

短期間のCAM, AMK, IPM/cs併用からCAM, LVFX長期内服へのスイッチ療法により軽快した肺*M. abscessus*感染症の1例

^{1,2}橋口 波子 ¹猪島 尚子 ^{1,3}猪島 一郎

要旨:患者は78歳女性。陳旧性肺結核に合併した慢性肺アスペルギルス症に対してitraconazole (ITCZ)の内服治療を行っていた。治療開始約1年後に喀痰から1回のみ*Mycobacterium abscessus*が検出されていた。治療開始約2年後に画像所見と呼吸器症状の悪化を認めたため入院となった。気管支鏡による気管支吸引痰の抗酸菌塗抹は1+で結核とMACのPCR陰性であったため、過去の喀痰検査の結果も踏まえ肺*M. abscessus*感染症と考えた。AMK, IPM/cs, CAMにて治療を開始したところ速やかに軽快し、15日目よりCAM, LVFXに切り替え外来治療としたが、約12カ月経過後も再増悪なく経過している。*M. abscessus*症の治療レジメは確立されておらず、今後も症例の蓄積が重要である。近年*M. abscessus* complexに分類される菌種のうち*M. massiliense*などの抗菌薬に反応性が良いものがあることが知られており、本症例もそれらによる感染症であった可能性がある。

キーワード:肺*M. abscessus*感染症, 肺アスペルギルス症, 化学療法

緒 言

*Mycobacterium abscessus*感染症は近年増加傾向にあるが、一般的に抗菌薬に抵抗性であり、治療に難渋する場合が多い。また抗菌薬治療のレジメは未確立であり、症例の集積が必要である。今回われわれは、陳旧性肺結核、慢性肺アスペルギルス症に*M. abscessus*症を併発し、amikacin (AMK), imipenem/cilastatin (IPM/cs), clarithromycin (CAM)による14日間の初期治療後CAM, levofloxacin (LVFX) 2剤の内服加療に切り替え良好な経過を得た症例を経験したので報告する。本症例は治療に対する反応性が良好であったことから、*M. abscessus* complexの中でも*M. massiliense*などによる感染症であった可能性も考えられる。今後、*M. abscessus*が検出された場合は、積極的にサブタイプの同定を行い、それぞれに対して有効な治療レジメを確立していく努力が必要であろう。

症 例

症 例：78歳女性。

主 訴：血痰，全身倦怠感。

既往歴：53歳，肺結核の治療歴あり。76歳，肺アスペルギルス症に対して内服治療。

生活歴：喫煙，粉塵曝露歴なし。

現病歴：平成23年5月から25年9月まで，陳旧性肺結核に慢性肺アスペルギルス症を合併し抗真菌剤内服治療を継続していた。平成25年9月血痰と全身倦怠感が増悪し，両肺の浸潤影が拡大したため精査加療目的に入院となった。

入院時現症：身長150.0 cm，体重37.7 kg，体温36.8℃，血圧134/66 mmHg，脈拍89/分，SpO₂ 95%。心音，肺音異常なし，他異常所見なし。

検査所見 (Table)：白血球10,200/ μ l (好中球75.2%)，CRP 5.6 mg/dlと上昇しており，血清アスペルギルス抗原，抗体は陽性であった。診断確定のため気管支内視鏡を行い，気管支吸引痰の抗酸菌検査の結果，塗抹1+，Tuberculosis (Tbc) および*M. avium-intracellulare* complex (MAC) のPCRは陰性，培養で*M. abscessus*が検出された。

胸部単純X線写真 (Fig. 1)：右上肺野の結核遺残空洞

¹済生会飯塚嘉穂病院呼吸器科，²医療法人「いこいの森」，³九州大学大学院医学研究院附属胸部疾患研究施設

連絡先：橋口波子，医療法人「いこいの森」，〒814-0155 福岡県福岡市城南区東油山6-19-23

(E-mail: namiko@jcom.home.ne.jp)

(Received 24 Jan. 2015/Accepted 1 Apr. 2015)

Table Laboratory findings

Hematology		Biochemistry	
WBC	10,200 / μ l	Alb	3.9 g/dl
Neu	75.2 %	T-Bil	0.5 mg/dl
Lym	14.8 %	AST	25 IU/l
RBC	454×10^4 / μ l	LDH	160 IU/l
Hb	12.6 g/dl	BUN	10.7 mg/dl
Plt	32.4×10^4 / μ l	Cre	0.65 mg/dl
Serology		Broncho aspiration	
CRP	5.6 mg/dl	AFB smear	1+
<i>Aspergillus</i> Ag.	(+)	AFB culture	(+)
<i>Aspergillus</i> Ab.	(+)	AFB PCR	Tbc (-)
β -D glucan	<5.0 pg/ml	MAC	(-)
		DDH	<i>Mycobacterium abscessus</i>

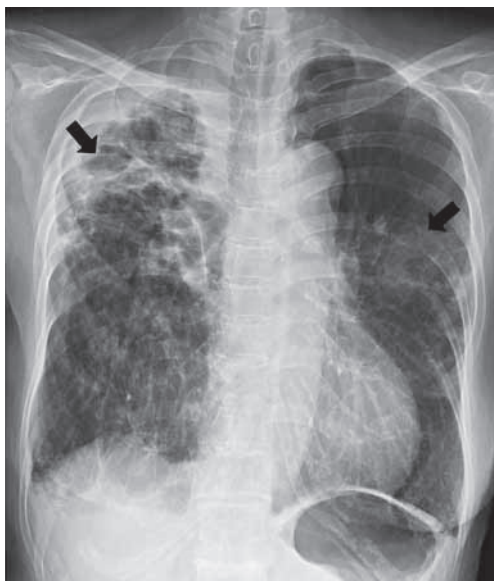

Fig. 1 Chest radiograph on admission shows opacification in right upper and left middle lung field (arrow). Known thick-walled cavitory lesion due to old pulmonary tuberculosis complicated by secondary Aspergillosis is observed in right apex.

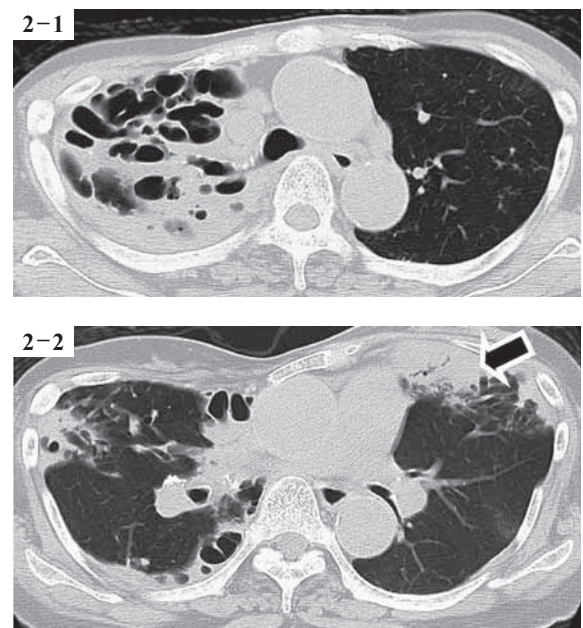


Fig. 2 Chest CT on admission shows infiltration with multiple thick-walled cavities in right upper lobe (Fig. 2-1) and subpleural consolidation in left lingular segment (Fig. 2-2, arrow). No obvious deterioration is observed in known cavitory lesions in right middle lobe compared with prior images.

部分の透過性の低下と左中肺野浸潤影を認めた (矢印)。

胸部CT (Fig. 2)：右上葉に壁の厚い多房性の空洞周囲に浸潤影が見られた (Fig. 2-1)。左舌区胸膜下にコンソリデーションを認めた (Fig. 2-2, 矢印)。

臨床経過 (Fig. 3)：気管支内視鏡による吸引痰では一般細菌および真菌培養は陰性で、抗酸菌塗抹は1+、PCRは陰性であった。この結果と1年前の喀痰検査結果をあわせ、今回の画像所見、炎症反応、自覚症状の増悪の原因は肺 *M. abscessus* 感染症と考え、AMK, IPM/cs, CAMの投与を開始した。その結果、速やかに自覚症状、炎症反応、画像所見の改善が得られ、15日目よりLVFX, CAMの2剤に変更し退院となった。治療開始約2カ月が経過した時点で吸引痰からもDDHにて *M. abscessus* が同定さ

れ、LVFX, CAMを継続した。治療開始約4カ月後のCTでも画像所見の改善が確認され、治療開始8カ月目には喀痰抗酸菌培養は陰性化しており、治療開始12カ月の時点でも小康状態を維持している。

考 察

迅速発育型 (rapid growers) に分類されるNTMによる感染症は近年増加傾向にある¹⁾²⁾。わが国では一次感染型が多い傾向があるが¹⁾、本症例のように何らかの肺の基礎疾患に続発する二次感染型も少なくない。石川らは12年間に診断したNTM症のうち3.9%³⁾、藤内らは10年間で6.8%⁴⁾に本症例と同様に慢性肺アスペルギルス症が合

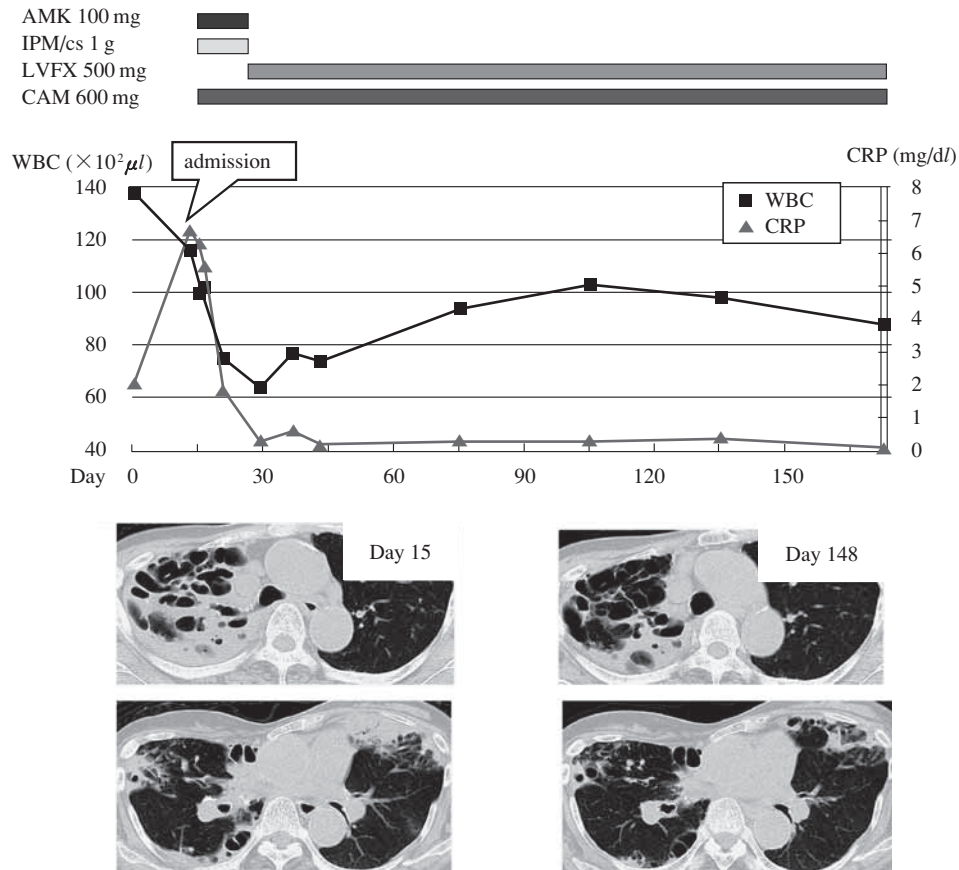


Fig. 3 Clinical course

併していたと報告している。また、慢性肺アスペルギルス症に合併したNTM症の診断の遅れが予後を悪化させることが示唆されている⁵⁾ため注意が必要である。Rapid growersの中でも *M. abscessus* 感染症はその他のNTM症と比較して抗菌薬に抵抗性で予後不良であり⁶⁾、早期の治療介入の必要性が高いと考えられる。本症例では約1年前に喀痰から *M. abscessus* が検出されており、本来この時点で気管支鏡による診断確定を行うべきであったことが反省点である。*M. abscessus* 症は抗菌薬単独での治癒は困難であり、可能であれば外科的治療の併用も考慮すべきである⁷⁻⁹⁾とされている。しかし、本症例のように低肺機能、高齢、両肺病変などの理由で外科的治療が不可能な症例も多く¹⁰⁾、その場合は抗菌薬治療のみに頼らざるをえない。しかしながら確立された標準治療レジメは存在しない。未治療例では、CAM, AMK, cefoxitin (CFX) には感受性が高く、IPM/cs, LZD (linezolid), tigecycline が有用である可能性が示唆されており¹¹⁾、本邦でも MIC 値を参考にして¹²⁾ 初期治療として上記抗菌薬の中から投与可能なものを組み合わせて経験的に治療を行っているのが現実であり、今後も症例の蓄積が必要である。本症例では本邦で比較的使用経験の多いCAM, AMK, IPM/csにて治療開始したところ、予想以上に奏効し、速やかに

軽快した。少なくとも4週以上は継続する予定であったが、患者が点滴治療の長期継続を望まなかったため14日で中止し、15日目から有効例の報告が見られるCAM, LVFXの内服¹⁷⁾に切り替えて退院とした。治療開始1年が経過したが小康状態を維持しており、CAM, AMK, IPM/csからCAM, LVFXへのスイッチ療法は、*M. abscessus* 感染症に対して選択肢の一つとなる可能性が考えられた。

近年DDH法で *M. abscessus* と同定された菌の中に遺伝子型が異なり、抗菌薬への感受性が比較的良好な *M. massiliense* などの菌種が含まれていることが報告されており、*M. abscessus* と比較して予後も良好であるとされている^{13) 14)}。本症例も、臨床経過から *M. abscessus* complex の中でも治療の反応性の高い菌種であった可能性が考えられる。今後は一般臨床の実地でも *M. abscessus* complex のサブタイプの同定が可能となり、それによって菌種ごとに治療法が整理、確立されていくことが望まれる。

著者のCOI (conflicts of interest) 開示：本論文発表内容に関して特になし。

文 献

- 1) 小林信行, 鈴木 学: *M. abscessus*, *M. szulgai*による肺感染症. 日胸. 2007; 66: 558-566.
- 2) De Groot MA, Huitt G: Infections due to rapidly growing mycobacteria. *Clinical Infectious Diseases*. 2006; 42: 1756-1763.
- 3) 石川成範, 矢野修一, 門脇 徹, 他: 肺アスペルギルス症を合併した非結核性抗酸菌症の臨床的検討. 結核. 2011; 86: 781-785.
- 4) 藤内 智, 作並通子, 山本泰司, 他: 非結核性抗酸菌症を背景因子とする慢性壊死性肺アスペルギルス症. 結核. 2008; 83: 573-575.
- 5) Kunst H, Wickremasinghe M, Wells A, et al.: Nontuberculous mycobacterial disease and aspergillus-related lung disease in bronchiectasis. *Eur Respir J*. 2006; 28: 352-357.
- 6) 小橋吉博, 岡三喜男: *Mycobacterium abscessus* 肺感染症の臨床的検討. 結核. 2010; 85: 1-6.
- 7) 倉島篤行: 比較的稀な菌種による肺非結核性抗酸菌症の治療. 結核. 2011; 86: 923-932.
- 8) Johnson MM, Odell JA: Nontuberculous mycobacterial pulmonary infections. *J Thorac Dis*. 2014; 6: 210-220.
- 9) Griffith DE, Aksamit T, Brown-Elliott BA, et al.: An official ATS/IDSA statement: diagnosis, treatment, and prevention of nontuberculous mycobacterial diseases. *Am J Respir Crit Care Med*. 2007; 175: 357-416.
- 10) Jarand J, Levin A, Zhang L, et al.: Clinical and microbiologic outcomes in patients receiving treatment for *Mycobacterium abscessus* pulmonary disease. *Clinical Infectious Diseases*. 2011; 52: 565-571.
- 11) Wallace Jr RJ, Dukart G, Brown-Elliott BA, et al.: Clinical experience in 52 patients with tigecycline-containing regimens for salvage treatment of *Mycobacterium abscessus* and *Mycobacterium chelonae* infections. *J Antimicrob Chemother*. (<http://creativecommons.org/licenses/by-nc/3.0/>) 2014, March 14.
- 12) 伊藤邦彦, 橋本健一, 尾形英雄: Cephem薬および Carbapenem薬の臨床分離株 *M. abscessus* に対する感受性. 結核. 2003; 78: 587-590.
- 13) Shin SJ, Choi GE, Cho SN, et al.: Mycobacterial genotypes are associated with clinical manifestation and progression of lung disease caused by *Mycobacterium abscessus* and *Mycobacterium massiliense*. *Clinical Infectious Diseases*. 2013; 57: 32-39.
- 14) Harada T, Akiyama Y, Kurashima A, et al.: Clinical and microbiological differences between *Mycobacterium abscessus* and *Mycobacterium massiliense* lung disease. *Journal of Clinical Microbiology*. 2012; 50: 3556-3561.

Case Report

A CASE OF PULMONARY *MYCOBACTERIUM ABSCESSUS* INFECTION
SUCCESSFULLY TREATED WITH SHORT-TERM CAM, AMK, AND IPM/cs
FOLLOWED BY LONG-TERM ORAL CAM AND LVFX

^{1,2}Namiko HASHIGUCHI, ¹Naoko INOSHIMA, and ^{1,3}Ichiro INOSHIMA

Abstract A 78-year-old woman who had been treated for two years with ITCZ for chronic pulmonary aspergillosis associated with prior pulmonary tuberculosis was admitted to our hospital because of general fatigue and hemoptysis along with deterioration of her chest radiographic findings. *Mycobacterium abscessus* had been isolated once from her sputum one year before admission. We performed fiberoptic bronchoscopy (FOB) in order to help establish a final diagnosis. Sputum aspirated from her bronchus on FOB stained positive for acid-fast bacilli and was negative for Tbc and MAC using PCR. From these results, we diagnosed the patient with pulmonary *M. abscessus* infection. Chemotherapy with AMK, IPM/cs, and CAM was initiated. Because her symptoms rapidly improved, we switched the chemotherapy to long-term oral CAM and LVFX, and she has been in a good condition at 12 months after the initiation of the therapy. Recently, subtypes of *M. abscessus* complex, such as *M. mas-*

siliense, have been recognized, which are more sensitive to chemotherapy. Considering the good response to therapy, there is a possibility that is the patient in the current case had a *M. massiliense* infection.

Key words: *Mycobacterium abscessus* pulmonary infection, Pulmonary aspergillosis, Chemotherapy

¹Department of Respiratory Medicine, Saiseikai Iizuka Kaho Hospital, ²An Incorporated Medical Institution, Ikoi no Mori, ³Research Institute for Disease of the Chest, Graduate School of Medical Sciences, Kyushu University

Correspondence to: Namiko Hashiguchi, An Incorporated Medical Institution, Ikoi no Mori, 6-19-23, Higashi-aburayama, Jonan-ku, Fukuoka-shi, Fukuoka 814-0155 Japan. (E-mail: namiko@jcom.home.ne.jp)