

播種性血管内凝固と急性呼吸促迫症候群を合併した粟粒結核にトロンボモジュリン製剤が奏効した1例

¹白石 幸子 ¹二見 真史 ¹倉原 優 ^{1,2}露口 一成
¹林 清二 ¹鈴木 克洋

要旨：症例は67歳女性。1カ月前から続く発熱と呼吸困難を主訴に来院し入院となった。喀痰と尿の抗酸菌塗抹検査は陽性であり、核酸増幅同定でそれぞれ結核菌と判明したため、粟粒結核と診断した。低酸素血症がみられ、胸部高分解能CTで両肺野にランダムな分布のびまん性小粒状影、汎小葉性のスリガラス陰影・浸潤影が混在しており、急性呼吸促迫症候群（ARDS）を合併していた。また血液検査所見では血小板の減少がみられ、FDPが上昇しており、播種性血管内凝固（DIC）を合併していた。抗結核薬の投与に加え、ステロイド大量療法と人工呼吸器管理を開始し、また遺伝子組換え型ヒトトロンボモジュリン製剤（rTM）、アンチトロンビンⅢ製剤（ATⅢ）の投与を行った。その後、呼吸状態、全身状態ともに改善し92日後に退院した。近年、敗血症に伴うDICに対しrTMを使用することがDICの改善に寄与する可能性が報告されており、さらに敗血症に合併したARDSに対してもrTMが有効かもしれないとする報告が散見される。本症例はARDSとDICを合併した重症粟粒結核に対し、rTMが奏効した1例であり、報告する。

キーワード：粟粒結核、播種性血管内凝固、急性呼吸促迫症候群、トロンボモジュリン

はじめに

粟粒結核とは結核菌が血行性に播種し、多臓器に結核病変が形成される重症の結核である。喀痰塗抹検査で陰性を示す例が少なくないこと、初期には発熱や食欲不振などの非特異的な症状が主であることから診断が遅れることもあり、致死率の高い予後不良の疾患である¹⁾。なかでも播種性血管内凝固（disseminated intravascular coagulation: DIC）を合併した場合はきわめて予後不良とされており、過去の報告では粟粒結核のうちDICを合併した4%の症例全例が死亡したとされている²⁾。遺伝子組換え型ヒトトロンボモジュリン製剤（recombinant thrombomodulin: rTM）は、本邦における過去の第Ⅲ相臨床試験において、ヘパリンと比べDIC離脱率と出血症状を有意に改善したと報告されている³⁾。また、rTMの抗炎症効果が、敗血症に合併した急性呼吸促迫症候群（acute respiratory distress syndrome: ARDS）に効果があるとする報

告も散見される^{4)~6)}。今回われわれは、DICとARDSを合併した重症粟粒結核にrTMを使用し救命しえた1例を経験したので報告する。

症 例

患 者：67歳，女性。

主 訴：発熱，労作時呼吸困難。

既往歴：60歳から高血圧症。

家族歴：特記すべきことなし。

生活歴：喫煙歴なし，飲酒歴なし。

現病歴：2011年7月頃より発熱と労作時呼吸困難感を自覚するようになり，その後徐々に症状が悪化したため7月中旬に当院を紹介された。当院初診時には呼吸状態が悪化しており，酸素投与が必要な状態であったため同日緊急入院となった。

入院時現症：身長152 cm，体重50 kg，体温38.4℃。血圧112/72 mmHg，脈拍96/分・整，呼吸数18回/分，マス

独立行政法人国立病院機構近畿中央胸部疾患センター¹内科，
²臨床研究センター感染症研究部

連絡先：鈴木克洋，独立行政法人国立病院機構近畿中央胸部疾患センター内科，〒591-8555 大阪府堺市北区長曾根町1180
(E-mail: ksuzuki@kch.hosp.go.jp)

(Received 12 Jun. 2012/Accepted 9 Aug. 2012)

クによる6L/分の酸素吸入下でSpO₂94%。全肺野でcoarse cracklesを聴取した。心雑音なし。腹部は平坦、軟、腸蠕動音は良好であった。表在リンパ節は触知しなかった。その他の身体所見に特記すべき異常はなかった。

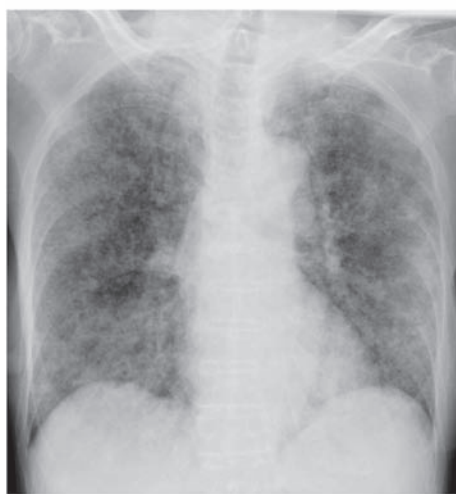入院時検査所見 (Table 1) : 喀痰抗酸菌塗抹検査 (蛍光法) は2+, 尿の抗酸菌塗抹検査 (蛍光法) は1+であり, 核酸増幅法でそれぞれ結核菌と同定した。血液検査データでは白血球12300/mm³, CRP 7.38 mg/dlと上昇しており炎症所見がみられた。血小板72000/mm³, フィブリノーゲン177.8 mg/dlと減少がみられ, FDPは42.0 μg/mlと上昇していた。HbA1cは6.5%と上昇していた。

心臓超音波検査では心不全を示唆する所見はみられなかった。動脈血液ガス分析ではマスクによる6L/分の酸素吸入下でPaO₂ 100 mmHgであった。胸部X線写真では両肺野にびまん性の小粒状影がみられ (Fig. 1), 胸部高分解能CTでは両肺野にランダムな分布のびまん性小粒状影がみられた。また汎小葉性のスリガラス陰影, 浸潤影が散在していた (Fig. 1)。

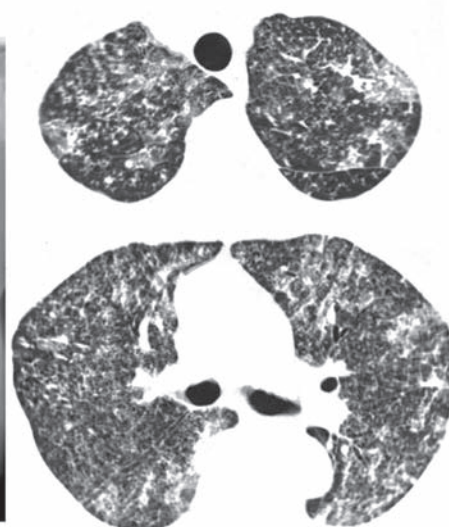
臨床経過 (Fig. 2) : 喀痰, 尿抗酸菌検査で結核菌の核酸増幅同定が陽性であったこと, さらに画像所見から, 粟粒結核と診断した。動脈血酸素分圧・吸入気酸素濃度比 (PaO₂/FiO₂ ratio; P/F) が200未満であること, 胸部X

Table 1 Laboratory findings

Hematology		T-Bil	1.01 mg/dL	Sputum	
WBC	12,300 /μL	AST	23 IU/L	Culture	Normal flora
Neut	93.6 %	ALT	6 IU/L	Cytology	Negative
Mono	2.0 %	LDH	328 IU/L	<Acid fast bacillus>	
Eosino	0.2 %	CPK	12 IU/L	Smear	2+
Lymph	4.1 %	BUN	24.5 mg/dL	PCR・TB	Positive
RBC	368×10 ⁴ /μL	Cre	0.48 mg/dL	Culture	Positive
Hb	10.6 g/dL	Na	144 mEq/L	Urinalysis	
Hct	32.6 %	K	3.2 mEq/L	Culture	Negative
Plt	7.2×10 ⁴ /μL	Cl	102 mEq/L	<Acid fast bacillus>	
Blood coagulation		Ca	7.2 mg/dL	Smear	1+
PT	93.7 %	Glu	204 mg/dL	PCR・TB	Positive
APTT	31.0 seconds	HbA1c	6.5 %	Culture	Positive
Fib	177.8 mg/dL	Serology		Blood gas analysis (6L/min mask)	
FDP	42.0 μg/mL	CRP	7.38 mg/dL	pH	7.24
D-dimer	37.0 μg/mL	β-D glucan	4.1 pg/mL	PaO ₂	100 mmHg
Biochemistry		HIV-1/2 Ab.	(-)	PaCO ₂	79.4 mmHg
TP	4.1 g/dL	Aspergillus Ag.	(-)	HCO ₃ ⁻	33.0 mEq/L
Alb	2.4 g/dL	QFT	(+)		



Chest X-ray



Chest CT

Fig. 1 Chest X-ray on admission showed diffuse reticulonodular shadows and high-resolution computed tomography on admission showed randomly distributed small nodules.

線写真で両側肺野に陰影がみられること、それらが急激に発症したこと、心臓超音波検査が正常であったことからARDSと診断し⁷⁾、また血小板数低値 ($7.2 \times 10^4/\mu\text{l}$)、全身性炎症反応症候群 (systemic inflammatory response syndrome: SIRS) の存在 (体温 38.4°C 、脈拍 $96/\text{分}$ 、白血球 $12300/\text{mm}^3$)、FDP 高値 ($42.0 \mu\text{g/ml}$) から合計スコア 7 点と急性期 DIC 診断基準を満たしており DIC と診断した⁸⁾。また SIRS の存在と、原疾患が粟粒結核であることから敗血症と診断し、敗血症に伴う DIC であると判断した。入院時の SOFA スコア (sequential organ failure assessment)⁹⁾ は 4 点であった。

粟粒結核に対し、イソニアジド (INH) 300 mg/日、リファンピシン (RFP) 450 mg/日の投与を開始した (Table 2)。ピラジナミド (PZA) は全身状態不良で肝障害のリスクが懸念されたためこの時点では投与を行わなかった。細菌性肺炎を合併している可能性を考え、メロペネム

(MEPM) $0.5 \text{ g} \times 3/\text{日}$ と抗結核作用も期待できるレボフロキサシン (LVFX) 500 mg/日を併用した。また ARDS に対し、ステロイドパルス療法 (メチルプレドニゾン $1 \text{ g} \times 3$ 日間) を開始した。DIC に対しては、rTM とアンチトロンビン III 製剤 (AT III) の併用投与を行った。

第 2 病日に呼吸状態は急激に悪化し、リザーバーバッグ付マスクによる $15\text{L}/\text{分}$ の酸素吸入下で SpO_2 90% を保つことができず、気管内挿管下に人工呼吸器管理を開始した。SOFA スコアは 8 点に上昇していた。INH、LVFX は経静脈投与とし、RFP は経鼻胃管から投与し、ストレプトマイシン (SM) 750 mg/日の筋肉内注射も開始した。第 4 病日にはプレドニゾン $40 \text{ mg}/\text{日}$ の維持投与へ切り替えた。第 5 病日には血小板数の上昇、FDP 低下がみられ急性期 DIC 基準から離脱できた。SOFA スコアは 5 点に改善した。第 7 病日で MEPM、rTM、AT III の投与を終了した。しかし第 10 病日より呼吸状態が悪化し、胸部 X 線で陰影が増悪していた。人工呼吸器関連肺炎の合併や ARDS 再悪化の可能性を考慮し、タゾバクタム/ピペラシリン (TAZ/PIPC) $4.5 \text{ g} \times 3$ 回/日を開始し、プレドニゾンを $60 \text{ mg}/\text{日}$ に増量した。第 14 病日には気管切開を施行した。第 15 病日からは再び FiO_2 の減量が得られ、第 17 病日には胸部 X 線で陰影の改善がみられるようになった。第 21 病日からプレドニゾンの漸減を開始し、第 30 病日には人工呼吸器から離脱できた。rTM と AT III の投与終了後、DIC の再燃はみられなかった。以後の経

Table 2 Drug susceptibility test results

Drug ($\mu\text{g/ml}$)	Result
INH (0.1)	S
RFP (40)	S
SM (10)	S
EB (2.5)	S
PZA (100)	S

S: sensitive

INH: isoniazid RFP: rifampicin SM: streptomycin

EB: ethambutol PZA: pyrazinamide

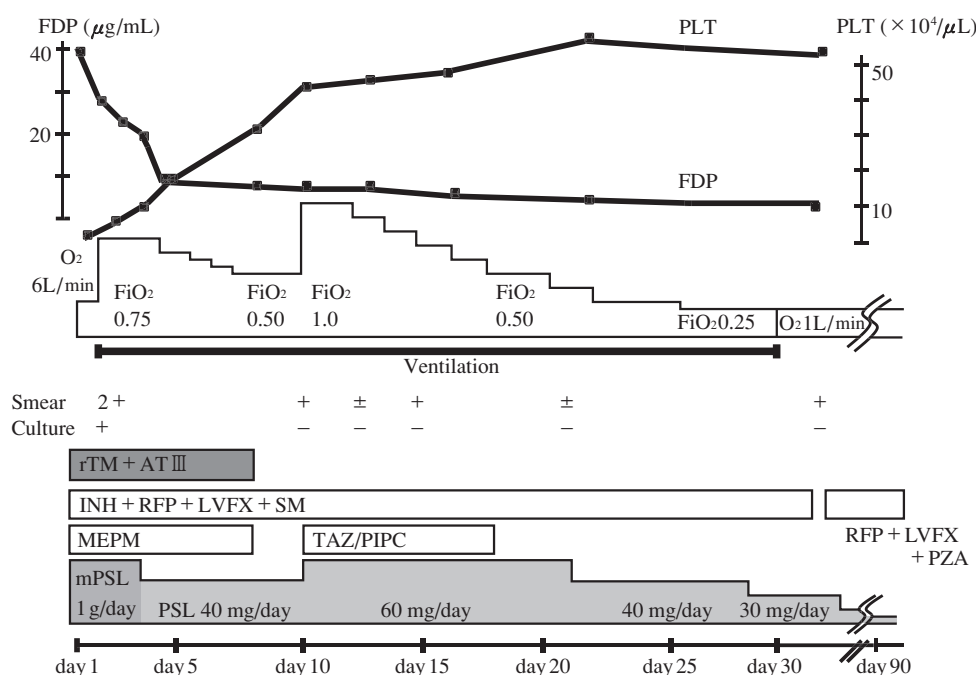


Fig. 2 Clinical course of the case. Improvement of clinical symptoms was observed after the treatment.

rTM: recombinant thrombomodulin AT III: antithrombin III LVFX: levofloxacin

MEPM: meropenem TAZ/PIPC: tazobactam/piperacillin mPSL: methylprednisolone

過は順調で、喀痰抗酸菌の培養陰性が確認された第92病日に退院となった。

考 察

粟粒結核は結核菌が血行性に播種する重症の結核であり、全結核の1~2%にみられる。死亡率は20%前後とされ、予後不良の疾患である¹⁾。

粟粒結核が重症化しやすい原因のひとつに、その診断の難しさが挙げられる。粟粒結核の初期症状は発熱や食欲不振など非特異的であり、また喀痰抗酸菌塗抹が陰性となることも多い¹⁾。それらのことが診断の遅れにつながり、診断時には既に重症化していることがあるため、早期に粟粒結核を疑い積極的に診断することが大切である。

さらに高齢、低栄養、糖尿病やHIV陽性、ステロイドや免疫抑制剤の投与などによる細胞性免疫の低下も重症化に寄与すると考えられている^{10) 11)}。本症例では来院時のHbA1cが6.5%であり、糖尿病に罹患していた可能性が高い。また低アルブミン血症と末梢血リンパ球の減少がみられており、粟粒結核を発症しうる細胞性免疫低下の要因が複数存在していた。

粟粒結核の予後不良因子としてARDSやDICの合併が^{12)~15)}挙げられている。Leeらは粟粒結核によるARDS 67例について検討しており、全症例の死亡率が61.2%であったと報告している¹⁶⁾。DICを合併した粟粒結核についても、これまでにその高い死亡率が報告されている。Maartensらによる粟粒結核109例の報告では、4人がDICを合併しており、その全員が死亡している²⁾。また、平塚らによる粟粒結核18例の検討でも、治療にもかかわらず死亡した3例全例がDICを合併していた¹⁷⁾。敗血症に伴うDICは臓器障害を起こすことが多いため、一般的にも死亡率が30~40%と高い^{14) 18)}。したがって多臓器不全を伴うDICやARDSを合併した粟粒結核は、きわめて予後が悪いことが予想される。

従来敗血症に合併したDICの治療では、敗血症の治療が最優先であるとされてきた。近年rTMの開発に伴い抗凝固療法を積極的に併用することの有用性が示唆されるようになってきている。トロンボモジュリン(TM)は1982年に発見された高親和性トロンビン結合蛋白質であり¹⁹⁾、トロンビンによるプロテインCの活性化を促進する補助因子である。活性化プロテインCによって凝固カスケード補助因子である第Va因子と第VIIIa因子は分解・失活化し、トロンビンの生成が阻害される。さらにTMそのものにもトロンビンの凝固促進活性を直接阻害するはたらきがある。DICではトロンビンが過剰に生成されており、そのため全身の微小血管内に血栓を生じ、微小循環障害による多臓器障害と線溶系の異常亢進と消

費性凝固障害により出血症状をきたす。DICの治療目的に、抗血栓性蛋白質であるTMを臨床応用するため、遺伝子組換え技術を用いてrTMが開発された⁷⁾。近年行われた敗血症ならびに造血管腫瘍234例を対象とした大規模ランダム化比較試験において、rTM群は未分画ヘパリン群に対し有意なDICと出血症状の改善を示した⁷⁾。以前のランダム化比較試験では、低分子ヘパリン群は未分画ヘパリン群に比べて有意に臓器障害を改善するものの、生存率・DIC離脱率には差が得られなかった¹⁴⁾。したがってrTMはDIC離脱率や出血症状の改善率が現在最も優れた抗凝固薬と考えられる。また近年、rTMの抗炎症作用が重症敗血症の病態改善に寄与しているのではないかと注目されている。Hagiwaraらは、リポポリサッカライドによって敗血症を引き起こしたラットモデルにおいてrTMが炎症性サイトカインの分泌を抑制することやHMGB-1を吸着・分解することにより、肺傷害を減らしたと報告している²⁰⁾。またOgawaらは、敗血症性DICにARDSを合併し人工呼吸管理を必要とした86例において、rTMの有用性を検討している⁴⁾。そこではrTM使用群において有意に死亡率の改善、多臓器不全の重症度を表すSOFAスコアの改善がみられた。SOFAスコアの各項目において検討したところ、呼吸器系の項目でrTM使用群において有意にスコアの改善がみられていた。また、投与7日目の死腔換気量がrTM群で優位に減少していた。これらのようなrTMの抗炎症作用が敗血症に伴うARDSに寄与する可能性について、今後のさらなる臨床試験が期待される。

またATⅢはDICにおいて種々の原因によりAT活性が低下することから、これまでも補充目的で投与されてきた。しかし最近では大量投与を行った場合にATⅢが抗炎症作用を発揮すると考えられるようになり注目されている。以前の大規模ランダム化比較試験ではATⅢ大量投与は治療開始28日目の生存率を改善することはできなかったものの、ヘパリン非投与例におけるサブグループ解析において90日目の生存率が有意に改善することが示されている¹⁵⁾。また重症敗血症40例を対象とした小規模ランダム化比較試験において、AT活性が120%以上となるように補充することで、プロトンビン活性やフィブリノゲンなどの凝固系異常の指標が有意に改善すると報告されている¹⁶⁾。

粟粒結核におけるDICやARDSは、前述のごとくそれぞれが独立した予後不良因子であり、その両者を合併し非常に重篤な転帰が予想された本症例を救命しえたのは、早期のrTMやATⅢの使用による抗凝固治療、抗炎症治療が効を奏したためとも考えられる。

今後ARDSやDICを合併した重症粟粒結核の治療に、積極的にrTMの併用を考慮するべきであると考えられる。

文 献

- 1) 永井英明, 倉島篤行, 赤川志のぶ, 他: 粟粒結核の臨床的検討. 結核. 1998; 73: 611-617.
- 2) Maartens G, Willcox PA, Benatar SR, et al.: Miliary-tuberculosis: rapid diagnosis, hematologic abnormalities, and outcome in 109 treated adults. *Am J Med.* 1990; 89: 291-296.
- 3) Saito H, Maruyama I, Shimazaki S, et al.: Efficacy and safety of recombinant human soluble thrombomodulin (ART-123) in disseminated intravascular coagulation: results of a phase III, randomized, double-blind, clinical trial. *J Thromb Haemost.* 2007; 5: 31-41.
- 4) Ogawa Y, Yamakawa K, Fujimi S, et al.: Recombinant human soluble thrombomodulin improves mortality and respiratory dysfunction in patients with severe sepsis. *J Trauma.* 2011; 72: 1150-1156.
- 5) Yamakawa K, Fujimi S, Shimazu T, et al.: Treatment effects of recombinant human soluble thrombomodulin in patients with severe sepsis: a historical control study. *Critical Care.* 2011; 15: R123.
- 6) MacLaren R, Kathleen A: Emerging Role of Anticoagulants and Fibrinolytics in the Treatment of Acute Respiratory Distress syndrome. *Pharmacotherapy.* 2007; 27: 860-873.
- 7) Bernard GR, Atrigas A, Bringham KL, et al.: The American-European Consensus on ARDS. Definitions, mechanisms, relevant outcomes, and clinical trial coordination. *Am J Respir Crit Care Med.* 1994; 149: 818-824.
- 8) Levi M, Toh CH, Thachil J, et al.: Guidelines for the diagnosis and management of disseminated intravascular coagulation. *British Committee for Standards in Haematology.* 2009; 145: 24.
- 9) Vincent JL, Moreno R, Takala J, et al.: The SOFA (sepsis-related organ failure assessment) score to describe organ dysfunction/failure. On behalf of the working group on Sepsis-related problems of the European society of intensive care medicine. *Intensive Care Med.* 1996; 22: 707-710.
- 10) 豊田恵美子, 町田和子, 長山直弘, 他: 高齢者結核の臨床的検討. 結核. 2010; 85: 655-660.
- 11) Jones BE, Oo M-M, Taikwel EK, et al.: CD4 Cell Counts in Human Immunodeficiency Virus-Negative Patients with Tuberculosis. *Clinical Infectious Disease.* 1997; 24: 988-91.
- 12) 河端美則, 和田雅子, 岩井和郎, 他: 粟粒結核症の病理—有用な臨床情報とDIC, 急性呼吸不全に焦点を当てて. 呼吸. 1986; 5: 576-583.
- 13) Sakuragawa N, Hasegawa H, Maki M, et al.: Clinical evaluation of low-molecular-weight heparin (FR-860) on disseminated intravascular coagulation (DIC)—a multicenter co-operative double-blind trial in comparison with heparin. *Thromb Res.* 1993; 72: 475-500.
- 14) Warren BL, Eid A, Singer P, et al.: Caring for the critically ill patient. High-dose antithrombin III in severe sepsis: a randomized controlled trial. *JAMA.* 2001; 286: 1869-1878.
- 15) Hoffmann JN, Muhlhaber D, Jochum M, et al.: Effect of long-term and high-dose antithrombin supplementation on coagulation and fibrinolysis in patients with severe sepsis. *Crit Care Med.* 2004; 32: 1851-1859.
- 16) Lee K, Kim JH, Lee JH, et al.: Acute respiratory distress syndrome caused by miliary tuberculosis: a multicentre survey in South Korea. *Int J Tuberc Lung Dis.* 2011; 15: 1099-1103.
- 17) 平塚雄聡, 有村保次, 伊井敏彦, 他: 当院における粟粒結核の臨床的検討. 感染症学雑誌. 2005; 78: 929-934.
- 18) Bernard GR, Vincent JL, Laterre PF, et al.: Efficacy and safety of recombinant human protein C for severe sepsis. *New Engl J Med.* 2001; 8: 699-709.
- 19) Esmon NL, Owen WG, Esmon CT, et al.: Isolation of a membrane-bound cofactor for thrombin-catalyzed activation of protein C. *J Biol Chem.* 1982; 257: 859-864.
- 20) Hagiwara S, Iwasaka H, Matsumoto S, et al. In vivo and in vitro effects of the anticoagulant, thrombomodulin, on the inflammatory response in rodent models. *Shock.* 2010; 33: 282-288.

Case Report

A CASE OF MILIARY TUBERCULOSIS COMPLICATED BY
DISSEMINATED INTRAVASCULAR COAGULATION
AND ACUTE RESPIRATORY DISTRESS SYNDROME SUCCESSFULLY TREATED
WITH RECOMBINANT HUMAN SOLUBLE THROMBOMODULIN

¹Sachiko SHIRAIISHI, ¹Shinji FUTAMI, ¹Yu KURAHARA, ^{1,2}Kazunari TSUYUGUCHI,
¹Seiji HAYASHI, and ¹Katsuhiro SUZUKI

Abstract A 67-year-old woman was referred to our hospital for persistent fever and dyspnea. Chest X-ray revealed diffuse reticulonodular shadows and high-resolution computed tomography showed randomly distributed small nodules. Examination of sputum and urine revealed acid-fast bacilli, which were later confirmed as *Mycobacterium tuberculosis* sensitive to all drugs. Laboratory tests revealed thrombocytopenia, an elevated concentration of fibrin degradation products, and severe hypoxemia. We therefore diagnosed her with miliary tuberculosis complicated by acute respiratory distress syndrome (ARDS) and disseminated intravascular coagulation (DIC). After admission, her status rapidly worsened and she required mechanical ventilation. Treatment with recombinant human soluble thrombomodulin (rTM) and high-dose methylprednisolone was started in addition to the antituberculosis chemotherapy. The patient's condition gradually improved and she was weaned from ventilation on day 30. She was discharged on day 92. It is generally thought that prognosis of miliary tuber-

culosis complicated by DIC and ARDS is very poor. A recent report suggested that rTM is effective for DIC and ARDS secondary to sepsis. This is the first report of miliary tuberculosis complicated by DIC and ARDS successfully treated with rTM.

Key words: Miliary tuberculosis, Disseminated intravascular coagulation, Acute respiratory distress syndrome, Thrombomodulin

¹Department of Respiratory Medicine, ²Department of Infectious Diseases, Clinical Research Center, National Hospital Organization Kinki-chuo Chest Medical Center

Correspondence to: Katsuhiro Suzuki, Department of Respiratory Medicine, National Hospital Organization Kinki-chuo Chest Medical Center, 1180 Nagasone-cho, Kita-ku, Sakai-shi, Osaka 591-8555 Japan. (E-mail: ksuzuki@kch.hosp.go.jp)