

## 肺結核の化学療法中に増大した胸郭内 diffuse large B-cell lymphoma (DLBCL) の 1 例

<sup>1</sup> 蓑毛祥次郎    <sup>1</sup> 橘 和延    <sup>1</sup> 辻 泰佑    <sup>1</sup> 露口 一成  
<sup>2</sup> 北市 正則    <sup>1</sup> 林 清二    <sup>1</sup> 鈴木 克洋

**要旨：**症例は約50年前に肺結核の既往のある78歳男性。2010年に肺結核の再発で入院となり、標準化学療法 (INH, RFP, EB, PZA) が施行された。左肺野の肺結核の改善をみるも、右上肺野縦隔側に増大する結節影をみとめた。気管支鏡検査を行い、組織学的所見から diffuse large B-cell lymphoma と診断した。肺結核に合併する胸郭内 lymphoma の診断は稀であり報告する。

**キーワード：**diffuse large B-cell lymphoma (DLBCL), 肺結核, 胸郭内 lymphoma, 肺癌

### はじめに

肺結核に合併する悪性腫瘍として肺癌は時々経験される<sup>1)2)</sup>。しかし、原発性肺 lymphoma は原発性肺癌に比べ、著しく頻度が低い<sup>3)</sup>。肺外の臓器での lymphoma と結核の併発の報告は数例あるものの<sup>4)~6)</sup>、肺結核に併発する胸郭内 lymphoma の報告は稀である<sup>7)</sup>。今回われわれは、肺結核化学療法中に増大する肺野結節影から気管支鏡生検検体で diffuse large B-cell lymphoma (DLBCL) の病理診断を得た、貴重な症例を経験したので報告する。

### 症 例

患 者：78歳男性。

主 訴：労作時呼吸困難 (British Medical Research Council grade 2: MRC 2)。

既往歴：18歳時 虫垂炎 (手術), 25歳時 肺結核 (治療歴不詳), 74歳時 頸部後十字韌帯骨化症。

家族歴：特記事項なし。

喫煙歴：タバコ40本/日×50年。

現病歴：2010年1月よりMRC 2の労作時呼吸困難をみとめ、近医を受診。胸部CTにて肺炎、肺アスペルギルス症を疑い、garenoxacin, voriconazole が投与された。一時症状の改善をみとめるも4月より呼吸困難の再燃、発熱のため他院受診となった。clarithromycin, ceftazidime が投与された。

が投与されるも改善しなかった。喀痰より抗酸菌塗抹 (2+)、結核菌 polymerase chain reaction (TB-PCR) (+) がみとめられ肺結核の診断で5月に当院紹介、入院となった。

入院時現症：身長162 cm, 体重58 kg, 体温36.8℃, 血圧115/72 mmHg, 脈拍80/分, 呼吸数26回/分, SpO<sub>2</sub> 95% (room air), 左肺 coarse crackles, 心音整, 肝脾触知せず, 下腿浮腫なし, ばち指なし, 皮疹なし, 表在リンパ節触知せず, 神経学的異常所見なし。

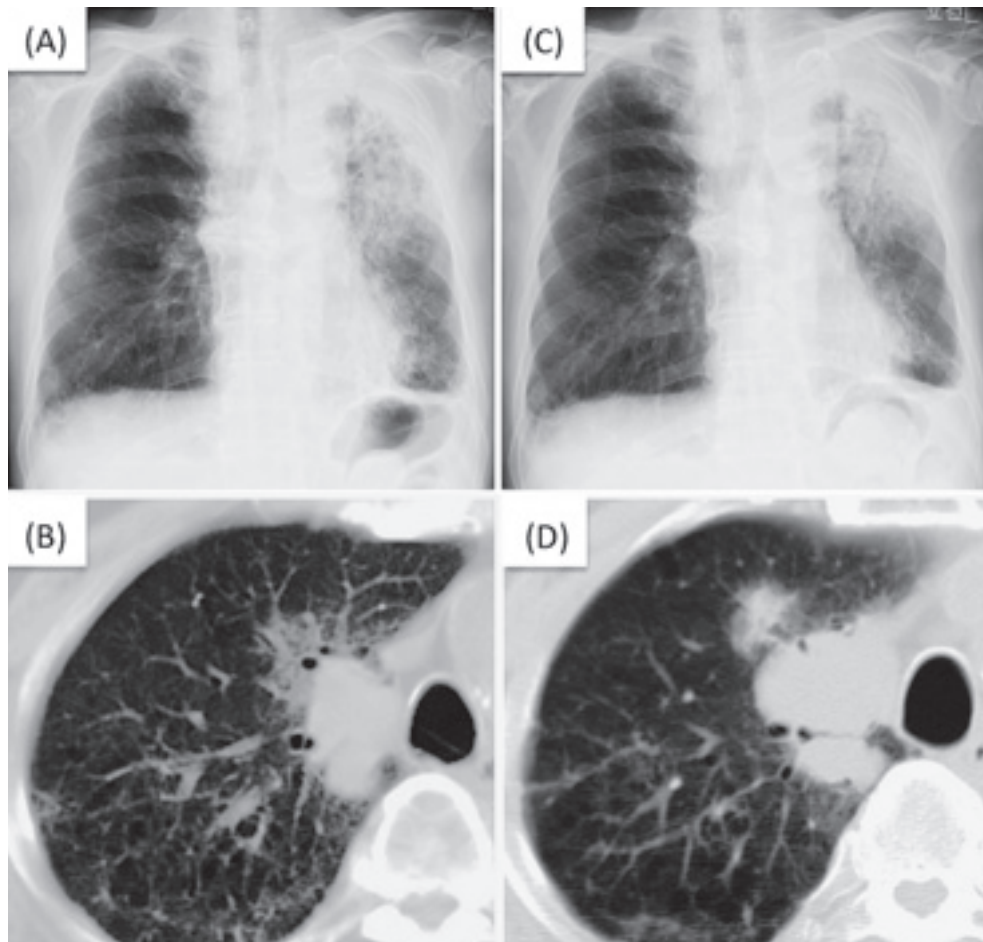
初診時の胸部画像所見 (Fig. 1-A, B)：胸部X線写真にて左上肺野に浸潤影と右上肺野、縦隔側に結節影をみとめた。胸部CT上、左肺に浸潤影と右上葉、気管に接して40 mmの結節影をみとめた。N1以外の縦隔リンパ節の腫大はみとめられなかった。

検査所見 (Table)：C-reactive protein (CRP) 高値、追加検査にて可溶性インターロイキン2受容体 (sIL-2R) 3850 U/ml と高値をみとめた。

臨床経過：喀痰にて抗酸菌塗抹 (2+)、TB-PCR (+) から、肺結核と診断し標準化学療法 (isoniazid, rifampicin, ethambutol, pyrazinamide) を開始した。培養で *Mycobacterium tuberculosis* が確認され、streptomycin 以外の抗結核薬に対して感受性がみとめられた。当初、胸部異常陰影のすべてを肺結核と考え、まずは結核治療を先行させ、後に結節影の精査を考えた。約1カ月後より喀痰からの

抗酸菌塗抹が陰性化し、3カ月後の胸部X線写真で左肺の浸潤影が改善したが<sup>5</sup> (Fig. 1-C), 胸部CT所見では右上葉の結節影は48 mmに増大した (Fig. 1-D)。このため、肺癌の合併を疑い、右上葉B3aより経気管支肺生検を施行した。病理検体所見では、気道壁の全体に異型細胞の

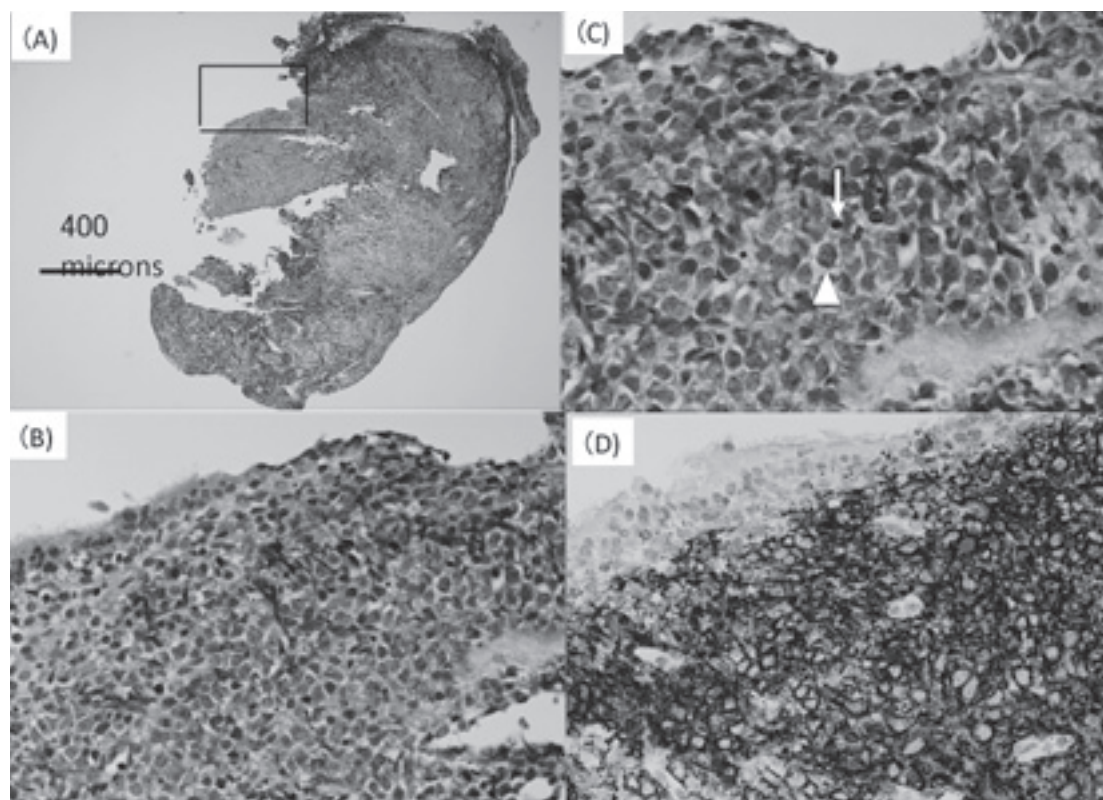
増生を密にみとめた。濾胞形成はみとめず、異型細胞の核径はリンパ球の核径の2倍以上の大型の異型細胞であった。免疫染色にて大型異型細胞はCD20, CD79a陽性であり、DLBCLと診断した (Fig. 2)。Cordier JFらの基準<sup>6)</sup>から原発性肺 lymphoma の可能性があると考えたが、



**Fig. 1** Chest X-ray (A) and Chest CT (B) on admission showed consolidation on the left upper lobe and a nodular shadow with a size of 40 mm in the right upper lobe. Chest X-ray (C) and Chest CT (D) on 3 months later showed improvement of the consolidation of the left lung. However, there was an enlargement of the nodular shadow in the right upper lobe to the size of 48 mm.

**Table** Laboratory findings on admission

Hematology		Biochemistry		Serology	
WBC	5900 / $\mu$ l	AST	29 IU/l	CEA	2.1 ng/ml
Neut	66 %	ALT	21 IU/l	CYFRA	4.6 ng/ml
Eos	1.0 %	LDH	165 IU/l	ProGRP	32.3 pg/ml
Baso	0.0 %	ALP	303 IU/l	sIL-2R	3850 U/ml
Mono	17.0 %	T bil	0.93 mg/dl	$\beta$ -D glucan	7.4 pg/ml
Lymph	15.0 %	TP	10.2 g/dl	Anti-TBGL Ab	1.6 U/ml
RBC	357 $\times 10^4$ / $\mu$ l	Alb	2.2 g/dl	Candida Ag	(-)
Hb	11.2 g/dl	CK	61 IU/l	Aspergillus Ag	(-)
Ht	34.0 %	BUN	19.4 mg/dl	Cryptococcus Ag	(-)
Plt	16.2 $\times 10^4$ / $\mu$ l	Cr	0.93 mg/dl		
		Na	132 mEq/l		



**Fig. 2** Histopathologic findings of the specimen taken from the upper lobe of the right lung (rt B<sup>3</sup>a) through a transbronchoscopic biopsy (TBB). (A) The TBB specimen measuring 1.5×2 mm was covered with ciliated columnar epithelial cells. Dense infiltrative growth of atypical cells was noted almost entirely in the specimen. Bar=400 microns. (Hematoxylin and eosin stain, ×4). (B) High power of the circled area of (A). Atypical cells infiltrated in the subepithelial layer of the airway. (C) High power view of (B). The nuclei of the atypical cells (arrow head) were larger than twice of the nucleus of a lymphocyte (arrow). (D) Almost all atypical cells were positive for CD20 (Dako Japan). Therefore, we diagnosed that the TBB specimen showed infiltrative growth of B-cell lymphoma (diffuse large B-cell lymphoma) (CD20 immunostain, ×40).

N1リンパ節（葉気管支周囲，葉気管支間，区域気管支周囲）からlymphomaが発生した可能性を除外できず，胸郭内lymphomaと診断した。本症例は肺結核に併発した胸郭内DLBCLと診断し，約3カ月間の化学療法で喀痰培養が陰性化した後，他院血液内科に転院となった。退院10カ月後の胸部CTでは，化学療法により右上肺野腫瘍影の縮小がみとめられた。

### 考 察

本症例は肺結核の化学療法中に，診断した胸郭内DLBCLの1例である。肺結核に合併する肺癌の頻度は0.7～1%，肺癌に合併する肺結核の頻度は2～4%程度とされている<sup>1)2)</sup>。また，原発性肺lymphomaの頻度は原発性肺癌の0.3%と報告されている<sup>3)</sup>。肺外の臓器のlymphomaと結核の併発の報告は数例あるものの<sup>4)~6)</sup>，胸郭内で結核とlymphoma合併の報告は，検索したかぎりではmalignant lymphoma of bronchus-associated lymphoid tissue (BALToma)の1例のみであり<sup>7)</sup>，本症例は稀であ

ると考えられる。

Lymphomaの発症に慢性炎症が関与することは，これまで数多く報告されている。慢性膿胸に合併したB-cell lymphomaはpyothorax associated lymphomaとして知られている<sup>9)~11)</sup>。骨・関節でのインプラントや骨髄炎，静脈性潰瘍など閉鎖腔での長期間の慢性炎症からのDLBCLの発症が報告されている<sup>12)~14)</sup>。また，Asklingらはスウェーデンで1939～1960年に結核に罹患した5050例を対象としたコホート研究で，重篤な結核を以前に罹患した患者，すなわち炎症が強く罹患期間の長かった患者ではnon-Hodgkin lymphomaのリスクが高まると報告している<sup>15)</sup>。さらに，先述した肺結核に合併したBALToma症例では，肺手術組織においてlymphoma細胞が結核の肉芽腫近傍に限局していることから，肺結核を背景とした肺lymphoma発症の可能性が推測されている<sup>7)</sup>。本症例では肺手術組織がないため，lymphoma細胞と肉芽腫の位置関係は不明であった。しかし，約50年前に肺結核の既往があり，その程度や期間は不明であるが，過去の肺結核に

よる慢性炎症が胸郭内DLBCLの発症に関与した可能性は否定できない。

一方, lymphoma患者において結核が発症することは, 0.9~13.2%の範囲で報告されている<sup>16)17)</sup>。Kaplanらは悪性腫瘍に合併した201例の結核患者のうち, 29例がリンパ増殖性疾患患者であったと報告している。このなかで, 悪性腫瘍による免疫力低下が結核の再活性化や結核感染に対する感受性を高めるとしている<sup>16)</sup>。また, lymphoma患者において粟粒結核の罹患率が35倍に高まるとし, lymphomaに伴う免疫力の低下が結核の発症に関与しているとの報告もある<sup>17)</sup>。このように, lymphomaによる免疫力低下に伴い, 結核の発症頻度が上昇する。本症例においてもlymphomaが肺結核の再発に関連した可能性も充分考えられる。

肺結核の治療経過で化学療法が奏効すれば, 肺結核に伴う陰影の改善がみられることが一般的である。故に, 化学療法中の肺結核患者に胸部陰影の増大がみとめられた場合, 他疾患合併の可能性を考えなければならない<sup>18)19)</sup>。この際, 気管支鏡検査などを積極的に行い, 胸郭内lymphomaを含めた悪性腫瘍を除外することが大切である。

謝辞: DLBCLの診断後, 転院にて加療をしていただいた大阪府立急性期総合医療センター血液内科 金島広先生と感染症科 白野倫徳先生に深謝いたします。

## 文 献

- 倉沢卓也, 高橋正治, 久世文幸, 他: 肺癌と活動性結核の合併症例の臨床的検討. 結核. 1993; 67: 119-125.
- 田村厚久, 蛇沢 晶, 田中 剛, 他: 肺癌患者にみられた活動性肺結核症の臨床的検討. 結核. 1999; 74: 797-802.
- Miller DL, Allen MS: Rare pulmonary neoplasms. Mayo Clin Proc. 1993; 68: 492-498.
- Lam KY, Chan AC, Chu SM, et al.: Tuberculosis and lymphoma of the ileum: unusual association and challenge to diagnosis. Aust N Z J Surg. 1999; 69: 543-544.
- Bellido MC, Martino R, Martínez C, et al.: Extrapulmonary tuberculosis and non-Hodgkin's lymphoma: coexistence in an abdominal lymph node. Haematologica. 1995; 80: 482-483.
- Cheng W, Alagaratnam TT, Leung CY, et al.: Tuberculosis and lymphoma of the breast in a patient with dermatomyositis. Aust N Z J Surg. 1993; 63: 660-661.
- Inadome Y, Ikezawa T, Oyasu R, et al.: Malignant lymphoma of bronchus-associated lymphoma tissue (BALT) coexistent with pulmonary tuberculosis. Pathology International. 2001; 51: 807-811.
- Cordier JF, Chailleux E, Lauque D, et al.: Primary pulmonary lymphomas. A clinical study of 70 cases in nonimmuno-compromised patients. Chest. 1993; 103: 201-208.
- Iuchi K, Ichimiya A, Akashi A, et al.: Non-Hodgkin's lymphoma of the pleural cavity developing from long-standing pyothorax. Cancer. 1987; 60: 1771-1775.
- Iuchi K, Aozasa K, Yamamoto S, et al.: Non-Hodgkin's lymphoma of the pleural cavity developing from long-standing pyothorax. Summary of clinical and pathological findings in thirty-seven cases. JPN J Clin Oncol. 1989; 19: 249-257.
- Nakatsuka S, Yao M, Hoshida Y, et al.: Pyothorax-associated lymphoma: a review of 106 cases. J Clin Oncol. 2002; 20: 4255-4260.
- Cheuk W, Chan ACL, Chan JKC, et al.: Metallic implant-associated lymphoma. A distinct subgroup of large B-cell lymphoma related to pyothorax-associated lymphoma? Am J Surg Pathol. 2005; 29: 832-836.
- Copie-Bergman C, Niedobitek G, Mangham DC, et al.: Epstein-Barr virus in B-cell lymphomas associated with chronic suppurative inflammation. J Pathol. 1997; 183: 287-292.
- Loong F, Chan ACL, Ho BCS, et al.: Diffuse large B-cell lymphoma associated with chronic inflammation as an incidental finding and new clinical scenarios. Modern Pathology. 2010; 23: 493-501.
- Askling J, Ekblom A: Risk of non-Hodgkin's lymphoma following tuberculosis. British Journal of Cancer. 2001; 84: 113-115.
- Kaplan MH, Armstrong D, Rosen P: Tuberculosis complicating neoplastic disease. A review of 201 cases. Cancer. 1974; 33: 850-858.
- Ruiz-Argüelles GJ, Mercado-Díaz MA, Ponce-De-León S, et al.: Studies on lymphomata. III. Lymphomata, granulomata and tuberculosis. Cancer. 1983; 52: 258-262.
- 小松彦太郎, 石塚葉子, 米田良蔵: 肺癌と活動性結核の合併例の検討. 結核. 1981; 56: 49-55
- Kim YI, Goo JM, Kim HY, et al.: Coexisting Bronchogenic Carcinoma and Pulmonary Tuberculosis in the Same Lobe: Radiologic Findings and Clinical Significance. Korean J Radiol. 2001; 2: 138-144.

---

**Case Report**

---

**ENLARGEMENT OF INTRATHORACIC DIFFUSE LARGE B-CELL LYMPHOMA DURING TREATMENT OF PULMONARY TUBERCULOSIS: A CASE REPORT**

<sup>1</sup>Shojiro MINOMO, <sup>1</sup>Kazunobu TACHIBANA, <sup>1</sup>Taisuke TSUJI, <sup>1</sup>Kazunari TSUYUGUCHI,  
<sup>2</sup>Masanori KITAICHI, <sup>1</sup>Seiji HAYASHI and <sup>1</sup>Katsuhiro SUZUKI

**Abstract** We described enlargement of intrathoracic diffuse large B-cell lymphoma (DLBCL) during treatment of pulmonary tuberculosis in a 78-year-old man. The patient had previously undergone treatment for pulmonary tuberculosis about 50 years ago and showed disease recurrence in 2010. Although after tuberculosis treatment with the standard chemotherapy regimen of isoniazid, rifampicin, ethambutol, and pyrazinamide, we observed a clear resolution of the main X-ray shadows, a nodular shadow in the right upper lung field was observed to have increased in size. After evaluation by transbronchial biopsy of the upper right lung lobe, we diagnosed DLBCL with subepithelial infiltration of an airway. This is a rare case of coexistence of active pulmonary tuberculosis

and intrathoracic DLBCL.

**Key words:** Diffuse large B-cell lymphoma (DLBCL), Pulmonary tuberculosis, Intrathoracic lymphoma, Lung cancer

<sup>1</sup>Department of Respiratory Medicine, <sup>2</sup>Department of Pathology, National Hospital Organization Kinki-chuo Chest Medical Center

Correspondence to: Katsuhiro Suzuki, Department of Respiratory Medicine, National Hospital Organization Kinki-chuo Chest Medical Center, 1180 Nagasone-cho, Kita-ku, Sakai-shi, Osaka 591-8555 Japan. (E-mail: ksuzuki@kch.hosp.go.jp)