

リファンピシンによる薬剤性肺炎の1例

¹西尾 智尋 ²佐藤 敦夫 ³坪井 知正 ¹角 謙介
¹倉澤 卓也

要旨：86歳男性。肺結核に対してINH, RFP, EBによる抗結核治療を開始したところ、3週間後に発熱、皮疹とともに間質性肺炎を発症した。胸部CTでは、両側のびまん性スリガラス陰影と濃い浸潤影、広義間質の肥厚、少量の胸水が新たに出現していた。薬剤性肺炎を疑い抗結核薬を中止したところ、速やかに改善した。RFP再投与により発熱、下痢、入院時と同様の皮疹をきたしたことにより、RFPによる薬剤性肺炎と考えられた。INHとEBは再投与可能であった。肺結核治療中に新たな陰影を呈した際には、初期悪化だけでなく薬剤性肺炎の可能性も念頭におく必要が示唆された。

キーワード：肺結核、リファンピシン、薬剤性肺炎、薬剤リンパ球刺激試験、誘発試験

はじめに

薬剤性肺炎を呈した場合、被疑薬の再投与は原則行われないが、リファンピシン (RFP) やイソニアジド (INH) は結核治療のキードラッグであり、代替薬の選択が困難である。今回、結核治療中に間質性肺炎を発症し、再投与にてRFPが原因薬剤と考えられた症例を経験したので若干の考察を加えて報告する。

症 例

症 例：86歳男性。

主 訴：全身倦怠感。

既往歴：56歳から高血圧。76歳で前立腺癌に対して全摘出術後、ゴセレリンの皮下注射を3カ月ごとに受けている。81歳で狭心症。結核の既往はない。

生活歴：喫煙歴8本/日×10年間、粉塵暴露歴なし。

現病歴：検診発見の胸部異常陰影の精査目的で南京都病院を受診し、精査の結果、肺結核と診断された。2009年12月下旬よりINH, RFP, エタンブトール (EB) の3剤にて加療開始されていたが、約3週後より全身倦怠感が出現し、胸部写真で新たな陰影が出現したため、精査加療目的に入院となった。

内服薬：INH, RFP, EB, 硝酸イソソルビド, ジルチ

アゼム, アムロジピン, ゴピクロン。

入院時現症：身長160.5 cm, 体重48 kg, 体温37.3度, 血圧100/64 mmHg, 脈拍84/分整, SpO₂ 95%。心音, 呼吸音異常なし。胸腹部の皮膚に淡い発赤疹を認める。下腿浮腫は認めなかった。

検査所見 (Table)：肺結核診断時の喀痰検査では、抗酸菌塗抹検査は陰性だったが、培養陽性と結核菌PCR陽性より確定診断を得た。診断時の血液検査ではCRPは0.29 mg/dlであったが、入院時にはCRP 3.23 mg/dlと軽度上昇していた。診断時, 入院時とも白血球数や分画に異常は認めなかった。KL-6とSP-Dはいずれも正常範囲内であった。

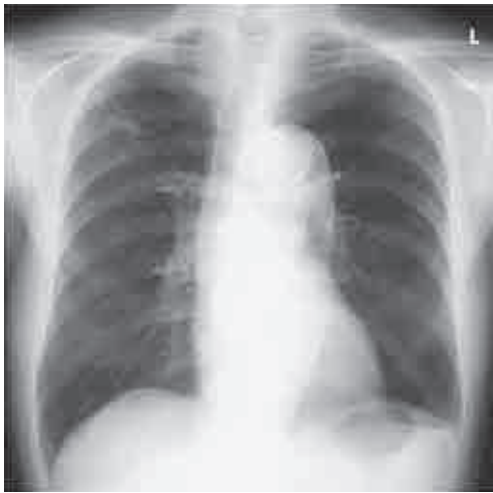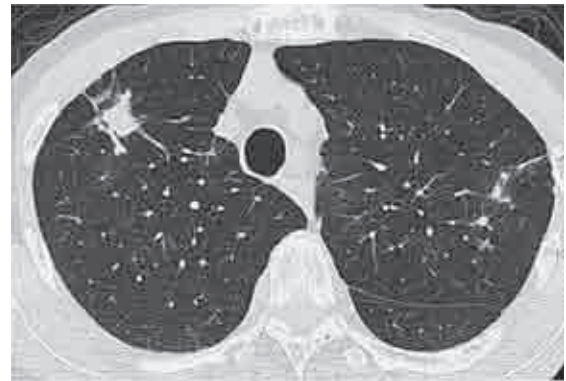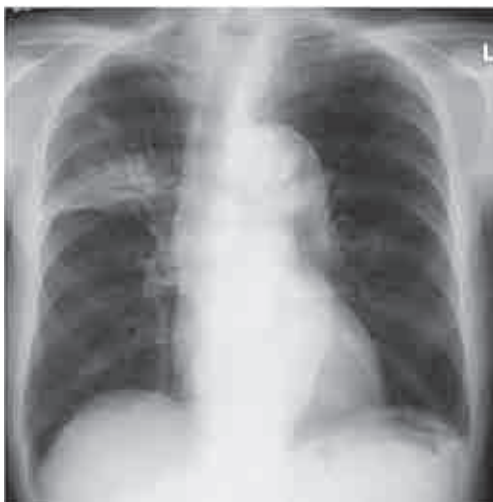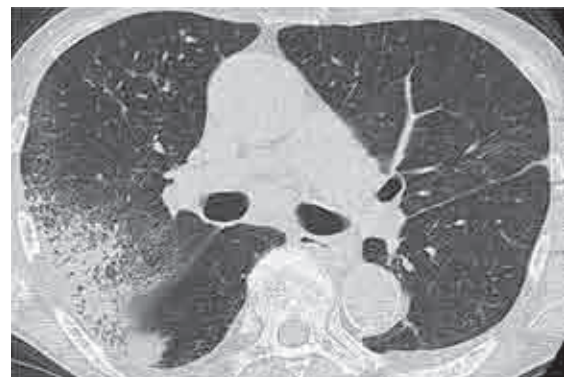胸部X線所見：結核診断時の胸部写真 (Fig. 1) では、両側上肺野に粒状影を認めたが、入院時の胸部写真 (Fig. 2) では、それに加えて右肺野に新たな浸潤影が出現していた。

胸部CT所見：結核診断時の胸部CTでは、右S³に小結節影を認めた (Fig. 3)。この時、明らかな胸水は認めなかった。入院時の胸部CT (Fig. 4) では、両側のびまん性スリガラス陰影と右S²の濃い浸潤影、広義間質の肥厚、両側少量の胸水が出現していた。

入院後経過 (Fig. 5)：肺結核治療中に生じた新たな浸潤影について、入院時に皮疹を呈していたことと、CT

Table Laboratory findings

Sputum at diagnosis		Biochemistry		Serology	
<i>M. tuberculosis</i>		TP	6.3 g/dl	CRP	3.23 mg/dl
Smear	(-)	Alb	3.7 g/dl	KL-6	262 U/ml
TB-PCR	(+)	AST	32 IU/l	SP-D	101.0 ng/ml
Culture	(+)	ALT	27 IU/l		
Blood on admission		LDH	274 IU/l		
Hematology		BUN	16.4 mg/dl		
WBC	5200 /mm ³	Cr	0.78 mg/dl		
Neut	72.9 %				
Lym	13.7 %	DLST			
Mono	8.6 %	INH	195% false positive		
Eos	4.8 %	RFP	135% negative		
RBC	413 × 10 ⁴ /mm ³	EB	144% negative		
Hb	12.2 g/dl				
Plt	19.3 × 10 ³ /mm ³				

**Fig. 1** Chest radiograph at diagnosis, showing nodular shadows bilaterally.**Fig. 3** Chest CT at diagnosis, showing small nodular shadows in both upper lobes. There is a large nodule in the right S³.**Fig. 2** Chest radiograph on admission, showing new infiltration shadows in the right lung field.**Fig. 4** Chest CT on admission, showing diffuse bilateral ground-glass opacities, dense consolidation in the right S², septal thickening, and a small amount of pleural effusion.

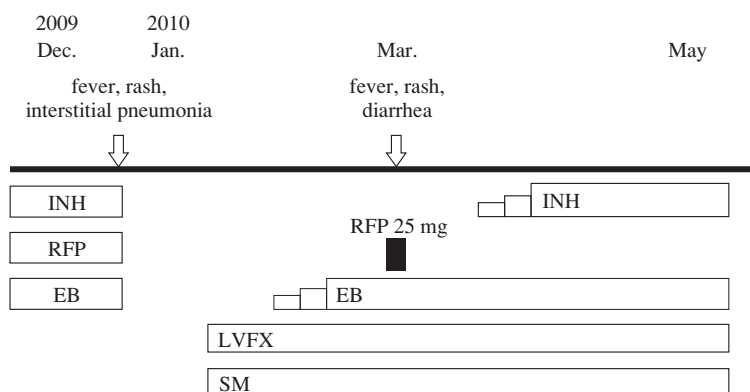


Fig. 5 Clinical course

INH: isoniazid RFP: rifampicin EB: ethambutol
LVFX: levofloxacin SM: streptomycin

にてスリガラス陰影などの間質影を認めていたことから、抗結核薬による薬剤性肺炎が疑われたため抗結核薬を中止したところ、皮疹と発熱は数日で消失し、肺野に新たに出現していた浸潤影は1週後には改善傾向となり約2カ月の経過で消失した。経過中、ステロイド剤は使用しなかった。血液中の薬剤リンパ球刺激試験（DLST）では、INHが疑陽性、RFPとEBは陰性であった。3週間の休薬の後、ストレプトマイシン（SM）とレボフロキサシン（LVFX）の2剤による結核治療を再開した。1週間後にEBを50 mgより追加投与したが、明らかな副作用は生じなかった。EBを初期投与量の750 mgまで漸増しても副作用の出現のないことを確認後、RFP 25 mgをさらに追加したところ、投与約30分後に、37.5度の発熱と下痢、入院時と同様の皮疹が出現した。胸部写真で陰影の出現は認めなかったが、薬剤性肺炎の原因薬剤であった可能性が高いと考えられ、以降のRFP投与を断念した。その後、SM、LVFX、EBの3剤で加療を継続し、3週後からINHの投与を行った。INHは25 mgより漸増していったが、明らかな副作用は出現せず、初期投与量の250 mgが投与可能となった。入院4カ月後のCTでは、両側のびまん性スリガラス陰影と右S²の濃い浸潤影、広義間質の肥厚はいずれも消失し、両側少量の胸水も消失していた。

考 察

今回われわれは、肺結核症の治療中に発症した間質性肺炎を経験した。治療開始3週後に、発熱と胸部異常陰影を呈したため、当初は結核の初期悪化の可能性も考えられたが、皮疹を呈していたことと画像所見より薬剤性肺炎が疑われた。抗結核薬を中止したところ速やかに改善した経過からも初期悪化とは考え難く、RFPの再投与で皮疹、発熱と下痢が生じたことから、RFPによる薬剤

性肺炎と診断した。入院中ゴセレリンは中止しており、経過からも同薬剤による間質性肺炎は考えにくいと思われた。

抗結核治療においては多種多様な副作用が経験されるが、薬剤性肺炎の頻度は低く、Suzukiらは結核治療中の436名のうち2名で好酸球性肺炎を認めたとしている¹⁾。抗結核薬の中では、INHによる薬剤性肺炎の報告は散見される^{2)~6)}が、RFPによる薬剤性肺炎の報告は少ない⁷⁾⁸⁾。Kunichikaらは、加療開始9日後に発熱と呼吸困難で発症し、健側肺に新たに間質影が出現したRFPによる薬剤性肺炎の症例を報告している⁸⁾。本症例では、加療開始約3週間後に発症しており、画像上スリガラス陰影や広義間質の肥厚を認めたが、発症時期や画像の特徴については今後の重要な検討課題である。

薬剤性肺炎はしばしば重篤な病態を呈するため、原因薬剤の同定には誘発試験を避けDLSTが重要視されることが多い。しかし、過去の報告では抗結核薬におけるDLSTの感度は14.9%¹⁾、46.2%⁹⁾とされており、信頼性は乏しいと考えられる。DLSTは主に細胞性免疫に対するアレルギー検査法である¹⁰⁾。薬疹における有用性は報告されているが¹¹⁾、薬剤性肺炎についての定まった報告はない。本症例では、INHが疑陽性、RFPとEBは陰性という結果であった。RFPとINHはもっとも強力な抗菌作用を有する結核治療の中心的薬剤であり、投与を安易にはあきらめ難い。代替薬も確立されていないため再投与を試みることは避け難いと考えられるが、その際にはショックを含めた臨床経過と病態を慎重に観察する必要がある。本症例でも投与後約30分という短時間でアレルギー症状の再出現をみた。

以上より、結核治療の経過中に発熱や新たなX線所見を呈した際には、初期悪化のみならず抗結核薬による薬剤性肺炎の可能性も念頭におく必要があると考えられ

た。薬剤性肺炎であった場合、DLSTによる原因薬剤の特定は困難である場合が多く、再投与の際には臨床経過と病態を十分に把握したうえで慎重に行う必要があると考えられた。

なお、本論文の要旨は第105回日本結核病学会近畿地方会（2010年7月、大阪）において発表した。

文 献

- 1) Suzuki Y, Miwa S, Shirai M, et al.: Drug lymphocyte stimulation test in the diagnosis of adverse reactions to antituberculosis drugs. *Chest*. 2008; 134: 1027-1032.
- 2) Salomaa ER, Ruokonen EL, Tevola K, et al.: Pulmonary infiltrates and fever induced by isoniazid. *Postgrad Med J*. 1990; 66: 647-649.
- 3) 鈴木信夫, 大野障二, 竹内靖子, 他: Isoniazid (INH) による薬剤性肺炎の一例. *日胸疾会誌*. 1992; 30: 1563-1568.
- 4) 遠藤健夫, 斉藤武文, 中山美香, 他: Isoniazid による薬剤性肺炎の一例. *日呼吸会誌*. 1998; 36: 100-105.
- 5) 畠山 忍, 立花昭生, 鈴木和恵, 他: Isoniazid による薬剤性肺炎の一例. *日呼吸会誌*. 1998; 36: 448-452.
- 6) 西澤依小, 安井正英, 山森千裕, 他: 減感作により再投与可能となった Isoniazid による発熱と薬剤性肺炎の1例. *日呼吸会誌*. 2004; 42: 649-654.
- 7) Umeki S: Rifampicin and pulmonary fibrosis. *Arch Intern Med*. 1988; 148: 1663-4.
- 8) Kunichika N, Miyahara N, Kotani K, et al.: Pneumonitis induced by rifampicin. *Thorax*. 2002; 57: 1000-1001.
- 9) 矢野修一, 小林賀奈子, 加藤和宏, 他: 抗結核薬副作用におけるリンパ球刺激試験 (LST) の有用性の検討. *結核*. 2004; 79: 7-10.
- 10) 北見啓之, 山口毅一: リンパ球を用いた薬剤アレルギーの診断. *臨床免疫*. 1983; 15 (9): 727-736.
- 11) Pichler WJ, Tilch J: The lymphocyte transformation test in the diagnosis of drug hypersensitivity. *Allergy*. 2004; 59: 809-20.

Case Report

PNEUMONITIS INDUCED BY RIFAMPICIN

¹Chihiro NISHIO, ²Atsuo SATO, ³Tomomasa TSUBOI, ¹Kensuke SUMI,
and ¹Takuya KURASAWA

Abstract An 86-year-old male with pulmonary tuberculosis developed fever, rash, and interstitial pneumonia 3 weeks after the beginning of treatment with isoniazid (INH), rifampicin (RFP), and ethambutol (EB). Chest CT showed new infiltration shadows that were diffuse bilateral ground-glass opacities mixed with dense consolidation and septal thickening, accompanied by a small amount of pleural effusion. Drug-induced pneumonitis was suspected, and therefore the antituberculous regimen was discontinued. The radiologic findings and symptoms improved promptly. A provocation trial with RFP lead to fever, diarrhea, and rash. Therefore, RFP was considered to be the causative drug. INH and EB were reintroduced without any recurrence of the symptoms. Clinicians should be aware not only of paradoxical reactions but also of drug-induced pneumonitis, when a new pulmonary infiltrate develops in the course

of tuberculosis treatment.

Key words: Pulmonary tuberculosis, Rifampicin, Drug-induced pneumonitis, Drug lymphocyte stimulation test, Provocation test

¹Department of Respiratory Medicine, ²Internal Medicine, ³Clinical Research, National Hospital Organization Minami-Kyoto National Hospital

Correspondence to: Chihiro Nishio, Department of Respiratory Medicine, National Hospital Organization Minami-Kyoto National Hospital, 11 Naka-Ashihara, Joyo-shi, Kyoto 610-0113 Japan. (E-mail: nishioc@skyoto.hosp.go.jp)