

## 第86回総会ミニシンポジウム

## I. 結核性胸膜炎

座長 <sup>1</sup>松村 晃秀 <sup>2</sup>三木 誠

キーワード：結核性胸膜炎，肺外結核，胸腔鏡

シンポジスト：

1. 結核性胸膜炎の胸腔鏡診断—ITナイフを用いた全層胸膜生検の有用性  
 笹田真滋（大阪府立呼吸器・アレルギー医療センター内科）
2. 結核性胸膜炎の診断における局所麻酔下胸腔鏡検査の有用性  
 三好祐顕（獨協医科大学呼吸器内視鏡センター）
3. 結核性胸膜炎の確定診断  
 益田公彦（国立病院機構東京病院呼吸器センター内科）
4. 結核性胸膜炎の外科治療  
 葛城直哉（結核予防会複十字病院呼吸器センター外科）

従来，便宜的に肺結核に含めてきた結核性胸膜炎（結核性膿胸を含む）は1996年から国際疾病分類にあわせて肺外結核として分類されている。結核性胸膜炎はわが国，米国において肺外結核では最も頻度が高く，全結核の約16%を占めている。

結核性胸膜炎の確定診断には胸水や胸膜生検材料からの結核菌の証明が必要であるが，胸水の結核菌培養陽性率は20～30%と必ずしも高くないことから，胸水のpH，ブドウ糖濃度，adenosine deaminase (ADA)，lysozymeなどが補助的診断として用いられてきた。最近では，PCRをはじめとする各種核酸増幅検査法や胸水中のインターフェロン- $\gamma$ 測定など，感度と特異性に優れた検査法が開発されている。

胸膜生検では肉芽腫が50～97%に見られるという報

告もあり，生検材料からの培養陽性率も高いことから有用性が高いと考えられる。従来のCope針などを用いたclosed biopsyに加え，最近では局所麻酔下に施行しうるフレキシブル胸腔鏡が開発されたことにより，胸腔内病巣の肉眼的所見がその診断に加味され，また，生検部位の正確な同定などにより診断精度が向上し，癌性胸膜炎や悪性胸膜中皮腫などの鑑別診断に有用である。

このミニシンポジウムではまず，副座長の三木先生から結核性胸膜炎の診断基準（案）<sup>1)</sup>について発表をいただいた。その後，結核性胸膜炎に対し，局所麻酔下胸腔鏡による診断を積極的に行っておられる，大阪府立呼吸器・アレルギー医療センターの笹田真滋先生，獨協医科大学の三好祐顕先生，国立病院機構東京病院の益田公彦先生の3氏にその手技，成績について発表していただいた。

結核性胸膜炎による胸膜肥厚は拘束性換気障害の原因となる。従来開胸で施行されていた醸膿膜切除，胸膜肺胝切除に対してより侵襲の少ない胸腔鏡下手術の手技・成績を結核予防会複十字病院外科の葛城直哉先生に発表していただいた。

今回は，中島由槻会長の要望により演者の先生方には，診断治療手技のビデオを含めた発表をお願いした。そのため，非常に印象深い発表となった。会員諸氏の日常診療に役立つことを期待したい。

## 文 献

- 1) 三木 誠：胸膜結核診断ガイドラインの提案。第83回総会ミニシンポジウム「肺外結核の診断と治療」。結核。2008；83：741-746.

<sup>1</sup>国立病院機構近畿中央胸部疾患センター外科，<sup>2</sup>仙台赤十字病院呼吸器科

連絡先：松村晃秀，国立病院機構近畿中央胸部疾患センター外科，〒562-0031 大阪府堺市北区長曾根町1180  
(E-mail: a-matsumura@kch.hosp.go.jp)  
(Received 5 Oct. 2011)

## 結核性胸膜炎診断における胸腔鏡検査の位置づけ

仙台赤十字病院呼吸器科 三木 誠

結核性胸膜炎は、2009年の統計では肺外結核新規登録患者のうち52.3% (3940人/7534人)を占めており、最も頻度が高い(表)<sup>1)</sup>。しかし、世界的に見ても明確な診断基準や治療指針が示されていないため、各施設・各医師の間で診断や治療に差異が生じているのが現状である。そこで、第83回日本結核病学会総会(2008年)のミニシンポジウムⅣ「肺外結核の診断と治療—表在性リンパ節炎と胸膜結核の診療ガイドライン提案に向けて—3. 胸膜結核診断ガイドラインの提案」にて、図1に示した診断のアルゴリズム(診断手順のフローチャート)<sup>2)</sup>を提唱させていただいた。これは、胸腔鏡検査を行えない一般施設から専門病院までを想定したものであり、本来ならば図2に示したように、胸水検査で確定診断に至らない症例では感度の低いrandom biopsy(胸膜生検)を行わずに胸腔鏡を適応し、あるいは最初から胸腔鏡による検査を行い、結核診断の遅れを防ぐことが理想的である。

病態や検査法の感度や特異度の限界、胸腔鏡検査施行可能施設であるかどうかなどにより、開業医から専門医まで共通して使える標準化した結核性胸膜炎の診断基準や治療指針を打ち出すことは難しいが、胸腔鏡検査が最も重要な検査であることは共通概念であり、今後、“局所麻酔下胸腔鏡による結核性胸膜炎診断法の指針”が示されることを期待したい。

### 文 献

- 1) 財団法人結核予防会結核研究所疫学情報センター：結核の統計。登録時結核病類別患者数。新登録者数—登録時結核病類。性別(年齢総数)。1987-2009。http://www.jata.or.jp/rit/ekigaku/
- 2) 三木 誠：胸膜結核診断ガイドラインの提案。第83回総会ミニシンポジウム「肺外結核の診断と治療」。結核。2008；83：741-746。

表 肺外結核の新登録患者数 (2009年)

病類 (部位)	実数
結核性胸膜炎	3940
結核性膿胸	63
結核性腹膜炎	168
結核性心膜炎	88
肺門リンパ節結核	73
他のリンパ節結核	1221
粟粒結核	604
脊椎結核	241
他の骨・関節結核	182
腸結核	321
結核性髄膜炎	162
腎・尿路結核	100
性器結核	23
皮膚結核	121
耳の結核	22
眼の結核	26
その他の臓器の結核	179
肺外結核総数	7534

1人で2つ以上の結核を合併している例があり、各病類の新登録数は重複して数えられている。(文献1より作成)

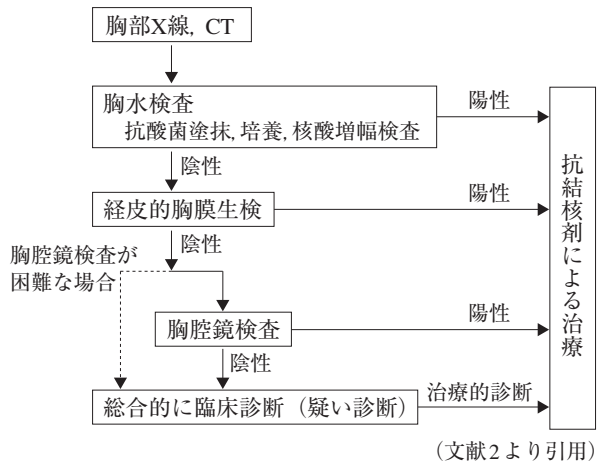


図1 診断のアルゴリズム

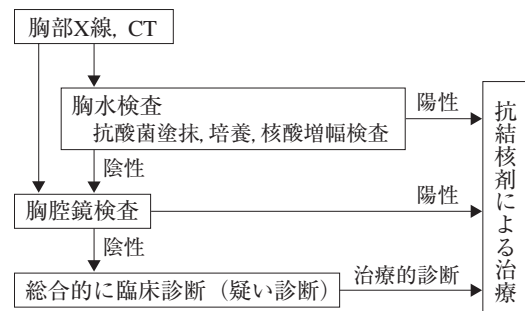


図2 診断のアルゴリズム (専門病院)

## 1. 結核性胸膜炎の胸腔鏡診断—ITナイフを用いた全層胸膜生検の有用性

<sup>1,2</sup> 笹田 真滋, <sup>2</sup> 岡本 紀雄, <sup>3</sup> 河原 邦光

<sup>1</sup> 国立がん研究センター中央病院呼吸器腫瘍科呼吸器内視鏡科  
<sup>2</sup> 大阪府立呼吸器・アレルギー医療センター肺腫瘍内科, <sup>3</sup> 同病理診断科

### はじめに

結核性胸膜炎を確定診断するには、胸膜炎の存在と炎症が結核菌によって生じていることを証明する必要がある、胸腔から採取した検体から結核菌を直接証明しなければならない。つまり検体としては胸水や（経皮的または胸腔鏡下に生検した）胸膜を用いて、抗酸菌塗抹検査、結核菌核酸増幅検査（PCR法、LCR法、MTD法）、抗酸菌培養検査（および同定検査）で証明すれば診断が確定する。しかし、胸水から結核菌が培養されるのは10～20%で、胸膜生検によっても50～60%とされている<sup>1)~3)</sup>。これは病態として、胸腔内結核病巣による炎症と、結核菌菌体成分に対する遅延性過敏反応の2者があり、後者の場合には結核菌自体は胸腔内に存在していないためである。

### 結核性胸膜炎における局所麻酔下胸腔鏡の現状

結核性胸膜炎において内科的胸腔鏡は盲目的胸膜生検と比較し診断に優れていると報告されている<sup>4)</sup>。近年わが国ではセミフレキシブル胸腔スコープ（LTF260, Olympus）による局所麻酔下胸腔鏡の普及により、内科医でも比較的容易に胸膜疾患の診断が可能となり結核診療に貢献している。しかし結核性胸膜炎は病期が進行するとフィブリン析出や肉芽形成、線維化をきたし、通常局所麻酔下胸腔鏡で用いる生検鉗子は小さいため十分な組織を採取できず病理学的確定診断が得られない場合がある。診断に難渋した結核性胸膜炎の手術摘出標本において、胸膜全層が線維化病変で、結核結節の多くが胸腔側ではなく胸壁側に認められた報告がある<sup>5)</sup>。このことは肥厚した胸膜において、胸腔側の生検だけでは診断に不十分で、全層胸膜を採取する必要があることを示唆している。

### 結核性胸膜炎の胸腔鏡所見

結核性胸膜炎の胸腔鏡所見は病期にもとづき4つに分けられる<sup>6)</sup>（Fig. 1）。

I期：発赤腫脹期……壁側胸膜は胸腔内の炎症に伴い広範囲にわたり発赤腫脹、所々に粟粒大の白色小結節の散布を認める。所見は臓側より壁側に強く認める。

II期：結節播種期……壁側胸膜は広範囲にわたり発赤

腫脹、I期に認められた白色小結節はびまん性に拡がり癒合する。I期同様、臓側より壁側胸膜に所見を強く認める。

III期：線維素析出期……白色のフィブリン沈着が胸膜上に索状、膜状に拡がる。進行に伴い壁側胸膜に徐々に白色肥厚性変化を認めるようになる。

IV期：胸膜肥厚期……析出物が線維化し慢性期に入った状態。胸腔内にフィブリン網を形成し視野を確保するのが困難となる。壁側胸膜は白色に肥厚し硬性で生検も困難な状態となる。

われわれは2003～2009年に結核性胸膜炎22例に対し局所麻酔下胸腔鏡を行い、I期4例（18.2%）、II期6例（27.3%）、III期7例（31.8%）、IV期5例（22.7%）であった。

### 高周波ナイフ（ITナイフ）による胸腔鏡下全層胸膜生検

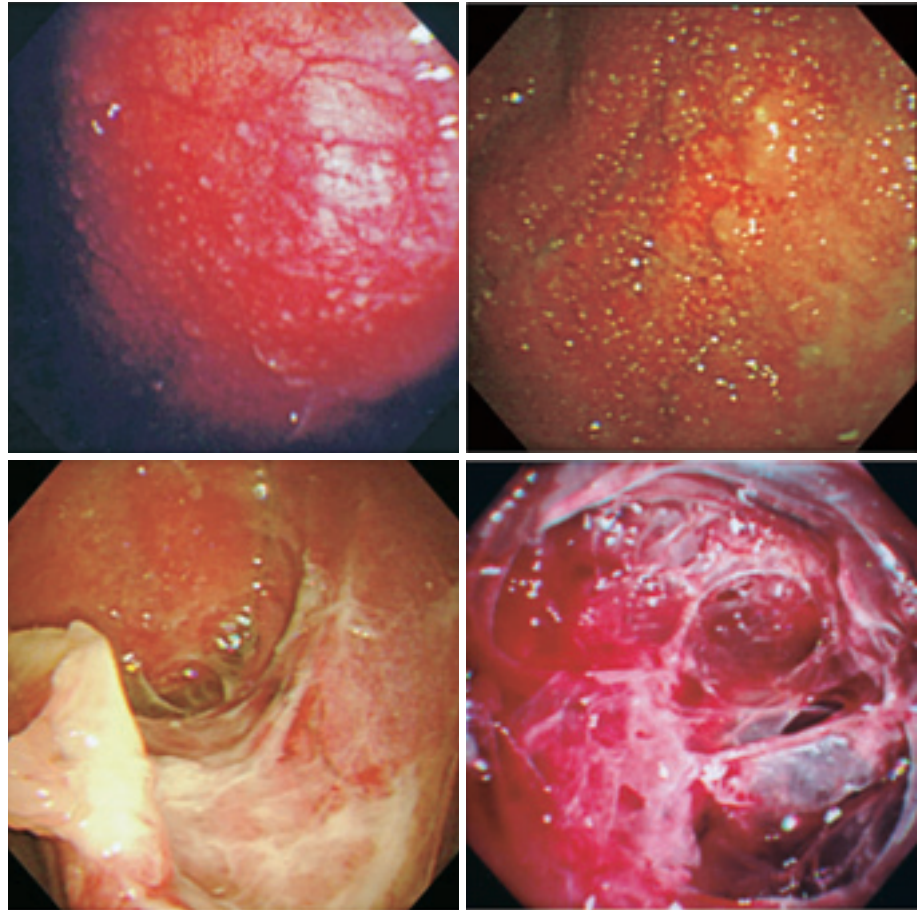
われわれは肥厚した胸膜病変の鑑別診断を目的とし、消化器癌の内視鏡的粘膜下剝離術に用いる高周波ナイフ（Insulation-tipped diathermic knife：以下ITナイフ）を胸腔鏡下胸膜生検に用いた<sup>7)8)</sup>。方法は、①局所麻酔下にフレキシブルトロッカーを肋間に挿入後胸腔鏡を挿入、胸水を吸引排液し胸腔内を十分に観察。②生検部位を決定した後、10万倍エピネフリン生食（生理食塩液100 ml＋エピネフリン1A）と1%リドカインを1：1で混和したものを局所注射針（23G～25G、針長4～6 mm）で約5～10 ml注入し、胸膜を十分リフティングさせる。③膨隆した胸膜にホットバイオプシー鉗子でピンホールをあけ（凝固モード、30～50W）、ITナイフを挿入し胸膜の切開を行う（Endo-cut mode、30～50W）。④切開しながら胸膜下脂肪織とEndothoracic fasciaを同定し、Endothoracic fasciaを越えないよう常に留意しながら、胸膜全層を円形に切開する（全周切開）。全周切開は長径10 mm以上を目安に行う。⑤全周切開後ITナイフや生検鉗子を用いEndothoracic fasciaと胸膜下脂肪織の間を剝離し、検体を摘出する（Fig. 2）。

以上の生検法を前述の22例中5例（II期1例、III期2例、IV期2例）に対し行い、全例において全層での胸膜生検が可能であった。採取検体の長径は8～18 mmで、同時に行った鉗子生検検体より有意に大きく、全例にて病理診断が容易に行えた（Fig. 3）。



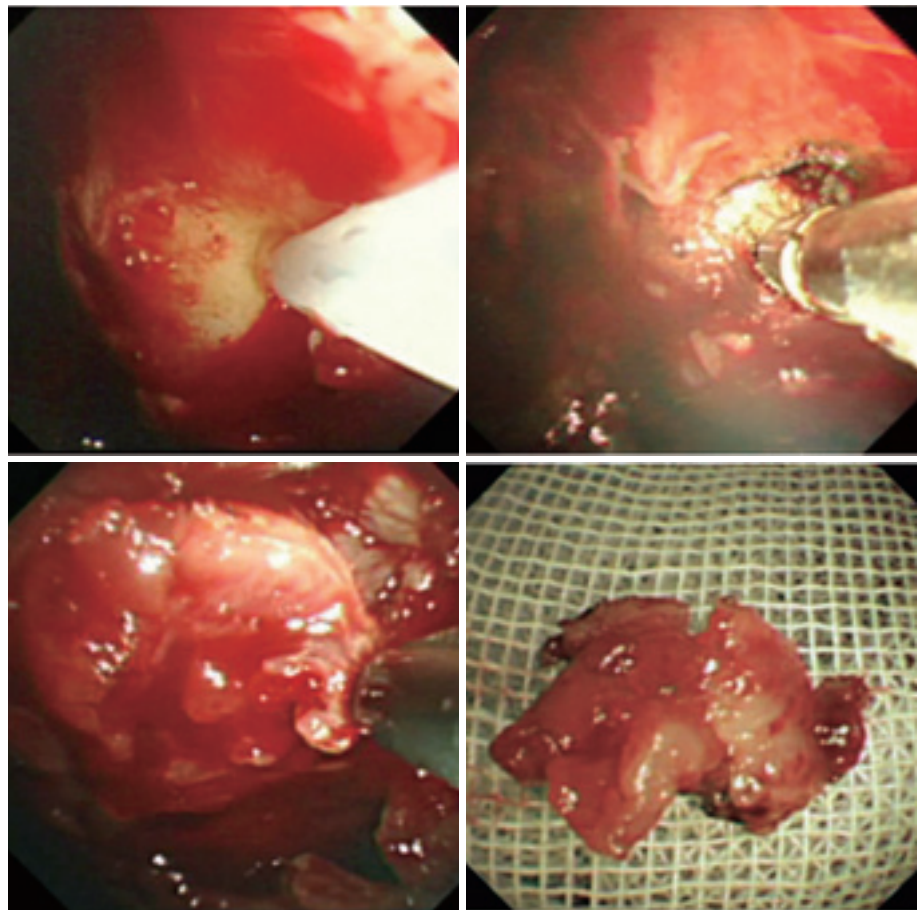
a	b
c	d

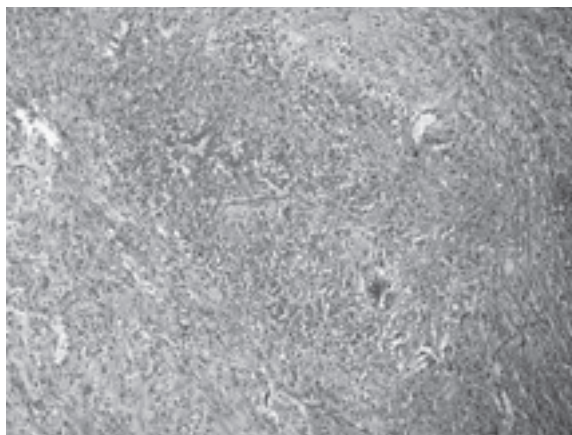
**Fig. 1** Pleuroscopic findings in tuberculous pleurisy. In early stage, redness, multiple white nodules are seen on the surface of the parietal pleura (Fig. 1-a, stage I), and fused (Fig. 1-b, stage II). In advanced stage, white thickness on the surface of the parietal pleura (Fig. 1-c, stage III), and extensive fibrin networks are seen in the pleural space (Fig. 1-d, stage IV).



A	B
C	D

**Fig. 2** Pleuroscopic findings with performing full-thickness pleural biopsy in stage IV case. A : A subpleural injection using an injection needle. B : Making a pin-hole by a coagulation forceps. C : Pleural incision in circular shape using the IT knife. D : Obtained full-thickness pleural tissue.





**Fig. 3** Microscopic findings of pleural biopsy specimens obtained by IT knife, showing tuberculous necrotic granuloma.

### 結核性胸膜炎における血中QFT測定

結核性胸膜炎における血中QFT測定はメタアナリシスにて Pooled sensitivity 89%, Pooled specificity 97% と良好な成績が報告されている<sup>9)</sup>。自験例では前述22例中9例において7例が陽性で(残る2例は判定保留)、結核性胸膜炎における血中QFT測定は補助診断として有用と思われた。

### 胸腔鏡の実施場所と感染症対策

結核性胸膜炎の約20~50%は肺内病変を合併しており、胸腔鏡検査においては感染症対策を講じておく必要がある。患者にはサージカルマスクを着用させ、職員はN95マスクを着用して対応する。検査時には胸腔と外気が交通するため、検査環境はより清潔であることが望ましく、へパフィルターを使用した独立空調を有する胸腔鏡専用個室が望ましい。

### ま と め

①胸水塗抹・培養・PCR, 盲目的胸膜生検を行い診断確

定しない場合、胸腔鏡検査を考慮する。

- ②結核性胸膜炎はI~IV期に分類され、進行するに従い胸膜の線維化によって生検困難となる。
- ③高周波ナイフ(ITナイフ)を用いた全層胸膜生検により進行症例の診断が可能で、悪性胸膜中皮腫などの悪性疾患との鑑別にも有用である。
- ④全層胸膜生検での組織材料は量が多いため、胸膜組織の結核菌培養にも有利と思われる。
- ⑤結核性胸膜炎の補助診断に血中QFT測定は有用と思われる。
- ⑥結核性胸膜炎症例における胸腔鏡は、へパフィルターを用いた独立空調を有する部屋での施行が理想的である。

### 文 献

- 1) 久世文幸, 泉 孝英: 結核性胸膜炎。「結核」, 第2版, 医学書院, 東京, 1992, 188-91.
- 2) 河地英昭, 下方 薫: 結核性胸膜炎の臨床的研究. 結核. 1985; 60: 567-71.
- 3) 矢木 晋, 安達倫文, 吉田直之, 他: 胸水貯留患者の臨床的検討. 結核. 1984; 59: 201.
- 4) Diacon AH, Van de Wal BW, Wyser C, et al.: Diagnostic tools in tuberculous pleurisy: a direct comparative study. Eur Respir J. 2003; 22: 589-591.
- 5) 豊田 太, 戸館亮人, 山田 孝, 他: 結核関連胸水に対する胸腔鏡検査の検討. 気管支学. 2001; 23: 16-20.
- 6) 杉山昌裕, 堀口高彦: 局所麻酔下胸腔鏡診療—結核性胸膜炎. 気管支学. 2004; 26: 337-342.
- 7) Sasada S, Kawahara K, Kusunoki Y, et al.: A new electrocautery pleural biopsy technique using an insulated tip diathermic knife during semirigid pleuroscopy. Surgical Endoscopy. 2009; 23: 1901-1907.
- 8) 笹田真滋, 河原邦光, 岡本紀雄, 他: セミフレキシブル胸腔鏡を用いたITナイフによる全層胸膜生検の診断的有用性. 気管支学. 2009; 31: 55-61.
- 9) Jiang J, Shi HZ, Liang QL, et al.: Diagnostic value of interferon- $\gamma$  in tuberculous pleurisy. Chest. 2007; 131: 1133-41.

## 2. 結核性胸膜炎の診断における局所麻酔下胸腔鏡検査の有用性

<sup>1</sup>三好 祐顕, <sup>1,2</sup>石井 芳樹, <sup>2</sup>福田 健

獨協医科大学<sup>1</sup>呼吸器内視鏡センター, <sup>2</sup>呼吸器・アレルギー内科

### はじめに

結核性胸膜炎の診断は、まず胸水検査を行い、胸水の抗酸菌培養や結核菌DNA-PCRを確認することが重要である。胸水の細胞分画や胸水アデノシンデアミナーゼ(ADA)活性なども通常は同時に確認され、そのほかクオンティフェロンTB-2G(QFT-2G)やPPD反応が確認されるが、胸水検査のみでは診断に難渋するケースも多い<sup>1)</sup>。石井らは、結核性胸膜炎症例11例のうち、胸水Tb-PCRあるいは胸水培養で結核が検出されたものは1例に

すぎないと報告している<sup>2)</sup>。最も確実な診断法は、胸腔鏡下に病変を確認して生検し、組織学的に乾酪性肉芽腫を証明することであり、結核性胸膜炎の診断における局所麻酔下胸腔鏡検査の有用性が注目されている。

今回われわれは、結核性胸膜炎の診断における局所麻酔下胸腔鏡検査の有用性について臨床的検討を行った。

### 対象と方法

1999年12月から2011年1月までに局所麻酔下胸腔鏡が施行され病理学的に診断された結核性胸膜炎32例。

**Table 1** Result of endoscopic findings, pleural fluid examination and QFT

Case	Site	Endoscopic findings	Pleural fluid lymphocytes	ADA (IU/l)	Tb-PCR (pleural fluid)	Pleural fluid culture	Tb-PCR (pleural tissue)	Pleural tissue culture	QFT
1	right	WN	92%	60.2	—	—	+	+	ND
2	left	NS	97	73.4	—	—	ND	ND	ND
3	right	WN	96	44.5	—	—	ND	ND	ND
4	left	WN	98	50.5	—	—	—	—	ND
5	bilateral	WN	98	55.4	—	—	ND	ND	ND
6	left	WN	100	97	—	—	ND	ND	ND
7	left	WN	98	51.6	—	—	ND	—	ND
8	right	WN	96	84.4	—	—	ND	ND	ND
9	left	WN	87	62.7	—	—	ND	ND	ND
10	right	FN	89	42	—	—	—	—	ND
11	left	NS	68	74.2	—	+	+	+	ND
12	right	FN	99	76	—	—	+	+	ND
13	left	FN	68	74.5	—	—	ND	ND	ND
14	left	NS	92	66.8	—	—	—	—	ND
15	left	WN	96	42.6	—	—	+	+	ND
16	right	WN	98	32	—	—	+	+	ND
17	left	WN	67	45.1	—	—	+	+	±
18	right	WN	100	66	—	—	—	—	+
19	right	FN	97	88	—	—	+	+	—
20	right	WN	99	121	—	—	—	—	+
21	left	NS	100	88.2	—	—	+	+	+
22	right	NS	87	90	—	—	—	—	±
23	left	NS	ND	78.5	—	—	—	—	+
24	left	WN	56	85.1	—	—	ND	ND	±
25	right	NS	95	68	—	—	—	—	+
26	left	WN	97	87.9	—	—	—	—	+
27	right	WN	93	57.6	—	—	—	—	+
28	left	NS	100	37.1	—	—	+	—	+
29	bilateral	NS	100	44	—	—	—	—	—
30	left	WN	68	83.1	—	—	+	+	±
31	right	NS	95	35.2	—	—	—	—	+
32	right	WN	92	137	—	—	—	—	+

WN : white nodule FN : fused nodule NS : non-specific findings (pleural thickness, adhesion)

QFT : QuantiFERON-TB 2G ND : not done



## 結 果

男性25例，女性7例。平均年齢59.8歳（21～89歳）。右側胸水が14例，左側胸水が16例，両側胸水が2例。胸膜結核以外の結核感染に関しては，粟粒結核1例，肺結核1例を認めた。

症例の一覧をTable 1に示す。胸水検査では，全例リンパ球優位の滲出性胸水であり，胸水リンパ球比率の平均は90.6%（90.6±11.6%）であった。胸水ADAは，平均で69.1 IU/l（69.1±24.7 IU/l）と高値を示したが，胸水ADAが50 IU/l未満の症例も8例（25%）認めた。胸水のTb-PCRは全例で陰性，胸水抗酸菌培養は1例のみ陽性で，陽性率はきわめて低値であった。一方，胸腔鏡で得られた検体でのTb-PCRや抗酸菌培養の陽性率は約40%まで上昇した。また組織学的にも全例で肉芽腫病変を認めた。QFTについては，QFTを施行した16例のうち10例が陽性であり，陽性率は62.5%であった。

局所麻酔下胸腔鏡の内視鏡所見の内訳をFig.に示す。内視鏡所見では，壁側胸膜のびまん性の白色小結節病変が最も多く18例（56.3%）で認められた。白色を呈さず結節が癒合して存在するような癒合結節を4例（12.5%）に認めた。その他の内視鏡所見としては，胸膜肥厚や癒着，血管増生などの非特異的な所見も比較的高率に認められた。

内視鏡的に小結節病変を認めた例と小結節病変に乏しい例について，年齢，性別，発症から検査までの日数について検討した（Table 2）。小結節病変を認めた例では，小結節病変に乏しい例と比較してより年齢が若く，発症

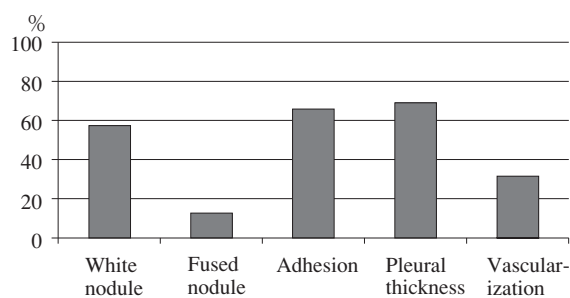


Fig. The frequency of thoracoscopic findings for tuberculous pleurisy

Table 2 Comparison between the patient group showing small nodular lesions and that showing non-specific findings

Clinical findings	Nodule (+) (n=23)	Nodule (-) (n=9)	p-value
Age (mean ± S.D.)	59.3 ± 20.2	74.4 ± 13.9	0.044
Gender (male : female)	17 : 6	7 : 2	N.S.
Days* (mean ± S.D.)	29.8 ± 19.3	46.7 ± 20.6	0.026

\*The days from the onset to examination

から検査までの日数が有意に短かった。

## ま と め

今回の検討では，32例中1例のみ胸水培養が陽性であり結核性胸膜炎の診断において胸水検査のみでの診断はきわめて困難であると思われた<sup>2)3)</sup>。胸水のリンパ球比率やADA値においては諸家の報告と相違ないが，ADAが比較的低値の症例も認めており，また結核性胸水において胸水中のADAが低値を示した報告があることから<sup>4)</sup>，胸水ADAなどの補助診断にも限界があると思われる。内視鏡下に直視下で胸膜生検が可能な局所麻酔下胸腔鏡は，病理学的な診断が可能だけでなく，生検検体を培養検査にも提出することが可能であり，胸水培養と比較して培養陽性率も飛躍的に向上する。したがって本検査は病理学的，感染症学的に有用な検査法といえる<sup>1)5)</sup>。

局所麻酔下胸腔鏡の内視鏡所見では，壁側胸膜のびまん性の白色小結節病変が最も多く18例（56.3%）で認められた。この白色の結節病変はsago-like lesionと呼ばれ，サゴヤシから作られる白色粒状の食物に似た外観を呈する。白色を呈さず結節が癒合するような癒合結節は，腺癌などによる癌性胸膜炎との鑑別が困難な場合があり生検による確認がきわめて重要である<sup>6)</sup>。その他の内視鏡所見としては，胸膜肥厚や癒着，血管増生などの所見があるがこれらの所見は総じて非特異的な所見といえる。Loddenkemperは，胸膜肥厚や癒着などの所見を75%に認めたと報告しており<sup>7)</sup>，今回のわれわれの検討においても胸膜肥厚や癒着所見などの症例は32例中24例（75.0%）で認めており，同様の結果であった。

内視鏡的に小結節病変を認めた例では，非特異的な所見を呈する例と比較してより年齢が若く，発症から検査までの日数が有意に短かった。このことは，発症から早い時期に胸腔鏡検査を施行できれば，小結節病変を確認しやすいが，時間経過とともに胸膜肥厚や癒着などの変化が起こり結節病変の確認が困難になるためと考えられた。また高齢者の場合，症状の自覚に乏しく医療機関受診の機会が遅れてしまうため，結果的に胸腔鏡施行のタイミングが遅くなり，結節病変の確認が困難になることが考えられた。

以上のことについてまとめると、①結核性胸膜炎の胸腔鏡所見は、基本的には小結節性病変を呈するものが多く(68.8%)、また程度の違いはあるものの胸膜肥厚や癒着などの所見も高率に認められた。②結節病変の特徴としては、白色の比較的小さな結節であり、sago-likeの形態を呈する。③小結節性病変が融合し、やや大型の癒合結節を形成すると腺癌ときわめて類似した所見を呈する場合があった。④結節病変を認めず、胸膜肥厚や癒着所見などの非特異的な所見を呈する症例も約30%に認められた。⑤非特異的な所見を呈する症例は、症状発症より時間の経過した症例が多い傾向であった。⑥結核性胸膜炎の診断において局所麻酔下胸腔鏡検査は「Gold Standard」であり、内科医が安全に施行でき、きわめて有用性の高い検査法であり、今後もさらなる普及が望まれる。

## 文 献

1) 杉山昌裕, 堀口高彦: 局所麻酔下胸腔鏡診療—結核性

- 胸膜炎. 気管支学. 2004; 26: 337-342.
- 2) 石井芳樹, 北村 論: 局所麻酔下胸腔鏡検査の有用性. 結核. 2000; 75: 51-56.
- 3) 木村一博, 杉野圭史, 佐野 剛, 他: 当院における結核性胸膜炎の臨床的検討. 感染症学. 2002; 76: 18-22.
- 4) 林隆司郎, 石原陽子, 北村 論, 他: 胸水中 adenosine deaminase (ADA) 活性値の測定—癌性胸膜炎と結核性胸膜炎を中心として. 結核. 1990; 65: 775-783.
- 5) 石井芳樹: 局所麻酔下胸腔鏡の適応とその限界. 気管支学. 2004; 26: 322-325.
- 6) 鍋木孝之, 雨宮隆太, 黒田久俊: 胸腔穿刺により確定診断が得られなかった胸膜炎症例に対する Semi-flexible Thoracoscopy を用いた局所麻酔下胸腔鏡の有用性. 気管支学. 2003; 25: 90-96.
- 7) Loddenkemper R: Thoracoscopy—state of arts. Eur Respir J. 1998; 11: 213-221.

## 3. 結核性胸膜炎の確定診断

国立病院機構東京病院呼吸器センター内科 益田 公彦

### はじめに

結核性胸膜炎の診断は臨床所見および胸部X線所見から結核性胸膜炎を疑うことから始まる。その診断は、①胸水中または胸膜生検材料の結核菌塗抹ないし培養陽性、②胸水中の結核菌PCR陽性、③胸膜生検で肉芽腫が証明され胸水の性状が結核性胸膜炎に矛盾しない、④喀痰培養陽性で胸水の原因となる疾患が結核以外に認めない、⑤原因不明の胸膜炎で胸水の性状で結核性胸膜炎が唆される、などによりなされる。結核菌を証明するという見地では確定診断は①のみである。

### 方法と結果

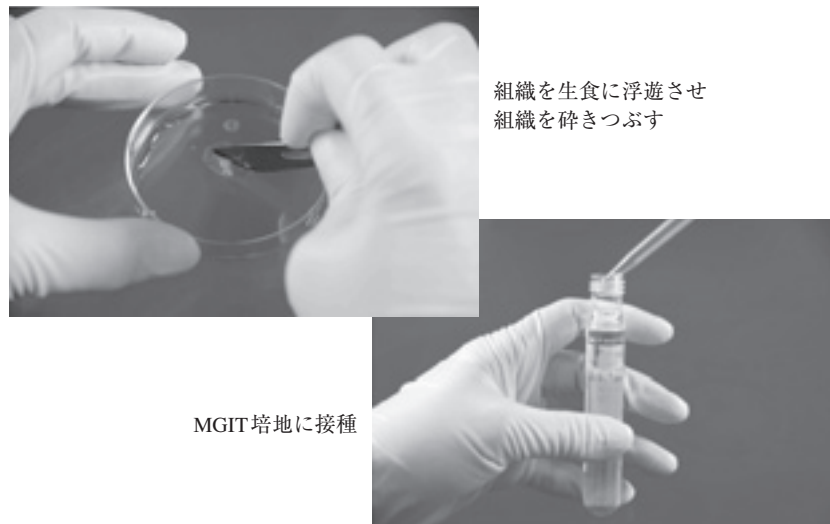
一般的に結核性胸膜炎の診断は、胸水の培養陽性を確定診断の根拠とすることが多い。当施設では胸水貯留例に対し局所麻酔での胸腔鏡検査を行っている。内視鏡所見で結核性胸膜炎が疑われた場合、壁側胸膜生検した検体をつぶしてMGIT培地に接種し培養検査を行うことで、その確定診断率を高めている。われわれは壁側胸膜生検による肉芽腫の確認を結核治療開始の指標としているが、結核性胸膜炎の確定診断では生検組織の「つぶし培養法」(図)が有用であった。

当施設では局麻下胸腔鏡検査は前処置を行わず、ルートを確認し、検査中は心電図・酸素飽和度・血圧をモニ

ターリングしながら全例手術室で行っている。まず患側を上にした側臥位をとり、エコー下に胸腔内の胸水分布を確認し、中腋窩線上で第6あるいは第7肋間にポート挿入のための皮切線を決定する。イソジン消毒後清潔野を確保し、1%キシロカインを20ml局所麻酔し、皮膚切開後モスキートを用いて白色の胸膜が見えるまで、丁寧に金鉤で軟部組織を分け入るように進めていく。胸膜を露出確認後、試験穿刺部より肋骨上縁にむかいメスを用い胸膜をくりぬく。その後ポートを挿入し胸腔鏡で胸水を吸引しながら胸腔内を十分に観察する。病変部を内視鏡下に鉗子を用いて壁側胸膜を生検する。

2005年以降に胸腔鏡検査により結核性胸膜炎と診断し、抗結核剤を投与し治療完了した62例を検討した。男性47例、女性15例。20~88歳で平均47.2歳。壁側胸膜生検は全例で施行し、全例で類上皮細胞性肉芽腫を確認した。生検した組織を砕きつぶしてMGIT培地に接種する「つぶし培養」は、全体の84%にあたる52例で施行した。うち39例で培養陽性となり組織培養での診断確定率は75%であった。結核学会分類の拡がり1、あるいは肺病変を明らかに認めず胸水貯留を呈した「胸膜炎のみ」群は34例、明らかな肺結核病変に伴い胸水貯留を呈した「随伴性胸膜炎」群は28例であった。「胸膜炎のみ」群のうち喀痰培養陽性は5例(14.7%)、胸水培養陽性は11例(32.3%)にとどまり、「つぶし培養」陽





組織を生食に浮遊させ  
組織を砕きつぶす

MGIT培地に接種

図 組織つぶし培養法

性は30例施行中23例（76.7%）であった。

#### ま と め

結核性胸膜炎は大きく分けて、胸水貯留で発症する「胸膜炎のみ」群と、肺結核に随伴して生じる「随伴性胸膜炎」群に分類されると考える。「胸膜炎のみ」群は、胸膜直下に形成された結核初感染病巣、または肺内微小病変が臓側胸膜に破綻し生ずると考えられている。「胸

膜炎のみ」群は高度な胸膜癒着は認めず、壁側胸膜に微細粒状の隆起病変を多数びまん性に認め、病理組織学的にはすべてが類上皮細胞性肉芽腫であった。これら粒状隆起病変の生検後に組織をつぶして培養確認することは、薬剤感受性を含めた確定診断率の向上に有効であり、特に診断に難渋する「胸膜炎のみ」群では有効な手段となっている。

## 4. 結核性胸膜炎の外科治療

結核予防会複十字病院呼吸器センター外科 葛城 直哉, 白石 裕治, 喜多 秀文

#### はじめに

わが国の肺外結核患者のなかで結核性胸膜炎は最も多く、2009年には活動性結核新登録患者数全体の約16%を占めていた。結核性胸膜炎は適切な化学療法でほとんどが治癒するため、外科治療が必要な症例は少ないが、低侵襲な胸腔鏡手術の普及で手術症例は増えつつある。

#### 対象と方法

結核既往歴がない初回発症の結核性胸膜炎に対して、2002年11月から2008年11月までに当科で行った胸腔鏡下膿胸膜胸膜肺胝切除術の6例を検討した。

#### 結 果

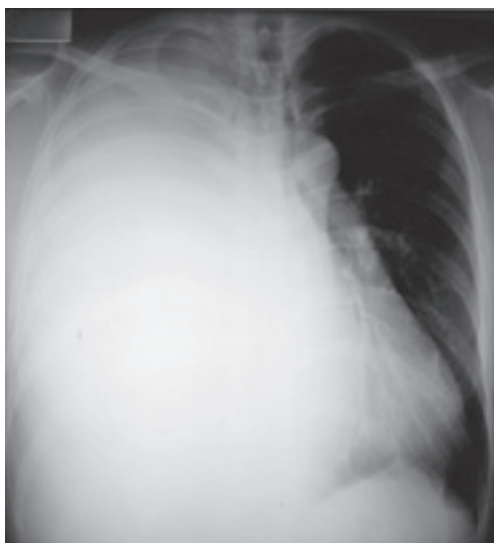症例の内訳は全例男性であった。手術時年齢は21～75歳で平均42歳。既往歴を5例に認め、小児喘息2例、

アトピー性皮膚炎1例、高血圧と糖尿病1例、胃潰瘍手術1例。主訴は労作時呼吸苦が5例、体重減少が1例あった。学会病型分類はrⅢ1rPIが2例、rⅢ3bPIが1例、rPIが2例、lPIが1例。胸部X線上の胸水量は片肺3分の1以上が5例、3分の1未満が1例。気胸合併例はなかった。診断時喀痰の抗酸菌検査は塗抹陰性培養陰性3例、塗抹陰性培養陽性2例、塗抹陽性培養陽性1例で、PCR検査した4例中2例が陽性であった。診断時胸水の抗酸菌検査は塗抹陰性培養陽性5例、塗抹陰性培養陰性1例で、PCR検査した6例中3例が陽性であった。薬剤感受性試験は1例がストレプトマイシン（SM）耐性であったが、その他5例はイソニアジド（INH）、リファンピシン（RFP）、エタンブトール（EB）、SMすべてに感受性があった。胸水ADA値は28～323 IU/Lで中央値が75 IU/L。胸水TP値は4.3～6.3 g/dlで中央値が5.0 g/dl。胸水LDH値は216～4234 IU/Lで中央値が622 IU/L。胸

水GLUは4~101 mg/dlで中央値が79 mg/dl。胸水細胞分画はリンパ球優位が3例、好中球優位が2例であった。化学療法の期間は12カ月が2例（2HREZ/10HREと2HREZ/10HR）、9カ月が3例（3HREZ/1HRE/5HRと1HREZ/5HRE/3HRと8HRE/1HR）、6カ月が1例（2HREZ/4HR）であった。副腎皮質ホルモン併用は2例あった。手術適応は胸水減少しないが5例で、悪性胸水の可能性が1例であった。化学療法開始から手術までの期間は58~277日（術後診断がついた1例を除く）で中央値が100日。術側は右4例、左2例で、いずれも片側で両側例はなかった。全例全身麻酔分離肺換気で胸腔鏡下膿胸胸膜胸膜胼胝切除術を行い、2例で胸膜生検を追加した。アプローチは2ポートが5例（このうち1例は癒着が強く、視野確保のため1ポートを5 cmに延長した）、3ポートが1例であった。手術時間は36~112分で平均74分。術中出血量は10 ml未満が5例で60 mlが1例。術中所見は胸膜肥厚期が4例、線維素析出期が2例。術後ドレーン留置期間は4~73日で中央値が13日。術後胸水が塗抹陰性培養陽性であった1例にドレーンを再挿入した。術後胸腔洗浄を追加した症例はなかった。術後入院期間は9~102日で中央値が31日。術後観察期間は24~81カ月で中央値が32カ月。肺再膨張の程度は完全が2例、3分の2以上が2例、2分の1以上が2例で、全例排菌は停止して治癒した。

### 症 例

今回検討した症例を呈示する。症例は34歳の男性で、

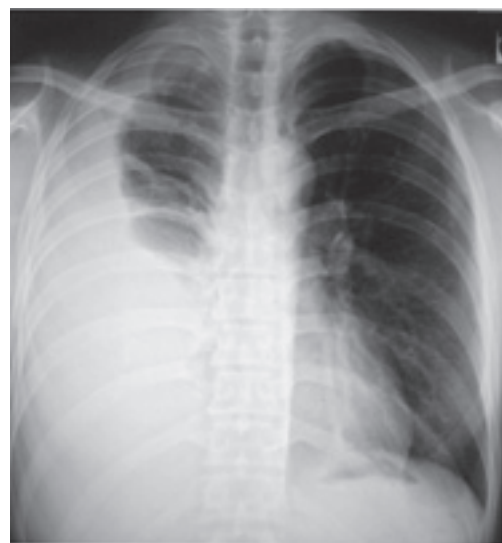

**Fig. 1** Chest radiograph at presentation showed a massive pleural effusion that had caused the right lung to completely collapse.

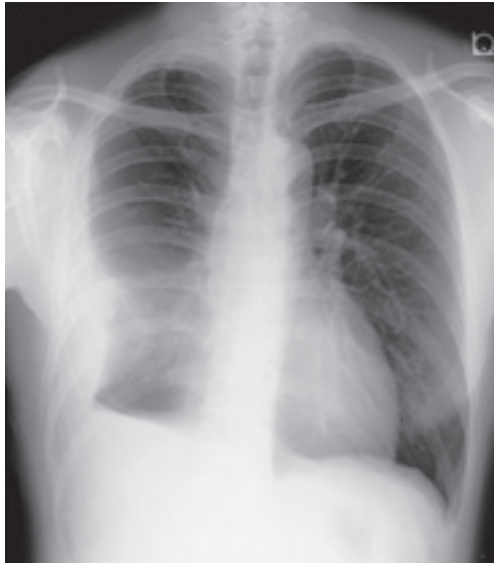
小児喘息の既往がある。2002年7月から続く咳と労作時呼吸苦を主訴に9月に近医を受診して、胸部X線で大量の右胸水を指摘された（Fig. 1）。喀痰は塗抹陰性培養陽性、胸水は塗抹陰性培養陽性PCR陽性で、経皮胸膜生検で類上皮肉芽腫と乾酪壊死を認め結核性胸膜炎（学会分類rPI）と診断された。10月初旬からINH, RFP, EB内服を開始して胸水をドレナージしたが、右肺が膨張しないため11月初旬に当科へ転院となった。薬剤感受性試験はINH, RFP, EBに感受性があったがSMに耐性であった。転院後PZAを追加したが胸水が減らないため（Fig. 2）、11月末に右側胸部に12 mmのポートを2カ所おき胸腔鏡下膿胸胸膜胸膜胼胝切除術を行った。胸膜は炎症のため強く発赤して、白色の粒状結節を多数認めた。フィブリンに覆われた臓側胸膜が肥厚していたため、加圧しても右肺は膨張しなかった。手術時間は36分で、術中出血量は10 ml未満。18 PODに胸腔ドレーンを抜去したが、抜去時の胸水が塗抹陰性培養陽性のため43 PODにドレーンを再留置した。その後胸水培養陰性となり74 PODにドレーンを抜去して102 PODに退院した。術後も術前同様の化学療法を続け、2003年2月から11月まではINH, RFP, EBの3剤にして、12カ月の化学療法を終了した。術後徐々に右肺は膨張して、術後6年1カ月の時点で4分の3以上に再膨張（Fig. 3）した。結核再燃の兆候なく治癒した。

### 考 察

結核性胸膜炎の治療法は、薬物治療（化学療法、副腎



**Fig. 2** Preoperative chest radiograph showed a large pleural effusion that compressed the right lung so that it expanded into only one-quarter of the hemithorax.



**Fig. 3** Postoperative chest radiograph showed that the right lung had expanded into more than the upper three-quarters of the hemithorax with a small amount of effusion.

皮質ホルモンなど)と観血的治療(胸腔ドレナージ, 醗膿胸膜胸膜胼胝切除など)に大別できる。結核性胸膜炎は肺結核に準じた6カ月の標準化学療法単独でほとんどの症例は治癒する。副腎皮質ホルモンは発熱や胸痛などの症状を緩和して, 胸水の吸収を促進する作用はあるが, 治癒後の胸膜肥厚の発生を防ぎ, 肺機能を改善するエビデンスは得られていない<sup>1)</sup>。大量胸水による呼吸困難があるとき胸腔ドレナージは症状緩和に効果があるが, 治癒後の胸膜肥厚の発生には影響せず, 二次感染のリスクがあるため適用には慎重な意見が多い<sup>2)</sup>。一方, 結核性胸膜炎を「胸膜炎のみ」と「随伴性胸膜炎」の2群に分け, 初回治療における胸水ドレナージの効果について検討した報告がある<sup>3)</sup>。「胸膜炎のみ」群の多くは胸膜癒着が少なく, 中等から大量の胸水貯留があり, 胸水ドレナージにより治癒後の胸膜肥厚を抑制できたが,

「随伴性胸膜炎」群のほとんどに胸膜癒着があり, 胸水ドレナージで胸膜肥厚が改善されなかったことから, 急速に大量の胸水が貯留する結核性胸膜炎に対して, 胸水ドレナージが胸膜肥厚の抑制に有効である可能性を指摘している。

結核性胸膜炎の治癒とは自覚症状が消失し, 結核菌培養が陰性化し, 胸水が吸収され, 肺が再膨張した状態である。治癒後, 胸水の吸収や肺の再膨張が不十分で胸膜肥厚が残ると, 拘束性換気障害, 慢性膿胸, 結核再燃, 胸壁悪性腫瘍など晩期合併症の原因となるため, できるかぎり初回治療時に胸水を排液して胸腔内を浄化し肺の再膨張を図る必要があると考える。化学療法を行ってもある程度の胸水が残り, 肺の再膨張が妨げられている症例では, 全身麻酔分離肺換気で行う胸腔鏡下醗膿胸膜胸膜胼胝切除術が胸膜炎治癒後の胸膜肥厚による晩期合併症発生の抑制に効果があるかもしれない。低侵襲な胸腔鏡手術の普及により, 今後外科治療の適用症例が増えていくと思われる。

#### ま と め

初回発症の結核性胸膜炎に対して胸腔鏡下醗膿胸膜胸膜胼胝切除術を行った6例を検討した。術後観察期間の中央値が32カ月のなかで全例治癒した。結核性胸膜炎治癒後の胸膜肥厚による晩期合併症の発生を抑制する可能性がある胸腔鏡下醗膿胸膜胸膜胼胝切除術は, 今後適用症例が増えていくと思われた。

#### 文 献

- 1) Gopi A, Madhavan SM, Sharma SK, et al.: Diagnosis and treatment of tuberculous pleural effusion in 2006. *Chest*. 2007; 131: 880-889.
- 2) 伊藤邦彦: 結核性胸膜炎. 「結核診療プラクティカルガイドブック」, 第1版, 南江堂, 東京, 2008, 204-208.
- 3) 益田公彦: 胸膜結核治療ガイドラインの提案. 第83回総会ミニシンポジウム「肺外結核の診断と治療」. *結核*. 2008; 83: 746-748.



—————The 86th Annual Meeting Mini-Symposium—————

## TUBERCULOUS PLEURISY

Chairpersons: <sup>1</sup>Akihide MATSUMURA and <sup>2</sup>Makoto MIKI

**Abstract** Tuberculous pleuritis are most common among the extra-pulmonary tuberculosis in the clinical situation in our country. The definite diagnosis is sometimes difficult because bacterial examinations of pleural effusion or pleural biopsy specimen are sometimes negative. Nucleic acid amplification test, such as PCR, LCR and MTD are more commonly utilized, nonetheless, definite diagnosis is still difficult. Thoracoscope is a very useful tool for the additional examination. This symposium was focused on diagnosis and treatment of tuberculous pleuritis. Symposists were requested to display videos of their diagnostic or therapeutic procedures. Their presentations were very instructive and active discussions were held.

As a preliminary, Co-chairperson MIKI made a brief speech for a proposed guideline for the diagnosis of tuberculous pleuritis.

1. Usefulness of full-thickness pleural biopsy using an IT knife: Shinji SASADA, Norio OKAMOTO, Kunimitsu KAWAHARA (Osaka Prefectural Hospital Organization Osaka Prefectural Medical Center for Respiratory and Allergic Disease)

Pleuroscopy has been commonly used for the diagnosis of tuberculous pleuritis (TP). However, biopsy size obtained with conventional flexible forceps during flex-rigid pleuroscopy is often insufficient for pathological examination in advanced TP with pleural thickening. Full-thickness pleural biopsy specimens obtained with an IT knife were useful for the diagnosis with advanced TP.

2. Clinical utility of medical thoracoscopy in diagnosis of tuberculous pleuritis: Masaaki MIYOSHI, Yoshiki ISHII, Takeshi FUKUDA (Respiratory Endoscopy Center, Department of Pulmonary Medicine and Clinical Immunology, Dokkyo Medical University School of Medicine)

We reviewed our patients with tuberculous pleuritis underwent medical thoracoscopy. From December 1999 to January 2011, 32 patients were diagnosed as having tuberculous pleuritis by pleural biopsy pathologically. The typical thoracoscopic findings of tuberculous pleuritis such as diffuse small white nodules on the parietal pleura were seen in 18 cases (56.3%). Non-specific pleural findings such as thickness on the pleura or adhesion were seen in 10 cases (31.3%). In all these patients, pathological diagnoses of tuberculous pleuritis were made by pleural biopsies. Since medical thoracoscopy is useful for the

diagnosis of tuberculous pleuritis, it is recommended as a diagnostic procedure for cases with pleural disease including malignancy.

3. Diagnosis of tuberculous pleuritis: Kimihiko MASUDA (Division of Pulmonary Disease, National Hospital Organization Tokyo National Hospital)

In many of the cases where tuberculous pleuritis is suspected, antituberculosis therapy is generally initiated after results of the culture of pleural fluid have been obtained. For cases where retention of pleural fluid is observed, thoracoscopy is actively performed under local anesthesia at our department. We make it a rule to start the treatment of tuberculosis when the presence of a granuloma has been confirmed by biopsy of parietal pleura. However, the "crushing culture" method, performed by crushing biopsy tissues and inoculating them into the MGIT medium, was found to be useful in establishing the diagnosis of tuberculous pleuritis.

4. Surgical treatment for tuberculous pleuritis: Naoya KATSURAGI, Yuji SHIRAIISHI, Hidefumi KITA (Section of Chest Surgery, Fukujūji Hospital)

We evaluated six patients who were diagnosed with tuberculous pleuritis and who were treated with chemotherapy and had surgery between November 2002 and November 2008. All patients had received chemotherapy with six to 12-month regimen in addition to having video-assisted curettage of the thoracic cavity. All were cured with a median follow-up of 32 months. A combined treatment of chemotherapy and surgery may reduce the risk of late complications of tuberculous pleuritis.

**Key words** : Tuberculous pleuritis, Extra-pulmonary tuberculosis, Thoracoscopy

<sup>1</sup>Department of Surgery, National Hospital Organization Kinki-chuo Chest Medical Center, <sup>2</sup>Department of Respiratory Medicine, Japanese Red Cross Sendai Hospital

Correspondence to: Akihide Matsumura, Department of Surgery, NHO Kinki-chuo Chest Medical Center, 1180 Nagasone-cho, Kita-ku, Sakai-shi, Osaka 562-0031 Japan.  
(E-mail: a-matsumura@kch.hosp.go.jp)