第 185 回日本結核・非結核性抗酸菌症学会関東支部学会
第 258 回日本呼吸器学会関東地方会　合同学会
プログラム・抄録集

会　　長 髙橋　典明（板橋区医師会病院/日本大学医学部内科学系呼吸器内科学分野）

日　　時 2024 年 2 月 17 日（土）

開催方式 ハイブリッド開催［会場 +WEB（ライブ配信）］

会　　場 秋葉原コンベンションホール
〒101-0021　東京都千代田区外神田 1-18-13

参 加 費 1,000 円
【無料】医学生（大学院生除く）・初期研修医
日本結核・非結核性抗酸菌症学会エキスパート会員

交通案内図

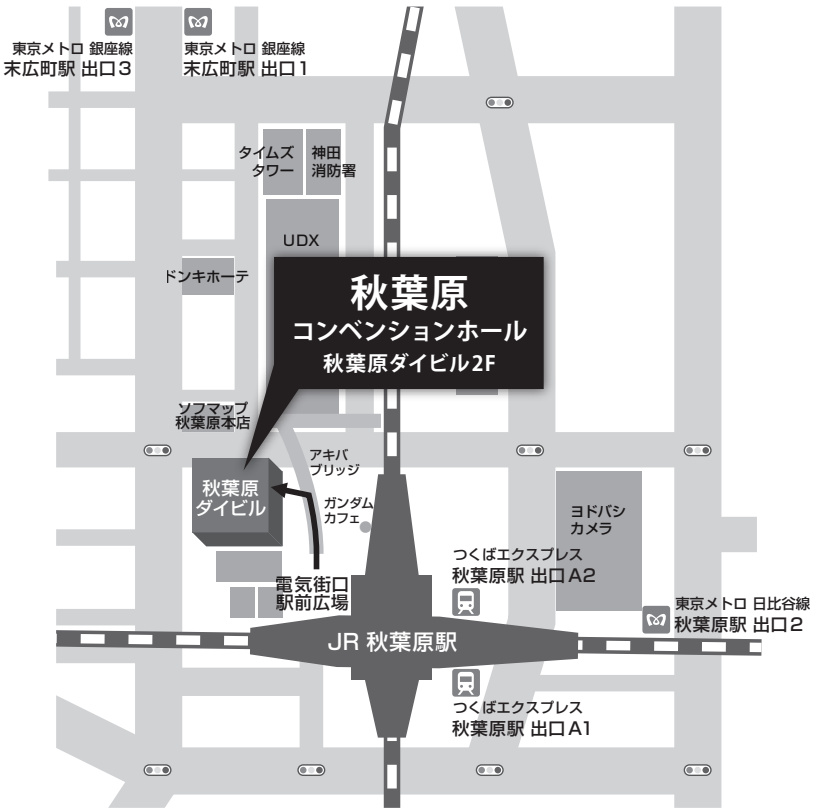

電気街口駅前広場のエスカレーターから歩行者デッキ（アキバブリッジ）に上がって左に曲がり、ダイビルの 2F 入口をご利用ください。

■交通アクセス

電 車

- ● JR 秋葉原駅（電気街口）徒歩 1 分
- ●東京メトロ銀座線 末広町駅（1 番出口）徒歩 3 分
- ●東京メトロ日比谷線 秋葉原駅（2 番出口）徒歩 4 分
- ●つくばエクスプレス 秋葉原駅（A1 出口）徒歩 3 分

◆参加受付

1. 本会は、現地会場（秋葉原コンベンションホール）と WEB（ライブ配信）の両方で参加可能なハイブリッド方式で開催いたします。
   ご参加には本会ホームページ（https://www.kekkaku.gr.jp/ntm/no185/）からオンライン参加登録が必要です。参加登録および参加費のお支払いが完了した方に、当日の視聴ページの URL とパスワードをメールでお送りいたします（2 月上旬頃）。
   ＜参加登録期間＞2 月 17 日（土）17 時まで
   当日、現地会場で参加受付も可能ですが、オンラインでの参加登録を推奨いたします。
   ＜参加受付時間＞2 月 17 日（土）10 時から 17 時まで
   なお、現地会場では感染対策に万全を期して運営いたしますが、体調に少しでも不安を感じる方は、WEB（ライブ配信）でのご参加のご検討をお願いいたします。
   演題の発表は、可能な限り現地会場を基本といたしますが、難しい場合はリモートも可能です。
   演題発表を行う方も、オンライン参加登録を必ず行ってください。
2. 参加費　1,000 円
   ただし、医学生（大学院生除く）と初期研修医は無料です。
   オンライン参加登録時に、医学生・初期研修医を証明できる書類（証明書、ネームプレートなど）をスキャンまたは撮影したデータ（JPEG・PDF など）のアップロードが必要となります。
   日本結核・非結核性抗酸菌症学会エキスパート会員も無料です。
   領収証は、参加費の決済が完了した後、オンライン参加登録ページからダウンロード（保存・印刷）してください。
3. 参加証明書
   ・日本呼吸器学会員
   　オンライン参加登録の際に、会員番号のご入力があった場合、学会ホームページのマイページ（会員専用）にて会期の約 1 週間後からダウンロード（保存・印刷）が可能となります。
   ・日本結核・非結核性抗酸菌症学会員、非会員
   　3 月上旬頃までに、オンライン参加登録時に入力された住所宛てに郵送いたします。
4. 現地会場で参加される方へ
   参加受付にてネームカード（兼参加証明書）をお渡ししますので、所属・氏名をご記入のうえ、会場内では必ずご着用ください。なお、ネームカード（兼参加証明書）の再発行はいたしませんのでご注意ください。また、日本呼吸器学会員で、オンライン参加登録を完了されている場合は、会員カードの提示は不要です。
5. 参加で取得できる単位
   ・日本結核・非結核性抗酸菌症学会結核・抗酸菌症認定医/指導医、抗酸菌症エキスパート資格　5 単位、筆頭演者　5 単位（参加証明書が出席証明になります）
   ・日本呼吸器学会　呼吸器専門医　5 単位（筆頭演者　3 単位）
   ・日本呼吸ケア・リハビリテーション学会　呼吸ケア指導士　7 単位（筆頭演者　7 単位）
   ・3 学会合同呼吸療法認定士　20 単位
   ・ICD 制度協議会　5 単位（筆頭演者　2 単位）
6. 参加にあたっての注意事項
   ・抄録ならびにオンライン視聴で掲載されるスライド・画像・動画等に関して、ビデオ撮影・録音・写真撮影（スクリーンショットを含む）は禁止いたします。
   ・参加登録後の取り消しは、お受けいたしかねます。お支払いされた参加費は理由の如何に関わらず返金いたしません。また、二重登録にご注意ください。

◆座長、演者の先生方へ

1. （WEB（ライブ配信）のみ）セッションの開始60分前に指定されたURLへ接続して、待機してください。
2. 座長紹介のアナウンスを行いますので、その後、セッションを開始してください。
3. 演者の紹介は所属と氏名のみとし、演題名は省略してください。
4. 発表5分、質問2分です。時間厳守でお願いいたします。

◆利益相反（COI）申告のお願い

本学会では、医学研究に関する発表演題での公明性を確保するため、筆頭演者および共同演者はCOI（利益相反）申告書の提出が義務付けられます。COI申告書の提出がない場合は受付できません。
申告方法は、1）演題登録画面での利益相反事項の入力、2）発表データでの利益相反事項の開示となります。

◆ PC発表についてのご案内

［現地会場での発表の場合］
・発表形式はPC発表のみです。
・発表スライドの2枚目（タイトルスライドの次）にCOI状態を記載した画面を掲示してください（必須）。
・会場で使用するパソコンのOSおよびアプリケーションはWindows10、Microsoft Office 365（PowerPoint）です。
・発表データは、USBメモリでご持参ください。PCの持ち込みはできません。
・Windows標準フォントを使用してください。
・動画は必ずWindows Media Player形式とし、データは作成したPC以外で動作を確認してください。念のため、ご自身のPCもバックアップとしてご持参ください。
・発表予定時刻の30分前までにスライド受付をお済ませください。
・演台にはキーパッドとマウスをご用意しておりますので、ご自身で操作をお願いいたします。
・発表者ツールは使用できません。

［WEB（ライブ配信）での発表の場合］
・発表はZoomを使用して行います。
・マニュアルと手順を運営事務局よりご案内しますので、内容を必ず確認のうえ、当日ご発表ください。なお、セッションの開始60分前から通信状況とスライド共有の確認を行います。
・発表スライドの2枚目（タイトルスライドの次）にCOI状態を記載した画面を掲示してください（必須）。
・発表スライドの事前提出（アップロード）は不要です。

◆医学生・初期研修医セッション　表彰式

2月17日（土）17時20分～17時35分　第1会場
医学生・初期研修医セッションの演題を対象に、優秀者を表彰いたします。
現地会場でご参加の演者および指導医の方は、表彰式にご出席ください。
WEB（ライブ配信）でご参加の演者の方は、賞状と記念品を後日郵送いたします。
採点結果は後日、日本呼吸器学会ホームページにて発表いたします。

◆その他注意事項

1. プログラム・抄録集は、本会ホームページ（https://www.kekkaku.gr.jp/ntm/no185/）で閲覧（ダウンロード・印刷）が可能です（現地会場での配付はありません）。
2. 現地会場での掲示・印刷物の配布・ビデオ撮影等は、会長の許可が無い場合ご遠慮ください。
3. 発言は全て座長の指示に従い、必ず所属・氏名を述べてから簡潔に発言してください。
4. 会場内の呼び出しは、緊急でやむを得ない場合以外行いません。
5. 責任者は本会の会員に限ります。ただし、筆頭著者・共著者は非会員でも可とします。

◆発表演題等に関する個人情報の取り扱いについて

講演内容あるいはスライド等において、患者個人情報に抵触する可能性のある内容は、患者あるいはその代理人からインフォームド・コンセントを得たうえで、患者個人情報が特定されないよう十分留意して発表してください。不必要な年月日の記載は避ける、年齢表記は40歳代などとする、など十分にご配慮ください。個人情報が特定される発表は禁止します。

◆プログラム・抄録集の会員への事前発送について

関東地方会の抄録集については、2021年度開催の地方会より事前発送を控えさせていただくこととなりました。恐れ入りますが、本会ホームページ（https://www.kekkaku.gr.jp/ntm/no185/）よりPDFデータにてご取得をお願い申し上げます。

◆当日の問い合わせ

会期当日は問い合わせ窓口を設置いたします。
連絡先は参加登録時のメールアドレスに会期前にお知らせいたします。

第 185 回日本結核・非結核性抗酸菌症学会関東支部学会
第 258 回日本呼吸器学会関東地方会　合同学会　日程表

	第 1 会場	第 2 会場
	開会式 10:25～10:30	
11:00	10:30～11:12 **セッションⅠ** 1～6 座長：田中　良明	10:30～11:12 **セッションⅥ** 27～32 座長：水村　賢司
	11:17～11:52 **セッションⅡ** 7～11 座長：兵頭健太郎	11:17～11:52 **セッションⅦ** 33～36 座長：池田　　慧
12:00	12:00～13:00 **ランチョンセミナーⅠ** 市中総合病院で診る非結核性抗酸菌症 ～マネージメント、他疾患合併抗酸菌症、アリケイス®導入まで～ 演者：中島　　啓 座長：權　　寧博 共催：インスメッド合同会社	12:00～13:00 **ランチョンセミナーⅡ** Life-courseを見据えた呼吸器疾患のフレイル/ サルコペニアに対する栄養・運動介入と人参養栄湯への期待 演者：西川　正憲 座長：金子　　猛 共催：クラシエ薬品株式会社
13:00	13:05～13:33 **医学生・初期研修医セッションⅠ** 研1～研4 座長：清水　泰生	13:05～13:40 **医学生・初期研修医セッションⅢ** 研10～研14 座長：本多　隆行
	13:38～14:13 **医学生・初期研修医セッションⅡ** 研5～研9 座長：仲村　泰彦	13:45～14:13 **医学生・初期研修医セッションⅣ** 研15～研18 座長：益田　公彦
14:00	14:20～15:20 **教育セミナー** 今冬のCOVID-19/インフルエンザ診療 演者：宮下　修行 座長：髙橋　典明 共催：塩野義製薬株式会社	14:20～15:20 **若手向け教育セッション** 高齢者がん診療～脆弱性の評価から新たなパラダイムを創造する～ 演者：山本　　寛 座長：清水　哲男
15:00	15:25～16:00 **セッションⅢ** 12～16 座長：羽田　憲彦	15:25～16:00 **セッションⅧ** 37～41 座長：青野ひろみ
16:00	16:05～16:40 **セッションⅣ** 17～21 座長：川﨑　　剛	16:05～16:40 **セッションⅨ** 42～46 座長：中川　喜子
	16:45～17:20 **セッションⅤ** 22～26 座長：久田　　修	16:45～17:20 **セッションⅩ** 47～51 座長：髙山　賢哉
17:00	17:20～17:35 **医学生・初期研修医セッション表彰式・閉会式**	

第１会場

セッションⅠ　10：30〜11：12

座長　田中良明（結核予防会複十字病院呼吸器センター内科）

1.　難治性溶血性貧血を併発した粟粒結核の一例

川崎市立井田病院呼吸器内科[1]、川崎市立井田病院血液内科[2]、川崎市立川崎病院血液内科[3]

○河瀬穂乃美（かわせ　ほのみ）[1]、亀山直史[1]、由井照絵[1]、中垣　達[1]、西野　誠[1]、中野　泰[1]、山崎理絵[2]、定平　健[3]、西尾和三[1]

53 歳男性。体動困難を主訴に前医入院し粟粒結核の診断で INH、RFP、EB、PZA を開始され治療継続目的に当院へ転院した。転院前より輸血を要する貧血を認め、精査の結果自己免疫性溶血性貧血と診断した。薬剤性を疑って RFP 中止するも改善せず、Predonisolone、Rituximab 投与で軽快した。結核に合併する溶血性貧血は稀である。粟粒結核、抗結核薬、輸血関連などの複数の要因が考えられ、若干の考察を加え報告する。

2.　左膝関節結核が血行散布源であった播種性結核の１例

国立病院機構茨城東病院呼吸器内科[1]、国立病院機構茨城東病院臨床研究部[2]、
国立病院機構茨城東病院病理診断科[3]

○松本紘明（まつもとひろあき）[1]、小竹理奈[1]、武石岳大[1]、上田航大[1]、野中　水[1]、荒井直樹[1]、兵頭健太郎[1]、金澤　潤[1]、南　優子[3]、林原賢治[1]、薄井真悟[2]、大石修司[1]、齋藤武文[1]、石井幸雄[1]

90 歳男性。2022 年 3 月、近医にてリウマチ性多発筋痛症にステロイド開始した後、左膝関節痛が出現・増悪したため、プレドニン内服していた。翌年 7 月 20 日に、胆管炎の診断で前医に入院。両肺全葉にすりガラス影、酸素化増悪を認め当院搬送となった。結核菌喀痰塗抹検査陽性、尿検査陽性、左膝関節穿刺培養陽性となり、病歴から骨関節結核由来の粟粒結核と考えられた。稀な骨関節結核による播種性結核に文献的考察を加えて報告する。

3.　皮下腫瘤を契機に診断した胸囲結核の一例

JA とりで総合医療センター

○梶江晋平（かじえ しんぺい）、中村健太郎、森谷友博、尾形朋之、山下高明

86 歳男性。2 ヶ月前から左前胸部腫瘤を自覚していた。胸部 CT では左前胸部に内部低吸収な 5cm 大の腫瘤を認めた。肋骨の骨破壊像を伴っており悪性腫瘍が疑われ、CT ガイド下生検を施行したが生検組織では悪性所見は認めなかった。経過から胸囲結核が疑われたため超音波ガイド下生検を施行した。穿刺した膿汁の抗酸菌塗抹は陰性であったが、結核菌 PCR は陽性であり胸囲結核の診断となった。既報の類似症例もまとめて報告する。

4. late-onset の paradoxical response を呈した結核性胸膜炎の一例

湘南大磯病院呼吸器内科[1]、湘南藤沢徳洲会病院呼吸器内科[2]、湘南藤沢徳洲会病院総合内科[3]

○戸邉駿一[1,2]、比嘉ひかり[2,3]、渡邉茂弘[2]、鎌田理子[2]、前田一成[2]、堀内滋人[2,3]、
日比野真[2]、近藤哲理[2]

74 歳女性。結核性胸膜炎治療 9 ヶ月目に左下葉に新規結節性陰影が出現した。CT ガイド化肺生検にて乾酪性肉芽腫の所見を認め、paradoxical response（PR）と判断した。無治療で徐々に結節性陰影は縮小傾向である。一般的に、PR は治療開始後 1-3 ヶ月程度での発症が多い一方で、本症例では治療開始から長期間を経て発症した PR 症例でステロイド投与は行わず改善している。late-onset の PR に関して文献的考察を含めて考察する。

5. INH、RFP、SM、EB、PZA が耐性であった結核の一例

江東区保健所保健予防課

○長沼孝至、後藤　拓、吉川秀夫、北村淳子

診断の遅れがあった多剤耐性結核を報告する。10 歳代、男性、モンゴル出身。母国で 1 年間結核の治療を受けた。X 年 Y 月に日本語学校に入学した。Y+1 月に咳が出現し A クリニックを受診したが対症療法のみであった。Y+2 月に咳が続くため B 病院を受診し C 病院を紹介され結核と診断した。D 病院に入院し多剤耐性結核と判明し治療中である。東京都では外国出生の患者も多く引き続き結核を念頭に入れた診療・院内感染対策が必要と思われた。

6. 服薬支援が不可欠であった統合失調症合併 INH 耐性結核の 1 例

江東区保健所保健予防課

○長沼孝至、横山由衣、森　千珠、吉川秀夫、北村淳子

60 歳代女性。統合失調症であったが通院は不規則であった。X 病院で肺結核と診断されたが治療を拒否した。当初は喀痰塗抹陰性であったが 1 か月後に塗抹陽性となった。保健所が説得を繰り返し Y 病院に医療保護入院と勧告入院となった。退院後も保健所が訪問看護ステーション、精神科医、呼吸器内科医と連携して服薬支援を行い 270 日間に及ぶ治療を完了できた。社会的資源と連携が重要と改めて認識させられた症例のため報告する。

セッションⅡ　11：17〜11：52

座長　兵頭健太郎（国立病院機構茨城東病院胸部疾患・療育医療センター）

7. 壊死を伴う類上皮肉芽腫を呈した線維空洞型肺 *Mycobacterium intracellulare* 症の一例

獨協医科大学呼吸器・アレルギー内科[1]、同呼吸器内視鏡センター[2]、同病理診断学[3]

○後藤優斗[1]、中村祐介[1]、奥冨朋子[1]、吉田亘輝[1]、池田直哉[1,2]、新井　良[1]、
武政聡浩[1,2]、大和田温子[3]、清水泰生[1,2]、仁保誠治[1]

74 歳男性、線維空洞型（FC 型）の *M. avium*、*M. intracellulare* 共感染の患者。CAM/RFP/EB にて抗酸菌治療を行なったが薬疹のため 2 週間で中止し、少量マクロライド療法で経過観察した。約半年の経過で左 S6 の空洞性病変が 30mm から 50mm に増大し、気管支鏡検体からは壊死を伴う類上皮肉芽腫を認めた。*M. intracellulare* が培養されたが、*M. tuberculosis* は陰性であった。FC 型ではしばしば壊死を伴う類上皮肉芽腫を呈し注意を要する。

8. 中咽頭癌の肺転移と鑑別が難しかった *Mycobacterium szulgai* の 1 例

獨協医科大学呼吸器・アレルギー内科[1]、同病理診断学[2]、同呼吸器内視鏡センター[3]、同放射線医学[4]

なかむらゆうすけ
○中村祐介[1]、須田佳弥子[1]、後藤優斗[1]、矢澤那奈[1]、塚田伸彦[1]、大和田温子[2]、
武政聡浩[1,3]、荒川浩明[4]、清水泰生[1,3]、仁保誠治[1]

中咽頭癌 cT4N0M0 stage3、放射線併用化学療法後の患者。左肺上葉に増大傾向を示す 18mm 大の不整形結節影を認め紹介受診。気管支腔内超音波断層法にて病変を描出し同部位を鉗子生検。病理組織所見で悪性所見を認めず、組織培養から *Mycobacterium szulgai* を検出した。*Mycobacterium szulgai* は稀な抗酸菌感染症であるが、転移性肺腫瘍との鑑別を要する結節陰影を呈すことがある。治療経過とともに報告する。

9. 肺 Mycobacterium chelonae 症の一例

結核予防会複十字病院

ふるうち こうじ
○古内浩司、伊藤優志、島矢未奈子、大江　崇、藤原啓司、児玉達哉、
大澤武司、下田真史、菅原玲子、森本耕三、國東博之、田中良明、
奥村昌夫、大田　健

症例は 75 歳男性。X-2 年から気管支拡張症として経過観察、X-1 年 2 月に M. abscessus を検出し加療を開始するも CAM による皮疹で中止となっていた。X-1 年 10 月に喀痰から M. chelonae complex を検出し当院に紹介となった。質量分析法にて M. chelonae と同定され、感受性検査を参考に AZM+STFX+CFZ+CS/IPM+AMK で治療を開始したところ症状、画像ともに改善傾向となっている。M. chelonae による肺の感染症は稀であり、文献的考察を交えて報告する。

10. 非結核性抗酸菌症疑いにて気管支肺胞洗浄を行い浸潤影の悪化を伴う気胸を呈した 1 例

埼玉医科大学総合医療センター呼吸器内科[1]、東京大学医学部附属病院老年病科[2]

いしい　しげる
○石井　繁[1]、坂井浩佑[1]、阿部公俊[1,2]、川野悠一郎[1]、高橋智之[1]、桑原由樹[1]、
佐々木麻衣子[1]、小川由美子[1]、菊池　聡[1]、平田優介[1]、教山紘之[1]、
森山　岳[1]、小山信之[1]、植松和嗣[1]

抗酸菌症の診断のため気管支鏡検査が実施されるが、洗浄による感染の悪化が懸念される。症例は 76 歳男性。右肺空洞影の精査のため受診。3 連痰及び胃液からの抗酸菌培養は陰性のため、気管支肺胞洗浄を行った。検査翌日に発熱、呼吸困難あり右 1 度気胸、浸潤影の増悪を認めた。洗浄液から一般細菌は検出されず、抗酸菌塗抹陽性 2+ であり抗酸菌症の増悪と考えた。起因菌が同定されるまで AZM、IPM/CS、AMK を開始し改善した。

11. 膀胱内 BCG 注入療法後に Mycobacterium bovis による脊椎カリエスを発症した 1 例

けいゆう病院呼吸器内科[1]、けいゆう病院整形外科[2]

しおみ　てつや
○塩見哲也[1]、小澤拓矢[1]、遠藤淳平[1]、丸岩良悠[2]、橋口水葉[1]、加行淳子[1]

X-4 年、膀胱癌に対して膀胱内 BCG 注入療法を開始され、X-1 年 10 月まで BCG 維持療法を受けた。X-1 年 12 月、CT で Th8/9 椎体に溶骨性変化を認め、MRI で椎間板炎が疑われた。X 年 4 月から背部痛を自覚し、5 月に手術となり、病変の精査で抗酸菌塗沫陽性、結核菌 PCR 陽性と判明し、抗結核剤の投与を開始した。7 月に M. bovis と同定された。M. bovis による脊椎カリエスは稀であり、報告する。

ランチョンセミナーⅠ　12：00～13：00

座長　權　寧博（日本大学医学部内科学系呼吸器内科学分野）

「市中総合病院で診る非結核性抗酸菌症
～マネージメント、他疾患合併抗酸菌症、アリケイス®導入まで～」

演者：中島　啓（亀田総合病院呼吸器内科）

肺 NTM 症の罹患率と有病率は世界的に増加傾向であり、日本は特に有病率が高く、肺 NTM 症の蔓延状態にある。よって、市中総合病院では、胸部異常陰影で受診する NTM の初期段階、進行期 NTM、アスペルギルス症合併 NTM、他科疾患で治療中に診断された NTM など、様々な臨床場面で NTM 診療に関わることが増えている。高齢化が進む日本では、抗菌薬の副作用などから治療に難渋するケースも多い。近年は肺 MAC 症だけでなく、難治性疾患である肺 *M. abscessus species* 症も増加している。そのなかで 2023 年 7 月に日本呼吸器学会と日本結核・非結核性抗酸菌症学会から「成人非結核性抗酸菌症化学療法に関する見解―2023 年改訂―」が発表された。11 年ぶりの改訂であり、近年の新しい知見や 2020 年に発表された国際ガイドラインを踏まえた大幅な変更が加えられた。肺 NTM 症の治療に関して、具体的な対応が分かりやすく記載されており、実臨床において大変有用な内容である。本セミナーでは、改訂された治療の見解をベースに、症例提示を交えながら肺 NTM 症のマネージメントについて述べる。市中総合病院で遭遇しうる臨床場面として、他疾患・他科疾患合併の NTM についても自験例を交えて解説する。当院で呼吸器内科専属看護師を中心としたチームで取り組むアリケイス®の導入法についても紹介する。

共催：インスメッド合同会社

医学生・初期研修医セッションⅠ　13：05～13：33

座長　清水泰生（獨協医科大学呼吸器・アレルギー内科）

研 1.　顕微鏡的多発血管炎を合併した肺非結核性抗酸菌症の 1 例

東京品川病院呼吸器内科[1]、東京品川病院総合内科[2]、東京品川病院神経内科[3]、
理化学研究所生命医科学研究センター[4]

なかがわ　りほ
○中川理穂[1]、高橋秀徳[1]、高坂美央[1]、廣瀬龍太郎[1]、永松寛基[1]、山田有佳[1]、
鳥羽直弥[1,2]、太田真一郎[1]、森川美羽[1,2]、高橋和沙[3]、石垣和慶[4]、新海正晴[1]

80 歳女性、肺 MAC 症で 68 歳から 3 年間治療歴あり。発熱・湿性咳嗽があり外来で広域抗菌薬を投与したが改善せず入院。下肢浮腫・痺れが出現し尿潜血・蛋白・円柱陽性、MPO-ANCA 陽性が判明した。ステロイドとリツキシマブ（RTX）で治療し、MAC 症悪化の懸念からエリスロマイシン（EM）200mg/日を併用した。腎生検で半月体形成、神経伝導検査結果から顕微鏡的多発血管炎と診断。RTX と EM により感染を制御しながら治療できた 1 例と考えられた。

研 2.　器質化肺炎を呈した肺 *Mycobacterium goodii*（*M. goodii*）症の一例

千葉大学医学部附属病院呼吸器内科[1]、千葉ろうさい病院[2]、千葉大学医学部附属病院病理診断科[3]

○河野励哉（こうの　れいや）[1,2]、塩谷　優[1]、笠井　大[1]、平間隆太郎[1]、内藤　亮[1]、安部光洋[1]、
川崎　剛[1]、鈴木拓児[1]、太田昌幸[3]

80 歳男性。難治性の器質化肺炎として当科へ紹介受診された。経気管支鏡下クライオ肺生検で Masson 体を含む器質化肺炎の所見が得られた。また、喀痰検査で *M. goodii* が複数回培養陽性であったことから、器質化肺炎を伴う肺 *M. goodii* 症と診断した。多剤併用抗菌薬療法および全身ステロイド投与で胸部画像所見の改善が得られた。器質化肺炎を呈した *M. goodii* による稀な肺非結核性抗酸菌症を経験したので報告する。

研 3.　演題取り下げ

研 4.　空洞を伴う多発結節影を呈し、気管支洗浄で診断し得たウェステルマン肺吸虫症の一例

自治医科大学内科学講座呼吸器内科学部門[1]、自治医科大学感染・免疫学講座感染症学部門[2]

○松井実咲（まつい　みさき）[1]、高崎俊和[1]、中山雅之[1]、南　健輔[2]、齋藤瑞穂[1]、新井郷史[1]、
久田　修[1]、間藤尚子[1]、坂東政司[1]、前門戸任[1]

カンボジア出身の 27 歳女性。5 年前より在留。健診で胸部異常陰影を指摘され、当科紹介となった。胸部 CT 検査で両側肺野に空洞を伴う多発結節影を認めた。気管支鏡検査を行い、気管支洗浄液より虫卵を認めた。遺伝子解析の結果よりウェステルマン肺吸虫症と診断し、プラジカンテルの投与を行なった。在日外国人の増加に伴い、肺吸虫症に遭遇する機会が増加することが予想され、文献的考察を含めて報告する。

医学生・初期研修医セッションⅡ　13：38〜14：13

座長　仲村泰彦（東邦大学医療センター大森病院呼吸器センター内科）

研 5.　喘息様症状から気管気管支軟化症の診断に至った 1 例

東京医科歯科大学病院総合教育研修センター[1]、東京医科歯科大学病院呼吸器内科[2]

○田上　慶（たのうえ　けい）[1]、青木　光[2]、春原　涼[2]、園田史朗[2]、島田　翔[2]、柴田　翔[2]、
榊原里江[2]、本田隆行[2]、白井　剛[2]、古澤春彦[2]、立石知也[2]、岡本　師[2]、
宮崎泰成[2]

30 代女性。アトピー性皮膚炎の既往があり、咳嗽で来院した。気管支喘息が疑われ LTRA、ICS/LABA、テオフィリンで治療するも改善なかった。胸部 CT で気管支壁肥厚は乏しいが、呼吸機能検査で閉塞性換気障害を認め、喘息以外の病態を疑い吸気呼気 CT と気管支鏡検査を施行した。吸気呼気間で 50％以上の内腔狭窄変化がみられ気管気管支軟化症の診断となった。喘息と鑑別が必要な気管気管支軟化症を経験したため文献的考察を含め報告する。

研 6.　吸入トレプロスチニル導入直後に酸素化低下するも自覚症状改善を認めた CPFE 合併肺動脈性肺高血圧症の一例

千葉県済生会習志野病院肺高血圧センター[1]、千葉県済生会習志野病院呼吸器内科[2]、
千葉大学医学部附属病院呼吸器内科学[3]

○伊藤（いとう）　遼（はるか）[1,2]、須田理香[1,2,3]、永田　淳[1,2]、緑川遥介[1,2]、佐久間俊紀[1,2]、
伊藤　誠[2]、勝俣雄介[2]、家里　憲[2]、杉浦寿彦[1,2,3]、黒田文伸[2]、田邉信宏[1,2,3]

72 歳男性。3 年前に CPFE 合併肺動脈性肺高血圧の診断（mPAP 37mmHg、PVR6.9W.U.）。内服治療で血行動態改善したが再度悪化し（mPAP 45mmHg、PVR9.8W.U.）、吸入トレプロスチニル導入となった。吸入 15 分後に SpO2 は 93%から 88%まで低下、PvO2 低下はなかった。翌日酸素化悪化なく、自覚症状改善を確認し、外来で吸入を増量した。呼吸器疾患合併例では酸素化に注意し慎重に治療導入すべきと考えられた。

研 7.　スタチン内服療法が奏功した肺胞蛋白症の 1 例

山梨大学医学部呼吸器内科[1]、山梨大学医学部病理診断科[2]

○髙橋（たかはし）　望（のぞむ）[1]、島村　壮[1]、篠原　健[1]、森川穂奈美[1]、大森千咲[1]、大越広貴[1]、
星野佑貴[1]、内田賢典[1]、齊木雅史[1]、池村辰之介[1]、大石直輝[2]、近藤哲夫[2]、
副島研造[1]

67 歳男性、胸部単純撮影で両側肺野のすりガラス陰影を指摘され CT 検査で両側肺に crazy-paving pattern を認めた。BALF の外観は乳白色であり細胞診では顆粒状の無構造物などを認め、血清抗 GM-CSF 抗体陽性から自己免疫性肺胞蛋白症の診断となった。1 年間のスタチン内服のみで息切れ症状や肺野陰影、AaDO2 も改善した。血清抗 GM-CSF 抗体値は経過で低下が無く自然軽快ではなくスタチンによる治療効果と考えられた。

研 8.　気管支肺胞洗浄液中で好酸球増多を認めた過敏性肺炎様の病像を呈した 1 例

独立行政法人国立病院機構水戸医療センター呼吸器科

○松下祐真（まつした ゆうま）、箭内英俊、吉武寛隆、高瀬志穂、山岸哲也、羽鳥貴士、
沼田岳士、太田恭子、遠藤健夫

症例は 41 歳男性。発熱、倦怠感、咳嗽を認め、CT で両肺野に小葉中心性粒状影およびすりガラス影を認め、過敏性肺炎が示唆された。気管支肺胞洗浄液では好酸球数の上昇を認めた。入院経過観察のみで症状および画像所見は改善した。職場に復帰した翌日に発熱、呼吸不全を認め入院した。再入院時の CT では小葉間隔壁の肥厚を認めた。ステロイド治療が著効し退院した。本症例の病態に関しての考察を含め報告する。

研 9.　皮膚筋炎に合併した間質性肺炎で死亡した一例

川口市立医療センター

○小山慧明（こやま　けいあ）、羽田憲彦、辻田智大

60 歳男性、全身脱力・食思不振・呼吸困難を呈し精査・加療目的に入院した。抗 MDA5 抗体陽性により皮膚筋炎及び間質性肺炎の合併と診断した。ステロイド・免疫抑制剤で治療も第 27 病日に逝去した。間質性肺炎を併発した皮膚筋炎の治療は明確なエビデンスがなく経験的側面に基づいている。本症例は予後不良因子全てを満たす難治性例であり、今後の治療構築の参考に報告する。

教育セミナー　14：20〜15：20

座長　髙橋典明（板橋区医師会病院/日本大学医学部内科学系呼吸器内科学分野）

「今冬の COVID-19/インフルエンザ診療」

演者：宮下修行（関西医科大学附属病院呼吸器感染症・アレルギー科）

日本における抗インフルエンザ薬の使用頻度は、世界の中で最も高い。インフルエンザは self-limit の疾患であることから費用対効果を考慮し、米国では抗インフルエンザ薬の使用を限定的とし、「Stay home」とされていた。確かに多くの患者においてインフルエンザは self-limit の疾患である一方、重症化する一群があり、超過死亡の原因となっている。すなわち、インフルエンザは風邪ではない。2009 年に新型インフルエンザ・パンデミック時に、日本は通常通りの診療をし、死亡者は世界で最も低かった。一方、抗インフルエンザ薬の使用を推奨しない米国では、多くの犠牲者が出た。抗ウイルス薬は何を目的に投与するか？抗ウイルス薬はウイルスの複製を抑制することが主目的で、その結果、重症化を抑制できるデータが集積された。

新型コロナはインフルエンザと多くの点で異なり、2023 年 12 月の時点で、感染力も病原性も新型コロナの方が強い。このため、急ピッチで抗新型コロナウイルス薬が開発され、臨床応用可能となった。現時点で抗ウイルス薬は 4 剤存在し、その臨床効果は、ウイルス減少量に相関するとされている。日本感染症学会の抗インフルエンザ薬使用の提言の中に「早期治療が、入院防止、下気道感染症合併防止に有効なことも報告されています。」と明記されている。COVID-19 診療のみならず感染症診療の基本が予防と早期診断・早期治療であることは論を待たない。

共催：塩野義製薬株式会社

セッションⅢ　15：25〜16：00

座長　羽田憲彦（川口市立医療センター呼吸器内科）

12. 肺腫瘤様陰影を呈したアデノウイルス肺炎の一例

東京都立多摩総合医療センター呼吸器・腫瘍内科

○前田将臣（まえだ まさおみ）、北園美弥子、春日憲太郎、和田忠久、木庭太郎、松田周一、
山本美暁、小林　健、和田暁彦、村田研吾、髙森幹雄

ADL 自立した 61 歳女性。発熱、悪寒戦慄、湿性咳嗽で発症した。胸部 CT 画像で右肺門部に腫瘤影、縦隔リンパ節腫脹を認め入院とした。鼻咽頭ぬぐい液の Multiplex PCR 検査でアデノウイルス陽性、クライオ生検でウイルス性肺炎を示唆する所見を認めた。アデノウイルス肺炎が、一般的なウイルス性肺炎と異なる画像所見を示す貴重な 1 例と考え報告する。

13. 肺扁平上皮癌に対して化学放射線療法後に肺アスペルギルス症を発症した1例

信州大学医学部内科学第一教室

○杉山芙美花（すぎやま　ふみか）、市川　椋、田中駿ノ介、山中美和、生山裕一、曽根原圭、
立石一成、北口良晃、牛木淳人、花岡正幸

症例は60歳男性。X-1年10月に右上葉肺扁平上皮癌（cT4N2M0 Stage3B）と診断し、化学放射線療法（weekly CBDCA+PTX 4コース、RT 60Gy/30fr）を施行した。治療効果はPRであったが、X年1月に放射線肺臓炎を発症し、ステロイド治療を開始した。6月のCTで右上葉の浸潤影の増大がみられた。同部位からの気管支鏡下生検の組織像で糸状菌を認め、また血清アスペルギルス抗体陽性のため、肺アスペルギルス症と診断して抗真菌薬を開始した。

14. 冷凍処理されたモクズガニ摂取で感染したウエステルマン肺吸虫症の2例

東邦大学医学部医学科内科学講座呼吸器内科学分野（大森）[1]、
宮崎大学医学部感染症学講座寄生虫学分野[2]

○山口明日香（やまぐち　あすか）[1]、関谷宗之[1]、臼井優介[1]、清水宏繁[1]、三好嗣臣[1]、仲村泰彦[1]、
卜部尚久[1]、磯部和順[1]、坂本　晋[1]、田中美緒[2]、丸山治彦[2]、岸　一馬[1]

症例は日本人の24歳女性と男性のカップルで、冷凍処理されたモクズガニを一緒に摂食していた。女性は末梢血好酸球増多と肺野の浸潤影などから好酸球性肺炎としてステロイド治療をうけたが難治であり当院に紹介された。男性の主訴は胸痛で、末梢血好酸球増多と右胸水を認め当院に紹介された。両症例とも *P. westermani* に対するIgG抗体が陽性でウエステルマン肺吸虫症と診断しプラジカンテルによる治療が奏効した。

15. 演題取り下げ

16. 新型コロナワクチン接種後のADL低下に全身性炎症反応症候群の関与が疑われた間質性肺炎合併肺炎の一例

訪問看護ステーションナスリ[1]、目黒ケイホームクリニック[2]

○小西朋子（こにし　ともこ）[1]、安藤克利[2]、鈴木　歩[2]

症例は82歳、男性。間質性肺炎合併肺癌と認知症のため在宅療養中。障害高齢者日常生活自立度B1を維持していたが、新型コロナワクチンを接種した当日、C1へと低下。血清IL-6値は、322 pg/mlと著名な上昇を認めた。支持療法により、2週間で25 pg/mlまで減少したが、ADLは改善しなかった。ワクチン接種後のADL低下に全身性炎症反応症候群が関連している可能性が示唆された。

セッションⅣ　16：05〜16：40

座長　川﨑　剛（千葉大学大学院医学研究院呼吸器内科学）

17. 自然軽快した急速進展型肺サルコイドーシスの一例

東京都立多摩総合医療センター

わだ　ただひさ
○和田忠久、山本美暁、春日憲太郎、前田将臣、松田周一、木庭太郎、
小林　健、北園美弥子、和田曉彦、髙森幹雄

症例は59歳男性。労作時呼吸困難を主訴に、抗菌薬に反応しない発熱、喀痰、胸部異常陰影の精査目的で当科紹介となった。血液検査所見、胸部CT所見からサルコイドーシス疑いとしてクライオ生検を施行し、サルコイドーシスの診断となった。眼病変・心臓病変もなく精査の過程で症状・画像所見とも自然軽快し無治療経過観察を継続している。自然軽快する急速進展型肺サルコイドーシスは稀であり、文献的考察を加えて報告する。

18. 肺野病巣の急速な増大傾向を認めたサルコイドーシスの1例

獨協医科大学埼玉医療センター呼吸器・アレルギー内科

くさま　はるな
○草間春菜、色川正洋、吾妻早瀬、伊藤祐香理、高橋智美、北島　亮、
廣川尚慶、近藤智香、見代健太、尾崎敦孝、佐藤淳哉、多田和弘、
長谷川智貴、小林貴行、杉立　渓、有福　一、渡邉浩祥、髙山賢哉、
平田博国、福島康次

16歳、男性。視力異常にて近医より当院眼科へ紹介された際、胸部CTにて左上葉に結節影を認めたが、肺門・縦隔リンパ節腫大は明らかではなかった。その後の画像検査にて同陰影の急速な増大傾向、多発性結節影の出現、縦隔リンパ節の腫大を呈したため、確定診断のため外科的肺生検を行った。組織学的に類上皮細胞肉芽腫を認め、肺サルコイドーシスと診断。現在、眼科的治療のみにて経過を観ているが陰影は消退傾向となっている。

19. 器質化肺炎を合併した肺サルコイドーシスの一例

国立病院機構茨城東病院胸部疾患・療育医療センター内科診療部呼吸器内科[1]、同病理診断科[2]、
同臨床研究部[3]

たけいしたかひろ
○武石岳大[1]、松本紘明[1]、上田航大[1]、渡邉　崚[1]、野中　水[1]、荒井直樹[1]、
兵頭健太郎[1]、金澤　潤[1]、南　優子[2]、薄井真悟[3]、大石修司[1]、林原賢治[1]、
石井幸雄[1]、齋藤武文[1]

73歳男性。2023年8月頃から労作時の息切れを自覚し近医受診し、両側に非区域性の浸潤影、縦隔・肺門リンパ節腫大を指摘され、当院紹介となった。気管支鏡検査検体から壊死を伴わない肉芽腫が検出され、また臨床的に他疾患は否定的であったことから肺サルコイドーシスと診断した。器質化肺炎で発症したサルコイドーシスは稀であり、貴重な症例として文献的な考察を含めて、報告する。

20. びまん性肺胞出血を合併したサルコイドーシスの一例

日本医科大学多摩永山病院呼吸器・腫瘍内科[1]、日本医科大学大学院医学研究科呼吸器内科学分野[2]

○二島駿一[1]、門間直大[1]、新分薫子[1]、久金　翔[1]、渥美健一郎[1]、清家正博[2]、
廣瀬　敬[1]

症例は74歳、男性。サルコイドーシス（肺、神経病変）でX-2年までステロイドで加療されていた。X年10月に喀血を認め入院となった。気管支肺胞洗浄でびまん性肺胞出血（DAH）の所見を得た。DAHの原因となる他疾患を認めずサルコイドーシスによるDAHと考えステロイドパルスおよびPSL 30mgで治療開始し現在治療中である。サルコイドーシスにDAHを合併する症例は稀であり文献的考察を加え報告する。

21. 急性過敏性肺炎疑いで抗原回避中、顔面神経麻痺を発症しサルコイドーシスと診断した1例

東京ベイ・浦安市川医療センター総合内科[1]、東京ベイ・浦安市川医療センター呼吸器内科[2]、
東京ベイ・浦安市川医療センター神経内科[3]

○中平皓太[1]、則末泰博[2]、江原　淳[1,2]、藤本裕太郎[2]、伊藤　光[2]、杉田陽一郎[3]

野鳥公園に隣接する工場勤務の48歳男性。1ヶ月前より続く発熱、咳嗽、労作時呼吸困難を主訴に受診し、びまん性すりガラス影と粒状影、特異的鳥抗体陽性から急性過敏性肺炎を疑った。抗原回避のため休職・転居の上でフォロー中、陰影悪化と末梢性顔面神経麻痺を発症したためサルコイドーシスを想起し、気管支鏡検査により確定診断を得た。肺と神経病変の合併を見たら、サルコイドーシスを想起することが重要である。

セッションⅤ　16：45〜17：20

座長　久田　修（自治医科大学内科学講座呼吸器内科学部門）

22. 演題取り下げ

23. 脳死両肺移植にて救命し得たシェーグレン症候群に伴う間質性肺疾患の一例

東京大学医学部附属病院呼吸器外科

○村岡達哉、伊藤　将、永田宗大、大坪巧育、油原信二、叢　　岳、
中尾啓太、長野匡晃、嶋田善久、川島光明、此枝千尋、佐藤雅昭

31歳女性。X-1年3月の胸部CTで、両肺に多発する高度の嚢胞性変化を認め、当院受診。精査にてシェーグレン症候群に伴う間質性肺疾患（pSS-ILD）と診断した。ステロイド、免疫抑制薬、抗線維化薬により加療を行うも、短期間で肺胞構造の破壊が進行し、X年9月28日に脳死両肺移植を施行した。急速に進行するpSS-ILDの症例は貴重であり、摘出肺の病理学的所見と共に文献的考察を交えて報告する。

24. 画像所見からIPFとの鑑別が困難であった石綿肺の一例

立川相互病院呼吸器内科[1]、立川相互病院病理診断科[2]

○奥野衆史[1]、橋本実祐[1]、森　雅行[1]、唐沢知行[1]、阿部英樹[1]、土屋香代子[1]、
草島健二[1]、布村眞季[2]

70代男性。元大工で石綿取扱い歴あり。間質性肺炎による息切れのため当科へ紹介された。経過中に牽引性気管支拡張と蜂巣肺が顕在化し呼吸不全が緩徐に進行した。明らかな小葉中心性病変や胸膜下線状影は認めず、従事歴の証明もできず労災と被害救済制度は却下された。初診30ヶ月後に慢性呼吸不全により死亡した。病理解剖で肺に多量の石綿小体を認め、石綿肺と診断した。患者救済のために非典型例も含めた症例集積が求められる。

25. 胸部CT上、非線維化性過敏性肺炎と考えられた顕微鏡的多発血管炎の1例

国立病院機構茨城東病院呼吸器内科[1]、国立病院機構茨城東病院臨床研究部[2]、
国立病院機構茨城東病院病理診断科[3]

○上田航大[1]、齋藤武文[1]、竹内恵理[1]、松本紘明[1]、武石岳大[1]、渡邊　崚[1]、
野中　水[1]、荒井直樹[1]、兵頭健太郎[1]、金澤　潤[1]、薄井真悟[2]、南　優子[3]、
林原賢治[1]、大石修司[1]、石井幸雄[1]

症例は71歳女性。1か月持続する発熱・労作時呼吸困難・咳嗽・関節痛・筋肉痛で紹介受診。胸部CTで非繊維性過敏性肺炎を考えるエアートラッピングの所見を認めた。MPO-ANCA陽性で急速進行性糸球体腎炎を伴っていることから、顕微鏡的多発血管炎（MPA）と診断し、プレドニン・リツキシマブで治療を行い症状は改善を得た。MPAに非典型的な画像パターンを示した症例であり、文献的考察を含め報告する。

26. 湿性咳嗽、呼吸困難で受診しIgG4関連胸膜炎と診断した一例

埼玉協同病院呼吸器内科

○章　浩博、松村　綾、原澤慶次

83歳男性。1月に近医で胸水貯留を指摘され経過観察していた。同年7月頃から湿性咳嗽、呼吸困難を訴え9月に当科を受診した。CTで右胸水貯留と胸膜肥厚、およびリンパ球優位の滲出性胸水、胸水ADA・血中IgG4高値、胸膜生検でIgG4陽性の著明な形質細胞浸潤を認めた。IgG4関連胸膜炎と診断し、ステロイド治療により胸水は減少した。近年IgG4関連疾患に伴う胸膜病変例が報告されており、結核や悪性腫瘍の除外が必要である。

第２会場

セッションⅥ　10：30〜11：12

座長　水村賢司（日本大学医学部内科学系呼吸器内科学分野）

27. Paecilomyces が誘発抗原として疑われる非線維性過敏性肺炎の一例

神奈川県立循環器呼吸器病センター呼吸器内科

○渡邊真之（わたなべまさゆき）、奥田　良、佐川　偲、池田　慧

症例は 73 歳男性。持続する咳嗽のため当院を受診した。HRCT で両側下葉に浸潤影、上葉にびまん性すりガラス影を認めた。血液検査で炎症反応および KL-6 の上昇も認めた。抗原回避試験を行い HRCT と血液検査は改善したため、非線維性過敏性肺炎と診断した。自宅の腐敗した内壁から原因と思われる Paecilomyces が検出された。Paecilomyces に起因する過敏性肺炎患者の報告例は少ないことから、貴重な症例と考え文献的考察を交え報告する。

28. 中枢性睡眠時無呼吸症候群を契機に、中年期に診断された先天性脳奇形・Joubert 症候群の一例

順天堂大学大学院医学研究科呼吸器内科学講座[1]、順天堂大学大学医学部附属順天堂医院放射線科[2]

○村島諒子（むらしまりょうこ）[1]、塩田智美[1]、中島由貴[1]、黒田優実[1]、葛　航晨[1]、杉山　藍[1]、
光石陽一郎[1]、明石敏昭[2]、髙橋和久[1]

中年男性、前医で中枢性睡眠時無呼吸症候群（CSAS）と診断され、治療方針の検討目的に当院受診した。当院 PSG でも重症 CSAS と診断（AHI=45/hr、中枢性 81％）、CSA は非 CSR パターンで、覚醒時にも CSA を認めた。CSA、脳 MRI の Molar Tooth Sign、精神発達遅滞、運動失調等から、先天性脳奇形・Joubert 症候群の診断基準を満たした。中年期で確定診断を得た点、覚醒時の呼吸状態を評価し得た点で希少であり病態考察含め報告する。

29. 当院で経験した肺硝子化肉芽腫の 1 例

横浜労災病院[1]、横浜労災病院アスベスト疾患ブロックセンター[2]、横浜労災病院呼吸器外科[3]、
横浜市立大学呼吸器病学教室[4]

○松本幸子（まつもと さちこ）[1]、吉見　聡[1]、庄内志織[1]、逸見優理[1]、江口晃平[1]、石井宏志[1]、
高橋良平[1]、小澤聡子[2]、山本健嗣[3]、中村　生[3]、伊藤　優[1]、金子　猛[4]

70 才代、女性。健診で胸部異常陰影を指摘され、当院を紹介受診。前医と合わせて計 2 回の気管支鏡検査を行ったが診断確定に至らず、陰影増大と ProGRP 高値から原発性肺癌を疑い、当院呼吸器外科で手術が行われた。手術検体の病理組織検査から肺硝子化肉芽腫の診断となり、tumorlet とびまん性特発性肺神経内分泌細胞過形成（DIPNECH）の所見も認められた、稀な症例を経験したので報告する。

30. 気胸・消化管穿孔を契機に診断したALアミロイドーシスの1例

埼玉県立循環器・呼吸器病センター呼吸器内科[1]、埼玉県立循環器・呼吸器病センター病理診断科[2]、信州大学医学部内科学第三教室[3]

○小島彩子[1]（こじま　あやこ）、鍵山奈保[1]、古野　肇[1]、伊藤弘毅[1]、武内裕希[1]、小野寺葉子[1]、丸山智也[1]、磯野泰輔[1]、西田　隆[1]、小林洋一[1]、石黒　卓[1]、高久洋太郎[1]、倉島一喜[1]、清水禎彦[2]、佐藤充人[3]、柳澤　勉[1]

以前より下腿浮腫・低Alb血症を認めていたが原因不明。気胸で入院し、経過中にS状結腸穿孔を発症した68歳男性。術後より呼吸不全、浮腫、低Alb血症が増悪。胸部CTは両側胸水、肺気腫を認めるのみであった。一連の経過よりアミロイドーシスを疑い気管支鏡検査を施行。結腸切除およびTBLB検体よりALアミロイドーシスと診断。胸部陰影が乏しくとも呼吸不全がみられた際にはアミロイドーシスの肺病変を疑う必要があると考え報告する。

31. 長期経過観察後に診断されたリンパ腫様肉芽腫症の一例

東京医科大学病院

○本橋　遥（もとはし　はるか）、山口優樹、小野いつか、水島麗生、塩入菜緒、大熊　尭、古川佳奈子、石割茉由子、菊池亮太、小林研一、冨樫佑基、河野雄太、阿部信二

68歳男性。X-8年、腹腔内リンパ節腫大・脾腫を指摘。悪性リンパ腫が疑われたが、確定診断には至らず、経過観察。X年5月、フォローアップで施行した胸部CTで両肺に結節影を認め、当科受診。PET-CTを施行したところ、肺結節および全身のリンパ節に集積を認めた。その後、肺結節は急速に増大。VATSを施行したところ、リンパ腫様肉芽腫症の診断となった。本疾患は稀であり、文献的考察を加え報告する。

32. 右肋間動脈-肺動脈瘻による喀血の一例

国立病院機構東京病院呼吸器内科

○佐藤賢吾（さとう　けんご）、武田啓太、伊藝博士、川島正裕、益田公彦、守尾嘉晃、松井弘稔

55歳男性。X-3年に特発性喀血の診断となり、止血剤の投与で経過観察となった。X年に再度喀血し、当院を紹介受診した。胸部造影CTでは、右気管支動脈の軽度拡張、右最上肋間動脈、第2肋間動脈の拡張と屈曲・蛇行を認めた。血管造影では肋間動脈のみ肺動脈シャントを認め、喀血の責任血管と推定され、塞栓術を施行した。気管支動脈以外の体循環動脈-肺動脈瘻は非常に稀であり、文献的考察を交えて報告する。

セッションⅦ　11：17～11：52

座長　池田　慧（神奈川県立循環器呼吸器病センター呼吸器内科）

33. 抗 amphiphysin 抗体陽性の腫瘍随伴症候群をきたした限局型小細胞肺癌の一例

東京慈恵会医科大学葛飾医療センター呼吸器内科[1]、
東京慈恵会医科大学葛飾医療センター脳神経内科[2]、東京慈恵会医科大学内科学講座呼吸器内科[3]
○木澤隆介（きざわりゅうすけ）[1]、吉田和史[1]、松井勇磨[1]、上井康寛[1]、高津宏樹[2]、関　好孝[1]、
荒屋　潤[3]

75 歳男性。X-3 カ月から運動失調や構音障害が出現し、抗 amphiphysin 抗体陽性から腫瘍随伴症候群による小脳脳幹炎と診断された。PET-CT で縦隔リンパ節腫大と FDG 高集積を認め、超音波気管支鏡ガイド下針生検の結果から、限局型小細胞肺癌 cStage IIIA と診断された。化学放射線療法を 1 サイクル施行し完全奏功を得たが、臨床症状の改善はなかった。稀な症例を経験したため文献的考察を加え報告する。

34. osimertinib が奏功した EGFR exon20（A763-F764insFQEA）変異陽性肺腺癌の一例

伊那中央病院
○安宅拓磨（あたぎ　たくま）、加藤あかね

44 歳女性。41 歳時に右下葉肺腺癌 T4N3M1c（Clamp で EGFR 陰性）と診断された。カルボプラチン以外に有効な薬剤に乏しく 6 次治療後 FoundationOne Liquid で EGFR exon20 insertion（A763-F764insFQEA）の希少変異が判明した。Osimertinib で PR が得られた。NGS 以外では検出できず、NGS を積極的に行うべきと考える。

35. 術後再発から 13 年間の化学療法後に、再生検で RET 融合遺伝子陽性と診断した肺腺癌の 1 例

諏訪赤十字病院
○木本昌伸（きもと　まさのぶ）、小松洸大、丸野崇志、蜂谷　勤

X-13 年に肺腺癌の術後補助化学療法（CDDP+VNR）後、1 か月で脳転移で再発し、1 次化学療法（CBDCA+PEM）後の維持療法は倦怠感で中止し、その後繰り返す胸膜播種再発に対して PEM 単剤療法を繰り返したが、X 年に複数臓器に転移を認めた。バイオマーカー検査と治療薬の変遷を鑑み、再生検を実施し RET 融合遺伝子陽性であった為、Selpercatinib 療法を開始した。肺癌で長期生存した再発例に再生検での治療方針の再検討が有用な場合がある。

36. RET 融合遺伝子陽性非小細胞肺癌に Selpercatinib が奏効した 2 症例

独立行政法人国立病院機構神奈川病院呼吸器内科[1]、
独立行政法人国立病院機構神奈川病院呼吸器外科[2]
○加藤祥記[1]（かとう　よしき）、大久保泰之[1]、布施川久恵[1]、荒木規仁[1]、河合　治[1]、
杉浦八十生[2]、田中阿利人[1]、中村守男[1]

RET 遺伝子は日本人非小細胞肺癌患者約 2%に認める希な遺伝子変異である。RET 陽性肺癌に Selpercatinib が奏効した 2 例を経験した。1 例目は 64 歳男性。4B 期 RET 陽性肺癌の診断で Selpercatinib 内服を開始した。肝障害や高血圧の有害事象を認めたが、対策しつつ治療継続可能であった。2 例目は 74 歳男性。4A 期 RET 陽性肺癌の診断で Selpercatinib 内服を開始した。血小板減少等認めたが減量せず治療継続可能であった。文献的考察を加え報告する。

ランチョンセミナーⅡ　12：00～13：00

座長　金子　猛（横浜市立大学）

「Life-course を見据えた呼吸器疾患のフレイル/サルコペニアに対する栄養・運動介入と人参養栄湯への期待」

演者：西川正憲（藤沢市民病院）

我が国の超高齢社会は加速しており、「日常生活に制限がない」健康寿命の延伸が求められている。呼吸器疾患を含めたガイドラインが整備され、西洋薬を中心とした薬物療法による治療介入が効果的に行われるようになっている。多くの慢性呼吸器疾患患者は痩せ型の高齢者であり、一旦フレイル状態になると、原疾患の悪化につながる負のスパイラルに陥ることが多く、薬物療法を行っても負のスパイラルを脱することは難しい。栄養障害、フレイル、サルコペニアなどによる全身状態の低下や呼吸困難や抑うつ状態などの症状、呼吸リハビリテーションを含めた運動療法の継続を難しくする。漢方補剤の 1 つである人参養栄湯は、NPY ニューロンを活性化して食欲不振を改善することや PGC-1α の発現を上昇させ、COPD モデルマウスの骨格筋合併症を改善することなどが実験的に報告されている。実臨床でも、体重減少や悪液質を呈する患者に対して、人参養栄湯などの処方を契機とした介入が、有効であることを少なからず経験する。呼吸器疾患に対する西洋医学的アプローチとともに、老年期におけるサルコペニア、フレイルの予防のための適切な栄養療法、運動療法を継続するためにも、体重減少や悪液質を呈する患者への漢方補剤の 1 つである人参養栄湯による東洋医学的アプローチは、呼吸器疾患患者の ADL や QOL の改善、ひいては予後の改善につながることが期待されている。

共催：クラシエ薬品株式会社

医学生・初期研修医セッションⅢ　13：05〜13：40

座長　本多隆行（東京医科歯科大学呼吸器内科）

研 10.　関節リウマチ治療中の進行肺腺癌患者に免疫チェックポイント阻害薬で治療した 1 例

一般財団法人自警会東京警察病院呼吸器科

○志村征哉（しむら　せいや）、日當悟史、千葉　薫、宇治野真理子、朝戸裕子、岡林　賢、青野ひろみ

左下葉肺腺癌（cT2aN1M1c stage IVB：HEP ドライバー遺伝子変異陰性、PD-L1 TPS＜1%）に対し化学療法中の 82 歳女性。基礎疾患に 32 年来の関節リウマチ（RA）は MTX＋csDMARD で病状は安定していた。PS 良好であり、3 次治療で Atezolizumab 単剤療法を実施した。治療期間中 irAE 出現および RA の増悪を認めず、関節リウマチ併存肺癌でも ICI 加療が可能であった。

研 11.　小細胞癌治療中、胸膜癒着後に右肺浸潤影を認め薬剤性肺炎と癌性リンパ管症の鑑別に苦慮した一例

独立行政法人国立病院機構災害医療センター呼吸器科

○高倉佐知（たかくら　さち）、小田未来、御子柴颯季、塚本香純、安部由希子、土屋麻耶、山名高志、上村光弘

79 歳男性。右下葉小細胞癌 cT1cN2M0、stageIIIB の治療中に悪性胸水が増加し、タルクによる胸膜癒着術を行った。その後、胸部 X 線で右肺の浸潤影が出現した。タルクの薬剤性肺炎を疑いステロイドを投与したが改善せず診断に苦慮した。右中葉から気管支肺胞洗浄（BAL）を行ったところ、細胞診で ClassV、小細胞癌の結果であり癌性リンパ管症の診断に至った。積極的な BAL 施行により次治療に繋げられたと考え、文献的考察を交えて報告する。

研 12.　Raoultella ornithinolytica 肺炎が肺癌周囲に生じ肺扁平上皮癌の診断に難渋した 1 例

秀和総合病院呼吸器内科

○金子侑平（かねこ　ゆうへい）、貫井義久、河原達雄、榛沢　理

75 歳男性。胸部 CT で右上葉にすりガラス影を伴う腫瘤・縦隔リンパ節腫大があり、TBLB で悪性所見はなく腔内器質化を認め、洗浄液で Raoultella ornithinolytica が検出され肺化膿症と診断した。抗菌薬内服ですりガラス影は消退したが、腫瘤・縦隔リンパ節は増大した。縦隔リンパ節の EBUS-TBNA で肺扁平上皮癌と診断し、化学療法で同病変は縮小した。肺癌周囲の Raoultella ornithinolytica 肺炎が肺癌の診断を困難にしたと考えられた。

研 13. 縦隔原発絨毛癌に対して化学療法を施行するも急速に悪化し救命困難だった 1 例

川口市立医療センター呼吸器内科

○石井更沙（いしい さらさ）、羽田憲彦、辻田智大、尾添良輔

34 歳男性。咳嗽と血痰精査のために前医を受診し、胸部 CT で縦隔の腫瘍性病変と肺野の多発陰影を認め、精査加療目的で当院呼吸器内科を紹介受診した。CT ガイド下生検施行目的で入院したが、呼吸不全の進行があり HCG-β 高値の結果をもって胚細胞腫瘍と判断し BEP 療法を開始した。加療開始したが改善乏しく死亡した。病理解剖を施行し、縦隔原発絨毛癌の診断とした。縦隔原発絨毛癌は非常に稀であり、文献的考察を加えて報告する。

研 14. 両側主肺動脈狭窄をきたした胸腺癌に対して化学放射線療法が奏功した 1 例

筑波大学附属病院呼吸器内科[1]、筑波大学附属病院腫瘍内科[2]、筑波大学附属病院循環器内科[3]、筑波大学附属病院放射線腫瘍科[4]

○木村浩樹（きむら こうき）[1]、中川龍星[1]、北澤晴奈[1]、渡邊安祐美[1]、會田有香[1,2]、吉田和史[1]、谷田貝洋平[1]、松山政史[1]、塩澤利博[1]、中澤健介[1]、増子裕典[1]、小川良子[1]、際本拓未[1]、花木裕一[3]、中村雅俊[4]、森島祐子[1]、関根郁夫[2]、檜澤伸之[1]

63 歳女性。全身倦怠感を主訴に受診。両側主肺動脈の圧排性狭窄を伴う前縦隔腫瘍を認め、生検にて胸腺癌 cT4N2M1a StageIVb と診断。肺動脈狭窄に起因する右心不全により急速に酸素化が悪化した。化学療法と縦隔への姑息的放射線照射により腫瘍縮小が得られ、肺動脈狭窄、心不全が軽快した。腫瘍による両側主肺動脈狭窄を来す例は稀であり、治療戦略において示唆に富むと考えられた。文献的考察を加え報告する。

医学生・初期研修医セッションⅣ　13：45〜14：13

座長　益田公彦（国立病院機構東京病院肺循環・喀血センター）

研 15. 蔓状血管腫に対して複数回の気管支動脈塞栓術施行後右冠動脈に側副血行路を形成した 1 例

長野赤十字病院呼吸器内科[1]、長野赤十字病院放射線診断科[2]、信州大学医学部循環器内科学教室[3]、信州大学医学部画像医学教室[4]

○大太創一郎（おおた そういちろう）[1]、轟　有希[1]、神津侑希[1]、近藤大地[1]、廣田周子[1]、山本　学[1]、倉石　博[1]、小山　茂[1]、鈴木亜紀重[2]、金子智喜[2]、加藤太門[3]、鈴木健史[4]、塚原嘉典[4]

症例は 80 歳女性。気管支拡張症および続発性蔓状血管腫で通院中であり喀血を主訴に頻回に救急搬送されていた。過去に複数回気管支動脈塞栓術を施行するも喀血は再発し、冠動脈造影を施行したところ右冠動脈から肺動脈に側副血行路を形成していたことが判明した。右冠動脈から肺動脈への側副血行路を認める症例は稀であり報告する。

研 16. 長期安定していた Mucoid Impaction of the Bronchi から大量喀血をきたした 1 例

東海大学医学部内科学系呼吸器内科学

かたやま　みお
○片山珠緒、山崎　海、堀尾幸弘、梅本耕平、貞廣弘三郎、服部繁明、
端山直樹、伊藤洋子、小熊　剛、浅野浩一郎

56 歳女性。左肺 B4 の限局性気管支拡張部に粘液栓が出現したが、アレルギー性気管支肺真菌症の診断基準を満たさず、無症候で経過観察されていた。5 年後に一過性の血痰、8 年後に喀血・左肺無気肺をきたし、気管支動脈塞栓術後に胸腔鏡下左上葉切除術を施行した。切除検体では気管支内腔、肺胞腔内、肺動脈内に糸状菌菌糸を認めた。真菌関連気管支内粘液栓として興味深い経過をとった症例であり、文献的考察を加え報告する。

研 17. アミオダロン投与中に肺胞出血をきたした 1 例

東京女子医科大学内科学講座呼吸器内科学分野[1]、東京女子医科大学八千代医療センター呼吸器内科[2]

こいずみ　あやこ
○小泉絢子[1]、長谷川瑞江[2]、鬼澤　史[1]、塩田悠乃[1]、宮田　文[1]、三好　梓[1]、
近藤光子[1]、有村　健[1]、桂　秀樹[1]、多賀谷悦子[1]

症例は 61 歳女性。アミオダロンを 10 年間内服していた。胸部 CT で左上葉を中心に多発スリガラス影を認め当院紹介受診。気管支鏡検査施行し、BAL で赤色の洗浄液を回収し、ヘモジデリン貪食像を認めた。アミオダロンを他薬剤に変更したところ胸部異常陰影は改善し、アミオダロンによる肺胞出血と診断した。アミオダロンによる肺胞出血は薬剤性間質性肺炎より稀ではあるが、投与中に新規陰影が出現した際には考慮すべきである。

研 18. ANCA 関連血管炎に合併した肺胞出血に対してリツキシマブの寛解導入療法後、COVID-19 肺炎となった 1 例

さいたま市民医療センター内科[1]、自治医科大学附属さいたま医療センター[2]

よしざわじゅんのすけ
○吉澤潤之介[1,2]、林　伸好[1]、甘利ひかり[1,2]、湯澤　基[1]、松本建志[1]

【症例】55 歳、女性【主訴】咳嗽及び発熱【現病歴】X 年 1 月に ANCA 関連血管炎に合併した肺胞出血にてステロイドおよびリツキシマブの寛解導入療法を行い軽快。X+2 年 7 月 7 日新型コロナワクチンを 4 回接種していたが COVID-19 の診断。7 月 13 日 COVID-19 肺炎と診断し、レムデシビル療法を行い軽快した。【考察】リツキシマブ使用症例は、新型コロナワクチンを複数回接種しても抗体獲得が不十分であることを認識する必要がある。

若手向け教育セッション　14：20〜15：20

座長　清水哲男（日本大学医学部内科学系呼吸器内科学分野）

「高齢者がん診療〜脆弱性の評価から新たなパラダイムを創造する〜」

演者：山本　寛（地方独立行政法人東京都健康長寿医療センター呼吸器内科）

がんは、今や高齢者の最大の健康課題となっている。日本は、高齢者が全人口の３割を占める、世界でも稀な高齢化社会であり、がん患者の多くも高齢である。高齢者は、単に年齢や身体機能だけでは測れない、さまざまな脆弱性を抱えている。高齢者がん診療の目的は、がんを治すだけでなく、高齢者の生活の質を向上させ、介護を予防し、健康寿命を延ばすことにある。そのためには、高齢者の脆弱性を正しく評価し、適切にマネージすることが不可欠である。しかし、現在のがん診療のパラダイムは、高齢者のニーズに十分に応えているとは言えない。高齢者がん診療に求めていることは何か？高齢者の脆弱性をいかに知り、いかにマネージするか？本講演では、これらの問いに答えるために、次世代のがん診療の担い手である研修医の皆さんと一緒に、高齢者がん診療における新たなパラダイムを探っていきたい。

セッションⅧ　15：25〜16：00

座長　青野ひろみ（東京警察病院呼吸器科）

37. 当院における高齢者非小細胞肺癌に対する免疫チェックポイント阻害薬併用化学療法の検討

日本大学医学部内科学系呼吸器内科学分野

○花村瑞季（はなむら みずき）、宮本一平、中山龍太、日鼻　涼、野本正幸、西澤　司、
中川喜子、清水哲男、辻野一郎、權　寧博

2020 年 1 月からの 39 カ月間で 1 次治療において免疫チェックポイント阻害薬（ICI）併用化学療法で加療した 75 歳以上の進行非小細胞肺癌 20 名を対象とし検討した。レジメンは KEYNOTE-189/IMpower150/CHECKMATE 9LA/KEYNOTE-407 が 8/2/8/2 例であった。奏効率は ORR/DCR は 9/17 例、mOS は 30.1 ヶ月であった。Grade3 以上の血液毒性は 8 例、免疫関連有害事象の発症は 14 例であった。高齢者非小細胞肺癌に対する IC 併用化学療法について検討する。

38. 2 次治療以降に免疫チェックポイント阻害薬を選択した高齢者非小細胞肺癌における予後因子の検討

日本大学医学部附属板橋病院

○水野（みずの）　悠（ゆう）、宮本一平、中山龍太、日鼻　涼、野本正幸、西澤　司、
中川喜子、清水哲男、辻野一郎、權　寧博

2016 年 4 月から 2023 年 3 月の間に 2 次治療以降で免疫チェックポイント阻害薬（ICI）を選択した 75 歳以上の進行非小細胞肺癌 38 名を対象とし予後因子を検討した。多変量解析により 2 領域以上の遠隔転移が予後不良因子となる可能性が示された（HR 3.66、95% CI 1.44-9.28、P=0.0063）。OS に関しても遠隔転移群が有意に不良な結果であった（mOS：26.1 vs 8.4 ヶ月、p=0.0026）。2 次治療以降の高齢者非小細胞肺癌における治療戦略につき考察する。

39. 当院における2次治療以降で免疫チェックポイント阻害薬を用いた高齢者非小細胞癌の検討

日本大学医学部附属板橋病院内科学系呼吸器内科学分野

○川村倫生（かわむら みちお）、宮本一平、中山龍太、日鼻　涼、野本正幸、西澤　司、
中川喜子、清水哲男、辻野一郎、權　寧博

2016年4月から2023年3月の間に2次治療以降から免疫チェックポイント阻害薬（ICI）で加療した70歳以上の進行非小細胞肺癌49例を対象とした。ICIはnivolumab/pembrolizumab/atezolizumabが42/4/3例であり、2次治療/3次治療以降が35/14例、ORR/DCRは7/29例であった。免疫関連有害事象（irAE）の発症は20例でうちGrade3以上は6例であった。高齢者非小細胞肺癌に対するICIの2次治療以降の戦略について検討する。

40. Durvalumab投与後にirAE出現もその後のPDへのAtezolizumab投与ではirAEを認めていない肺腺癌の一例

国立病院機構霞ヶ浦医療センター呼吸器内科[1]、筑波大学医学医療系[2]、
国立病院機構霞ヶ浦医療センター研究検査科[3]

○花澤　碧（はなざわ　みどり）[1]、阿野哲士[1,2]、重政理恵[1]、三枝美智子[1]、近藤　譲[3]、菊池教大[1]

70歳男性。X-4年1月に診断されたIIIB期の肺腺癌に対し、放射線化学療法後Durvalumabを投与後に心嚢水と胸水の貯留を認めるもドレナージのみで改善。胸膜組織診の結果、irAEと診断。その後、細胞傷害性抗癌薬治療に切り替えSDを維持も、X年6月に血清CEA値の上昇とCTによる右肺上葉縦隔側の軟部濃度の増大を認め、Atezolizumabの投与に切り替えた結果、irAEの出現なく同部の縮小を得られている。文献的考察を加え報告する。

41. 線維形成型悪性胸膜中皮腫に対してニボルマブ・イピリムマブ併用療法が継続奏効中の1例

関東労災病院呼吸器内科

○堀（ほり）　礁太（しょうた）、牛尾良太、廣俊太郎、井上真理、川島英俊、西平隆一

【症例】74歳男性【経過】X年10月左胸水と胸膜肥厚を認め紹介受診。胸膜生検にて治療前に線維形成型悪性胸膜中皮腫の診断となり、ニボルマブ・イピリムマブ併用療法を開始。現在まで20サイクル実施し病勢進行なく経過している。【考察】線維形成型悪性胸膜中皮腫は肉腫型の一亜型であり、肉腫型の免疫チェックポイント阻害薬の有効性は従来治療より高いとされているが、線維形成型に限定した報告例は稀であり考察を加え報告する。

セッションⅨ　16：05〜16：40

座長　中川喜子（日本大学医学部内科学系呼吸器内科学分野）

42. ペムブロリズマブ休薬から4か月後に発症した心外膜炎に対してステロイドパルス療法が奏効した1例

佐野康生総合病院内科[1]、佐野康生総合病院呼吸器外科[2]

○飯塚（いいづか）　紳（しん）[1]、浅見貴弘[1]、中山真吾[1]、渡辺慎太郎[1]、堀切映江[2]、手塚憲志[2]、
井上　卓[1]

58歳女性。肺腺癌術後再発に対してカルボプラチン＋ペメトレキセド＋ペムブロリズマブ療法を施行した。ペムブロリズマブ維持療法2コース後、治療効果はPRであり、倦怠感と食思不振のため休薬した。4か月後に発熱、呼吸困難、胸膜痛で受診した。心膜液を認め、来院後5時間で急速に増加し血圧低下を伴った。免疫関連有害事象の心外膜炎と考えステロイドパルス療法で軽快した。ステロイド早期投与が重要と考えられた。

43. 抗PD-L1抗体による非小細胞肺癌治療中に成人T細胞白血病リンパ腫を発症した1例

帝京大学医学部附属溝口病院第四内科

○藤岡（ふじおか）ひかり（ひかり）、大谷津翔、吉岡　慧、山本光洋、永田真紀、石塚眞菜、
小林彩香、佐藤　謙、菊池健太郎、幸山　正

症例は75歳男性。肺扁平上皮癌（cT4N3M0、Stage IIIC）に放射線治療（60Gy/30fr）とCDDP＋docetaxel併用療法を施行した後durvalumab 13コース施行した。14コース前に右頸部に有痛性の腫瘤が出現したため穿刺吸引細胞診を行なった結果T細胞性リンパ腫で抗HTLV-1抗体陽性であったことから成人T細胞白血病リンパ腫と診断した。その発症に抗PD-L1抗体によるT細胞活性化が関与した可能性があると考えられ文献的考察を加えて報告する。

44. 免疫チェックポイント阻害薬投与中に続発性副腎皮質機能低下症を発症した3症例

千葉医療センター呼吸器内科

○渡邉（わたなべ）みのり（みのり）、小松洋介、田島弘貴、野口直子、西村大樹、安田直史、
江渡秀紀

肺癌に対する免疫チェックポイント阻害薬併用化学療法中に、免疫関連有害事象による続発性副腎皮質機能低下症を発症した3症例を経験した。2症例では、発熱や倦怠感といった副腎不全徴候を認めたが、皮疹に対しステロイド外用薬の長期投与を行っていた症例では、副腎不全徴候や低Na血症はなかった。臨床症状や一般検査から本疾患を疑うことは時に困難である。早期診断に、ACTH、コルチゾールの定期測定は有用である。

45. ニボルマブと化学療法併用の術前補助療法により irAE 筋炎を発症した肺腺癌の一例

東京大学医学部附属病院呼吸器内科[1]、東京大学医学部附属病院脳神経内科[2]、
東京大学医学部附属病院病理部[3]

○尾崎真美[1]（おざき　まみ）、野口智史[1]、植木理子[1]、森下桃子[1]、漆山博和[1]、三谷明久[1]、
谷藤秀一[2]、久保田暁[2]、戸田達史[2]、牛久　綾[3]、鹿毛秀宣[1]

75 歳男性。肺腺癌（cT2aN1M0、stageIIB）に対しニボルマブと化学療法の併用による術前補助療法を開始したところ、約 6 週間後に高 CK 血症を認めた。その 1 週間後に眼瞼下垂、体幹及び四肢近位筋優位の脱力感が出現し、血清 CK は最大 9,523 IU/L まで増加した。筋生検で炎症細胞浸潤を伴う筋線維の変性を認め、irAE 筋炎と診断した。ステロイドパルス治療で速やかに CK は低下し、症状も寛解した。

46. 肺癌に対する薬物療法中に血管炎を発症し G-CSF 製剤との関与が疑われた 1 例

草加市立病院呼吸器内科

○佐藤万瑛（さとう かずあき）、大塚弘貴、遠藤　智、島矢和浩、越智淳一、塚田義一

症例は 67 歳男性。X-2 年 7 月診断の進行期肺扁平上皮癌に対し X 年 1 月より 3 次治療としてドセタキセル投与を開始し、好中球減少に対し G-CSF 製剤を併用し治療継続していた。3 月に発熱、頸部痛が出現し精査目的に入院、造影 CT で左鎖骨下動脈、左頸動脈周囲組織の脂肪識上昇を認めた。薬剤性血管炎の診断でプレドニゾロンによる治療を開始し軽快した。G-CSF 製剤による薬剤性血管炎が疑われ、ステロイド投与で軽快した 1 例を経験した。

セッションX　16：45〜17：20

座長　髙山賢哉（獨協医科大学埼玉医療センター呼吸器・アレルギー内科）

47. 巨大多形癌切除後にアテゾリズマブによる術後補助化学療法を施行した 1 例

板橋中央総合病院呼吸器外科

○山岡大将（やまおかひろのぶ）、永山加奈、高橋保博、川野亮二、小林　零

IMpower010 にて有効性が示された、術後補助化学療法としてのアテゾリズマブを巨大多形癌切除後に使用した経験を報告する。61 歳男性。右上葉肺癌（64mm、cT3N0M0）にて、ロボット支援下右上葉切除術を施行し、多形癌 pT3N0M0 StageIIB（TPS＞50％）と診断された。術後補助化学療法として CDDP＋VNR4 コース＋アテゾリズマブ 18 コース施行。現在、術後 20 ヶ月無再発生存中である。

48. 血胸に対する胸腔鏡下手術を契機に診断に至り、自然消退した肺原発多形癌の一例

神奈川県立循環器呼吸器病センター呼吸器内科

○西村匡司（にしむら まさし）、関根朗雅、熊谷こすみ、福島高志、田畑恵里奈、中澤篤人、
馬場智尚、小倉髙志

69 歳男性。肺癌検診で左胸水を指摘され当院を受診した。胸腔ドレーンを挿入し血胸と診断した。排液が遷延したため、生検及び止血目的に胸腔鏡手術を施行し、病理学的検査の結果、肺多形癌 cT4N0M1a Stage4A（PLE）と診断した。術後から経時的に腫瘍の縮小を認め、多形癌の自然退縮と判断した。血胸を契機に診断に至り、胸腔鏡手術後に自然消退する肺癌は稀であるため文献的考察を加え報告する。

49. 気管支に沿ってリンパ管を首座として発育した肺異型カルチノイドの１例

公立学校共済組合関東中央病院呼吸器内科

○植木理子（うえき　みちこ）、天野陽介、属増晃一、樋田啓一郎、小泉佑太、高見和孝、
川上真樹

69 歳非喫煙者女性、健診で胸部異常陰影を指摘され受診。胸部 CT で右肺 S4 に気管支に沿った数珠状の陰影が経時的に増大し、血液検査で ProGRP 高値であった。右中葉切除・リンパ節郭清を実施し、リンパ管を主座とした異型カルチノイドの診断となった。術後化学療法としてカルボプラチン＋エトポシドを 4 コース施行したが、1 年半後に再発した。画像および病理で異型カルチノイドの進展形式を確認できた貴重な症例であった。

50. 横行結腸癌に伴う左鎖骨下・腕頭静脈血栓症が原因と考えられた乳び胸の一例

横須賀共済病院呼吸器内科[1]、横須賀共済病院化学療法科[2]

○山本　遼（やまもと　りょう）[1]、山田貴之[1]、熊谷　隆[1]、泉　　誠[1]、細谷龍作[1]、鴨志田達彦[1]、
安田武洋[1]、富永慎一郎[1]、坂下博之[2]、夏目一郎[1]

症例は 32 歳女性。20xx 年 8 月、横行結腸癌に対し抗癌剤治療が開始されたが 9 月に両側胸水が出現した。胸水は両側とも白色混濁しておりトリグリセリドが上昇していたため乳び胸と診断した。リンパ管造影で左鎖骨下から左腕頭静脈の血栓と左静脈角でのリピオドールの流出を認めたため同部位の閉塞とリンパ管損傷が乳び胸の原因と考えられた。血栓に伴う乳び胸は稀であり文献的考察を含めて報告する。

51. 原発不明の肺門・縦隔リンパ節癌に対し化学療法施行し骨髄異形成症候群を発症した１例

平塚共済病院呼吸器内科

○近藤弘美（こんどう　ひろみ）、島田裕之、山本実央、山下将平、原　　哲、井上幸久、
榊原ゆみ、神　靖人、山崎啓一、小林亜紀子

症例は 71 歳男性。縦隔リンパ節に対し EBUS-TBNA 施行し原発不明の肺門・縦隔リンパ節腺癌と診断した。TTF-1 陽性のため肺腺癌に準じ 1 次治療でカルボプラチンとナブパクリタキセルを投与した。PR となり以後増悪なく経過していたが治療終了約 1 年後から緩徐に好酸球増多を認め、骨髄生検の結果、der（1；7）（q10；p10）の染色体異常あり治療関連骨髄異形成症候群と診断した。文献的考察を含め報告する。

今後のご案内

❑第 259 回日本呼吸器学会関東地方会

会　　期：2024 年 5 月 11 日（土）
会　　場：秋葉原コンベンションホール +WEB（ライブ配信）
会　　長：福島　康次（獨協医科大学埼玉医療センター呼吸器・アレルギー内科）

❑第 260 回日本呼吸器学会関東地方会

会　　期：2024 年 7 月 6 日（土）
会　　場：秋葉原コンベンションホール +WEB（ライブ配信）
会　　長：清家　正博（日本医科大学大学院医学研究科呼吸器内科学分野）

❑第 261 回日本呼吸器学会関東地方会
（合同開催：第 186 回日本結核・非結核性抗酸菌症学会関東支部学会）

会　　期：2024 年 9 月 28 日（土）
会　　場：秋葉原コンベンションホール +WEB（ライブ配信）
会　　長：吉山　　崇（公益財団法人結核予防会複十字病院結核センター）

❑第 262 回日本呼吸器学会関東地方会

会　　期：2024 年 11 月 30 日（土）
会　　場：秋葉原コンベンションホール +WEB（ライブ配信）
会　　長：阿部　信二（東京医科大学病院呼吸器内科）

※初期研修医ならびに医学生の発表を積極的に受け付けています。
　初期研修医・医学生には入会義務はありません。
　多数のご参加をお待ちしています。

謝　辞

アストラゼネカ株式会社

インスメッド合同会社

杏林製薬株式会社

グラクソ・スミスクライン株式会社

クラシエ薬品株式会社

塩野義製薬株式会社

大鵬薬品工業株式会社

中外製薬株式会社

株式会社ツムラ

日本ベーリンガーインゲルハイム株式会社

（五十音順）

2023 年 12 月 15 日現在

本会を開催するにあたり、上記の皆様よりご協賛いただきました。
ここに厚く御礼申し上げます。

第 185 回日本結核・非結核性抗酸菌症学会関東支部学会
第 258 回日本呼吸器学会関東地方会 合同学会
会長　　髙橋　典明
（板橋区医師会病院/日本大学医学部内科学系呼吸器内科学分野）