

第116回 日本呼吸器学会東北地方会
第146回 日本結核・非結核性抗酸菌症学会東北支部学会
第17回 日本サルコイドーシス/肉芽腫性疾患学会東北支部会

講演プログラム・抄録集

会 長

日本呼吸器学会東北地方会 杉浦 久敏

(東北大学大学院医学系研究科 内科病態学講座 呼吸器内科学分野)

日本結核・非結核性抗酸菌症学会東北支部学会 高橋 洋

(坂総合病院 呼吸器科)

日本サルコイドーシス/肉芽腫性疾患学会東北支部会 玉田 勉

(東北大学大学院医学系研究科 内科病態学講座 呼吸器内科学分野)

■一般演題

《第1会場》 セッション1～3 9:30～11:54

《第2会場》 セッション4～6 9:30～11:54

■表彰式：《第1&第2会場》 12:15～12:25

■代議員会（呼吸器）：《第10会議室》 11:00～11:45

代議員会（結核）：《第10会議室》 11:45～12:15

■ランチョンセミナー：《第1・第2会場》 12:30～13:30

■生涯教育事業セミナー1：《第1・第2会場》 13:35～14:05

■生涯教育事業セミナー2：《第1・第2会場》 14:10～14:40

日 時：2023年3月4日（土）受付9:00より

会 場：フォレスト仙台

〒981-0933 仙台市青葉区柏木1-2-45

参加費：1,000円（当日受付にてお支払いください）

※医学部生（大学院生除く）・初期研修医は無料

【合同地方会事務局】

東北大学大学院医学系研究科 呼吸器内科学分野

東北大学病院 呼吸器内科

〒980-8574 仙台市青葉区星陵町1-1

TEL：022-717-8539 FAX：022-717-8549

E-mail：jrstohoku@rm.med.tohoku.ac.jp

座長・演者へのご案内

◇座長の方へ

1. ご担当されるセッション開始の10分前までに会場内右側前方の次座長席にお着きください。
2. プログラムの円滑な進行のため、発表時間の厳守にご協力ください。

◇演者の方へ

1. 口演時間は6分、口演後の討論時間は2分です。口演中は緑色ランプが点灯し、1分前に黄色ランプ、終了時に赤色ランプが点灯しますので時間を厳守してください。
発表時は演者の手元にある機器で、演者自身でPCを操作してください。
2. 発表はコンピュータープレゼンテーションで下記の条件で準備してください。
 - ・当日発表に使用するPCはWindows10、プレゼンテーションソフトはPowerPointです。
Macintoshについては、各自PCの持ち込みと致します。
 - ・Windowsでは、文字化け防止のため次のフォントを使用してください。
日本語：MSゴシック、MS明朝、MSPゴシック、MSP明朝
英語：Century、Century Gothic、Arial、Times New Roman、Symbol
 - ・スライドサイズは16：9、4：3の双方に対応可能です。
 - ・発表用ファイルはUSBメモリにて発表の30分前までにPC受付にお持ちください。
 - ・動画・アニメーション・音声の使用はお断りします。
 - ・円滑な進行のため、発表者ツールの使用はご遠慮ください。
 - ・ご自身のPCをお持ちの場合は、事前に動作確認をお願いします。電源アダプター及びHDMIの変換ケーブルも忘れずにお持ちください。
 - ・ウイルスチェックは事前に十分に行ってください。
 - ・スクリーンセーバーならびに省電力設定は予め解除して下さい。
 - ・会場にて用意したプロジェクターと接続できない場合に備え、バックアップ用のデータをご持参下さい。

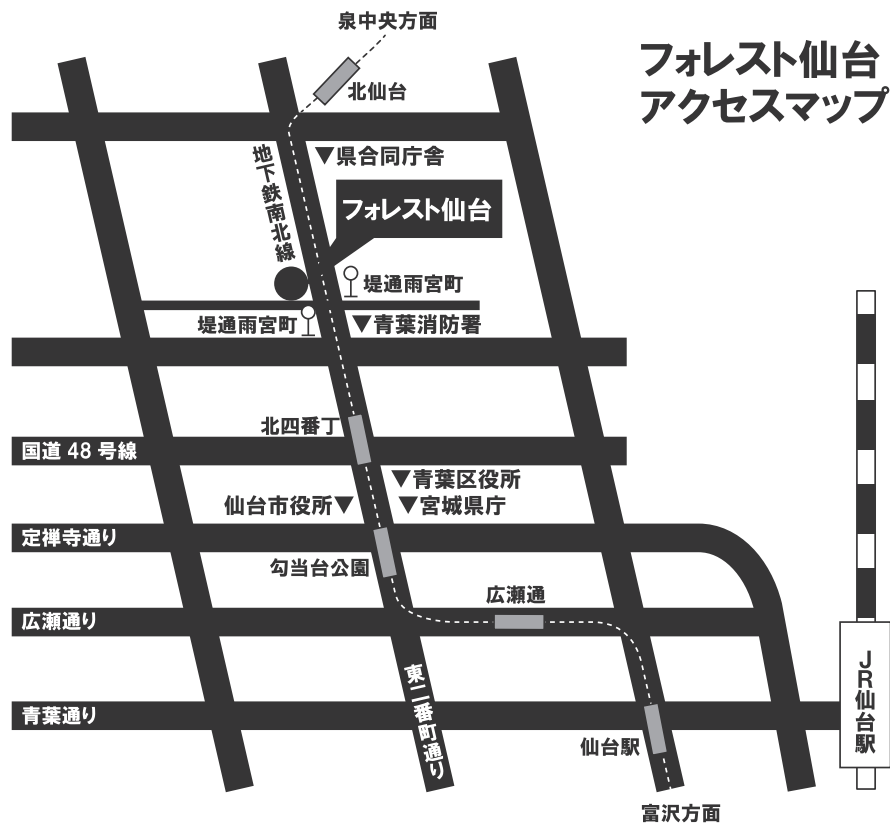参加者へのご案内

1. 参加受付は9:00より2階ロビーにて行います。
2. 参加費1,000円を受付にていただきます。
その際、ネームカード、参加証明証をお渡ししますので、氏名をご記入の上、会場内では常時着用してください。
3. 昼食はランチョンセミナーをご利用ください。
お弁当の数には限りがございますのでご了承ください。
4. クロークはございませんのでお荷物はご自身で管理してください。
5. 会場では携帯電話をマナーモードにしてください。
6. 無許可の録音・録画および写真撮影は固く禁止いたします。

ご参加の皆様へ

1. 会場内での発言はすべて座長の指示に従い、必ず所属・氏名を述べてから簡潔に発言してください。
2. 学会中の呼び出しは緊急でやむを得ない場合以外いたしません。
3. プログラムの当日配付はいたしませんので、各自ダウンロード・印刷の上ご持参ください。
4. 参加で取得できる単位は以下のとおりです。
 - ・呼吸器学会専門医 5単位
 - ・学会合同呼吸療法認定士 20単位
 - ・日本呼吸ケア・リハビリテーション学会 呼吸ケア指導士 7単位
 - ・結核・抗酸菌症認定医・指導医・エキスパート資格 5単位
5. 日本呼吸器学会会員は当日、単位登録を行います。受付の際に、会員カードのバーコードを読み取らせていただきますので、必ず会員カードをご持参ください。
会員カードをお忘れになった場合は、ご自身で参加証明書を保管の上、専門医更新時に参加証明書のコピーを添えてご提出ください。

会場（フォレスト仙台）地図



■仙台駅からフォレスト仙台までの交通機関

仙台市地下鉄南北線利用 料金 200 円（所要時間 5 分） Suica 使用可

【乗車駅】 地下鉄南北線「仙台駅」（泉中央行）

【降車駅】 地下鉄南北線「北四番丁駅」（「北 2」出口より徒歩約 7 分）

JR 仙山線利用 料金 190 円（所要時間 6 分）

【乗車駅】 JR 仙山線「仙台駅」（山形方面行）

【降車駅】 JR 仙山線「北仙台駅」（出口より徒歩約 10 分）

バス利用 料金 180 円～（所要時間 11 分～）※バス路線、経由地によって変化します。

【乗車停留所】 「仙台駅前」

⇒仙台市営バスのりば 13 番・14 番（西口バスプール）

⇒宮城交通バスのりば 4 番・6 番（西口バスプール）

【降車停留所】 「堤通雨宮町」（徒歩約 2 分）

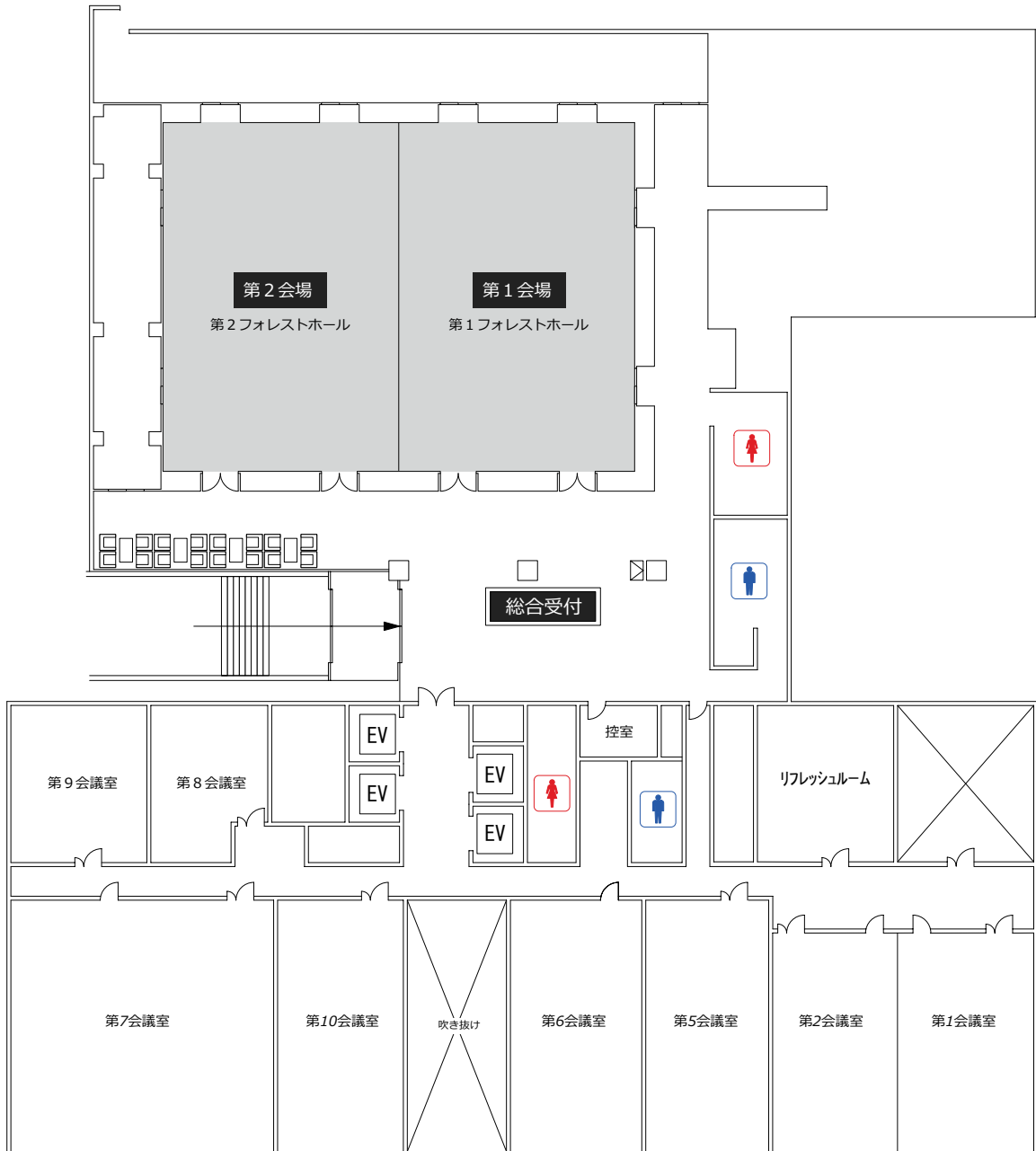
タクシー利用 料金 約 910 円（仙台駅より所要時間約 10 分）

■自家用車

※有料立体及び平面駐車場（30 分毎 100 円～）がございますが、できるだけ公共交通機関をご利用ください。

施設案内図

フォレスト仙台 2階フロア



第116回日本呼吸器学会東北地方会
 第146回日本結核・非結核性抗酸菌症学会東北支部学会
 第17回日本サルコイドーシス/肉芽腫性疾患学会東北支部会
日 程 表

	第1会場 (第1フォレストホール)	第2会場 (第2フォレストホール)	第10会議室
9:00	日本呼吸器学会東北地方会 会長 杉浦 久敏		日本結核病学会東北支部学会 会長 高橋 洋
	開会の辞 9:25～	開会の辞 9:25～	
10:00	セッション1 9:30～10:18 (医学生・初期研修医セッション1) 座長：二階堂 雄文 田中 里江	セッション4 9:30～10:18 座長：生方 智 千葉 茂樹	
11:00	セッション2 10:18～11:06 (医学生・初期研修医セッション2) 座長：長島 広相 菊地 正	セッション5 10:18～11:06 座長：片桐 祐司 齋藤 良太	
	セッション3 11:06～11:54 座長：森本 武史 坂本 祥	セッション6 11:06～11:54 座長：佐藤 正道 峯村 浩之	日本呼吸器学会 東北支部 代議員会 11:00～11:45
12:00			日本結核・非結核性 抗酸菌症学会 東北支部 代議員会 11:45～12:15
	医学生・初期研修医セッション 優秀演題 表彰式 12:15～12:25		
13:00	ランチョンセミナー 12:30～13:30 「COPD ガイドライン第6版の改訂ポイント～実臨床に活用できるか?～」 座長：杉浦 久敏 演者：室 繁郎 共催：日本ベーリンガーインゲルハイム株式会社		
14:00	日本呼吸器学会 東北支部 生涯教育事業セミナー1 13:35～14:05 「気管支喘息治療の最前線 生物学的製剤」 座長：玉田 勉 演者：小荒井 晃 本セミナーは「2019年度 GSK 医学教育事業助成」を活用しています		
	日本呼吸器学会 東北支部 生涯教育事業セミナー2 14:10～14:40 「肺癌診療ガイドライン 2022年版の改定のポイント」 座長：山田 充啓 演者：宮内 栄作 本セミナーは「2019年度 GSK 医学教育事業助成」を活用しています		
15:00	閉会の辞 14:20～ 日本呼吸器学会東北地方会 会長 杉浦 久敏		

(敬称略)

< プログラム >

第1会場 (第1フォレストホール)

開会の辞 9:25～

第116回日本呼吸器学会東北地方会 会長 杉浦 久敏
(東北大学大学院医学系研究科 内科病態学講座 呼吸器内科学分野)

セッション1 9:30～10:18

座長 福島県立医科大学 呼吸器内科学講座
仙台市立病院 呼吸器内科

二階堂雄文
田中 里江

1. 肺構築細胞の細胞老化における GZMK および受容体 PAR1 についての検討

東北大学医学部医学科 3年¹, 東北大学大学院医学系研究科呼吸器内科学分野²

◎高根澤駿斗^{1,2}, 沼倉 忠久², 松本周一郎², 山田 充啓², 藤野 直也², 市川 朋宏²,
小荒井 晃², 玉田 勉², 杉浦 久敏²

2. 播種性 *Mycobacterium bovis* 感染症の一例

東北医科薬科大学病院初期研修医¹, 同感染症内科², 同呼吸器内科³

◎島田 昂志¹, 島田 大嗣², 光根 歩³, 安達 哲也³, 五十嵐滉平¹, 中村 豊³,
大野 勲³, 吉村 成央³, 大類 孝³

3. 新型コロナウイルス感染症にレジオネラ感染を合併した1例

宮城厚生協会坂総合病院

◎長田 公喜, 神宮 大輔, 佐藤 幸佑, 矢島 剛洋, 庄司 淳, 生方 智, 渡辺 洋,
高橋 洋

4. COVID 流行下、熱中症警戒警報発令中にみられたレジオネラ肺炎の1例

公立藤田総合病院 内科

◎野村陽澄美, 吉田 知則, 齊藤 広幸, 鈴木 修三

5. 気腫合併肺線維症の経過観察中に MPO-ANCA が陽転化した 顕微鏡的多発血管炎の一例

東北医科薬科大学病院 臨床研修医¹, 同 呼吸器内科²,

同 感染症内科³, 同 腎臓内分泌内科⁴

◎五十嵐滉平¹, 光根 歩², 安達 哲也², 島田 大嗣³, 島田 昂志¹, 中村 豊²,
大野 勲², 森 建文⁴, 吉村 成央², 大類 孝²

6. 経気管支クライオ肺生検組織で剥離性間質性肺炎との鑑別が問題となった分類不能型特発性間質性肺炎の1例

山形県立中央病院初期研修医¹, 同呼吸器内科²

◎久米 壮亮¹, 太田 啓貴², 鈴木 博貴², 吾妻 祐介², 勝野 教夫², 名和 祥江²,
麻生 マリ², 野川 ひとみ², 日野 俊彦²

セッション2 10:18~11:06

座長 岩手医科大学 内科学講座 呼吸器内科分野
国立病院機構 仙台医療センター 呼吸器内科

長島 広相
菊地 正

7. *M.abscessus* による関節炎・骨髄炎を呈し下腿切断術を行った例

岩手県立中央病院 呼吸器内科¹, 岩手県立中央病院 整形外科²

◎切田 薫平¹, 上原 俊也², 佐藤 英臣¹, 千葉 真士¹, 宇部 健治¹

8. 膿胸を伴わずに胸壁に進展した *Campylobacter rectus* 肺膿瘍の一例

南相馬市立総合病院 初期臨床研修医¹, 南相馬市立総合病院 呼吸器科²

◎森田 直希¹, 神戸 敏行²

9. 術後7年目に再発した胸腺癌に対して化学療法を導入した一例

石巻赤十字病院 初期臨床研修医¹, 石巻赤十字病院 呼吸器内科²,

石巻赤十字病院 呼吸器外科³, 石巻赤十字病院 病理診断科⁴

◎木戸領二郎¹, 白井 祐介², 佐藤ひかり², 小林 誠一², 山邊 千尋², 高橋 幸大²,
齋藤 拓矢², 奥友 洸二², 小野 学², 石田 雅嗣², 花釜 正和², 矢内 勝²,
菊池 直彦³, 佐藤 公昭³, 佐渡 哲³, 三浦 豪⁴, 板倉 裕子⁴

10. 超音波気管支鏡ガイド下ミニ鉗子生検 (endobronchial ultrasound-guided miniforceps biopsy : EBUS-MFB) が有用であった肺腺癌の一例

みやぎ県南中核病院 呼吸器内科¹, 東北大学病院 呼吸器内科²,

みやぎ県南中核病院 呼吸器外科³

◎早坂 賢¹, 相澤 洋之^{1,2}, 木口屋啓太¹, 森谷 茜¹, 鈴木 歩¹, 東條 裕¹,
綿貫 善太¹, 片平 真人³, 櫻田 晃³, 佐藤 輝幸¹

11. 難治性喘息に対して抗 TSLP 抗体テゼペルマブが奏効した2例

青森県立中央病院 初期研修医¹, 同 呼吸器内科²

◎田中 恵乃¹, 森本 武史², 三浦 大², 田辺 千織², 小田切 遥², 中村 侑愛²,
長谷川幸裕²

12. BRCA 遺伝子変異陽性去勢抵抗性前立腺癌に合併した原発性滲出性リンパ腫 (PEL) の一例

青森県立中央病院 初期研修医¹, 同 呼吸器内科²

◎中村日和子¹, 森本 武史², 三浦 大², 田辺 千織², 小田切 遥², 中村 侑愛²,
長谷川幸裕²

セッション 3 11:06 ~ 11:54

座長 青森県立中央病院 呼吸器内科

森本 武史

秋田大学医学部附属病院 呼吸器内科

坂本 祥

13. 原発性肺癌と鑑別に苦慮し CT ガイド下生検で診断した IgG4 陽性肺炎症性偽腫瘍の一例

仙台厚生病院 呼吸器内科

◎齋藤 伸, 矢満田慎介, 岡 芳幸, 小高 徹夫, 小笠原嵩天, 清水 恒, 杉坂 淳,
百目木 豊, 相羽 智生, 川名 祥子, 川嶋 庸介, 戸井 之裕, 中村 敦, 菅原 俊一,
本田 芳宏, 木村 雄一郎

14. アピキサバンによる薬剤性好酸球性肺炎改善後に薬剤変更により治療継続が可能であった 1 例

石巻赤十字病院 呼吸器内科

◎奥友 洸二, 山邊 千尋, 高橋 幸大, 白井 祐介, 齋藤 拓矢, 小野 学, 石田 雅嗣,
佐藤ひかり, 花釜 正和, 小林 誠一, 矢内 勝

15. 急性肺障害を合併した成人スティル病の 1 症例

一般財団法人 慈山会医学研究所附属 坪井病院呼吸器内科¹,

福島県立医科大学病院 呼吸器内科学講座², 青山医院³

◎小野 紘貴¹, 杉野 圭史¹, 齋藤美加子², 安藤 真弘¹, 青山 一郎³, 坪井 永保¹

16. 中規模市中病院におけるクライオ生検 (TBLC) の実施経験と検査成績

宮城厚生協会 坂総合病院呼吸器内科

◎生方 智, 神宮 大輔, 佐藤 幸佑, 矢島 剛洋, 渡辺 洋, 高橋 洋

17. 肺区域洗浄法が奏功した自己免疫性肺胞蛋白症の一例

秋田大学大学院医学系研究科 呼吸器内科学¹, 敬徳会 藤原記念病院 呼吸器内科²

◎坂本 祥¹, 工藤健太郎¹, 大本 瑛己¹, 泉谷 有可¹, 奥田 佑道¹, 浅野真理子¹,
竹田 正秀¹, 佐藤 一洋¹, 佐野 正明¹, 三浦 一樹², 中山 勝敏¹

18. 家族歴により Birt-Hogg-Dubé (BHD) 症候群の診断に至った一例

弘前大学医学部附属病院 呼吸器内科, 感染症科¹,

弘前大学医学部附属病院 高度救命救急センター²

◎三浦 桐子¹, 向井 峻太¹, 坂本 博昭¹, 白鳥 俊博², 石岡 佳子¹, 牧口 友紀¹,
田中 寿志¹, 當麻 景章¹, 田坂 定智¹

第2会場(第2フォレストホール)

開会の辞 9:25～

第146回日本結核・非結核性抗酸菌症学会東北支部学会 会長 高橋 洋
(坂総合病院 呼吸器科)

セッション4 9:30～10:18

座長 坂総合病院 呼吸器科 生方 智
仙台赤十字病院 呼吸器内科 千葉 茂樹

19. 抗結核薬治療中のセフェム系抗菌薬使用時に血液凝固障害に伴う腸腰筋血腫を生じた高齢者肺結核の一例

坂総合病院呼吸器内科

◎生方 智, 佐藤 幸佑, 神宮 大輔, 矢島 剛洋, 庄司 淳, 渡辺 洋, 高橋 洋

20. 観光目的で入国し急激な転帰を辿った外国籍肺結核の1例

坂総合病院呼吸器科

◎佐藤 幸佑, 生方 智, 神宮 大輔, 矢島 剛洋, 庄司 淳, 渡辺 洋, 高橋 洋

21. リツキシマブ投与後に SARS-CoV-2 の持続感染を生じた COVID-19 肺炎の症例

大崎市民病院

◎大友 梓, 井草龍太郎, 小林 誠, 板倉 康司, 小室 英恵, 山本 友梨, 岡本 道子,
一ノ瀬正和

22. 経気管支肺生検(TBLB)で診断した孤発性の結節影を呈する肺クリプトコッカスの1例

山形大学医学部附属病院第一内科

◎宮崎 収, 五十嵐 朗, 小林 真紀, 花輪 翁有, 邨野 浩義, 峯岸 幸博, 佐藤 建人,
佐藤 正道, 根本 貴子, 西脇 道子, 井上 純人, 渡辺 昌文

23. ヒトメタニューモウイルスと *Haemophilus influenzae* の重複感染によるびまん性急性感染性細気管支炎を契機とした COPD 増悪に対して集学的治療を行った 1 例

岩手医科大学附属病院岩手県高度救命救急センター

◎鈴木利央登, 寺山 茉莉, 丹田 実, 眞瀬 智彦

24. *Burkholderia cepacia complex* による細菌性肺炎に対して トブラマイシン吸入療法が有効であった気管支拡張症の 1 例

福島県立医科大学呼吸器内科学講座

◎李 智祥, 鈴木 康仁, 東川 隆一, 森本樹里亜, 渡邊 菜摘, 佐藤 理子, 山田 龍輝,
大沼 巧, 富田ひかる, 齋藤美加子, 河俣 貴也, 力丸 真美, 佐藤 佑樹, 峯村 浩之,
二階堂雄文, 齋藤 純平, 金沢 賢也, 谷野 功典, 柴田 陽光

セッション 5 10:18~11:06

座長 山形市立病院・済生館 呼吸器内科

片桐 祐司

東北大学大学院医学系研究科 内科病態学講座 呼吸器内科学分野

齋藤 良太

25. 胸膜炎を合併した肺 *Mycobacterium kyorinense* 感染症の一例

秋田大学大学院医学系研究科 呼吸器内科学¹, 市立秋田総合病院 呼吸器内科²

◎坂本 祥¹, 工藤健太郎¹, 大本 瑛己¹, 泉谷 有可¹, 長谷川幸保², 奥田 佑道¹,
浅野真理子¹, 竹田 正秀¹, 伊藤 武史², 佐藤 一洋¹, 伊藤 伸朗², 佐野 正明¹,
本間 光信², 中山 勝敏¹

26. SARS-CoV-2 mRNA ワクチン接種後に薬剤性肺障害、 肺血栓塞栓症を発症した 1 例

岩手県立中部病院 呼吸器内科

◎堀井 洋祐, 佐々木太雅, 松本 あみ

27. 市中肺炎治療開始時における血液培養採取の必要性について考える

岩手県立胆沢病院 呼吸器内科

◎菊池 崇史, 有竹 秀美, 小野寺克洋, 柳谷 綾子, 森 信芳, 大内 譲, 鈴木 俊郎,
勝又宇一郎

28. 右胸痛と呼吸困難で発見された巨大奇静脈瘤破裂の一例

仙台厚生病院 呼吸器内科¹, 板橋総合中央病院 総合診療内科²

◎石倉 賢太郎^{1,2}, 戸井 之裕¹, 岡 芳幸¹, 清水 恒¹, 小高 徹夫¹, 斎藤 伸¹,
小笠原嵩天¹, 杉坂 淳¹, 百目木 豊¹, 相羽 智生¹, 川名 祥子¹, 川嶋 庸介¹,
中村 敦¹・矢満田慎介¹, 菅原 俊一¹, 本田 芳宏¹, 木村雄一郎¹

29. 肺原発と考えられた腺様嚢胞癌の一例

東北労災病院 呼吸器内科¹, 病理診断科²

◎池田 大輝¹, 永島 彩佳¹, 松田 賢¹, 阿部 武士¹, 谷津 年保¹, 大塚 竜也¹,
中村 優¹, 田代 祐介¹, 榊原 智博¹, 三浦 元彦¹, 岩間 憲行²

30. 肺原発 Sclerosing epithelioid fibrosarcoma の一例

東北大学病院 呼吸器内科¹, 同 呼吸器外科², 同 病理部³

◎鈴木真奈美¹, 齋藤 良太¹, 光根 歩¹, 渋谷 里紗¹, 市川 朋宏¹, 新井川弘道²,
野津田泰嗣², 尾形 博子³, 井上 千裕³, 玉田 勉¹, 杉浦 久敏¹

セッション 6 11:06 ~ 11:54

座長 山形大学医学部 内科学第一講座

佐藤 正道

福島県立医科大学 呼吸器内科学講座 呼吸器内科学講座

峯村 浩之

31. 空洞病変が急速に進行した肺多形癌の1例

仙台赤十字病院呼吸器内科

◎川口 陽史, 塩谷梨沙子, 徐 東傑, 千葉 茂樹, 清水川 稔, 三木 誠

32. 胸腔鏡と頸部切開により完全切除し得た巨大頸部縦隔脂肪肉腫の1例

脳神経疾患研究所付属総合南東北病院 呼吸器外科

◎藤嶋 康祐, 大杉 純, 藤生 浩一

33. ペムブロリズマブ治療中に血小板減少性紫斑病を急性発症した肺扁平上皮癌の1例

山形県立中央病院呼吸器内科

◎名和 祥江, 日野 俊彦, 吾妻 祐介, 勝野 教夫, 太田 啓貴, 野川ひとみ, 鈴木 博貴

34. RET 融合遺伝子変異陽性非小細胞肺癌に対しセルペルカチニブを投与した3例

岩手県立中部病院 呼吸器内科

◎堀井 洋祐, 佐々木太雅, 松本 あみ

35. 外科的切除により改善した肺性肥大性骨関節症の1例

青森県立中央病院 呼吸器内科

◎中村 侑愛, 森本 武史, 三浦 大, 田辺 千織, 小田 切遥, 長谷川幸裕

36. COVID-19 ワクチンの接種毎に異なる免疫関連有害事象 (irAE) を発症した肺扁平上皮癌の一例

弘前大学医学部附属病院 呼吸器内科, 感染症科

◎布村 恭仁, 白鳥 俊博, 藤嶋 駿介, 三浦 桐子, 向井 俊太, 坂本 博昭, 石岡 佳子,
牧口 友紀, 田中 寿志, 當麻 景章, 田坂 定智

第1 & 2会場 (第1 & 第2 フォレストホール)

ランチョンセミナー (12:30 ~ 13:30)

座長

東北大学大学院医学系研究科 内科病態学講座 呼吸器内科学分野
教授 杉浦 久敏

「COPD ガイドライン第6版の改訂ポイント ～実臨床に活用できるか?～」

演者

奈良県立医科大学 呼吸器内科学講座 教授 室 繁郎

共催 日本ベーリンガーインゲルハイム

日本呼吸器学会 東北支部 生涯教育事業セミナー1

(13:35 ~ 14:05)

座長

東北大学大学院医学系研究科 内科病態学講座 呼吸器内科学分野
玉田 勉

「気管支喘息治療の最前線 生物学的製剤」

演者

東北大学大学院医学系研究科 内科病態学講座 呼吸器内科学分野
小荒井 晃

本セミナーは「2019年度 GSK 医学教育事業助成」を活用しています

日本呼吸器学会 東北支部 生涯教育事業セミナー2

(14:10～14:40)

座長

東北大学大学院医学系研究科 内科病態学講座 呼吸器内科学分野
講師 山田 充啓

「肺癌診療ガイドライン 2022年版の改定のポイント」

演者

東北大学大学院医学系研究科 内科病態学講座 呼吸器内科学分野
院内講師 宮内 栄作

本セミナーは「2019年度 GSK 医学教育事業助成」を活用しています

閉会の辞 14:40～14:45

第116回日本呼吸器学会東北地方会 会長 杉浦 久敏
(東北大学大学院医学系研究科 内科病態学講座 呼吸器内科学分野)

< 抄 録 集 >

セッション 1 (医学生・初期研修医セッション 1)

9:30～10:18 第1会場 (第1フォレストホール)

座長 福島県立医科大学 呼吸器内科学講座
仙台市立病院 呼吸器内科

二階堂雄文
田中 里江

1. 肺構築細胞の細胞老化における GZMK および受容体 PAR1 についての検討

東北大学医学部医学科 3 年¹, 東北大学大学院医学系研究科呼吸器内科学分野²

◎高根澤駿斗^{1,2}, 沼倉 忠久², 松本周一郎², 山田 充啓², 藤野 直也², 市川 朋宏²,
小荒井 晃², 玉田 勉², 杉浦 久敏²

【背景】 COPD では肺構築細胞の細胞老化が促進し老化関連分泌形質 (SASP) を介して病態に関与する。免疫細胞の老化は不明な点が多いが、近年、老齢のマウスとヒトで老化関連 GZMK 陽性 CD8+T 細胞が同定された。一方で肺構築細胞老化における GZMK と受容体 PAR1 の役割は不明である。

【目的】 肺構築細胞の細胞老化における GZMK および PAR1 の役割を明らかにする。

【方法】 ヒト胎児肺線維芽細胞 (HFL1) にタバコ煙抽出物 (CSE) を暴露しストレス誘導細胞老化モデルを作成した。他の細胞老化モデルについて RNA シークエンス公開データを再解析した。HFL-1 に GZMK を暴露し解析した。

【結果】 CSE 暴露モデルでは細胞老化・SASP 因子の発現増加に加え PAR1 の発現が増加した。ブレオマイシン誘導細胞老化モデルでも同様の結果が得られた。GZMK を単回投与すると SASP 因子とともに PAR1 の発現が増加した。

【考察】 肺構築細胞のストレス誘導細胞老化では PAR1 の発現が亢進し、GZMK の作用を増強し SASP を促進する可能性が示唆された。

2. 播種性 *Mycobacterium bovis* 感染症の一例

東北医科薬科大学病院初期研修医¹, 同感染症内科², 同呼吸器内科³

◎島田 昂志¹, 島田 大嗣², 光根 歩³, 安達 哲也³, 五十嵐滉平¹, 中村 豊³,
大野 勲³, 吉村 成央³, 大類 孝³

【症例】 72 歳男性【既往歴】 右腎盂癌右尿路全摘後、浸潤性膵管内乳頭粘液癌 膵頭十二指腸切除後【現病歴】 左腎盂癌・膀胱癌に対して X-1 年 1 月から 5 月にかけて BCG8 回施行も改善認めなかった。X 年 2 月全尿路全摘術施行し、維持透析療法を導入した。術後発熱を認めたため手術部位感染症として加療行い POD32 で退院したが、退院後も微熱が継続し、X 年 6 月の CT で左腸骨動脈瘤の急速拡大を認め、手術を行う方針となった。【臨床経過】 X 年 7 月に左腸骨動脈瘤に対してグラフト置換術を施行し、切除した瘤組織では抗酸菌塗抹陽性、PCR で結核菌陽性となったため治療開始し退院。結核菌は *Mycobacterium bovis* と判明した。10 月頃より心嚢液貯留を認め、11 月に心タンポナーデによる呼吸困難で入院した。心嚢ドレナージと抗結核薬の調整により症状改善し退院したが、小腸潰瘍による消化管出血により X+1 年 1 月永眠となった。【結語】 維持血液透析導入後に *M. bovis* 感染症を引き起した 1 例を経験した。

3. 新型コロナウイルス感染症にレジオネラ感染を合併した1例

宮城厚生協会坂総合病院

◎長田 公喜, 神宮 大輔, 佐藤 幸佑, 矢島 剛洋, 庄司 淳, 生方 智, 渡辺 洋,
高橋 洋

【症例】

症例は90歳男性, 老健施設入所中. 発熱があり新型コロナウイルス抗原検査を実施したところ陽性となった. 2日後に食事摂取困難, 去痰不全のため当院受診. 来院時酸素化は良好であったが, CT検査では下肺野優位に散在性のすりガラス陰影を認め, 尿中レジオネラ抗原検査はリボテスト陽性, BinaxNOW陰性となった. 入院中, 去痰不全に伴う酸素化低下をしばしば認め, 全身状態は徐々に悪化, 第18病日に死亡した. 尚, 培養, LAMP法は陰性であった.

【考察】

COVID-19感染症の入院例では約15%の症例で細菌感染を合併しているとされるが, レジオネラ感染を合併する症例は文献上稀である. 文献上の報告では軽症例からICUにて気管挿管を要する重症例まで様々である. 当院では同様の症例を3例経験しており, レジオネラ感染の血清型による重症度の違いやCOVID-19との共感染について文献的考察も含めて報告する.

4. COVID流行下、熱中症警戒警報発令中にみられたレジオネラ肺炎の1例

公立藤田総合病院 内科

◎野村陽澄美, 吉田 知則, 齊藤 広幸, 鈴木 修三

【症例】49歳の男性, 土木作業員【生活歴】たばこ20本x30年【既往歴】関節リウマチと高血圧症で当科に通院中【現病歴】X年7月下旬, 炎天下での屋外作業に従事していた. 8月1日, 40°C台の発熱, 食思不振, 咳および下痢が出現し近医を受診. COVID抗原検査陰性から熱中症の診断で補液を受け, 解熱剤を処方されて帰宅. 3日, 39.3°Cの発熱, 全身倦怠感が増強. さらに体動困難となったことから救急車で当科受診. 室内気でSpO₂ 94%, COVID抗原検査陰性. 胸部CTで右上葉に強い浸潤像を認めた. WBC 11500/ μ l, CRP 21 mg/dlと炎症所見あり, またAST 292 IU/L, ALT 127 IU/Lと肝酵素の上昇を認めた. 尿中レジオネラ抗原陽性からレジオネラ肺炎の診断で入院. LVFX+AZMの点滴静注を行い, 6病日後には解熱した. 【考察】COVID流行下においてもガイドラインにしたがった肺炎の診断が重要である.

5. 気腫合併肺線維症の経過観察中に MPO-ANCA が陽転化した顕微鏡的多発血管炎の一例

東北医科薬科大学病院 臨床研修医¹, 同 呼吸器内科²,
同 感染症内科³, 同 腎臓内分泌内科⁴

◎五十嵐滉平¹, 光根 歩², 安達 哲也², 島田 大嗣³, 島田 昂志¹, 中村 豊²,
大野 勲², 森 建文⁴, 吉村 成央², 大類 孝²

症例は 72 歳男性。X-4 年に肺気腫・間質性肺炎を指摘されて当科に紹介され、気腫合併肺線維症と診断された。安定しており X-1 年からは近医で経過観察されていた。X 年 7 月に呼吸困難・咳嗽を主訴に受診。炎症反応上昇と両肺の新規浸潤影に加え、1 年前にはみられなかった腎機能障害と血尿を認めた。抗菌薬開始し肺病変は著変なく経過していたが、短期間で腎機能が低下し、4 年前に陰性だった MPO-ANCA が強陽性と判明した。腎生検で急速進行性糸球体腎炎を認め、最終的に顕微鏡的多発血管炎 (MPA) と診断した。ステロイドパルス療法とシクロホスファミド投与により腎機能、MPO-ANCA、肺病変いずれも改善した。本症例の様に、MPA には肺病変が先行して後に ANCA 陽転化や急激な腎機能障害を呈する症例がある。安定した間質性肺炎に新規陰影を合併した場合、尿所見や腎機能に留意し、ANCA 測定も検討する必要がある。

6. 経気管支クライオ肺生検組織で剥離性間質性肺炎との鑑別が問題となった分類不能型特発性間質性肺炎の 1 例

山形県立中央病院初期研修医¹, 同呼吸器内科²

◎久米 壮亮¹, 太田 啓貴², 鈴木 博貴², 吾妻 祐介², 勝野 教夫², 名和 祥江²,
麻生 マリ², 野川 ひとみ², 日野 俊彦²

抄録：間質性肺疾患 (ILD) の診断において、より低侵襲な経気管支クライオ肺生検 (TBLC) が外科的肺生検に代わりつつあり、呼吸器科医が ILD の診断に関わる機会が増加している。それに伴い診断に苦慮する症例と出会う機会も増加している。

症例は 74 歳男性。非喫煙者。X-6 年に前医で器質化肺炎、膜性腎症と診断され、ステロイドとシクロスポリンで治療された後、X-3 年からは無治療経過観察となっていた。X-1 年夏から咳嗽が出現し、X 年 6 月に ILD が疑われ当科へ紹介となった。CT 上は、両肺下葉優位に気管支血管周囲主体に分布するすりガラス影と浸潤影を認め、非特異性間質性肺炎と考えた。TBLC 組織では、気腔内に多数の M ϕ 集簇を伴う間質性肺炎を認めた。剥離性間質性肺炎との鑑別が問題となったが、最終的には分類不能型間質性肺炎の診断となった。院外へのコンサルテーションや多分野による集学的検討 (MDD) が非常に重要であった。

セッション 2 (医学生・初期研修医セッション 2)

10:18～11:06 第1会場 (第1フォレストホール)

座長 岩手医科大学 内科学講座 呼吸器内科分野 長島 広相
国立病院機構 仙台医療センター 呼吸器内科 菊地 正

7. *M.abscessus* による関節炎・骨髄炎を呈し下腿切断術を行った例

岩手県立中央病院 呼吸器内科¹, 岩手県立中央病院 整形外科²

◎切田 薫平¹, 上原 俊也², 佐藤 英臣¹, 千葉 真士¹, 宇部 健治¹

【症例】72歳男性【既往歴】高血圧, 脳梗塞【現病歴】トリ関連慢性過敏性肺炎でX-5年からプレドニゾロン内服中の患者である。X-1年8月からはプレドニゾロン12.5mg/日で維持されていたが、フェザーダウン使用により肺炎像が悪化しX年4月から当科に入院のうえプレドニゾロン30mg/日に増量した。同入院中に左足関節の腫脹・疼痛を訴えた。関節穿刺を行ったところ *M.abscessus* が陽性であった。MRIでは距骨や踵骨の骨髄炎も否定できずアジスロマイシン+アミカシン+イミペネム/シラスタチンを開始した。治療開始から13日後、膿瘍ドレナージを行った。その後感受性結果からリネゾリドを追加し、治療開始から56日後に再度膿瘍ドレナージを行った。しかし感染のコントロールが得られず、2nd オピニオンを行い最終的にアミカシン+イミペネム/シラスタチン+シタフロキサシン+クロファジミンを投与しつつ左下腿切断術を行った。以後は関節炎・骨髄炎の再燃は認めていない。

8. 膿胸を伴わずに胸壁に進展した *Campylobacter rectus* 肺膿瘍の一例

南相馬市立総合病院 初期臨床研修医¹, 南相馬市立総合病院 呼吸器科²

◎森田 直希¹, 神戸 敏行²

56歳女性。間質性肺炎、糖尿病性腎症、抗ARS抗体症候群のため通院中。入院の2週間前に湿性咳嗽・喀痰と右前胸部痛を生じ、その後さらに右前胸部が膨隆したため受診した。胸部CTで右肺上葉に壊死とガス像を伴う腫瘤を認め、その腫瘤は胸膜を越えて胸壁皮下まで連続していた。画像の特徴から肺放線菌症が強く疑われたため入院となった。膿瘍を穿刺すると灰白色調の膿汁が採取された。アンピシリンの投与を行うと、膿瘍は順調に縮小した。膿汁の培養から *Campylobacter rectus* が単独で検出され、*Campylobacter rectus* 肺膿瘍と診断した。肺膿瘍が膿胸を伴わず直接胸壁に進展する病態を Empyema Necessitatis と表現されるが、原因菌として多く報告されているのは放線菌である。本菌の肺膿瘍から膿胸に至る報告は複数あるが、Empyema Necessitatis の報告は我々が調査した限りでは *Claudia* らの1件のみで、国内での報告例はない。非常に稀な症例を経験したため報告する。

9. 術後 7 年目に再発した胸腺癌に対して化学療法を導入した一例

石巻赤十字病院 初期臨床研修医¹, 石巻赤十字病院 呼吸器内科²,
石巻赤十字病院 呼吸器外科³, 石巻赤十字病院 病理診断科⁴

◎木戸領二郎¹, 白井 祐介², 佐藤ひかり², 小林 誠一², 山邊 千尋², 高橋 幸大²,
齋藤 拓矢², 奥友 洸二², 小野 学², 石田 雅嗣², 花釜 正和², 矢内 勝²,
菊池 直彦³, 佐藤 公昭³, 佐渡 哲³, 三浦 豪⁴, 板倉 裕子⁴

症例は 73 歳, 男性. 徐脈性不整脈でペースメーカー留置中であつたが, 胸部異常陰影を指摘され前縦隔腫瘍と診断された. 外科的切除を行い, 胸腺癌 (pT2N0M0) と診断確定した. 術後 7 年間転移, 再発なく経過していたが, CT にて局所再発および左鎖骨上窩と頸部のリンパ節転移を認めた. 頸部リンパ節穿刺吸引細胞診にて悪性所見を認め, 胸腺癌術後再発と臨床診断された. PS 0 でカルボプラチン+パクリタキセルで化学療法を導入した. 2 コース実施後の造影 CT で原発巣とリンパ節の縮小を認め PR 相当と判定された.

胸腺癌に対するカルボプラチン+パクリタキセル併用療法は複数の海外および本邦からの第 II 相試験 (WJOG4207L) において, ORR は 22 ~ 36 % と比較的良好であることが報告されている. 全身状態良好な再発胸腺癌ではカルボプラチン+パクリタキセルによる化学療法が有力な治療選択肢と考えられた.

10. 超音波気管支鏡ガイド下ミニ鉗子生検 (endobronchial ultrasound-guided miniforceps biopsy : EBUS-MFB) が有用であった肺腺癌の一例

みやぎ県南中核病院 呼吸器内科¹, 東北大学病院 呼吸器内科²,
みやぎ県南中核病院 呼吸器外科³

◎早坂 賢¹, 相澤 洋之^{1, 2}, 木口屋啓太¹, 森谷 茜¹, 鈴木 歩¹, 東條 裕¹,
綿貫 善太¹, 片平 真人³, 櫻田 晃³, 佐藤 輝幸¹

縦隔・肺門リンパ節の生検には EBUS-TBNA が用いられるが, 穿刺針のなかで検体が断片化され, 組織量が少なくなるといった問題がある. 近年, リンパ節病変に対する新たな生検手段として, 超音波気管支鏡下にリンパ節内に生検鉗子を挿入する EBUS-MFB が注目を集めている.

症例は 69 歳の男性, 胸部異常陰影の精査目的に紹介となり, 右上葉末梢の結節影, 右下部気管傍リンパ節 (# 4R) の腫大を認めた. 肺癌, リンパ節転移疑いで # 4R からの EBUS-TBNA, MFB を実施した. TBNA 検体では血液の混入, 組織の挫滅が目立ったが, MFB 検体で肺腺癌と診断され, 1 ~ 2 mm 角の検体が採取されゲノム解析も実施可能であった.

過去 1 年間に遡ると, 当院での TBNA の診断率は 78% (7/9 件) であり, 診断率向上ならびにゲノム検体採取に MFB が寄与することが期待される.

肺癌診療における, EBUS-MFB の有用性が示唆された.

11. 難治性喘息に対して抗 TSLP 抗体テゼペルマブが奏効した 2 例

青森県立中央病院 初期研修医¹, 同 呼吸器内科²

◎田中 恵乃¹, 森本 武史², 三浦 大², 田辺 千織², 小田切 遥², 中村 侑愛²,
長谷川幸裕²

【背景】抗 TSLP 抗体であるテゼペルマブはタイプ 2, 非タイプ 2 双方の喘息において増悪を抑制するとされている。今回本薬剤が奏効した 2 例を経験したため報告する。【症例 1】62 歳女性。難治性喘息にて ICS+LABA+LAMA + LTRA + OCS で加療中であった。胸部異常陰影にて切除検討となったが、喘息コントロール不良のため治療強化が必要であった。ベンラリズマブを導入したが改善せず OCS も減量できなかった。2022 年 11 月～テゼペルマブに変更したところ、ACT(17.0 ⇒ 20.0), ACQ 5(2.3 ⇒ 1.3)ともに改善を認めた。OCS も減量に進められている。【症例 2】70 歳男性。難治性喘息にて ICS+LABA+LAMA + LTRA + OCS で加療をおこなっていたがコントロール不良であった。これまでオマリズマブ, デュピルマブと使用し一時奏効したが OCS 漸減ができず時折増悪も認めていた。2022 年 11 月～テゼペルマブを開始した。結果 ACT(19.7 ⇒ 24.5), ACQ 5(1.5 ⇒ 0.2), PEF(583ml ⇒ 604ml)と改善を認めた。【まとめ】他の生物学的製剤が効果不十分でもテゼペルマブで効果が期待できる症例がある。文献的考察を加えて報告する。

12. BRCA 遺伝子変異陽性去勢抵抗性前立腺癌に合併した原発性滲出性リンパ腫 (PEL) の一例

青森県立中央病院 初期研修医¹, 同 呼吸器内科²

◎中村日和子¹, 森本 武史², 三浦 大², 田辺 千織², 小田切 遥², 中村 侑愛²,
長谷川幸裕²

症例は 83 歳男性。BRCA 遺伝子変異陽性去勢抵抗性前立腺癌にて 8 年前から加療中であった。6 年前に心嚢液貯留をみとめ心嚢穿刺にてリンパ腫の可能性ある細胞を指摘されていた。1 年前に多発骨転移認めオラパリブが開始となった。今回息切れの出現あり、貧血も認めたためオラパリブ中止したが症状悪化あり。画像にて左胸水貯留認め当科紹介となった。胸部 CT では肺内や胸壁には明らかな腫瘍性病変は認めなかった。胸腔穿刺にて細胞診で小型から中型の N/C 比大の異型細胞が孤立散在性に単調に出現あり非上皮性腫瘍の疑いとされた。なお、腫瘍マーカーは sIL-2R : 1404U/ml とやや上昇を認めていた。再度胸腔穿刺施行しセルブロック作成での免疫染色で CD20(+), BCL-2(+), MUM1(+), CD30(-), CD138(-)であり、また胸水細胞のフローサイトメトリーで CD10(-), CD19(+), CD20(+)であったことから、最終的に原発性滲出性リンパ腫と診断された。現在血液内科で R-CHOP で加療中である。原発性滲出性リンパ腫は体腔内滲出液を初発とするまれな疾患である。文献的考察を加えて報告する。

セッション 3

11:06～11:54 第1会場 (第1フォレストホール)

座長 青森県立中央病院 呼吸器内科

森本 武史

秋田大学医学部附属病院 呼吸器内科

坂本 祥

13. 原発性肺癌と鑑別に苦慮し CT ガイド下生検で診断した IgG4 陽性肺炎症性偽腫瘍の一例

仙台厚生病院 呼吸器内科

◎齋藤 伸, 矢満田慎介, 岡 芳幸, 小高 徹夫, 小笠原嵩天, 清水 恒, 杉坂 淳,
百目木 豊, 相羽 智生, 川名 祥子, 川嶋 庸介, 戸井 之裕, 中村 敦, 菅原 俊一,
本田 芳宏, 木村 雄一郎

【症例】81歳女性。既往歴に関節リウマチあり。X年3月から食思不振、吸気時の右胸痛を発症し、同年4月当院を受診した。CTで右肺上葉に長径4cm大の腫瘤あり、周囲に小葉間隔壁肥厚、葉間胸膜上に散在する結節、および縦隔リンパ節腫大を認めた。原発性肺癌を疑い気管支鏡下生検を行うも悪性所見は無く、CTガイド下生検を施行し高度リンパ球・IgG4陽性形質細胞浸潤と線維化を認めた。血中IgG4値は正常であり、IgG4関連疾患(準確診群)による肺炎症性偽腫瘍として、ステロイド全身投与を開始し著明な腫瘤消退を認め、現在まで約1年半再発なく少量ステロイドにて維持中である。【考察】本症例は病理像とステロイド反応性からIgG4関連呼吸器疾患と考えられ、血中IgG4が正常であってもIgG4関連疾患は念頭に置く必要がある。CTガイド下生検にて外科的生検・切除を回避することが出来たが、IgG4関連肺疾患のCTガイド下生検での診断例は少なく今後蓄積が必要である。

14. アピキサバンによる薬剤性好酸球性肺炎改善後に薬剤変更により治療継続が可能であった1例

石巻赤十字病院 呼吸器内科

◎奥友 洸二, 山邊 千尋, 高橋 幸大, 白井 祐介, 齋藤 拓矢, 小野 学, 石田 雅嗣,
佐藤ひかり, 花釜 正和, 小林 誠一, 矢内 勝

88歳男性。完全房室ブロックによる一過性意識消失で当院循環器内科へ入院。入院後、合併した誤嚥性肺炎に対しスルバクタム・アンピシリンによる治療を開始。さらに発作性心房細動を認め、アピキサバンによる抗凝固治療も開始した。アピキサバン開始2日後に一時改善した炎症所見の再燃、咳嗽を認め胸部CTを撮影したところ、両側すりガラス陰影を認めたため間質性肺炎の疑いとして当科へ紹介された。経過から薬剤性肺障害を疑い、アピキサバンおよびスルバクタム・アンピシリンを中止。気管支肺胞洗浄で好酸球比率の上昇(35.3%)を認め、薬剤中止のみで改善する経過をたどった。その後、アピキサバンに対するDLST陽性を確認した。十分な改善を確認したのちに薬剤をエドキサバンへ変更し再開したが、肺炎の再燃は認めなかった。直接経口抗凝固薬による薬剤性肺障害に対して他剤への変更が有用である可能性がある。

15. 急性肺障害を合併した成人スティル病の 1 症例

一般財団法人 慈山会医学研究所附属 坪井病院呼吸器内科¹,
福島県立医科大学病院 呼吸器内科学講座², 青山医院³

◎小野 紘貴¹, 杉野 圭史¹, 齋藤美加子², 安藤 真弘¹, 青山 一郎³, 坪井 永保¹

【症例】84 歳，女性．【主訴】呼吸困難．【既往歴】糖尿病，高血圧，成人スティル病．【喫煙歴】なし．【現病歴】X 年 8 月に全身の皮疹，38 度台の発熱，両側肩関節痛が出現．他院で成人スティル病と診断され，同年 9 月よりプレドニゾロン 20mg が開始され症状は改善するも，10 月頃より労作時呼吸困難が出現し当院へ紹介．胸部 CT 上，両側肺野に気管支血管束に沿った浸潤影を認めた．気管支肺胞洗浄でリンパ球分画 40.6% と上昇が見られた．細菌学的検査では有意菌は認めなかったため，成人スティル病に合併した急性肺障害と診断しステロイドパルス療法を開始した．治療反応は良好で第 22 病日に自宅退院可能となった．【考察】成人スティル病に合併する肺病変は胸膜炎 4-22%，間質性肺炎 3-15% と報告されている他，器質化肺炎，多発肺結節の報告もある．本症例のような重症例は比較的稀であり，文献的考察を含め報告する．

16. 中規模市中病院におけるクライオ生検 (TBLC) の実施経験と検査成績

宮城厚生協会 坂総合病院呼吸器内科

◎生方 智，神宮 大輔，佐藤 幸佑，矢島 剛洋，渡辺 洋，高橋 洋

【緒言】呼吸器疾患の診断における TBLC の位置づけは高まっている．当院は 2022 年 3 月から TBLC を導入しており，初年度の検査実績報告を行う．

【結果】実施件数は 25 例 (42-89 歳) で腫瘍性疾患 14 例，びまん性肺疾患 (DLD) 9 例，診断不能 2 例，採取病変部位 (延べ数) は上葉 9 例，中葉舌区 7 例，下葉 8 例，中枢 3 例．腫瘍性疾患の TBLC 検体での診断率は 71% (9/14 例) だったが，GS-TBLB を併用した 8 例のうち 3 例 (再生検，GGO，中枢白苔付着病変) は TBLC 検体でのみ組織診断に至った．DLD 例では肉芽腫や血管炎所見など診断に寄与する所見が得られた．止血操作は 2 スコープ法で行い，1 例で重篤な気管支内出血を認めた．平均検査時間は既存手技と比較して 10 分程度延長した．

【考察】TBLC は中規模市中病院においても導入可能かつ診断に有用な手技であった．導入初期の病変へのプローブ誘導技術の未熟さや出血などの合併症に対応するため，症例選択や併用手技の入念な事前検討は重要である．

17. 肺区域洗浄法が奏功した自己免疫性肺胞蛋白症の一例

秋田大学大学院医学系研究科 呼吸器内科学¹, 敬徳会 藤原記念病院 呼吸器内科²

◎坂本 祥¹, 工藤健太郎¹, 大本 瑛己¹, 泉谷 有可¹, 奥田 佑道¹, 浅野真理子¹,
竹田 正秀¹, 佐藤 一洋¹, 佐野 正明¹, 三浦 一樹², 中山 勝敏¹

【症例】56歳, 男性【主訴】労作時息切れ, 喀痰【現病歴】3か月前から悪化する労作時息切れ, 喀痰のため前医を受診した。両肺に小葉間隔壁の肥厚を伴う中枢優位なすりガラス陰影を指摘された。BALFと抗GM-CSF抗体陽性から自己免疫性肺胞蛋白症と診断された。歩行時の低酸素があり重症度2と判断し, 治療目的で入院した。【経過】SARS-Cov-2流行下でECMOの調達が困難であり, 肺区域洗浄法を行う方針となった。全身麻酔下で左肺区域洗浄を行い, 2か月後に対側を洗浄した。各々, 約10Lの生食を使用し8割程度の回収率であった。経過は良好であり再発無く1年が経過した。【考察】肺胞蛋白症の標準治療として全肺洗浄が知られているが, 侵襲が高く術中の低酸素が重篤化した場合に備えてECMOの準備が奨められている。近年はより簡便な区域洗浄法による治療効果も報告されており, 文献を交えて考察する。

18. 家族歴により Birt-Hogg-Dubé (BHD) 症候群の診断に至った一例

弘前大学医学部附属病院 呼吸器内科, 感染症科¹,

弘前大学医学部附属病院 高度救命救急センター²

◎三浦 桐子¹, 向井 峻太¹, 坂本 博昭¹, 白鳥 俊博², 石岡 佳子¹, 牧口 友紀¹,
田中 寿志¹, 當麻 景章¹, 田坂 定智¹

症例は56歳女性。検診で胸部X線異常を指摘され前医受診。胸部CT検査で多発肺嚢胞を認め, 当院紹介となった。母親が50代での気胸の既往や多発肺嚢胞があり, 母の妹に30代での腎腫瘍の既往が確認されたため, 遺伝性疾患も考えられた。そのため施行した全身検索では腫瘍性病変を認めず, 頬部皮疹の生検では脂漏性角化症の診断であったが, 多発肺嚢胞が縦隔側に優位であったため, 遺伝子検査を行ったところ, folliculin 遺伝子の exon 9 に変異 (p.Gly336Alafs * 16) を認め, BHD 症候群の診断となった。

昨今では遺伝子検査実施の体制も整いつつあり, 合併症や家族歴のある肺嚢胞, 気胸では遺伝子解析も含めて検討すべきと思われた。BHD 症候群の肺嚢胞は, 壁が薄い, 下肺野の縦隔側優位に分布する, 等の特徴がある。本疾患は肺嚢胞や気胸等から呼吸器科医が遭遇することも多いと考えられ, 教訓的症例として報告する。

セッション 4

9:30～10:18 第2会場（第2フォレストホール）

座長 坂総合病院 呼吸器科
仙台赤十字病院 呼吸器内科

生方 智
千葉 茂樹

19. 抗結核薬治療中のセフェム系抗菌薬使用時に血液凝固障害に伴う腸腰筋血腫を生じた高齢者肺結核の一例

坂総合病院呼吸器内科

◎生方 智, 佐藤 幸佑, 神宮 大輔, 矢島 剛洋, 庄司 淳, 渡辺 洋, 高橋 洋

【症例】80歳代女性。病前の血液凝固障害や抗凝固薬の服薬なし。X月に開放性肺結核に対して4剤(HREZ)を開始した。X+1月に尿路感染症を発症し、腎障害と敗血症と考えられる血小板減少と血液凝固障害を認めた。抗菌薬CMZにて感染コントロールと腎障害や血小板数は改善するもPT-INR 5.80と凝固障害が遷延した。また、腰痛があり撮影したCTにて左腸腰筋血腫を認めた。薬剤性の血液凝固障害を疑いCMZの休薬とビタミンKの補充によりPT-INRは回復し、腸腰筋血腫も凝固障害の改善に伴い縮小した。抗結核薬は休薬なく継続したが治療終了時点まで血液凝固障害の再燃は認めなかった。

【考察】高齢者結核患者は治療経過中に他の感染症を合併して抗菌薬を併用することがある。ビタミンKの摂取不足、吸収障害、抗菌薬によるビタミンKの代謝障害などの原因で血液凝固障害による重篤な合併症を生じる可能性があるため、定期的に血液凝固能のフォローアップが必要である。

20. 観光目的で入国し急激な転帰を辿った外国籍肺結核の1例

坂総合病院呼吸器科

◎佐藤 幸佑, 生方 智, 神宮 大輔, 矢島 剛洋, 庄司 淳, 渡辺 洋, 高橋 洋

症例は東南アジア国籍の20代女性。X-2年から血痰の症状あり本国で内服歴はあるも精査加療は受けていなかった。X年Y-6月観光目的に入国し、以降宮城県内の親戚宅へ長期滞在していた。Y-3月より乾性咳嗽を認め、医療機関受診をすすめられるも受診に至らず。Y月に3日前からの呼吸困難の増悪を主訴に当院へ救急搬入された。来院時著明なるいそう(BMI12.7)を呈していた。胸部画像では両側上葉の空洞影・多発する浸潤影・びまん性に気管支拡張の所見が認められた。

喀痰抗酸菌検査で塗抹陽性(Gaffky8号相当)、TB-PCR陽性であり開放性肺結核と診断した。

GeneXpert MTB/RIFを実施しRFP耐性遺伝子が陰性であることを確認し、注射剤を含む4剤(HRSZ)治療を開始した。しかし急速に2型呼吸不全が出現・悪化し最終的には咯血死した。

Patient's delayにより不幸な転帰を辿った若年の重症肺結核の1例を経験したので報告する。

21. リツキシマブ投与後に SARS-CoV-2 の持続感染を生じた COVID-19 肺炎の症例

大崎市民病院

◎大友 梓, 井草龍太郎, 小林 誠, 板倉 康司, 小室 英恵, 山本 友梨, 岡本 道子,
一ノ瀬正和

【緒言】 悪性リンパ腫治療後の 61 歳女性. COVID-19 罹患 1 ヶ月前までリツキシマブで治療されていた. 発熱, 倦怠感の症状から COVID-19 発症が判明し自宅療養していたが呼吸苦増悪により発症 9 日目に入院した. CT 上ウイルス肺炎像を認めデキサメタゾン内服により軽快退院した. しかし症状及び画像上悪化を認めたため感染 3 ヶ月目に再度入院となった. 東北大学でウイルス培養検査を行い感染株は初感染時の流行株と断定, CT 値 25.9 と感染性を認めた. デキサメタゾン, モヌルピラビル, ソトロビマブによる治療を行った. CT 値の改善はないものの症状改善し退院した. デキサメタゾン減量中に再度肺炎が再燃, CT 値は 25.9 でウイルス株も同様であった. 再度 3 剤治療を行い CT 値は 31.3 まで低下した. 【考察】 リツキシマブ治療後で SARS-CoV-2 の持続感染, 肺炎の遷延を認めた. デキサメタゾン, 抗ウイルス治療, 抗ウイルス抗体薬投与にて COVID-19 ウイルス量が減少した.

22. 経気管支肺生検 (TBLB) で診断した孤発性の結節影を呈する肺クリプトコッカスの 1 例

山形大学医学部附属病院第一内科

◎宮崎 収, 五十嵐 朗, 小林 真紀, 花輪 翁有, 邨野 浩義, 峯岸 幸博, 佐藤 建人,
佐藤 正道, 根本 貴子, 西脇 道子, 井上 純人, 渡辺 昌文

症例は 60 代男性. 2021 年に糖尿病合併症の精査中に HIV 感染の診断となり, 抗ウイルス薬による治療と, フルコナゾール, ST 合剤の予防内服を開始した. CT で左舌区に約 1cm の空洞を伴う孤発性の結節影を認め, 気管支鏡検査を施行した. 病変に到達する気管支が同定できず TBLB は施行できなかった. 気管支吸引物では細胞診と培養とも陰性であり, 経過観察とした. 3 か月後の CT で結節影の増大を認め, 病変に至る気管支も同定できた. 気管支鏡検査にて TBLB を行った. HE 染色では乾酪壊死を伴わない類上皮肉芽腫を認め, PAS 染色および Grocott 染色では莢膜を伴う真菌様構造物を認めた. 肺クリプトコッカス症と診断した. 薬剤を治療量へ増量し陰影は縮小した. 肺クリプトコッカス症は, 免疫能が低下した症例では肺炎様陰影を作ることが多いとされている. 過去の報告例と比較し, 本症例の画像所見と病理組織所見について検討し報告する.

23. ヒトメタニューモウイルスと *Haemophilus influenzae* の重複感染によるびまん性急性感染性細気管支炎を契機とした COPD 増悪に対して集学的治療を行った 1 例

岩手医科大学附属病院岩手県高度救命救急センター

◎鈴木利央登, 寺山 茉莉, 丹田 実, 眞瀬 智彦

【症例】66歳男性【現病歴】COPDの診断で近医へ通院していた。2022年10月上旬から呼吸苦を自覚し、症状が増悪したため前医を受診した。受診時点で意識障害を伴う呼吸性アシドーシスを確認したため気管挿管を行い当院へ紹介搬送された。CT検査からびまん性急性感染性細気管支炎と診断した。咽頭ぬぐい液のマルチプレックスPCR検査でヒトメタニューモウイルスが検出され、痰培養から *Haemophilus influenzae* も検出された。COPD増悪として抗菌薬および副腎皮質ステロイド薬により加療した。高度の閉塞性換気障害により人工呼吸器管理中も呼吸性アシドーシスは遷延し、続発した急性腎障害に対しては血液透析も導入した。集学的治療の結果、全身状態は改善し、酸素療法も中止のうえで第33病日にリハビリテーションを目的に転院した。【結語】びまん性急性感染性細気管支炎によるCOPD増悪の症例を経験したため報告する。

24. *Burkholderia cepacia complex* による細菌性肺炎に対してトブラマイシン吸入療法が有効であった気管支拡張症の1例

福島県立医科大学呼吸器内科学講座

◎李 智祥, 鈴木 康仁, 東川 隆一, 森本樹里亜, 渡邊 菜摘, 佐藤 理子, 山田 龍輝, 大沼 巧, 富田ひかる, 齋藤美加子, 河俣 貴也, 力丸 真美, 佐藤 佑樹, 峯村 浩之, 二階堂雄文, 斎藤 純平, 金沢 賢也, 谷野 功典, 柴田 陽光

症例は71歳、女性。X-28年に気管支拡張症と診断され対症療法をされていたが、肺野陰影の悪化を認めたため、X-1年1月よりマクロライド系抗菌薬による加療が開始された。しかし細菌性肺炎を繰り返し、X-1年11月の喀痰一般細菌検査で *Burkholderia* 属が初めて培養されていた。X年5月に細菌性肺炎で当科に入院した際の喀痰検査で、貪食像を伴う *Burkholderia cepacia complex* (BCC) が同定され肺炎起因菌と考えられた。抗菌薬メロペネムによる加療で改善は認めたが、抗菌薬の de-escalation を行うと肺炎が再燃し、コントロールに難渋した。喀痰一般細菌検査で繰り返し BCC が培養されていた経過から、BCC に対する除菌療法として、嚢胞性線維症患者に対する既報を参考に、トブラマイシン吸入療法と ST 合剤の 2 剤による加療を開始した。その後は、細菌性肺炎の再燃を認めず、X年9月に当科を退院した。外来で上記 2 剤を中心とした加療を継続中である。BCC を起因菌とした細菌性肺炎は既報が少なく、文献的考察も含めて報告する。

セッション 5

10:18～11:06 第2会場 (第2フォレストホール)

座長 山形市立病院・済生館 呼吸器内科 片桐 祐司
東北大学大学院医学系研究科 内科病態学講座 呼吸器内科学分野
齋藤 良太

25. 胸膜炎を合併した肺 *Mycobacterium kyorinense* 感染症の一例

秋田大学大学院医学系研究科 呼吸器内科学¹, 市立秋田総合病院 呼吸器内科²

◎坂本 祥¹, 工藤健太郎¹, 大本 瑛己¹, 泉谷 有可¹, 長谷川幸保², 奥田 佑道¹,
浅野真理子¹, 竹田 正秀¹, 伊藤 武史², 佐藤 一洋¹, 伊藤 伸朗², 佐野 正明¹,
本間 光信², 中山 勝敏¹

【症例】63歳, 男性【主訴】黄色痰, 左胸痛【既往歴】3年前から特発性肺線維症に対し nintedanib を内服していた。【現病歴】6か月前から舌区にある蜂巣肺の一部の隔壁が肥厚していた。3か月前から黄色痰がみられ, 喀痰検査で塗抹陽性だったが PCR で結核菌と MAC は陰性であり, 培養・同定検査に提出していた。2週間前からの左胸痛を契機に舌区の浸潤影と左胸水を指摘し入院した。【経過】一般細菌の感染合併を疑い PIPC/TAZ, MEPM で治療したが効果に乏しかった。胸水はリンパ球優位な滲出性胸水であり ADA 126.9 IU/L と高かった。培養は陰性だったが, 複数回の喀痰培養から *M. kyorinense* が検出され起病菌と判断した。CAM+LVFX+SM を開始し肺陰影, 胸水ともに改善した。【考察】*M. kyorinense* は 2009 年に本邦で報告された稀な抗酸菌であり, RFP や INH に耐性を有する。胸膜炎を合併した報告は過去に無く, 文献を交えて考察する。

26. SARS-CoV-2 mRNA ワクチン接種後に薬剤性肺障害、肺血栓塞栓症を発症した 1 例

岩手県立中部病院 呼吸器内科

◎堀井 洋祐, 佐々木太雅, 松本 あみ

症例は 81 歳女性, SARS-CoV-2 mRNA ワクチンの 3 回目 (1 回目, 2 回目は BNT162b2, 3 回目は mRNA-1273) 接種後数日経過して食欲低下, 呼吸困難を自覚し, 接種 10 日後に急性呼吸不全で紹介となり, 入院加療となった。

びまん性のすりガラス陰影を認め, 入院第 1 病日からステロイドパルス (mPSL1000mg) を 3 日間行うも呼吸状態改善に乏しく, 凝固障害の進行を認め, 入院第 4 病日に造影 CT 施行し右肺動脈末梢に血栓を示唆する造影欠損, 肺灌流画像でも同領域の血流低下を認めた。ヘパリン持続点滴, エドキサパン内服を追加し, 呼吸不全は改善となり, 入院第 23 病日に退院した。両者を合併した症例は稀と思われ, 若干の文献的な考察も含めて報告する。

27. 市中肺炎治療開始時における血液培養採取の必要性について考える

岩手県立胆沢病院 呼吸器内科

◎菊池 崇史, 有竹 秀美, 小野寺克洋, 柳谷 綾子, 森 信芳, 大内 謙, 鈴木 俊郎,
勝又宇一郎

【背景】市中肺炎における血液培養の陽性率は10%程度と考えられている。当院で細菌性肺炎として治療を行った患者の血液培養陽性率、培養結果の検討から、市中肺炎治療開始時における血液培養採取の必要性について考えた。【方法】2020年3月から2021年2月までに当科で肺炎の治療を行った患者のうち、診療録の内容から細菌性肺炎として治療が行われていた患者223名を対象とし、喀痰培養、血液培養などの項目を抽出した。【結果】喀痰培養採取率は75.8%、血液培養採取率は81.6%であった。血液培養の陽性率は3.8%であり、血液培養陽性例7例のうち喀痰培養と菌種が一致したのは1例のみで、4例では喀痰検体が未採取であった。【考察】肺炎患者の血液培養陽性率は従来の報告よりも低かった。良好な喀痰検体が採取できた例では血液培養は必須ではなく、喀痰検体採取困難が予想される例では血液培養の採取が重要であると考えられた。

28. 右胸痛と呼吸困難で発見された巨大奇静脈瘤破裂の一例

仙台厚生病院 呼吸器内科¹, 板橋総合中央病院 総合診療内科²

◎石倉 賢太郎^{1,2}, 戸井 之裕¹, 岡 芳幸¹, 清水 恒¹, 小高 徹夫¹, 斎藤 伸¹,
小笠原嵩天¹, 杉坂 淳¹, 百目木 豊¹, 相羽 智生¹, 川名 祥子¹, 川嶋 庸介¹,
中村 敦¹・矢満田慎介¹, 菅原 俊一¹, 本田 芳宏¹, 木村雄一郎¹

特発性奇静脈瘤は稀な疾患で多くは無症状であるが、胸痛などの症状を呈し、瘤破裂を合併することがある。今回、右胸痛と呼吸困難で発見され、早期手術が必要となった症例を経験したので報告する。【症例】36歳女性。右胸痛と呼吸困難で当院へ救急搬送となり、胸部X線写真で右上肺野に腫瘤陰影を認めた。胸部単純CTにて右上葉に高吸収域を伴う8cm大で類円形の辺縁平滑な腫瘤影を認めた。肺癌や血腫が鑑別に挙げられたが、胸部造影CTで奇静脈と連続性を有し、胸部造影MRIにてT2WI低～高信号、T1WI等～高信号、DWI高信号を認め、PETCTの結果、FDG集積は乏しく、奇静脈瘤と判断した。当院心臓外科と呼吸器外科に相談し、早期手術の方針となり、奇静脈瘤切除術が施行された。術後経過は良好である。【考察】胸部X線写真で腫瘤陰影を認めた場合、奇静脈瘤も鑑別に挙げて詳細な画像診断と集学的検討が必要である。

29. 肺原発と考えられた腺様嚢胞癌の一例

東北労災病院 呼吸器内科¹, 病理診断科²

◎池田 大輝¹, 永島 彩佳¹, 松田 賢¹, 阿部 武士¹, 谷津 年保¹, 大塚 竜也¹,
中村 優¹, 田代 祐介¹, 榎原 智博¹, 三浦 元彦¹, 岩間 憲行²

【症例】74歳，男性【主訴】背部痛【経過】3ヶ月前から持続する背部痛，体重減少のため，近医にてCT検査を施行され，左肺門部から上胸部にかけて肋骨や胸壁浸潤を伴う腫瘤及び，左胸膜沿いに多発する腫瘤を認め，左肺癌疑いとして当院へ紹介となった．気管支鏡検査では診断がつかず，左胸膜腫瘍に対してエコーガイド下生検を施行したところ，偽嚢胞を形成する偽篩状の胞巣や索状の胞巣，網目状構造を認め，唾液腺型腫瘍の腺様嚢胞癌と診断された．唾液腺に明らかな腫瘤性病変は認めなく，諸検査より肺原発の腺様嚢胞癌(cT4N2M1a cStage IV A)と診断した．非扁平上皮癌として，ペメトレキセド，カルボプラチンで治療を開始し，4コース終了後に腫瘍は縮小を得られ，ペメトレキセド単剤の維持療法へ移行した．

本症例は肺原発と考えられた腺様嚢胞癌であり，文献的考察を踏まえて報告する．

30. 肺原発 Sclerosing epithelioid fibrosarcoma の一例

東北大学病院 呼吸器内科¹, 同呼吸器外科², 同病理部³

◎鈴木真奈美¹, 齋藤 良太¹, 光根 歩¹, 渋谷 里紗¹, 市川 朋宏¹, 新井川弘道²,
野津田泰嗣², 尾形 博子³, 井上 千裕³, 玉田 勉¹, 杉浦 久敏¹

【症例】17歳男性【主訴】特になし【現病歴】X-1年8月の胸部X線で右中肺野に結節影を指摘され当科紹介．胸部CTで右肺上葉S3の中枢側に辺縁明瞭・平滑で低吸収な1.8cm径の結節影を認め，X年6月には2.0cm径に増大した．肺腫瘍を疑い，11月に胸腔鏡補助下右上葉切除術およびリンパ節郭清術を施行した．結節は断面が白色の充実性病変で，組織では膠原線維の増生を伴う紡錘形細胞の密な増殖を認めた．免疫染色では間葉系マーカーが陽性であり，D2-40とMUC4陽性からSclerosing epithelioid fibrosarcoma(SEF)と確定診断した．術後1年経過しているが再発を認めていない．【考察】SEFは主に体幹・四肢に生じる悪性軟部組織肉腫で，肺原発となるものは極めて稀で世界で3例目である．遠隔転移・再発率が高いことが報告されており，今後も慎重に経過観察を行っていく必要がある．

セッション 6

11:06～11:54 第2会場(第2フォレストホール)

座長 山形大学医学部 内科学第一講座 佐藤 正道
福島県立医科大学 呼吸器内科学講座 呼吸器内科学講座 峯村 浩之

31. 空洞病変が急速に進行した肺多形癌の1例

仙台赤十字病院呼吸器内科

◎川口 陽史, 塩谷梨沙子, 徐 東傑, 千葉 茂樹, 清水川 稔, 三木 誠

肺多形癌は肺癌全体の0.1～0.4%を占める稀な悪性腫瘍である。また、肺癌では時に病巣の空洞化が認められることがあるが、急速に進行する症例は少ない。症例は78歳男性で、40本/日、58年間の喫煙歴があった。他科を受診中、胸部CT検査で右S2、S3、S5、S8に非区域性に広がるすりガラス陰影を認め、肺癌疑いで当科を受診した。気管支鏡検査の約3週間後、38.4℃の発熱とSpO₂ 90～93%(酸素マスク6L)の急性呼吸不全を認めたため、胸部CT検査を施行したところ右肺に約10cmの空洞病変とその周囲に浸潤影とすりガラス陰影を認めた。また、血液検査でWBC 21,060/μl(好中球 19,900/μl)、CRP 32.842 mg/dl、PCT 7.61 ng/mlと高値であるため、細菌性肺炎の診断で緊急入院した。肺多形癌の病理診断となり、programmed cell death ligand-1(PD-L1)が100%の発現であったため、免疫チェックポイント阻害薬を検討していたが、誤嚥性肺炎を併発し、感染のコントロールに難渋したため、肺多形癌の治療は行えなかった。

32. 胸腔鏡と頸部切開により完全切除し得た巨大頸部縦隔脂肪肉腫の1例

脳神経疾患研究所付属総合南東北病院 呼吸器外科

◎藤嶋 康祐, 大杉 純, 藤生 浩一

【症例】60歳代女性【現病歴】臥位での呼吸苦を自覚し近医を受診。胸部X線検査で右上肺野に透過性低下と気管偏移を認め当科紹介となる。【検査結果】胸部CT:右甲状腺下極から上縦隔に、大部分が脂肪濃度を呈する98×62mm大の腫瘍を認めた。PET-CT:病変の一部に淡い集積(SUVmax 1.5)を認めた。【経過】脂肪腫または脂肪肉腫を疑い手術の方針とした。手術は左側臥位とし右胸腔鏡手術で開始した。腫瘍頭側まで可及的に剥離を行った後に、仰臥位とし頸部襟上切開を置いて頸部操作を行うも頸部からの腫瘍摘出が困難であったため再度側臥位として腫瘍を摘出した。病理診断は高分化脂肪肉腫であった。【考察】縦隔原発脂肪肉腫はまれな疾患であり、完全切除で良好な予後が期待できる。巨大な脂肪肉腫を胸腔鏡と頸部切開アプローチにより切除し得た貴重な症例を経験したため、若干の文献的考察を加えて報告する。

33. ペムブロリズマブ治療中に血小板減少性紫斑病を急性発症した肺扁平上皮癌の1例

山形県立中央病院呼吸器内科

◎名和 祥江, 日野 俊彦, 吾妻 祐介, 勝野 教夫, 太田 啓貴, 野川ひとみ, 鈴木 博貴

70代男性。X年5月CTガイド下肺生検で右下葉肺扁平上皮癌(cT3N2M1a)と診断。TPS=75%と高発現で、6月からペムブロリズマブ単剤で治療を開始した。12月2日、血液検査で異常なく9コース目のペムブロリズマブを投与したが、翌日から鼻出血、血便、血尿などの出血傾向が出現。12月9日に血小板数1,000/ μ L未満と著しい減少を認めて緊急入院した。免疫性血小板減少性紫斑病を疑い免疫グロブリン療法、ステロイド療法、トロンボポエチン受容体作動薬などで治療したが、血小板数1,000/ μ L未満が長期間持続し、治療に非常に難渋した。12月17日から血小板数の回復を認め、その後ゆっくり正常化した。免疫チェックポイント阻害剤使用中の免疫性血小板減少性紫斑病は比較的稀な副作用として報告されているが、本症例は急性に発症し、重症かつ難治だったため、注意喚起のため症例を提示する。

34. RET 融合遺伝子変異陽性非小細胞肺癌に対しセルペルカチニブを投与した3例

岩手県立中部病院 呼吸器内科

◎堀井 洋祐, 佐々木太雅, 松本 あみ

RET 融合遺伝子陽性の切除不能な進行・再発の非小細胞肺癌に対してセルペルカチニブが使用可能となった。2021年12月以降当院において、3例に対して投与した。症例1:73歳女性、右上葉肺腺癌 cStage III B, 7次治療でセルペルカチニブ使用し、G2の下痢、口内炎(CTCAE Ver. 5.0以下同)で減量も肝転移縮小、癌性胸膜炎の改善。症例2:86歳女性、左下葉肺腺癌 cStage IV A (OSS), 1次治療でセルペルカチニブ使用し、高血圧症 G2で減量も原発巣、骨転移は縮小傾向。症例3:52歳男性、右下葉肺腺癌 cStage IV A (PLE), 1次治療でセルペルカチニブ使用し、高血圧症 G2, A S T/ALT 増加 G2で減量も原発巣は縮小傾向。

全症例で最良総合効果はPR、毒性のため全例で休薬・減量を要したが、早期の縮小効果を認めた。

35. 外科的切除により改善した肺性肥大性骨関節症の 1 例

青森県立中央病院 呼吸器内科

◎中村 侑愛, 森本 武史, 三浦 大, 田辺 千織, 小田 切遥, 長谷川幸裕

【症例】44 歳, 女性【主訴】両膝関節痛, 関節腫脹【既往歴】SAH【現病歴】両膝痛と手指腫脹あり近医整形外科受診, 改善なく他の整形外科受診しプレドニゾロン (PSL) が処方され症状改善したが中止すると増悪あり, 関節リウマチ疑いとして当院リウマチ膠原病科に紹介となった, また同時期に検診胸部 x-p で異常を指摘されていた, 同科での胸部 CT で左肺門腫瘍あり, 肺癌と腫瘍随伴症候群の疑いで当科紹介となった. 【経過】当科での精査で肺腺癌: cT2bN1M0 stage II B と診断, 関節症状は肺性肥大性骨関節症が疑われた, 当院呼吸器外科に依頼し左肺全摘術 + リンパ節郭清施行, 関節症状は術後改善し PSL 漸減中止したが症状は再燃しなかった. 【考察】肺性肥大性骨関節症はばち指, 長管骨の骨膜新生, 関節炎を 3 徴とし, 原発性肺癌の 3 ~ 10% で合併すると報告されている, 本症例では術後に症状の改善を認め上記と考えられた, 本症例のような関節炎では肺性肥大性骨関節症も鑑別として念頭に置く必要がある.

36. COVID-19 ワクチンの接種毎に異なる免疫関連有害事象 (irAE) を発症した肺扁平上皮癌の一例

弘前大学医学部附属病院 呼吸器内科, 感染症科

◎布村 恭仁, 白鳥 俊博, 藤嶋 駿介, 三浦 桐子, 向井 俊太, 坂本 博昭, 石岡 佳子, 牧口 友紀, 田中 寿志, 當麻 景章, 田坂 定智

症例は 64 歳男性, 進行肺扁平上皮癌に対してイピリムマブ, ニボルマブ, 細胞障害性抗癌剤の併用療法を施行し, 奏功が得られていた, 投与開始 14 週目に COVID-19 ワクチンの 1 回目接種を行い, 翌日より倦怠感が遷延, 接種 10 日後に続発性副腎不全の診断で補充療法を開始した, さらに, 50 週目にワクチン 3 回目を接種し, 接種 5 日後に腎機能障害, 尿蛋白と尿細管逸脱酵素の上昇を認め, 尿細管性間質性腎炎として一時的な休薬, ステロイド全身投与で改善した, その後も, irAE とと思われる気管支喘息, 膵炎を発症しているが, 治療継続中である.

免疫チェックポイント阻害剤投与中もワクチン接種は推奨され, 安全性も問題はないとされている, しかし, ワクチン接種が誘因と思われる irAE も報告されており, その際の再接種に関する見解は示されていない, 本症例は再接種を実施し, 異なる irAE を発症した教訓的症例と考え, 報告する.

協 賛 企 業

アストラゼネカ株式会社

インスメッド合同会社

エーザイ（株）

株式会社小池メディカル

杏林製薬（株） 仙台支店

グラクソ・スミスクライン（株）

大鵬薬品工業（株） 仙台支店

チェスト株式会社 仙台営業所

ノバルティスファーマ（株）

日本イーライリリー（株）

日本ベーリンガーインゲルハイム株式会社

フクダライフテック南東北株式会社

ブリストルマイヤーズスクイブ株式会社（共同：小野薬品工業）

(50 音順)

120吸入
発売



COPD治療配合剤

前薬経年取壊

処方箋医薬品^特



ビレーズトリ[®] エアロスフィア[®] 56吸入
エアロスフィア[®] 120吸入

ブデソニド/グリコピロニウム臭化物/ホルモテロールアマル硫酸水和物製剤

BREZTRI[®] AEROSPHERE[®] 56・120Inhalations

注) 注意-医師等の処方箋により使用すること

効能又は効果、用法及び用量、禁忌を含む使用上の注意等については、添付文書をご参照ください。

製造販売元 [文庫株式会社]

アストラセネカ株式会社

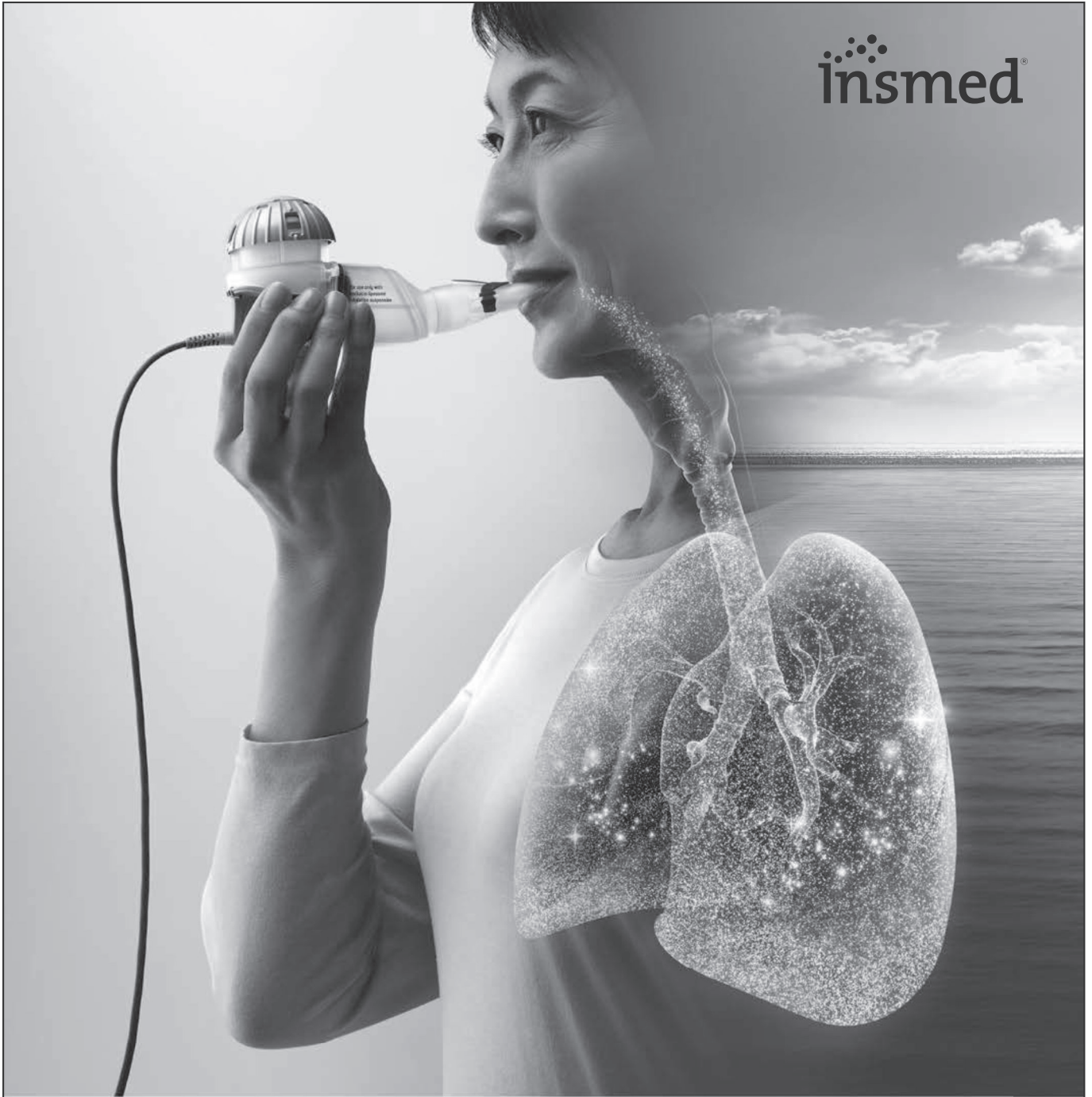大阪市北区大深町3番1号

TEL 0120-189-115

(問い合わせ先: アーダイヤル / メディカルインフォメーションセンター)

2022年5月作成

insmed®



アミノグリコシド系抗生物質製剤

薬価基準収載



アリケイス® 吸入液 590mg

ARIKAYCE®

アミカシン硫酸塩 吸入用製剤

処方箋医薬品^{注)}

注) 注意—医師等の処方箋により使用すること

効能又は効果、用法及び用量、禁忌を含む使用上の注意等については添付文書をご参照ください。

製造販売元

インスメッド合同会社
東京都千代田区永田町二丁目10番3号
東急キャピトルタワー13階
<https://insmed.jp>

【文献請求先及び問い合わせ先】
メディカルインフォメーションセンター
電話：0120-118808

Insmmed®, Insmmed logo, インスメッド®, ARIKAYCE® and アリケイス®
are registered trademarks of Insmmed Incorporated.

2022年3月作成
PP-ARIK-JP-00227
© 2022 Insmmed GK. All Rights Reserved.

GSK



3成分配合 喘息・COPD治療剤 薬価基準収載

処方箋医薬品(注意-医師等の処方箋により使用すること)

テリルジー 100エリプタ
14・30吸入用

TRELEGI ELLIPTA

フルチカゾンフランカルボン酸エステル・
ウメクリジニウム臭化物・ピランテロール
トリフェニル酢酸塩ドライパウダーインヘラー



3成分配合 喘息治療剤 薬価基準収載

処方箋医薬品(注意-医師等の処方箋により使用すること)

テリルジー 200エリプタ
14・30吸入用

TRELEGI ELLIPTA

フルチカゾンフランカルボン酸エステル・
ウメクリジニウム臭化物・ピランテロール
トリフェニル酢酸塩ドライパウダーインヘラー

※「効能又は効果」、「用法及び用量」、「禁忌を含む注意事項等情報」等については電子添文をご参照ください。

テリルジーは、グラクソ・スミスクライン、そのライセンサー、提携パートナーの登録商標です。
テリルジー・エリプタは、米国 INNOVIVA 社と共同開発した製品です。

©2021 GSK group of companies

製造販売元

グラクソ・スミスクライン 株式会社

〒107-0052 東京都港区赤坂1-8-1

専用アプリ「添文ナビ」で

GS1バーコードを読み取ることで、

最新の電子添文等を開覧できます。(01)14987246783023



(テリルジー100エリプタ14・30吸入用、
テリルジー200エリプタ14・30吸入用)

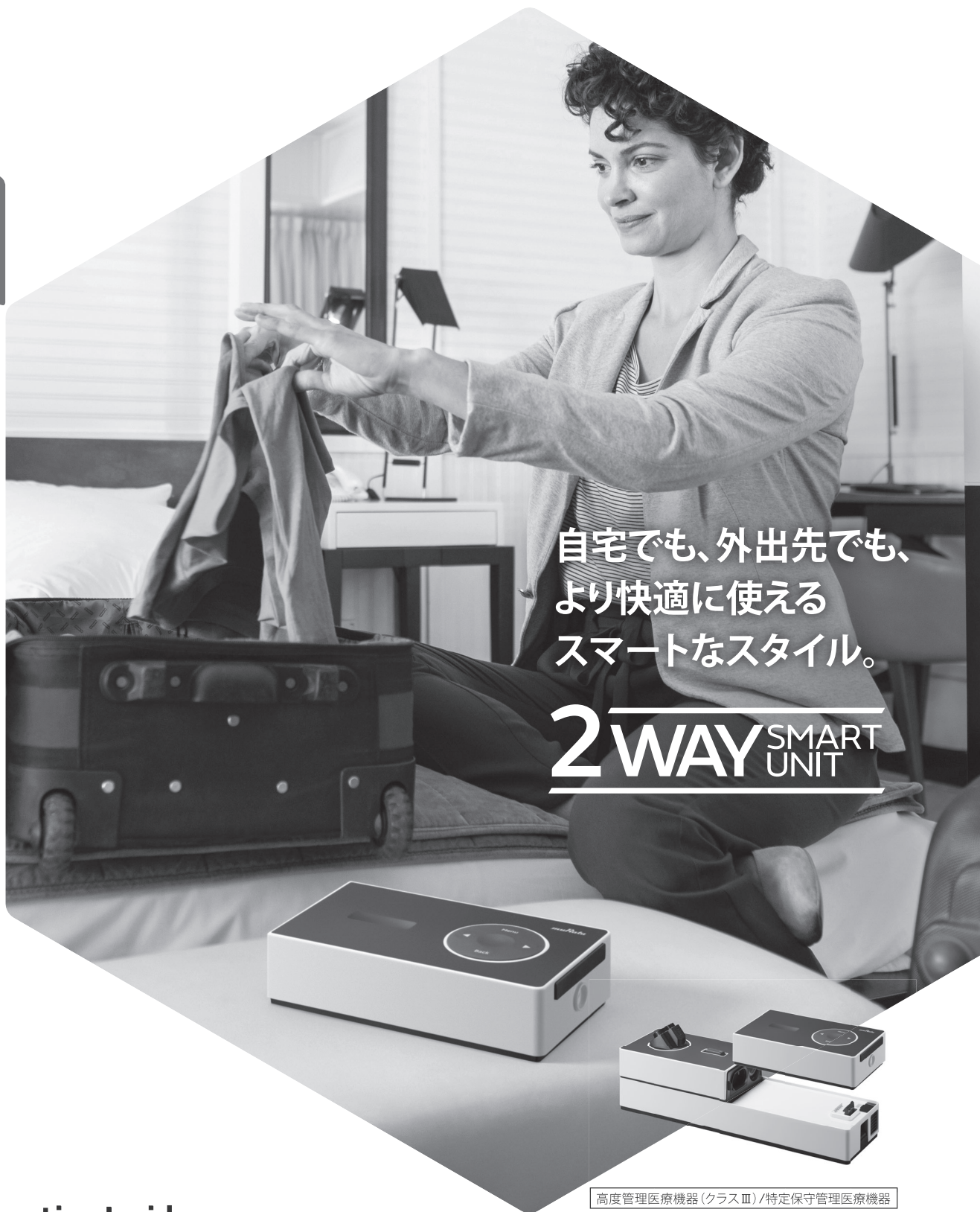文献請求先及び問い合わせ先

TEL:0120-561-007(9:00~17:45/土日祝日及び当社休業日を除く)

FAX:0120-561-047(24時間受付)

PM-JP-FVU-ADVT-210001
改訂年月2022年12月(MK)

ムラタ CPAP MX



自宅でも、外出先でも、
より快適に使える
スマートなスタイル。

2WAY SMART UNIT

高度管理医療機器(クラスⅢ)/特定保守管理医療機器

一般的名称: 持続的自動気道陽圧ユニット

販売名: ムラタ CPAP MX

認証番号: 304AKBZX00054000



製造販売業者

株式会社 村田製作所

〒220-0012 神奈川県横浜市西区みなとみらい4丁目3-8

<https://medical.murata.com/>

お問い合わせ

 **チェスト株式会社**

<https://www.chest-mi.co.jp/>

仙台営業所

〒984-0013 仙台市若林区六丁の目南町 4-50

TEL 022-385-6411 FAX 022-385-6410



RetevmoTM selpercatinib

抗悪性腫瘍剤／RET^注 受容体型チロシンキナーゼ阻害剤
創薬、処方箋医薬品*

薬価基準収載

レットガイモ[®] カプセル40mg
カプセル80mg

セルベルカチニブカプセル

注) RET : rearranged during transfection *注意-医師等の処方箋により使用すること



CYRAMZA[®] (ramucirumab)

抗悪性腫瘍剤 ヒト型抗VEGFR-2^注 モノクローナル抗体
生物由来製品、創薬、処方箋医薬品*

サイラムザ[®] 点滴静注液 100mg
点滴静注液 500mg

CYRAMZA[®] Intravenous Injection ラムシルマブ(遺伝子組換え)注射液

注) VEGFR-2: Vascular Endothelial Growth Factor Receptor-2(血管内皮増殖因子受容体2)

*注意-医師等の処方箋により使用すること

薬価基準収載

効能又は効果、用法及び用量、警告・禁忌を含む注意事項等情報等については電子添文をご参照ください。

PP-SE-JP-0531
2022年6月作成

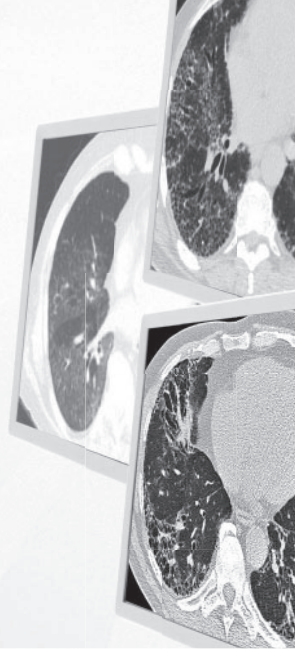
製造販売元(文献請求先及び問い合わせ先)
日本イーライリリー株式会社
〒651-0086 神戸市中央区磯上通5丁目1番28号

Lilly Answers リリーアンサーズ (医療関係者向け)
日本イーライリリー医薬情報問合せ窓口
www.lillymedical.jp

0120-360-605^{*1}

受付時間 月曜日～金曜日 8:45～17:30^{*2}

^{*1} 通話料は無料です。携帯電話からでもご利用いただけます。
^{*2} 祝祭日および当社休日を除きます。



特発性肺線維症 (IPF)

全身性強皮症に伴う間質性肺疾患 (SSc-ILD)

進行性線維化に伴う間質性肺疾患 (PF-ILD)

立ち向かう

呼吸機能低下抑制を目指して

1. 警告

本剤の使用は、本剤についての十分な知識と適応疾患の治療に十分な知識・経験をもつ医師のもとで行うこと。

2. 禁忌(次の患者には投与しないこと)

- 2.1 妊婦又は妊娠している可能性のある女性[9.5参照]
- 2.2 本剤の成分に対し過敏症の既往歴のある患者

4. 効能又は効果

- 特発性肺線維症
- 全身性強皮症に伴う間質性肺疾患
- 進行性線維化に伴う間質性肺疾患

5. 効能又は効果に関連する注意

- (全身性強皮症に伴う間質性肺疾患)
- 5.1 皮膚病変等の全身性強皮症に伴う間質性肺疾患以外の臓器病変に対する本剤の有効性は示されていない。
- (進行性線維化に伴う間質性肺疾患)
- 5.2 [17. 臨床成績]の項の内容を熟知し、肺機能、呼吸器症状及び胸部画像所見の総合的な評価により進行性線維化が認められる間質性肺疾患患者に本剤を投与すること。

6. 用法及び用量

通常、成人にはニンテダニブとして1回150mgを1日2回、朝夕食後に経口投与する。なお、患者の状態によりニンテダニブとして1回100mgの1日2回投与へ減量する。

7. 用法及び用量に関連する注意

- (効能共通)
- 7.1 下痢、悪心、嘔吐等の副作用が認められた場合は、対症療法などの適切な処置を行ったうえで、本剤の治療が可能な状態に回復するまでの間、減量又は治療の中断を検討すること。治療の中断後再開する場合は1回100mg、1日2回から再開することを検討すること。患者の状態に応じて1回150mg、1日2回へ増量することができる。再投与又は増量する場合は慎重に投与し、投与後は患者の状態を十分に観察すること。
 - 7.2 AST又はALTが基準値上限の3倍を超えた場合は、本剤の減量又は治療の中断を行い、十分な経過観察を行うこと。治療を中断し投与を再開する場合には、AST又はALTが投与前の状態に回復した後、1回100mg、1日2回から投与することとし、患者の状態に応じて1回150mg、1日2回へ増量することができる。再投与又は増量する場合には慎重に投与し、投与後は患者の状態を十分に観察すること。[8.1、11.1.2参照]
- (全身性強皮症に伴う間質性肺疾患)
- 7.3 シクロホスファミド、アザチオプリンとの併用時の有効性及び安全性は検討されていない。[17.1.3参照]

8. 重要な基本的注意

- 8.1 AST、ALT、ビリルビンの上昇を伴う肝機能障害があらわれることがあるので、本剤投与開始前及び投与中は定期的に検査を行い、患者の状態を十分に観察すること。[7.2、11.1.2参照]
- 8.2 血小板減少があらわれ、出血に至った重篤な症例も報告されているため、本剤投与中は定期的に血液検査を行うなど、観察を十分に行うこと。[11.1.4参照]
- * 8.3 ネフローゼ症候群があらわれることがあるので、投与期間中は尿蛋白を定期的に検査すること。[11.1.7参照]
- 8.4 創傷治癒を遅らせる可能性があるため、手術時は投与を中断することが望ましい。手術後の投与再開は患者の状態に応じて判断すること。

9. 特定の背景を有する患者に関する注意

- 9.1 合併症・既往歴等のある患者
 - 9.1.1 血栓塞栓症の既往歴及びその素因のある患者
血栓塞栓症事象の発現を助長する可能性がある。
 - 9.1.2 出血性素因のある患者、抗凝固剤治療を行っている患者
出血リスクを助長する可能性がある。
- 9.3 肝機能障害患者
 - 9.3.1 中等度及び高度の肝機能障害(Child Pugh B、C)のある患者
治療上やむを得ないと判断される場合を除き、使用は避けること。使用する場合は、肝機能検査をより頻回に行うなど、慎重に患者の状態を観察すること。肝機能障害が悪化するおそれがある。また、中等度の肝機能障害(Child Pugh B)のある患者では血中濃度が上昇する。高度の肝機能障害(Child Pugh C)のある患者を対象とした有効性及び安全性を指標とした臨床試験は実施していない。[7.2、8.1、16.6.1参照]

9.3.2 軽度の肝機能障害(Child Pugh A)のある患者

肝機能検査をより頻回に行うなど、慎重に患者の状態を観察すること。肝機能障害が悪化するおそれがある。[7.2、8.1、16.6.1参照]

9.4 生殖能を有する者

妊婦可能な女性に対しては、本剤の投与中及び投与終了の少なくとも3か月後までは適切な避妊を行うよう指導すること。[9.5参照]

9.5 妊婦

妊婦又は妊娠している可能性のある女性には投与しないこと。動物(ラット、ウサギ)を用いた生殖発生毒性試験で催奇形性作用及び胚-胎児致死作用が認められている。[2.1、9.4参照]

9.6 授乳婦

治療上の有益性及び母乳栄養の有益性を考慮し、授乳の継続又は中止を検討すること。動物実験(ラット)で乳汁中への移行が認められている。

9.7 小児等

小児等を対象とした臨床試験は実施していない。

9.8 高齢者

一般に生理機能が低下している。

10. 相互作用

本剤はP-糖蛋白の基質である。

10.2 併用注意(併用に注意すること)

P-糖蛋白阻害剤:エリスロマイシン、シクロスポリン等[16.7.1参照]、P-糖蛋白誘導剤:リファンピシン、カルバマゼピン、フェニトイン、セイヨウオトギリソウ(St. John's Wort、セント・ジョーンズ・ワート)含有食品等[16.7.2参照]

11. 副作用

次の副作用があらわれることがあるので、観察を十分に行い、異常が認められた場合には投与を中止するなど適切な処置を行うこと。

11.1 重大な副作用

11.1.1 重度の下痢(3.0%)

下痢症状がみられる場合は速やかに補液やロペラミド等の止瀉剤投与を行い、本剤による治療の中断を検討すること。これらの対症療法にもかかわらず持続するような重度の下痢の場合は、本剤による治療を中止し、再投与は行わないこと。[7.1参照]

11.1.2 肝機能障害(2.1%)

[7.2、8.1参照]

11.1.3 血栓塞栓症(静脈血栓塞栓(頻度不明)、動脈血栓塞栓(0.2%))

11.1.4 血小板減少(0.2%)

血小板減少があらわれ、出血に至った重篤な症例も報告されている。[8.2参照]

11.1.5 消化管穿孔(0.1%)

異常が認められた場合には、内視鏡、腹部X線、CT等の必要な検査を行うこと。

11.1.6 間質性肺炎(頻度不明)

胸部画像検査や呼吸機能検査で急激な悪化等の薬剤性の間質性肺炎の徴候がみられる場合は、本剤の投与を中止し、適切な処置を行うこと。

* 11.1.7 ネフローゼ症候群(頻度不明)

[8.3参照]

11.2 その他の副作用

下痢、悪心、肝酵素上昇(AST、ALT、ALP、γ-GTP上昇等)、嘔吐、腹痛 等(10%以上を記載)

21. 承認条件

21.1 医薬品リスク管理計画を策定の上、適切に実施すること。

(特発性肺線維症)

21.2 国内での治験症例に限られていることから、製造販売後、一定数の症例に係るデータが累積されるまでの間は、全症例を対象に使用成績調査を実施することにより、本剤使用患者の背景情報を把握するとともに、本剤の安全性及び有効性に関するデータを早期に収集し、本剤の適正使用に必要な措置を講じること。

●電子添文の改訂に十分ご留意ください。

●その他の注意事項等情報等については電子添文をご参照ください。



チロシキナーゼ阻害剤/抗線維化剤

【創薬】(処方箋医薬品) 注意・医師等の処方箋により使用すること

薬価基準収載

オフエブ®

100mg
カプセル150mg

ニンテダニブエタンスルホン酸塩製剤 OFEV® Capsules 100mg・150mg



製造販売元 (文献請求先及び問い合わせ先)
日本ペーリンガーインゲルハイム株式会社

DI センター

〒141-6017 東京都品川区大崎2丁目1番1号 ThinkPark Tower

Tel: 0120-189-779

<受付時間>9:00~18:00(土・日・祝日・弊社休業日を除く)

2022年5月作成





hbc
human health care

患者様の想いを見つめて、 薬は生まれる。

顕微鏡を覗く日も、薬をお届けする日も、見つめています。
病気とたたかう人の、言葉にできない痛みや不安。生きることへの希望。
私たちは、医師のように普段からお会いすることはできませんが、
そのぶん、患者様の想いにまっすぐ向き合っていたいと思います。
治療を続けるその人を、勇気づける存在であるために。
病気を見つめるだけではなく、想いを見つめて、薬は生まれる。
「ヒューマン・ヘルスケア」。それが、私たちの原点です。

ヒューマン・ヘルスケア企業 エーザイ

AFUTURE OLEF
Global

エーザイはWHOのリンパ系フィラリア病制圧活動を支援しています。

Kyorin

ニューキノロン系経口抗菌剤

薬価基準収載

処方箋医薬品^{※1}

ラスフロキサシン塩酸塩錠



ラスビック[®]錠 75mg

Lasvic[®] Tablets 75mg

略号:LSFX

注)注意—医師等の処方箋により使用すること

ニューキノロン系注射用抗菌剤

薬価基準収載

劇薬、処方箋医薬品^{※1}

ラスフロキサシン塩酸塩注射液



ラスビック[®]点滴静注 キット 150mg

Lasvic[®] Intravenous Drip Infusion Kit 150mg

略号:LSFX

注)注意—医師等の処方箋により使用すること

効能又は効果、用法及び用量、禁忌を含む注意事項等情報等については電子添文をご参照ください。

杏林製薬株式会社 東京都千代田区神田駿河台四丁目6番地〈文献請求先及び問い合わせ先:くすり情報センター〉

作成年月:2022.2

Peaceful sleeping. Comfortable and Compact.

- 加温加湿器は分離型。着脱も給水も容易※画像①
- 治療データはSDカードへ※画像②
- フィルターは吸気口の開閉で容易に交換可能※画像③
- 遠隔モニタリングシステム ImagineS(イマジンス) 標準対応



Jusmine.C

多機能、マルチ CPAP ジャスミン.C

認証番号：303AFBZX00090000

発売元：株式会社 小池メディカル / 製造販売元：株式会社 Inspired Medical Japan



株式会社小池メディカル

□ 本社 〒132-0031 東京都江戸川区松島1-24-8 ☎03-5662-6605(代表)

□ 仙台営業所 〒983-0034 宮城県仙台市宮城野区扇町7-4-45 ☎022-388-8901

www.koike-medical.co.jp



いつもを、いつまでも。

あたり前のようにつづく毎日ほど、

かけがえのないものはない。

私たちは、“いつも”を支える力になりたい。

大切な“いつも”が失われた時、

強く取り戻す力を届けたい。

いつもを、いつまでも。

私たち大鵬薬品ひとりひとりの願いです。

 大鵬薬品



Novartis Pharma K.K.

新しい発想で医療に貢献します

ノバルティスのミッションは、より充実した、すこやかな毎日のために、新しい発想で医療に貢献することです。

イノベーションを推進することで、治療法が確立されていない疾患にも積極的に取り組み、新薬をより多くの患者さんにお届けします。

 NOVARTIS

ノバルティス ファーマ株式会社

<http://www.novartis.co.jp/>

フクダライフテックの 酸素濃縮器と人工呼吸器ラインナップ



携帯型酸素濃縮装置
ケアサンソFreeStyle® Comfort®
医療機器認証番号：225ADBZX00201000
販売名：ケアサンソ FreeStyle
管理医療機器 特定保守管理医療機器
製造販売業者：ケアメディカルジャパン株式会社



酸素濃縮装置
クリーンサンソ FH-1010
医療機器認証番号 302AFBZX00065000
販売名：クリーンサンソ FH-1010
管理医療機器 特定保守管理医療機器
製造販売業者：株式会社メトラン



酸素濃縮装置
クリーンサンソ FH-100/5L
医療機器認証番号：225ADBZX00015000
販売名：クリーンサンソ FH-100/5L
管理医療機器 特定保守管理医療機器
製造販売業者：フクダ電子株式会社



酸素濃縮装置
クリーンサンソ FH-310S
医療機器認証番号：301ADBZX00059000
販売名：クリーンサンソ FH-310S
管理医療機器 特定保守管理医療機器
製造販売業者：フクダ電子株式会社



酸素濃縮装置
クリーンサンソ FH-710
医療機器認証番号：227ADBZX00177000
販売名：クリーンサンソ FH-710
管理医療機器 特定保守管理医療機器
製造販売業者：フクダ電子株式会社



汎用人工呼吸器
クリーンエアASTRAL®
医療機器認証番号：22600BZIO0018000
販売名：クリーンエア ASTRAL
高度管理医療機器 特定保守管理医療機器
選任製造販売業者：レスメド株式会社



汎用人工呼吸器
クリーンエア prismaVENT
医療機器認証番号：23000BZX00340000
販売名：クリーンエア prismaVENT
高度管理医療機器 特定保守管理医療機器
製造販売業者：株式会社フクダ産業



フクダライフテック南東北株式会社 本社 〒981-3116 宮城県仙台市泉区高玉町5-17 TEL.(022)772-7556(代)

フクダ電子株式会社 お客様窓口 (03)5802-6600 受付時間：月～金曜日（祝祭日、休日を除く）9:00～18:00

検索

●石巻出張所 〒986-0853 石巻市門脇字二番谷地13-154
●山形営業所 〒990-0022 山形市東山形1-11-14
●庄内出張所 〒998-0853 酒田市みずほ2-1-7
●福島営業所 〒960-8055 福島市野田町2-7-48

TEL.(0225)92-1522(代)
TEL.(023)634-0621(代)
TEL.(0234)43-6221(代)
TEL.(024)525-2825(代)

●会津若松出張所 〒965-0044 会津若松市七日町2-1
●郡山営業所 〒963-0551 郡山市喜久田町字葛蒲池10-2
●いわき営業所 〒970-1144 いわき市好間工業団地1-26

TEL.(0242)36-5028(代)
TEL.(024)963-0650(代)
TEL.(0246)84-5131(代)

患者さん自らが持つ免疫力を、
がん治療に大きく生かすことはできないだろうか——。
小野薬品とブリストル・マイヤーズ スクイブは、
従来のがん治療とは異なる
「新たながん免疫療法」の研究・開発に取り組んでいます。

ONO 小野薬品工業株式会社

 ブリストル・マイヤーズ スクイブ 株式会社

2021年4月作成



が	私
ん	の
と	免
闘	疫
う	力
か	に
を	、



Immuno-Oncology

未来をひらくがん免疫療法