第143回日本結核・非結核性抗酸菌症学会東海支部学会
第125回日本呼吸器学会東海地方会
第28回日本サルコイドーシス／肉芽腫性疾患学会中部支部会

社）日本呼吸器学会　URL https://www.jrs.or.jp

会　期　2024年６月８日(土)　午前11時50分より
　　2024年６月９日(日)　午前10時より

会　場　名古屋市中小企業振興会館（吹上ホール）
　　名古屋市千種区吹上２－６－３

Ａ会場（７階　メインホール）
Ｂ会場（４階　第７会議室）
Ｃ会場（４階　第３会議室）

会　長　石井　誠
（名古屋大学大学院医学系研究科　呼吸器内科学）

第143回日本結核・非結核性抗酸菌症学会東海支部学会
第125回日本呼吸器学会東海地方会
第28回日本サルコイドーシス／肉芽腫性疾患学会中部支部会
合同地方会　会長挨拶

国立大学法人　東海国立大学機構
名古屋大学大学院医学系研究科
病態内科学講座　呼吸器内科学
石井　　誠

この度は、皆様大変お忙しい中、日本呼吸器学会東海地方会、日本結核・非結核性抗酸菌症学会東海支部学会、日本サルコイドーシス／肉芽腫性疾患学会中部支部会の３学会合同地方会に、ご参加くださり誠にありがとうございます。会長として一言ご挨拶申し上げます。

私はちょうど２年前の2022年６月に名古屋大学に着任いたしましたが、今回節目のタイミングで本地方会の会長を名古屋の地で務めさせていただくことは、大変な光栄であり、同時に重責を感じております。今回ご参加いただく皆様、ご発表・ご講演や座長の労をお取りいただく皆様、そして準備段階から多大なる尽力をいただきましたセントラルコンベンションサービスの皆様、そして事務局を務める教室員各位など、本地方会の成功に向けて尽力してくださったすべての皆様に厚く御礼申し上げます。

私が感銘を受けておりますのは、東海/中部地区の皆様、学生・研修医から代議員・理事の先生方に至るまで、お一人お一人が地方会を非常に大切にされ、重視されておられて、ご参加いただくだけでなく毎回活発なディスカッションをされていらっしゃることです。今回も多くの皆様のお力添えをいただきまして、一般演題のご応募も多数賜り、誠にありがとうございました。特別講演は、名古屋大学呼吸器外科の芳川豊史教授に「呼吸器内科と共に歩む呼吸器外科：現状と今後の課題」のタイトルでご講演を賜ります。また男女共同参画講演、抗酸菌教育講演を含む各種共催セミナーなども企画させていただきました。

本地方会を通じて、皆様の貴重な症例や研究成果を共有いただけることは、呼吸器病学の発展に大きく寄与するものであり、この機会を得られたことを、心より感謝申し上げます。本地方会に多くの皆様のご参加をいただき、活発なディスカッションをいただけますことを楽しみにしております。

交通案内

会　場　**名古屋市中小企業振興会館（吹上ホール）**

〒464-0856　名古屋市千種区吹上2-6-3　TEL 052-735-2111（代表）
ホームページアドレス https://www.nipc.or.jp/fukiage/

●地下鉄桜通線「名古屋駅」から
徳重行き「吹上駅」下車。
5番出口より徒歩5分。

●学会のための専用駐車場はありません
（駐車場はすべて有料です）。

●駐車場は大変混雑いたします。
時間に余裕を持ってお越し下さい。

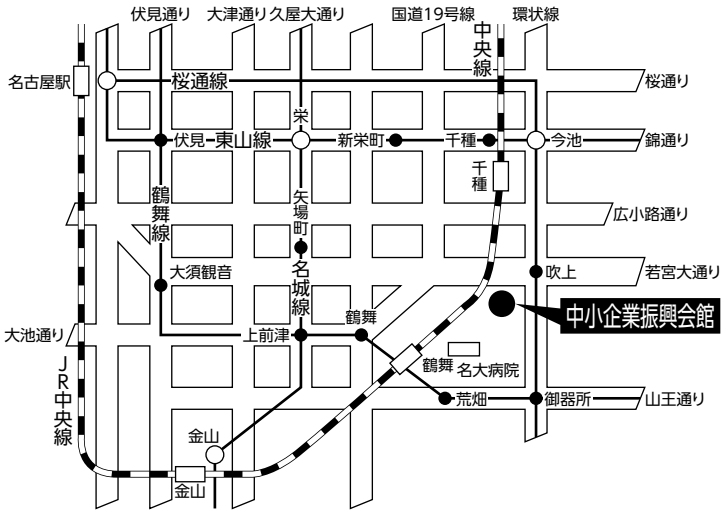

会場案内図

7F

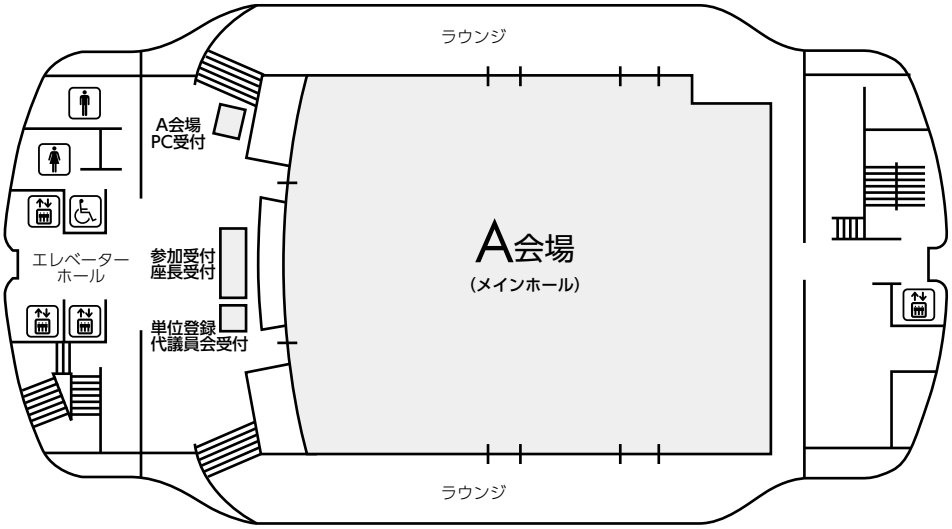

4F

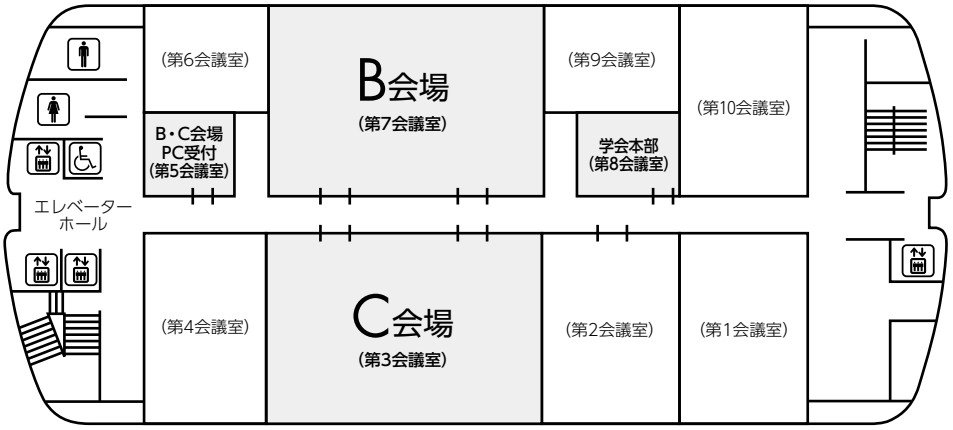

参加者へのご案内

1．参加登録

1）参加費3,000円。医学生（大学院生除く）と研修医（医師国家試験取得後３年目まで）は無料です。（会員非課税、非会員課税・10％消費税込）
参加受付は７階メインホールロビー、受付時間は１日目11：00～17：00、２日目９：10～16：00です。

2）参加費お支払後、ネームカードをお渡ししますので、所属・氏名をご記入の上、会場内では常時ご着用いただきますようお願いいたします。

3）参加で取得できる単位は以下のとおりです。
- 日本呼吸器学会専門医　５単位、筆頭演者　３単位
- 日本結核・非結核性抗酸菌症学会結核・抗酸菌症認定医／指導医、抗酸菌症エキスパート資格　５単位、筆頭演者　５単位（参加領収書・ネームカードが出席証明になります）
- ３学会合同呼吸療法認定士　20単位
- ICD制度協議会　５単位、筆頭演者　２単位
- 日本呼吸ケア・リハビリテーション学会　呼吸ケア指導士　７単位、筆頭演者　７単位

4）日本呼吸器学会員は、会員カード（web会員証も可）をお持ちください。
専門医でない場合も参加登録を必ず行ってください。代理の方による受付はできませんので必ずご本人が行ってください。
参加登録および専門医単位の確認は会員専用ページで行ってください。
なお、会員カードもしくはweb会員証をお持ちいただかなかった場合は、ネームカードについている参加証明書を専門医更新時にご提出ください。専門医更新時以外は受付いたしませんので各自保管をお願いいたします。

2．座長の先生方へのご案内

1）一般演題座長の先生は、ご担当セッション20分前までに座長受付（７階メインホールロビー）にて受付をしてください。

2）ご担当セッションにより研修医アワードの評価をしていただきますのでご協力の程、お願いいたします。

3）各セッションの開始・終了などについてはタイムテーブルに従って進行をお願いいたします。

3．演者（一般演題）の先生方へのご案内

1）一般演題は発表時間６分、討論３分、時間厳守でお願いします。

2）発表はすべてPCプレゼンテーションで、一面映写です。発表データはUSBメモリーにてご持参いただき、発表の30分前までにPC受付で受付及び動作確認をしてください。（２日目朝は９時10分より受付開始します）

3）COI（利益相反）状態の有無にかかわらず、発表スライドの一枚目にCOI状態を開示してください。

4）スライド枚数の指定はございませんが、発表者ツール、動画は使用できません。
主催者側で用意するPCはWindows、アプリケーションはPowerPointです。発表データはWindows版PowerPointで作成してください。発表データファイル名は「演題番号＋氏名」としてください。スクリーンのアスペクト比は16：９です。

4．その他

1）会場内では携帯電話の電源をお切りいただくか、マナーモードに設定してください。

2）駐車場は有料です。公共交通機関をご利用ください。

3）クロークはありませんのでご了承ください。

4）ホームページアドレス　https://www.kekkaku.gr.jp/ntm/no143_tokai/

日程表
6月8日(土)

	A会場 7階　メインホール	B会場 4階　第7会議室	C会場 4階　第3会議室
11：30			
12：00		11：50　開会の挨拶 12：00～13：00　ランチョンセミナー1	
13：00	13：00～14：00　気管支鏡検査その他処置	13：10～14：00　分子標的薬1	13：10～14：00　免疫チェックポイント阻害剤
14：00	14：00～14：50　外科治療その他	14：00～14：50　肺感染症1	14：00～15：00　小細胞癌その他
15：00	14：50～15：40　希少疾患	14：50～15：50　胸膜縦隔疾患	15：00～15：50　結核
16：00	15：40～16：30　胸部悪性疾患1		15：50～16：30　間質性肺炎
17：00		16：30～17：30　イブニングセミナー(抗酸菌教育講演)	
18：00			

日程表
6月9日（日）

	A会場 7階　メインホール	B会場 4階　第7会議室	C会場 4階　第3会議室
9：30			
10：00	10：00～ 11：00 分子標的薬2	10：00～ 10：50 良性疾患	10：00～ 11：00 膠原病・血管炎
11：00	11：00～ 12：00 特別講演		
12：00		12：00～ 13：00 代議員会	12：00～ 13：00 ランチョンセミナー2
13：00	13：15～13：30　総会		
14：00			14：00～ 15：00 アフタヌーンセミナー
15：00	15：00～ 15：30　男女共同参画講演		
16：00	15：40～ 16：30 胸部悪性疾患2	15：40～ 16：30 肺感染症2	15：30～ 16：30 アレルギー
17：00	16：30　閉会の挨拶		

特別演題プログラム

特別講演　　**6月9日（日）　11：00～12：00　A会場　7階　メインホール**

座長：名古屋大学大学院医学系研究科　呼吸器内科学　教授　　石井　　誠

「呼吸器内科と共に歩む呼吸器外科：現状と今後の課題」

名古屋大学大学院医学系研究科　呼吸器外科学　教授　　芳川　豊史　先生

男女共同参画講演　　**6月9日（日）　15：00～15：30　A会場　7階　メインホール**

座長：名古屋大学医学部附属病院　呼吸器内科　講師・医局長　　進藤　有一郎　先生

旭ろうさい病院　呼吸器内科　部長　　横山　多佳子　先生

「ワークライフバランスの形成と実践 －男女共同参画の在り方－」

愛知医科大学　呼吸器・アレルギー内科　　米澤　利幸　先生

「キャリアの不安を振り返って ～卒後15年目で考えた向き合い方～」

名古屋大学医学部附属病院　呼吸器内科　　伊勢　裕子　先生

共催プログラム

ランチョンセミナー１　　6月8日（土）　12：00〜13：00　B会場　4階　第7会議室

共催：日本ベーリンガーインゲルハイム株式会社

座長：名古屋大学医学部附属病院　呼吸器内科　病院講師　　阪本　考司　先生

「間質性肺疾患の患者さんには、どんどん歩いてもらおう」

公立陶生病院　呼吸器・アレルギー疾患内科　部長　　片岡　健介　先生

イブニングセミナー（抗酸菌教育講演）　6月8日（土）　16：30〜17：30　B会場　4階　第7会議室

共催：インスメッド合同会社

座長：名古屋大学大学院医学系研究科　総合医学専攻　病態内科学講座呼吸器内科学

教授　　石井　　誠　先生

「抗酸菌症治療のUP TO DATE
〜肺MAC症のアンメットニーズにおけるアリケイスの位置づけ〜」

慶應義塾大学医学部　感染症学教室　専任講師　　南宮　　湖　先生

ランチョンセミナー２　　6月9日（日）　12：00〜13：00　C会場　4階　第3会議室

共催：日本イーライリリー株式会社

座長：名古屋大学医学部附属病院　呼吸器内科　病院講師　　長谷　哲成　先生

「肺癌個別化治療の今 〜RELAYの位置付け〜」

国立がん研究センター東病院　呼吸器内科　医長　　善家　義貴　先生

アフタヌーンセミナー　　6月9日（日）　14：00〜15：00　C会場　4階　第3会議室

共催：アストラゼネカ株式会社

座長：愛知医科大学医学部　内科学講座（呼吸器・アレルギー内科）教授　　伊藤　　理　先生

「新規治療からみえてきた重症喘息の病態〜TSLPの観点から〜」

東海大学医学部　内科学系呼吸器内科学　教授　　浅野　浩一郎　先生

A会場　7階　メインホール

第1日目（6月8日　土曜日）

（研修医アワード対象の演題番号には＊が付いています）

13：00～14：00　気管支鏡検査その他処置

座長　大垣市民病院　呼吸器内科　中島　治典

A-01　クライオプローブが気道異物除去に有用であった2症例
藤田医科大学　呼吸器内科　澤田　千晶

A-02　当院で局所麻酔下胸腔鏡検査を施行した結核性胸膜炎についての検討
岡崎市民病院　呼吸器内科　深見　惇

*A-03　胸壁血管奇形に対して血管塞栓術を施行した一例
藤枝市立総合病院　呼吸器内科　高橋嘉那太

*A-04　胸膜癒着術をおこなった黄色爪症候群の1例
聖隷三方原病院　呼吸器内科　吉田真依子

A-05　誘因なく発症した急性特発性胸壁血腫の一例
東濃厚生病院　笠原　嵩翔

A-06　意識下鎮静での気管支鏡検査でCios Spinを併用して診断に至った肺腺癌の1例
松阪市民病院呼吸器センター　呼吸器内科　坂口　直

14：00～14：50　外科治療その他

座長　藤田医科大学病院　呼吸器外科　鈴木　寛利

A-07　気管支鏡下カルチノイド切除後に対側肺の肺腺扁平上皮癌切除術を施行した重複癌の一例
愛知医科大学　呼吸器・アレルギー内科　村尾　大翔

A-08　ニボルマブを併用した術前化学療法で病理学的完全奏効を得られた1例
安城更生病院　呼吸器内科　新美　諒

A-09　薬剤性肺障害との鑑別を要した肺腫瘍血栓性微小血管症の一例
刈谷豊田総合病院　呼吸器内科　内田　岬希

*A-10　自然退縮を認めた原発性肺癌の1例
岐阜市民病院　呼吸器内科　中島　翔太

A-11　一肺葉に多様な陰影を呈したALK肺癌に対してサルベージ手術を施行した1例
三重大学医学部附属病院　呼吸器内科　岡野　智仁

14：50〜15：40　希少疾患

座長　　安城更生病院　呼吸器内科　　八田　貴広

A-12　サルコイドーシスの経過中に発症した特発性多中心性キャッスルマン病の一例
聖隷浜松病院　呼吸器内科　　村松　卓実

*A-13　ステロイド漸減中に再燃を繰り返した再発性多発軟骨炎の一例
名古屋大学　医学部　医学科　　河方　尚子

A-14　腫瘍随伴性天疱瘡に合併した閉塞性細気管支炎の一例
浜松医科大学　内科学第二講座　　村山　賢太

*A-15　急性骨髄性白血病患者に発症した肺胞蛋白症の１例
JA愛知厚生連江南厚生病院　呼吸器内科　　秋保　真琴

A-16　ニューモシスチス肺炎とメトトレキサート関連リンパ増殖性疾患を同時に診断した１例
静岡済生会総合病院　呼吸器内科　　貫　　智嗣

15：40〜16：30　胸部悪性疾患１

座長　　日本赤十字社愛知医療センター名古屋第二病院　呼吸器内科　　小沢　直也

A-17　放射線照射及び化学療法後に根治的切除術に至った縦隔原発滑膜肉腫の一例
浜松医療センター　呼吸器内科　　長崎　公彦

A-18　転移性肺腫瘍と鑑別を要した浸潤性粘液性肺腺癌の１例
名古屋掖済会病院　　鈴木　　稜

*A-19　胸膜転移を来たし急速に進行したEpithelioid hemangioendotheliomaの１例
藤田医科大学　呼吸器内科学　　桐生　七海

A-20　表層浸潤型扁平上皮癌を併存し粘液栓による左全無気肺を呈した気管支喘息の１例
三重県立総合医療センター　呼吸器内科　　後藤　大基

A-21　浸潤性粘液性腺癌との鑑別に苦慮した卵巣粘液性境界悪性腫瘍の肺転移の一例
津島市民病院　呼吸器内科　　小林　直人

B会場　4階　第7会議室
第1日目（6月8日　土曜日）

（研修医アワード対象の演題番号には＊が付いています）

13：10〜14：00　分子標的薬1

座長　刈谷豊田総合病院　呼吸器内科　松井　彰

B-01　F1 Liquid CDxにてEGFR-KDDが検出され、Osimertinibが奏功した肺腺癌の1例
市立四日市病院　呼吸器内科　米田　一樹

B-02　EGFR遺伝子変異陽性肺癌の放射線治療後に膠芽腫を合併した1例
JA愛知厚生連海南病院　呼吸器内科　石原　嵩

B-03　肺腫瘍血栓性微小血管症を契機として致死的な経過をたどったEGFR遺伝子変異陽性肺腺癌の一例
愛知県がんセンター　呼吸器内科部　清水　淳市

B-04　オシメルチニブによる薬剤性肺炎後に再投与が可能であった肺腺癌の一例
浜松労災病院　呼吸器内科　幸田　敬悟

*B-05　EGFR G719X変異とMET ex14 skipping変異が同時に検出された肺腺癌の1例
静岡市立静岡病院　呼吸器内科　板川　俊輝

14：00〜14：50　肺感染症1

座長　静岡県立総合病院　呼吸器内科　赤松　泰介

B-06　肺非結核性抗酸菌症に合併した気道出血に対して気管支動脈塞栓術を行った症例の検討
JA愛知厚生連海南病院　呼吸器内科　林　俊太朗

B-07　当院における難治性肺MAC症に対する長期アミカシン（AMK）吸入療法の有効性・安全性の検討
国立病院機構長良医療センター　大西　涼子

B-08　薬物療法に加えて早期の手術併用により予後を改善できた肺M. abscessus症の1例
独立行政法人国立病院機構東名古屋病院　角田　陽平

B-09　難治の経過を辿った肺アラゲカワラタケ症の一例
公立陶生病院　呼吸器・アレルギー疾患内科　水谷　文香

*B-10　長期間服用した経口ステロイド薬の中止5か月後に発症したサイトメガロウイルス肺炎の1例
名古屋市立大学　医学部　5年　本田　優樹

14：50〜15：50　胸膜縦隔疾患

座長　公立陶生病院　呼吸器・アレルギー疾患内科　富貴原　淳

B-11　非侵襲的陽圧喚起療法（NPPV）を併用し胸膜癒着術を施行した肝性胸水の1例
静岡市立静岡病院　呼吸器内科　宮本　凌太

B-12　デンバーシャント留置により制御が得られたリンパ管奇形に伴う難治性乳び胸の1例
浜松医科大学　内科学第二講座　藤田　大河

B-13　著明な皮下気腫・縦隔気腫により急速に上気道狭窄を来し気管挿管となった気胸の一例
名古屋掖済会病院　呼吸器内科　今村　妙子

B-14　両側胸水を呈し診断に苦慮した腸リンパ管拡張症に伴うタンパク漏出性胃腸症の1例
藤田医科大学病院　呼吸器内科・アレルギー科　太田　真樹

B-15　卵巣過剰刺激症候群に伴う片側性胸水を認めた1例
公立陶生病院　呼吸器・アレルギー疾患内科　鈴木　寛子

B-16　感染合併により急速に増大し，胸痛，発熱を来した心膜嚢胞の1例
三重県立総合医療センター　三木　寛登

C会場　4階　第3会議室
第1日目（6月8日　土曜日）

（研修医アワード対象の演題番号には＊が付いています）

13：10〜14：00　免疫チェックポイント阻害剤

座長　愛知県がんセンター　呼吸器内科部　松澤　令子

C-01　ニボルマブ、イピリムマブ後のペメトレキシドにより腫瘍が縮小した悪性胸膜中皮腫の1例
JA岐阜厚生連飛騨医療センター久美愛厚生病院　山崎　大地

C-02　Lynch症候群に合併した胸腺腫に対してPembrolizumabが奏効した1例
名古屋大学医学部附属病院　呼吸器内科　渡邉　祥平

C-03　ペムブロリズマブによる免疫関連有害事象（irAE）髄膜炎が疑われた肺腺癌術後再発の一例
静岡県立総合病院　呼吸器内科　鈴木　浩介

*C-04　デュルバルマブとトレメリムマブ併用療法中にサイトカイン放出症候群疑いの発熱を呈した扁平上皮癌の一例
名古屋大学医学部附属病院　卒後臨床研修・キャリア形成支援センター　佐々　直矢

C-05　肺癌に対するプラチナ製剤併用療法および免疫チェックポイント阻害薬による維持療法が大腸癌に奏功した一例
順天堂大学医学部附属静岡病院　呼吸器内科　中島　由貴

14：00〜15：00　小細胞癌その他

座長　市立四日市病院　呼吸器内科　米田　一樹

C-06　血液透析中の進展型小細胞肺癌患者に対するデュルバルマブとカルボプラチン、エトポシド療法の一例
名古屋大学医学部附属病院　牛嶋　太

C-07　治療待機中に抗TIF1-γ抗体陽性皮膚筋炎を発症した小細胞肺癌の一例
医療法人豊田会刈谷豊田総合病院　呼吸器内科　鳥居　敦

*C-08　播種性骨髄癌腫症を合併した小細胞肺癌の1例
一宮市立市民病院　呼吸器内科　吉岡　昂紀

C-09　縦隔リンパ節に対するクライオ生検とフローサイトメトリー解析の両者で診断した濾胞性リンパ腫の一例
藤田医科大学　呼吸器内科　佐藤　孝哉

C-10　肺生検で血管内リンパ腫の診断に至った一例
聖隷三方原病院呼吸器センター　内科　友田　悠

C-11　大葉性浸潤影を呈したALK positive anaplastic large-cell lymphomaの一例
藤田医科大学　呼吸器内科学　森谷　遼馬

15：00〜15：50　結核

座長　国立病院機構長良医療センター　呼吸器内科　鮏　稔隆

C-12　左上顎洞炎に対する手術を契機に発見された副鼻腔結核の一例
日本赤十字社愛知医療センター名古屋第一病院　古澤秀一朗

C-13　インドネシア出身の若年男性に生じた頸椎カリエス，結核性咽後膿瘍の1例
三重県立総合医療センター　後藤　広樹

C-14　NTMの混合感染により誤ってINH耐性と判定された肺結核の1例
独立行政法人国立病院機構東名古屋病院　角田　陽平

C-15　結核モデル病床・結核病床を有する当院の結核診療について
独立行政法人国立病院機構天竜病院　呼吸器アレルギー科　金井　美穂

C-16　特発性血小板減少性紫斑病を合併した粟粒結核の1例
静岡県立総合病院　呼吸器内科　藤田　侑美

15：50～16：30　間質性肺炎

座長　　トヨタ記念病院　呼吸器内科　　木村　元宏

*C-17　非典型的CT所見を呈し，外科的肺生検にて特発性肺線維症と診断した一例
浜松労災病院　呼吸器内科　　仲田　一晴

C-18　二次性肺高血圧を伴う特発性間質性肺炎に対し左片肺移植を施行した一例
藤田医科大学　医学部　呼吸器外科学　　松田　安史

C-19　アベルマブによる薬剤性間質性肺炎の一例
総合病院聖隷三方原病院　　豊田　峻輔

C-20　加湿器肺の１例
磐田市立総合病院　呼吸器内科　　手嶋　隆裕

A会場　7階　メインホール
第2日目（6月9日　日曜日）

（研修医アワード対象の演題番号には＊が付いています）

10：00〜11：00　分子標的薬 2

座長　松阪市民病院呼吸器センター　呼吸器内科　伊藤健太郎

A-22　*EGFR*^{G719A}と*KRAS*^{G12A}の両変異を有しアファチニブに初期耐性を示した肺腺癌の一例
浜松医科大学　医学部　内科学第二講座　鈴木健太郎

A-23　KRAS G12C変異陽性の肺扁平上皮癌に対してソトラシブを投与した1例
愛知県がんセンター　呼吸器内科部　松澤　令子

*A-24　局所麻酔下胸腔鏡で診断した*BRAF* V600E陽性肺腺癌の1例
名古屋市立大学病院　呼吸器・アレルギー内科　中川　朝子

A-25　アレクチニブの減感作療法によりALK-TKIを継続できたALK融合遺伝子陽性肺腺癌の1例
静岡県立総合病院　呼吸器内科　山本　雄也

A-26　Alectinibによる薬剤性肺障害の後，Brigatinibを投与したALK融合遺伝子陽性肺腺癌の一例
JCHO中京病院　呼吸器内科　五軒矢　桜

A-27　形質転換による耐性を示したALK陽性肺腺がんの1例
国立病院機構名古屋医療センター　呼吸器内科　大濱　敏広

15：40〜16：30　胸部悪性疾患 2

座長　名古屋市立大学　呼吸器・免疫アレルギー内科学　上村　剛大

A-28　シスプラチン+S-1+放射線療法を施行した胸腺癌の一例
名古屋大学医学部附属病院　佐藤　智則

A-29　遠位型の細気管支腺腫／線毛性粘液結節性乳頭状腫瘍と診断された3例
日本赤十字社愛知医療センター名古屋第一病院　吉田　健太

A-30　健康診断を契機に診断された粘表皮癌の1例
豊田地域医療センター　呼吸器内科　加藤　研一

A-31　若年女性に発症した閉塞性肺炎を伴う肺粘表皮癌の一例
聖隷浜松病院　呼吸器内科　石毛　昌樹

A-32　右下葉無気肺を来した腺様嚢胞癌の1例
小牧市民病院　呼吸器内科　縣　知優

B会場　4階　第7会議室
第2日目（6月9日　日曜日）
（研修医アワード対象の演題番号には＊が付いています）

10：00〜10：50　良性疾患

座長　藤田医科大学　呼吸器内科学　後藤　康洋

B-17　当院における肺移植実施施設認定後の診療的特徴
名古屋大学医学部附属病院　呼吸器外科　今村　由人

B-18　当院における人参養栄湯が有効であった症例
藤田医科大学医学部内科学ばんたね病院　呼吸器内科　廣瀬　正裕

B-19　当院で経験した偽性肺胞性サルコイドーシスの一例
聖隷三方原病院呼吸器センター　内科　杉山　裕樹

*B-20　間質性肺炎の治療中に発症した神経痛性筋萎縮症による横隔神経麻痺の一例
公立陶生病院　呼吸器・アレルギー疾患内科　箕浦　健悟

B-21　自殺企図にて練炭煙吸入後に過敏性肺炎様びまん性小葉中心性陰影を呈した一例
藤田医科大学病院　加古　寿志

15：40〜16：30　肺感染症2

座長　半田市立半田病院　呼吸器内科　小林　弘典

*B-22　乳癌化学療法中に*Bacillus cereus group*による壊死性出血性肺炎を発症した一例
磐田市立総合病院　呼吸器内科　安瀬　翼

B-23　Nocardia otitidiscaviarum による肺ノカルジア症の1例
国立病院機構三重中央医療センター　呼吸器内科　岩中　宗一

B-24　インフルエンザA型感染症に合併した劇症型溶血性レンサ球菌感染症の一例
岐阜県立多治見病院　呼吸器内科　平野　忠義

B-25　*Aggregatibacter aphrophilus*と*Streptococcus intermedius*による有瘻性膿胸の一例
静岡済生会総合病院　呼吸器内科　伊藤　泰資

*B-26　ステロイド使用中に肺アスペルギルス症と播種性ノカルジア症を合併した一例
トヨタ記念病院　内科　望月　建瑠

C会場　4階　第3会議室
第2日目（6月9日　日曜日）
（研修医アワード対象の演題番号には＊が付いています）

10：00〜11：00　膠原病・血管炎

座長　浜松医科大学　内科学第二講座　藤澤　朋幸

C-21　COVID-19に罹患後、関節痛が出現しＲＦ、抗CCP抗体、MMP-3が陽性となった症例
三重大学医学部附属病院　鶴賀　龍樹

C-22　腎機能低下に先行して肺病変を認めたGoodpasture症候群の１例
日本赤十字社愛知医療センター名古屋第二病院　林　慶子

*C-23　空洞を伴う多発結節影から多発血管炎性肉芽腫症の診断に至った一例
岐阜県立多治見病院　呼吸器内科　平野　龍一

C-24　当初下気道感染が疑われたが、MPO-ANCA陽性多発血管炎性肉芽腫症と診断しステロイド単剤治療が奏効した１例
聖隷三方原病院呼吸器センター　内科　霜多　凌

C-25　頸髄くも膜下出血で発症した好酸球性多発血管炎性肉芽腫症（EGPA）の一例
大垣市民病院　磯部　知宏

C-26　MPO-ANCAとPR3-ANCAが共に陽性となったプロピルチオウラシルによる薬剤性ANCA関連血管炎の１例
静岡赤十字病院　呼吸器内科　増田　拓也

15：30〜16：30　アレルギー

座長　名古屋市立大学　呼吸器・免疫アレルギー内科学　福光　研介

C-27　セボフルラン吸入が著効した重症喘息の１例
JA愛知厚生連豊田厚生病院　呼吸器内科　鈴木　日向

C-28　気管支鏡による粘液栓除去により症状の改善を認めたスエヒロタケによるアレルギー性気管支肺真菌症の一例
静岡県立総合病院　呼吸器内科　深澤　詠美

C-29　テゼペルマブ投与中に心室細動で死亡したACOの１例
大同病院　呼吸器内科　五明　凌平

C-30　ベンラリズマブからテゼペルマブへの切り替えが奏功したアレルギー性気管支肺アスペルギルス症の１例
トヨタ記念病院　内科　鈴木美佐季

*C-31　アレルギー性気管支肺アスペルギルス症の治療中に好酸球性多発血管炎性肉芽腫症を発症した１例
聖隷三方原病院呼吸器センター　内科　古関　尚子

C-32　短期経口ステロイド導入後、吸入ステロイド単剤で維持治療可能であったアレルギー性気管支肺真菌症の１例
桑名市総合医療センター　呼吸器内科　磯部　太一

一般演題
第１日目
抄　録

〈筆頭演者が研修医アワード対象の発表には下線が付いています。〉

A-01

クライオプローブが気道異物除去に有用であった２症例

藤田医科大学　呼吸器内科
○澤田　千晶、石井友里加、伊奈　拓摩、堀口　智也、後藤　康洋、磯谷　澄都、橋本　直純、近藤　征史、今泉　和良

気管支鏡下のクライオプローブを用いた気道異物除去は食物由来の異物、粘液栓、凝血塊に有効性が報告されている。当院で食物異物摘出にクライオプローブを用いた２例を経験した。症例１は脳性麻痺を患っている34歳男性。食事中にグリーンピースを誤嚥し、呼吸苦を認め前医に搬送、翌日の胸部CTで左主気管支に異物を認めたため当院紹介。症例２は大きな併存症のない65歳男性、夜間ピーナッツを誤嚥し、咳込んだが排出されず、翌朝、胸部CTで右中間幹に異物を認め紹介された。いずれの症例も緊急気管支鏡検査を行ったが、食物異物であり既に水分を含み膨張した所見があり、通常紺子では容易に破砕することが考えられたため、1.7mm径のクライオプローブによる異物摘出を施行した。２症例とも異物は破損することなく容易に摘出が可能であった。吸湿性の高い有機物誤嚥ではクライオプローブによる異物除去が極めて有用な方法であることが確認された。

A-02

当院で局所麻酔下胸腔鏡検査を施行した結核性胸膜炎についての検討

岡崎市民病院　呼吸器内科
○深見　　惇、磯部　好孝、林　　修平、丸山　英一、犬飼　朗博、奥野　元保

当院では2019年４月から2023年３月の４年間に42例局所麻酔下胸腔鏡検査を施行し、そのうち結核性胸膜炎は５例であった。男性３例、女性２例で平均年齢は67.4歳であった。５例とも片側性の胸水を認め、胸水リンパ球比率の平均は74.2％、胸水ADAの平均は103.2U/Lであった。胸水の結核菌PCRと胸水抗酸菌培養は全例で陰性であった。局所麻酔下胸腔鏡検査では全例で隆起性病変などの肉眼的所見を認めた。生検検体の組織培養では５例中４例で結核菌が培養陽性であった。４例に肉芽種を認め、２例に乾酪壊死を認めた。結核性胸膜炎は胸水結核菌PCR、胸水抗酸菌培養での診断率は低く、胸膜生検検体による病変部の組織培養の陽性率が高いことから、結核性胸膜炎を疑った症例には局所麻酔下胸腔鏡検査は有用な検査であると考える。

A-03

胸壁血管奇形に対して血管塞栓術を施行した一例

藤枝市立総合病院　呼吸器内科
○高橋嘉那太、秋山　訓通、川村　　彰、鈴木　　僚、増田　貴文、山下　遼真、中村　隆一、平松　俊哉、田中　和樹、松浦　　駿、津久井　賢、小清水直樹

【症例】60歳代男性
【主訴】なし
【経過】X年９月に検診の胸部レントゲン検査で異常を指摘された。胸部CTで左肺舌区に結節影を認め、当科に紹介となった。胸部単純CTでは左肺舌区に28×20mm大の結節影があり、胸部造影CTで内胸動脈と肺動脈間の血管奇形が疑われたため、血管造影検査の目的で入院となった。肺動脈造影では左中肺野への血流が低下しており、左内胸動脈造影にて病変部への流入血管とそこから連続して肺動脈が描出されたことから、胸壁血管奇形と診断し血管塞栓術を行った。
【考察】胸壁血管奇形は胸部の動脈と肺動脈が胸膜を超えて交通する血管奇形である。肺動静脈奇形との画像上の鑑別を要する比較的稀な疾患であり、若干の文献的考察を加えて報告する。

A-04

胸膜癒着術をおこなった黄色爪症候群の１例

聖隷三方原病院　呼吸器内科
○吉田真依子、小谷内敬史、豊田　峻輔、杉山　裕樹、友田　　悠、霜多　　凌、山田耕太郎、志村　暢泰、森川　萌子、杉山　未紗、天野　雄介、加藤　慎平、長谷川浩嗣、松井　　隆、横村　光司

症例は68歳男性．左胸水貯留を指摘され，性状は滲出性胸水であったが原因の特定にはいたらなかった．利尿薬を投与したが左胸水は増加し，呼吸困難症状が増悪したため，精査加療目的に当科紹介となった．身体診察で上下肢に黄色調の肥厚した爪を認め，利尿薬抵抗性の下腿浮腫，胸水貯留を伴うことから黄色爪症候群に伴う胸水貯留が疑われた．局所麻酔下胸腔鏡検査を行い他疾患による胸水貯留を除外し，黄色爪症候群と診断した．胸水制御のため，OK-432による胸膜癒着術を施行し，胸水コントロールが得られた．現在まで再貯留なく経過している．原因不明の胸水貯留症例では本疾患も鑑別に挙げるべきと考えられ文献的考察を加え報告する．

A-05

誘因なく発症した急性特発性胸壁血腫の一例

[1]東濃厚生病院
[2]長良医療センター
○笠原　嵩翔[1]、柴田　尚宏[1]、野坂　博行[1]、
五明田　匡[2]、小松　輝也[2]

症例は30歳代男性。X年12月19日22時、入浴中に突然の左背部痛を自覚し、20日に当院救急外来を受診した。胸部単純造影CTで左胸水を伴い，後縦隔から左背側胸壁にかけて腫瘤性病変を認めた。一部高濃度部があり血腫を疑った。血管外漏出は示唆されず、解離性大動脈瘤や肋骨骨折を認めなかった。胸腔穿刺を行い胸壁血腫と診断し、経過観察のため入院された。25日に胸部CTを再検したところ、血腫の増大はないものの胸水量はやや増加しており、出血が続いている可能性が否定できず、外科的加療のため長良医療センター呼吸器外科へ転科転院された。12月27日に胸腔鏡下に手術を施行された。胸腔内の他に背側傍脊第６～10肋間の高さの壁側胸膜外に血腫が貯留し、壁側胸膜を切開して流出した血腫を約1035g回収した。出血源の同定はできなかった。特発性胸壁血腫が胸郭内へ進展した症例の報告はごく僅かであり若干の文献的考察を加えて報告する。

A-06

意識下鎮静での気管支鏡検査でCios Spinを併用して診断に至った肺腺癌の１例

松阪市民病院呼吸器センター　呼吸器内科
○坂口　　直、井上　れみ、江角　征哉、江角　真輝、
鈴木　勇太、伊藤健太郎、西井　洋一、安井　浩樹、
田口　　修、畑地　　治

症例は76歳、男性。他院にて検診契機のCT検査で偶発的に右下葉に11mm大のGGNを指摘された。その後の画像follow upで15mm大のpart solid noduleに増大を認め当科紹介。CT bronchus signは陰性で、Cios Spin併用下に意識下鎮静で気管挿管し気管支鏡検査を実施。MP290Fを使用し、内腔は明らかな腫瘍の露出は認めなかったが、EBUSではadjacent toを考慮するエコー像が描出された。3Dイメージングでも病変に近接していることを確認し、1.1mmのクライオプローブを用いてクライオ生検を１回実施し肺腺癌（ALK fusion陽性）の診断に至った。Cone beam CTはCアームの回転撮影によりリアルタイムに３次元画像を再構成する機能であり、Cios Spinは移動可能なmobile cone beam CTで、１回の撮影に30秒を要する。全身麻酔下でのCios Spinの有用性の報告はなされているが、意識下鎮静での気管支鏡検査におけるCios Spinの使用報告は少ないため当院での経験を報告する。

A-07

気管支鏡下カルチノイド切除後に対側肺の肺腺扁平上皮癌切除術を施行した重複癌の一例

[1]愛知医科大学　呼吸器・アレルギー内科
[2]同　腫瘍内科
[3]同　放射線科
[4]同　呼吸器外科
○村尾　大翔[1]、西崎　詩織[1]、藤城　英祐[1]、
加藤　康孝[1]、深見　正弥[1]、荻須　智之[1]、
片野　拓馬[1]、米澤　利幸[1]、田中　博之[1]、
久保　昭仁[2]、松永　　望[3]、鈴木耕次郎[3]、
尾関　直樹[4]、福井　高幸[4]、伊藤　　理[1]

【症例】重喫煙歴のある60歳代男性。右下葉肺炎発症を契機として、びまん性の肺気腫に加え、右S6中枢側の腫瘤と左上下葉のすりガラス結節が発見された。経気管支生検を行い、右は定型カルチノイド、左はいずれも腺癌であった。カルチノイドは易出血性であることから、まず気管支動脈塞栓術を行った後、軟性気管支鏡下で切除した。右気管支閉塞の解除により呼吸機能が改善したため、カルチノイド切除２ヵ月後に単孔式ロボット支援下左舌区域切除および下葉部分切除術を行った。合併症は無く、酸素吸入不要で退院した。切除標本の病理組織は、いずれもI期の肺腺扁平上皮癌であった。
【結論】低肺機能の重複癌症例において、気管支鏡下でカルチノイドを切除したことにより肺機能が改善し、対側の肺腺扁平上皮癌の外科的切除が可能となった。

A-08

ニボルマブを併用した術前化学療法で病理学的完全奏効を得られた１例

[1]安城更生病院　呼吸器内科
[2]同　呼吸器外科
○新美　　諒[1]、高橋　孝輔[1]、野呂　大貴[1]、
横山　昌己[1]、中垣しおり[1]、森　　拓也[1]、
近藤　春香[1]、八田　貴広[1]、富田　康裕[1]、
原　　徹[1]、中村　　文[2]、篠原　周一[2]、
藤永　一弥[2]

症例は58歳男性。X年７月、健診で右上肺野の結節影を指摘され当院を受診した。CTで原発性肺癌を疑い、原発巣からの生検が困難なため手術先行の方針とした。手術直前のCTで縦隔リンパ節＃２R，＃４Rの腫脹を認め、本人との相談で胸腔鏡下右縦隔リンパ節生検を行った。生検の結果、低分化腺癌を認め、PD-L１≧75%と高発現であった。cT1bN2M0, stage3の肺腺癌として術前化学免疫療法後に再手術を行う方針とした。同年９月にシスプラチン、ペメトレキセド、ニボルマブの３剤で術前治療を開始した。同年11月、３コース終了後のCTでは腫瘍の縮小を認め、右上葉切除術＋リンパ節郭清術を施行した。切除検体で肺原発巣およびリンパ節に生存腫瘍細胞を認めず、病理学的完全奏効と判断した。stage3Aの肺腺癌に対し免疫チェックポイント阻害薬を併用した術前化学療法で病理学的完全奏効が得られた症例を経験した。

A-09

薬剤性肺障害との鑑別を要した肺腫瘍血栓性微小血管症の一例

刈谷豊田総合病院　呼吸器内科
○内田　岬希、鳥居　　敦、堀　　和美、松井　　彰、岡田　木綿、武田　直也、吉田　憲生

70歳台、女性。乳癌に対し１か月前からアベマシクリブの内服を開始、２週間後に呼吸困難を自覚し休薬するも症状が悪化し当科を受診した。胸部CTにて両肺びまん性のすりガラス病変を認め、呼吸不全も呈しており同日入院となった。アベマシクリブによる薬剤性肺障害の報告例が多いことを鑑み、ステロイド治療を開始したが呼吸状態の改善は得られなかった。第７病日にD-dimerの上昇を認めたが、肺動脈造影CTでは塞栓を認めなかった。心臓超音波検査でTRPG 60mmHgと右心負荷所見を認め、肺腫瘍血栓性微小血管症（PTTM）を疑った。肺動脈吸引細胞診で異形細胞、換気・血流シンチグラフィで両肺末梢側優位にミスマッチを認め、凝固因子の消費亢進を併せPTTMと診断した。乳癌の病勢コントロールを検討したが、BSCの希望があり抗凝固療法のみ行った。第18病日に呼吸状態が急激に悪化し死亡した。癌患者における呼吸不全は常にPTTMを念頭に置いた診療が必要である。

A-10

自然退縮を認めた原発性肺癌の１例

岐阜市民病院　呼吸器内科
○中島　翔太、岩井　正道、石黒　　崇、堀場あかね、小牧　千人、吉田　　勉

症例は82歳女性。
【主訴】CT異常。
【現病歴】難治性湿疹で皮膚科通院中に悪性腫瘍のスクリーニング目的でCTを施行され左上葉の結節陰影を指摘で当科へ紹介となる。
【経過】胸部CTでは軽度の肺気腫の背景に左S1＋２抹消に14mmの結節陰影を認め、気管支鏡検査を施行した。BF時に事前に指摘できなかった左上区入口部に隆起性病変を認めた。入口部と末梢病変を生検し前者はnon-small cell carcinomaの診断で後者は腫瘍細胞を認めず。後日末梢病変の再生検のためBF施行したところ入口部の腫瘍の消失を認めたが、抹消病変の生検は確定診断が得られず。T-SPOT陽性でもあり抗結核薬を投与し経過観察で結節陰影は若干の縮小傾向を認め抗酸菌感染を考え経過観察中。入口部の病変は再度BFで確認するも内腔の異常所見を認めず。悪性腫瘍の自然退縮は稀と考えられるため文献的考察を加えて報告する。

A-11

一肺葉に多様な陰影を呈したALK肺癌に対してサルベージ手術を施行した１例

[1]三重大学医学部附属病院　呼吸器内科
[2]同　呼吸器外科
○岡野　智仁[1]、藤本　　源[1]、垂見　啓俊[1]、平井　貴也[1]、辻　　愛士[1]、小久江友里恵[1]、伊藤　稔之[1]、古橋　一樹[1]、鶴賀　龍樹[1]、齋木　晴子[1]、都丸　敦史[1]、小林　　哲[1]、川口　晃司[2]

諸言：オリゴ転移に対する局所制御の有益性が報告されている。進行期非小細胞癌についても抗癌剤だけでなく、外科治療も含め集学的な治療方法を考慮すべきである。
症例：60歳台、男性。X-２年診断の右上葉原発肺腺癌cT4N2（同側縦隔LN）M1c（PUL、BRA、PLE）cStage4B ALK融合遺伝子陽性に対してX-２年11月よりAlectinib 600mg/日内服を継続していた。X-１年CTから右上葉に増大・縮小を示す新規結節影が出現し経過を見ていた。緩徐に増大傾向を示したため当院放射線科及び呼吸器外科に相談の上、肺腺癌の局所再発の可能性が高いと考えX年８月サルベージ目的の右肺上葉切除術を施行された。病理結果は肺腺癌の診断だった。以後Alectinib内服を継続しながら外来で経過を見ているが再発は来していない。
結語：進行期肺癌においても適宜関連科との連携をとりながら適切な局所制御方法を検討することが有効と考えた。

A-12

サルコイドーシスの経過中に発症した特発性多中心性キャッスルマン病の一例

聖隷浜松病院　呼吸器内科
○村松　卓実、河野　雅人、石毛　昌樹、齋藤　嵩彦、日笠　美郷、二橋　文哉、青野　祐也、勝又　峰生、三輪　秀樹、三木　良浩、橋本　　大

症例は70歳代女性。X-20年に縦隔肺門リンパ節腫大を指摘され、リンパ節生検にてサルコイドーシス（以下、サ症）と診断された。X-８年に高カルシウム血症、腎障害、活性型ビタミンD高値を認め、サ症に伴う合併症と判断された。ステロイドが開始され、改善傾向となった。胸部CT上、縦隔リンパ節は縮小し、両肺に多発するすりガラス陰影は消退傾向となったが、ステロイド減量に伴い、粗大な肺内結節が目立つようになった。血液検査では多クローン性高ガンマグロブリン血症、CRP・IL-6・IgG4高値を認めた。X年に胸腔鏡下肺生検を施行し、広義間質にリンパ濾胞の過形成、形質細胞・リンパ球浸潤、線維化を認めた。肉芽腫や悪性所見は認めず、IgG4関連疾患の診断基準は満たさなかった。各種除外診断より特発性多中心性キャッスルマン病（IMCD）と診断した。サ症経過中にIMCDを発症した稀な症例であり、文献的考察を加え報告する。

A-13

ステロイド漸減中に再燃を繰り返した再発性多発軟骨炎の一例

[1]名古屋大学　医学部　医学科
[2]名古屋大学医学部附属病院　呼吸器内科
○河方　尚子[1]、佐藤　圭樹[2]、田中　一大[2]、速井　俊策[2]、神山　潤二[2]、寺町　　涼[2]、伊藤　貴康[2]、松井　利憲[2]、長谷川哲成[2]、阪本　考司[2]、進藤有一郎[2]、森瀬　昌宏[2]、若原　恵子[2]、石井　　誠[2]

50代男性。X年５月、重症アトピー性皮膚炎のため当院通院中に、両耳介と肋軟骨の腫脹、及びCTで気管の著明な壁肥厚を指摘された。気管支鏡検査において、気管～主気管支にかけて、びまん性の粘膜発赤・腫脹を伴う広範な狭窄が認められた。検査直後から喘鳴を伴う呼吸不全が進行し、ステロイド点滴治療で気管狭窄が改善したため、再発性多発軟骨炎と診断された。プレドニゾロンとシクロスポリンの併用で維持療法を試みられたが、プレドニゾロン漸減中の同年９月に気管狭窄が再燃した。ステロイドパルス療法で気管狭窄改善後に、メトトレキサートを導入し、プレドニゾロンの漸減を試みたが、X＋１年１月、プレドニゾロン15mg/日まで減量過程で、再び気管狭窄が進行した。ステロイド点滴治療後にメトトレキサートを増量し、プレドニゾロンを漸減しながら追加治療を検討中である。比較的稀な疾患であり、若干の文献的考察を加えて報告する。

A-14

腫瘍随伴性天疱瘡に合併した閉塞性細気管支炎の一例

浜松医科大学　内科学第二講座
○村山　賢太、中井　省吾、直井　兵伍、宮下　晃一、井上　裕介、安井　秀樹、穂積　宏尚、柄山　正人、鈴木　勇三、古橋　一樹、藤澤　朋幸、榎本　紀之、乾　　直輝、須田　隆文

症例は50歳女性。口腔内にびらんが多発し、天疱瘡の前医の診断でX-１年７月よりPSL 60mg/日の内服が開始された。全身検索で子宮頸部の腫瘤が指摘され針生検により濾胞性リンパ腫（FL）と診断された。FLは局所放射線療法のみで寛解した。PSLは漸減され、８mg/日となったX年５月末頃から労作時呼吸困難が出現し進行したため、９月に当科へ紹介受診された。喫煙歴や肺気腫、気管支喘息は認められないものの、FEV1 0.77L（28.6%）と低下しており、換気血流シンチグラムで閉塞性気管支炎（BO）を疑う所見あり、FLによる腫瘍随伴性天疱瘡（PNP）に合併したBOと診断した。各種プラキン抗体は陰性であった。ステロイドパルス療法とリツキシマブによる治療を開始し、進行性の呼吸困難はやや軽減し、換気血流シンチグラムは改善した。労作時低酸素血症が残存したため、在宅酸素療法を導入し外来治療を継続中である。PNPに合併するBOの知見は少なく、文献的考察を踏まえて報告する。

A-15

急性骨髄性白血病患者に発症した肺胞蛋白症の１例

JA愛知厚生連江南厚生病院　呼吸器内科
○秋保　真琴、杉浦　一磨、稲葉　　慈、佐久間健太、野呂　大貴、阿部　大輔、滝　　俊一、林　　信行、日比野佳孝

症例は初診時40歳代女性。X年に急性骨髄性白血病と診断され、血液内科で治療されていた。X+１年に両側肺炎で入院、抗菌薬を投与するも呼吸状態の増悪があり、ステロイドパルス施行、以後ステロイドを減量し呼吸状態、胸部画像の改善を認めていた。X+２年10月より両側下葉のすりガラス陰影が出現、増強し、X+３年１月に気管支鏡検査を施行するも診断に至らなかった。X+３年７月に他院に依頼しクライオバイオプシーを施行、病理組織検査では、軽微な基質化肺炎および、一部に肺胞蛋白症の可能性のある所見が得られた。診断的治療としてX+３年10月よりプレドニゾロン25mg/日での治療を開始、以後漸減としたが、両側肺すりガラス陰影は増強した。X+４年２月に気管支鏡検査を施行した。気管支肺胞洗浄液は乳白色で、経気管支肺生検では肺胞腔内にSP-A陽性の滲出物を一部認め、肺胞蛋白症と診断した。文献的考察を加え報告する。

A-16

ニューモシスチス肺炎とメトトレキサート関連リンパ増殖性疾患を同時に診断した１例

静岡済生会総合病院　呼吸器内科
○貫　　智嗣、土屋　一夫、伊藤　泰資、角田　　智、森　　利枝、明石　拓郎、大山　吉幸、池田　政輝

症例は76歳女性。関節リウマチのためX-16年よりメトトレキサート（MTX）を内服中であった。前日より発熱を認め、X年８月20日に当院に救急搬送された。胸部CTでは全肺野にすりガラス影および両側下葉を中心に多発結節影を認めた。血液検査では炎症反応の上昇に加え、β-Dグルカン 500pg/mL以上、可溶性IL-2受容体 1476U/mLと上昇していた。気管支鏡検査を施行し気管支肺胞洗浄液のニューモシスチスカリニDNA陽性であった。また、右下葉の結節性病変からの生検でCD20陽性の円形細胞の増殖を認め、EBER-ISH陽性であった。以上よりニューモシスチス肺炎（PCP）およびMTX関連リンパ増殖性疾患と診断した。MTXは中止しST合剤の内服を開始した。その後、一時的に呼吸状態が悪化し酸素投与とステロイド治療を追加したが、徐々に呼吸状態は改善し第34病日に退院となった。本症例はPCPとリンパ増殖性疾患を同時に合併した稀な症例であり、文献的考察を加えて報告する。

A-17

放射線照射及び化学療法後に根治的切除術に至った縦隔原発滑膜肉腫の一例

浜松医療センター　呼吸器内科
○長崎　公彦、小澤　雄一、平岡　佑規、金崎　大輝、松山　亘、丹羽　充、小笠原　隆、佐藤　潤

症例は31歳男性。X年６月14日に呼吸困難のため当院へ救急搬送された。起坐呼吸であり、造影CTで左前縦隔に肺動脈幹から左肺動脈本幹～上葉枝に広く接する長径６cm大の縦隔腫瘤とこれによる左肺動脈の高度圧排を認めた。翌日から放射線照射を30Gy/15frで実施し、腫瘍縮小傾向と呼吸状態の改善を得たため21日に全身麻酔下小開胸で縦隔腫瘍生検を行い、滑膜肉腫の診断に至った。縦隔以外に明らかな病変はなく縦隔原発と判断した。７月18日からドキソルビシン・イフォスファミド併用療法を計４コース実施後PRを確認できたため根治切除を提案、同意を得て紹介先で10月13日に左肺上葉及び肺動脈壁合併切除術を受けた。その後当院外来で術後経過観察中であるが、これまで再発は認めず独歩通院中である。極めてまれな縦隔原発滑膜肉腫症例であり、また、発症から切除に至るまでの経過も希少であり、文献的考察を加えて報告する。

A-18

転移性肺腫瘍と鑑別を要した浸潤性粘液性肺腺癌の１例

名古屋掖済会病院
○鈴木　稜、伊藤　利泰、町井　春花、岩間真由子、田中　太郎、西尾　朋子、今村　妙子、浅野　俊明、島　浩一郎

症例は70歳代男性、X年８月に胸部のつかえ感を主訴に食道癌疑いで当院消化器内科を受診した。胸腹部CTで両肺多発する結節影、腹腔内多発リンパ節腫脹を認めた。上下部消化管内視鏡検査では有意な所見なく、PET-CTでは両肺の結節、リンパ節、脊椎に集積を認めた。原発不明癌、転移性肺腫瘍を疑い精査のため肺病変の生検を行ったところ、病理所見から肺原発の浸潤性粘液性腺癌 cT4N1M1c stage4Bと診断に至った。浸潤性粘液性肺腺癌は肺腺癌の特殊型とされ、画像は肺炎様を呈することが多い。本症例は多発する小結節であり、転移性肺腫瘍と鑑別が困難で診断に難渋したため報告する。

A-19

胸膜転移を来たし急速に進行したEpithelioid hemangioendotheliomaの１例

[1]藤田医科大学　呼吸器内科学
[2]藤田医科大学病院　臨床腫瘍科
○桐生　七海[1]、長谷川　新[1]、重康　善子[1]、堀口　智也[1]、後藤　康洋[1]、橋本　直純[1]、近藤　征史[1]、今泉　和良[1]、河田　健司[2]

症例は46歳女性。X-10年７月に胸部X線健診異常で前医を受診し、肝蔵と肺内に多発するEpithelioid Hemangioendothelioma（EHE）と診断された。肝腫瘍のラジオ波焼灼、血管新生阻害剤を含むX-２年６月まで化学療法を行ったが腫瘍は緩徐に進行し以後は経過観察中であった。X-２年９月頃から肺内病変の増大がありX年10月には呼吸苦と左大量胸水を認めた。胸腔鏡では壁側胸膜に白色隆起病変が多発しEHEの胸膜播種であると診断した。胸膜病変は急速に進行し強い疼痛と高度の拘束性換気障害を呈した。WWTR1-CAMTA1融合遺伝子が検出されたことからトラベクテジンによる化学療法を開始したが、２型呼吸不全の進行のためday15に永眠した。EHEは比較的緩徐な経過を辿るが、胸膜発生EHEは予後が不良であり、本症例も胸膜転移による症状は重篤で急速に病状が悪化した。

A-20

表層浸潤型扁平上皮癌を併存し粘液栓による左全無気肺を呈した気管支喘息の１例

[1]三重県立総合医療センター　呼吸器内科
[2]町立南伊勢病院　内科
○後藤　大基[1、2]、児玉　秀治[1]、三木　寛登[1]、後藤　広樹[1]、藤原　篤司[1]、吉田　正道[1]

70歳男性．X年２月９日に左下葉に浸潤影を認め13日に当院当科に紹介受診された．同月15日に呼吸苦で臨時受診し，重篤な呼吸不全を認め緊急入院となった．胸部CTで左主気管支閉塞による左全無気肺を認め，挿管呼吸器管理下に気管支鏡を行った．占拠物を認め生検鉗子で一部除去し左上幹が開通，第２病日に呼吸状態が回復し抜管した．肺癌の暫定診断で放射線治療を開始した．第13病日に気管支喘息を診断しICS/LABAを開始した．第20病日に再度気管支鏡を実施，生検鉗子で占拠物を除去し左肺は全開通した．第27病日に気道粘膜評価目的に再再度気管支鏡を実施，左下幹入口部の粘膜生検で扁平上皮癌と診断した．占拠物は好酸球浸潤が著明な壊死組織で気管支喘息に関連した粘液栓と考えた．吸入治療を継続し放射線治療を完遂，現在経過観察中である．本症例は表層浸潤型扁平上皮癌が併存し，気管支喘息による粘液栓で重篤な呼吸不全を呈した．文献的考察を加え報告する．

A-21

浸潤性粘液性腺癌との鑑別に苦慮した卵巣粘液性境界悪性腫瘍の肺転移の一例

[1]津島市民病院　呼吸器内科
[2]同　病理診断科

○小林　直人[1]、谷本　光希[1]、佐藤　健太[1]、
住田　　敦[1]、中尾　彰宏[1]、横井　豊治[2]

症例は60歳代の女性。X－7年11月、左卵巣腫瘍で手術され粘液性境界悪性腫瘍と診断。X－1年8月、腹痛精査のCTで偶発的に両肺下葉の不整形斑状病変を指摘され当科紹介。X年10月に施行した気管支鏡下生検でAdenocarcinomaの像を認め、免疫組織化学的にPAX8陽性で既往の卵巣腫瘍と一致しており肺転移と診断。手術方針で他院紹介となったが、術後病理では『卵巣腫瘍に浸潤像を認めないので転移再発は考えにくく肺原発』と判断されたため、日本病理学会コンサルテーションシステムに依頼。まず肺腫瘍に対するオンコマインDxTTでKRAS G12Dを検出、次いでKRAS G12D特異的抗体による免疫染色にて肺・卵巣いずれの腫瘍においても陽性像が確認され、卵巣粘液性境界悪性腫瘍の肺転移という最終診断に至った。本症例の診断経緯について、若干の文献的考察を加えて報告する。

B-01

F1 Liquid CDxにてEGFR-KDDが検出され、Osimertinibが奏功した肺腺癌の１例

[1]市立四日市病院　呼吸器内科
[2]名古屋大学医学部附属病院　呼吸器内科
[3]同　ゲノム医療センター
○米田　一樹[1]、久野　泰雅[1]、井上　正英[1]、宮崎　晋一[1]、近藤　千晶[3]、長谷　哲成[2]、石井　誠[2]、山下　良[1]

症例は40代女性。右上下肢の脱力を主訴に近医を受診、転移性脳腫瘍の疑いで当院脳神経外科に紹介となり、胸部Ｘ線にて右上肺野に腫瘤影を認め当科受診した。精査にて肺腺癌cT2bN3M1c Stage IVB（BRA, OSS）と診断した。PD-L1 TPS 85%、オンコマインDxTTにて遺伝子変異を認めず、脳への定位照射の後、一次治療CDDP+Pem+Pemb、二次治療DTX + RAM、三次治療CBDCA + nabPACを投与するも奏効しなかった。後治療の候補検索目的でFoundationOne Liquid CDxに提出し、EGFRキナーゼドメイン重複（EGFR-KDD）が検出されたため、四次治療としてOsimertinibを投与したところ、顕著な奏効が得られた。EGFR-KDDは稀な遺伝子変異とされ、その病状経過について若干の文献的考察を加えて報告する。

B-02

EGFR遺伝子変異陽性肺癌の放射線治療後に膠芽腫を合併した１例

[1]JA愛知厚生連海南病院　呼吸器内科
[2]同　放射線治療科
[3]同　脳神経外科
[4]同　病理診断科
○石原　嵩[1]、中尾　心人[1]、杉原　雅大[1]、清利　紘子[1]、木下　亮輔[1]、栗山満美子[1]、武田　典久[1]、村松　秀樹[1]、大宝　和博[2]、黒野　嵩矢[3]、露木　琢司[4]

症例は70歳代後半の男性．202X年７月に検診の胸部異常陰影で当科受診し，CTで左肺S3/S4に辺縁不整で内部の気管支拡張を伴う長径32mmの浸潤影を認めた．同部位の経気管支生検で*EGFR*遺伝子変異（L858R）陽性の肺腺癌と診断した．ステージングの結果はcT2aN0M0 StageIBで，患者希望で定位放射線治療（50Gy/５fr）を行い経過観察となった．X+２年６月に歩行障害と構音障害を主訴に当院脳神経外科を受診し，造影MRIで右前頭葉にring enhancementを呈する約60mmの腫瘤性病変を指摘された．肺腺癌の脳転移と考え定位放射線治療（58.5Gy/15fr）を行いつつOsimertinibを開始した．しかしX+２年９月に神経症状が悪化し開頭腫瘍摘出術を行ったところ，膠芽腫の診断に至った．肺癌と神経膠芽腫の合併を認めた稀な症例で，教訓的な経過と考え報告する．

B-03

肺腫瘍血栓性微小血管症を契機として致死的な経過をたどったEGFR遺伝子変異陽性肺腺癌の一例

[1]愛知県がんセンター　呼吸器内科部
[2]同　循環器科部
○清水　淳市[1]、松澤　令子[1]、山口　哲平[1]、渡辺　尚宏[1]、堀尾　義嗣[1]、藤原　豊[1]、木村　祐樹[2]

症例は50歳代女性。右上葉原発肺腺癌、cT3N2M1c（OSS, HEP）、IVB期、EGFR遺伝子変異陽性（Del19）と診断した。オシメルチニブ開始後３ヶ月頃から倦怠感出現、週単位で悪化し緊急入院した。右心不全あり精査のため転院、肺動脈血より腺癌細胞を検出し肺腫瘍血栓性微小血管症（PTTM）と確定した。当院に戻りオシメルチニブ再開したが左室壁運動低下も来たし緊急入院から25日目に死亡退院した。EGFR遺伝子変異陽性肺癌ではRECISTでの腫瘍進行後もEGFR阻害薬を継続することが少なくない。しかし、全身状態の急速な悪化により、次治療への移行が困難となることがあり、稀ながらPTTMはその一因となると考えられた。貴重な症例と考え報告を行う。

B-04

オシメルチニブによる薬剤性肺炎後に再投与が可能であった肺腺癌の一例

[1]浜松労災病院　呼吸器内科
[2]浜松医科大学　第二内科
○幸田　敬悟[1]、豊嶋　幹生[1]、森川　圭亮[1]、須田　隆文[2]

症例は70歳代男性，20本45年間の既喫煙者．２か月前からの咳嗽を主訴に近医を受診し左胸水を認め当科紹介となった．咳嗽とmMRC1の労作時呼吸困難を認め，SpO2 97%（室内気）であった．胸部聴診で左呼吸音の減弱を認めた．血液検査でCEA10.2ng/mlと上昇，CTでは舌区と左下葉に腫瘤影，左胸水を認めた．気管支鏡検査で左B5，B9からTBBを施行し，双方から肺腺癌を認めた．全身検索を行いcT4N3M1b（OSS）の診断となった．19delが確認されオシメルチニブ80mgで治療を開始した．内服10日目に呼吸不全，CTで両側びまん性すりガラス影を認め薬剤性肺炎と考えた．PSL30mgで治療を開始し軽快を得た後，患者希望によりPSL併用下にオシメルチニブ40mgで内服を再開した．外来にてPSLを漸減しているが薬剤性肺炎の再発は認めず，約２年の経過でPRを維持している．TKI投与可否は肺癌診療の経過に与える影響は大きく，自験例では有効な治療であったと考えられた．

B-05

EGFR G719X変異とMET ex14 skipping変異が同時に検出された肺腺癌の１例

静岡市立静岡病院　呼吸器内科

○板川　俊輝、増田　寿寛、宮本　凌太、亀井　淳哉、中村　匠吾、児嶌　　駿、渡辺　綾乃、佐竹　康臣、藤井　雅人、佐野　武尚、山田　　孝

症例は70歳代男性、X年４月頃から認知機能障害が進み、６月に近医から当院脳神経外科に紹介された。頭部造影MRIで左前頭葉に広範囲に浮腫を伴うリング状に造影される腫瘤と、胸部CTで右肺上葉に６cmの腫瘤を認めたため、転移性脳腫瘍が疑われ当科紹介受診となった。精査の結果、肺腺癌cT3N1M1c（BRA, HEP, ADR, LYM）と診断となった。マルチプレックス検査でEGFR G719X変異とMET ex14 skipping変異が同時に検出された。同月から全脳照射を行い、７月より初回治療としてテポチニブを開始し、腫瘍の縮小を認めPRと判断した。８月にグレード１の肺傷害が疑われ２週間休薬した後に改善を認めたため、治療を再開した。治療開始９ヶ月後、肺障害の再燃なく治療を継続している。治療選択について検討を要した稀な症例であり、文献的考察を加えて報告する。

B-06

肺非結核性抗酸菌症に合併した気道出血に対して気管支動脈塞栓術を行った症例の検討

[1]JA愛知厚生連海南病院　呼吸器内科
[2]社会医療法人宏潤会大同病院　呼吸器内科
[3]JA愛知厚生連海南病院　放射線診断科

○林　俊太朗[1、2]、中尾　心人[1]、平野　彩未[1、2]、栗山満美子[1]、武田　典久[1]、村松　秀樹[1]、高畑　恭兵[3]、亀井　誠二[3]

【背景・目的】近年，肺非結核性抗酸菌症（肺NTM症）は増加傾向であり，肺NTM症における気道出血（喀血・血痰）は臨床的に問題となる症状の１つである．気管支動脈塞栓術（bronchial artery embolization：BAE）は気道出血に対する有効な治療法であり，当院で肺NTM症の気道出血に対し行ったBAEについて検討を行うこととした．
【方法】2015年１月から2021年３月までに肺NTM症患者でBAEを施行した17例について診療録をもとに後方視的に検討した．
【結果】肺NTM症のみの症例が15例，肺アスペルギルス症との合併例が２例であった．17例に対し延べ22件のBAEが施行され，全件ゼラチンスポンジで施行されていた．17例中12例で再出血を認めており，うち４例は複数回のBAEを施行していた．
【考察】既報では肺NTM症などの慢性炎症性疾患では再発率が高いとされており，本検討でも70.6%と高い再出血率を認めた．過去の文献と比較検討し報告する．

B-07

当院における難治性肺MAC症に対する長期アミカシン（AMK）吸入療法の有効性・安全性の検討

国立病院機構長良医療センター

○大西　涼子、五明　岳展、浅野　幸市、鱸　　稔隆、松野　祥彦、安田　成雄、加藤　達雄

【対象・方法】６ヶ月以上AMK吸入療法継続した８例を後方視的に検討した．
【結果】男性／女性 ２／６，平均年齢65.8歳，平均罹患期間9.1年，結節気管支拡張型５例，線維空洞型３例であった．７例が12ヶ月まで継続された．12ヶ月時点で症状の改善／不変：４例／３例であった．12ヶ月までに，３ヶ月以上の培養陰性化が４例に得られたが，その後３例は陽性となった．菌陰性化が12ヶ月以上継続しているのは１例のみであった．長期AMK吸入療法中AMK感受性を実施できた６例中４例で，AMK耐性基準である128以上に変化していた．長期使用での有害事象は認めなかった．
【結語】罹患期間が長く，有空洞例が多い対象では，AMK吸入療法で３回培養陰性を得ても，再度陽性になる症例が多い．またAMK耐性化も高頻度にみられる．より早期でのAMK吸入療法による治療成績の改善がみられるかの検討が必要と思われる．

B-08

薬物療法に加えて早期の手術併用により予後を改善できた肺M. abscessus症の１例

独立行政法人国立病院機構東名古屋病院

○角田　陽平、小川　賢二、中川　　拓、山田　憲隆、垂水　　修、林　　悠太

【症例】78歳女性
【現病歴】２年前より肺M. intracellulare症のためREC治療をおこなったが、陰影悪化し喀痰からM. abscessusが２回検出されたため当院へ紹介。
【経過】高熱持続と体力低下もあり緊急入院。同日よりREC中止し、IPM/CS、AMK、CFZを開始。M. intracellulareの重複感染と考え、AZM、EBも併用。その後は発熱および全身状態は改善傾向に。当院の喀痰検査でもM. abscessusが検出され、前医検査ではCAM誘導耐性が認められた。右上葉に空洞を認めるため、点滴治療終了後の発熱再燃や陰影悪化が強く懸念され、第21病日に他院で右空洞切除術を施行。術後は当院へ再度転院。術後２週間IPM/CS、AMKを継続し、病状安定し退院。
【考察】空洞を認める肺M. abscessus症では薬物療法と外科的治療を組み合わせることで予後を改善させることができると考える。

B-09

難治の経過を辿った肺アラゲカワラタケ症の一例

公立陶生病院　呼吸器・アレルギー疾患内科

○水谷　文香、富貴原　淳、武藤　義和、武井玲生仁、笹野　　元、山野　泰彦、片岡　健介、木村　智樹、近藤　康博

80歳男性、既往に慢性心不全、大腸癌術後。以前より肺の気腫化はあったが、呼吸機能は正常。X年８月、胸部CTで半年で増大する肺嚢胞内腫瘤を指摘され当科紹介となった。喀痰培養で糸状菌検出（菌種不明）、血清Aspergillus抗原陽性となり、肺Aspergillus症として９月よりイトラコナゾールの内服を開始。その後半年で陰影が増大し、X+１年２月より薬剤をボリコナゾールへ変更した。以後も徐々に陰影悪化し、同年７月に気管支鏡検査を実施。吸引痰より糸状菌が培養され、質量分析でTrametes hirsute（アラゲカワラタケ）というキノコと同定された。以後はポサコナゾール、アムホテリシンB、ミカファンギンの投与を試みたが、ミカファンギンで一時的に炎症反応が改善したものの陰影は縮小せず、他剤では病勢を制御できなかった。外来ではボリコナゾールを継続したが徐々に消耗し、X+２年８月に死亡した。キノコが肺へ感染する事例は稀であり、文献考察を交えて報告する。

B-10

長期間服用した経口ステロイド薬の中止５か月後に発症したサイトメガロウイルス肺炎の１例

[1]名古屋市立大学　医学部　５年
[2]名古屋市立大学病院　呼吸器・アレルギー内科

○本田　優樹[1]、金光　禎寛[2]、田中　達也[2]、榊原　一平[2]、森　　祐太[2]、福光　研介[2]、福田　悟史[2]、上村　剛大[2]、田尻　智子[2]、伊藤　　穣[2]、新実　彰男[2]

【症例】83歳男性
【主訴】労作時呼吸困難
【現病歴】喘息、好酸球性肺炎に対してプレドニゾロン（PSL）で長期管理されるも漸減が困難となりX-２年10月にベンラリズマブを導入した。X-１年６月にPSLを中止できたが10月下旬から労作時呼吸困難が出現し、胸部CTで右上葉肺炎を認め11月に当科入院となった。抗生剤に不応のため器質化肺炎を疑い気管支鏡を実施しPSL 30mg/日を再開したが、後日気管支肺胞洗浄液（BALF）中のサイトメガロウイルス（CMV）-DNA陽性が判明した。PSLで浸潤影の改善を認めたためPSLを漸減して経過観察をしていたが、X年２月にPSL 7.5mg/日まで漸減したところで左上葉に浸潤影の出現を認めた。抗生剤投与を行うも浸潤影は改善せず、気管支鏡でBALF中のCMV-DNA陽性を再確認した。バルガンシクロビル内服を開始したところ浸潤影の改善を認め、臨床経過からCMV肺炎と診断した。
【結語】経口ステロイド薬中止後に発症したCMV肺炎の１例を経験した。

B-11

非侵襲的陽圧喚起療法（NPPV）を併用し胸膜癒着術を施行した肝性胸水の１例

静岡市立静岡病院　呼吸器内科

○宮本　凌太、亀井　淳哉、中村　匠吾、増田　寿寛、児嶌　　駿、渡辺　綾乃、佐竹　康臣、藤井　雅人、佐野　武尚、山田　　孝

症例は73歳女性．肝硬変，肝細胞癌で当院消化器内科に通院中であった．X年６月中旬より右胸水が出現し，労作時呼吸困難も認めたため８月下旬に当科紹介となった．胸水は漏出性胸水で，肝性胸水と考えられた．フロセミドとスピロノラクトンで対応したが，胸水増加を認め９月上旬に入院となった．トルバプタンを追加したが呼吸困難が改善せず，入院第９病日より胸腔ドレナージを開始した．胸水排液量が多かったため，第14病日よりNPPV併用下に胸膜癒着術を ４回（OK-432とミノサイクリンを３回，タルクを１回）施行した．排液は500～1000ml/日と減少しなかったが，全身状態も考慮し第35病日に胸腔ドレーンを抜去した．胸水は少量増加したが，呼吸状態も安定していたため第39病日に退院となった．その後，胸水は減少し外来管理中である．文献的考察を加えて報告する．

B-12

デンバーシャント留置により制御が得られたリンパ管奇形に伴う難治性乳び胸の１例

[1]浜松医科大学　内科学第二講座
[2]同　外科学第一講座
[3]同　放射線診断科

○藤田　大河[1]、田熊　　翔[1]、井上　裕介[1]、直井　兵伍[1]、宮下　晃一[1]、安井　秀樹[1]、穂積　宏尚[1]、柄山　正人[1]、鈴木　勇三[1]、古橋　一樹[1]、藤澤　朋幸[1]、榎本　紀之[1]、乾　　直輝[1]、須田　隆文[1]、関原　圭吾[2]、棚橋　裕吉[3]

症例は30代女性。胸部手術歴や外傷歴はない。X-１年８月に健診で左胸水貯留を指摘され、前医で胸腔穿刺により乳び胸と診断された。胸腔ドレナージと脂肪制限食による治療で改善せず、X-１年12月に当院に紹介となった。リンパ管造影、リンパ管シンチグラフィ、MRIによる精査の結果、縦隔内リンパ管奇形に伴う乳び胸と診断された。２回の胸管塞栓術、絶食、およびオクトレオチドの投与が行われたが、一過性の胸水減少効果が得られたのみで無効であった。X年３月にリンパ管奇形に対してシロリムスの投与が開始されたが、約３か月後に薬剤性肺障害を発症したため中止し、ステロイド治療が行われた。X年10月に胸腔・鎖骨下静脈間のデンバーシャント留置術を施行し、一定の治療効果が得られた。成人におけるリンパ管奇形に伴う乳び胸の治療経験は稀であり、文献的考察を踏まえて報告する。

B-13

著明な皮下気腫・縦隔気腫により急速に上気道狭窄を来し気管挿管となった気胸の一例

名古屋掖済会病院　呼吸器内科
○今村　妙子、鈴木　　稜、伊藤　利泰、町井　春花、岩間真由子、田中　太郎、西尾　朋子、浅野　俊明、島　浩一郎

症例は84歳男性。左３度気胸のため紹介受診し、左胸腔ドレーンを挿入し入院となった。数時間後より皮下気腫を認め、その後皮下気腫が急速に拡大し、約１日後に開眼困難、呼吸困難、喘鳴が生じた。左胸腔ドレーンからのエアリークは消失し、胸部単純CTでは左肺の再膨張は得られていたが、頚部から腹部まで著明な皮下気腫および、高度な縦隔気腫を認めた。上気道狭窄と判断し、気道確保のため、気管支鏡補助下に気管挿管を行った。気管支鏡では咽頭・喉頭の腫脹の所見を認めた。その後、左胸腔ドレーンを入れ替えたところ、エアリークが認められるようになり、皮下気腫、縦隔気腫は改善傾向となり、４日後に抜管した。気胸に対する胸腔ドレーン留置後に、皮下気腫を生じることは度々あるが、皮下気腫・縦隔気腫の悪化により上気道狭窄を来すことは稀であると思われるため報告する。

B-14

両側胸水を呈し診断に苦慮した腸リンパ管拡張症に伴うタンパク漏出性胃腸症の１例

藤田医科大学病院　呼吸器内科・アレルギー科
○太田　真樹、赤尾　　謙、堀口　智也、後藤　康洋、磯谷　澄都、橋本　直純、今泉　和良

症例は49歳女性。20XX年８月子宮頸がんに対して化学放射線療法を行い再発なく経過していた。同年12月に両側胸水を認め、胸水タンパク2.4g/dl（血清5.8g/dl），LDH 87U/L（血清135U/L）と漏出液所見を呈し細胞診、培養検査も陰性であったが、心・腎機能正常、尿蛋白の増加も認められず原因は不明であった。翌年１月には呼吸不全を伴う両側胸水の増加を認め入院となった。著明な下腿や体幹の浮腫と低蛋白血症（TP 2.4g/dL）を認め、除外診断的にタンパク漏出性胃腸症を疑い99mTc-DTPA 結合アルブミンシンチグラフィーを施行したところ消化管内腔への漏出が確認された。小腸内視鏡では十二指腸から空腸に非連続性に子宮頸がんの転移・リンパ管浸襲による腸リンパ管拡張症が認められ同病変からのタンパク漏出に伴う胸水貯留と診断した。診断に難渋した稀な病態であり報告する。

B-15

卵巣過剰刺激症候群に伴う片側性胸水を認めた１例

公立陶生病院　呼吸器アレルギー疾患内科
○鈴木　寛子、山野　泰彦、武井玲生仁、富貴原　淳、笹野　　元、片岡　健介、木村　智樹、近藤　康博

症例は39歳女性。不妊治療のため来院２週間前に新鮮胚移植を行った。来院１週間前頃より腹満が出現し、その後、咳嗽、労作時の呼吸困難も出現した。来院当日に、下腹部痛が持続するため当院救急外来受診した。来院時全身状態は良好で、SpO2 98%であった。腹部超音波にて卵巣の腫大、及び少量の腹水を認め、また妊娠反応陽性であった。卵巣過剰刺激症候群（OHSS）を疑い経過観察目的に入院となった。来院時右肺に胸水貯留を認めていたが、翌日施行したXpではさらなる増加を認め当科紹介となった。胸水は淡黄色で滲出性であった（Lym 21%）。感染症、膠原病、腫瘍は各種検査より否定的であった。OHSSに伴う胸水貯留としては全身状態が良好である点が非典型であったものの、類似の報告もあり、穿刺排液で経過を見る方針とした。第７病日より酸素不要、胸水の減少を認め退院となった。胸水は１ヶ月後には完全に消失した。貴重な症例と考え、文献的考察も含め報告する。

B-16

感染合併により急速に増大し，胸痛，発熱を来した心膜嚢胞の１例

三重県立総合医療センター
○三木　寛登、後藤　広樹、児玉　秀治、藤原　篤司、吉田　正道

症例は生来健康な50才代の男性．X年１月14日の夕刻から急性の胸痛を自覚，改善なく発熱も伴い翌15日に当科初診となった．精査でも症状原因は同定されなかったが，倦怠感と胸痛が強く同日精査加療目的で入院となった．当日夜半から胸痛が増強，悪寒戦慄あり，翌日の採血で炎症反応の急峻な上昇が認められた．画像再検で，当初症状と無関係と考えられた前縦隔腫瘍が入院時と比較し明らかに増大，周囲に液貯留を伴っており腫瘍内感染と臨床診断した．抗菌薬治療により胸痛は軽快し，解熱，採血所見の改善や腫瘍の縮小が認められた．組織診断，感染制御目的に22日に外科的切除が施行され心膜嚢胞の嚢胞内感染と診断確定，術後再発なく経過している．心膜嚢胞は比較的希少で，画像検査で偶然発覚することはあるが，臨床症状を呈することは少ない．自験例では嚢胞内感染により急性症状を来し，増大するなど稀な経過をたどったため文献的考察を交え報告する．

C-01

ニボルマブ、イピリムマブ後のペメトレキシドにより腫瘍が縮小した悪性胸膜中皮腫の１例

JA岐阜厚生連飛騨医療センター久美愛厚生病院
○山崎　大地、加藤　俊夫、垣内　大蔵、横山　敏之

Ｘ年６月７日に２週間前からの咳、息切れを主訴に当院受診した。左大量胸水を認め胸腔ドレーンを挿入して入院とした。胸水からは診断がつかなかったため、６月15日にエコーガイド下で胸膜生検を施行した。胸膜癒着術施行後に胸腔ドレーン抜去した。病理では当初腺癌の診断であり、PD-L1 １%、遺伝子変異はオンコマインですべて陰性であった。７月11日からニボルマブ、イピリムマブを１コース投与した。免疫染色が追加され、最終的には悪性胸膜中皮腫の診断となった。１コース後にPDとなったため、二次治療としてペメトレキシド単剤投与を開始した。ペメトレキシド１コース投与後に腫瘍の著明な縮小を認め、ペメトレキシド治療を継続している。ニボルマブ、イピリムマブ療法後のペメトレキシド投与後に腫瘍が縮小した報告はなく、ここに報告する。

C-02

Lynch症候群に合併した胸腺腫に対してPembrolizumabが奏効した１例

[1]名古屋大学医学部附属病院　呼吸器内科
[2]同　呼吸器外科
[3]同　ゲノム医療センター
[4]同　化学療法部
○渡邉　祥平[1]、長谷　哲成[1]、速井　俊策[1]、橋本　賢彦[1]、牛嶋　　太[1]、中村　彰太[2]、近藤　千晶[3,4]、神山　潤二[1]、寺町　　涼[1]、伊藤　貴康[1]、松井　利憲[1]、田中　一大[1]、阪本　考司[1]、進藤有一郎[1]、下方　智也[4]、森瀬　昌宏[1]、若原　恵子[1]、芳川　豊史[2]、石井　　誠[1]

症例は40代女性。Ｘ年９月にCTガイド下生検で正岡III期胸腺腫（TypeB2）と診断、術前療法としてCAMP療法（CDDP+DXR+MP）を施行したが一時的な奏効の後増悪した。Ｘ年12月に根治切除を試みたが胸膜播種の上、原発巣切除も困難であり生検のみで終了し、胸腺腫（TypeB3）と診断した。X+１年２月から適応外承認の上CDDP+VP-16を投与も増悪した。FoundationOne CDxに提出したところ、MSI-High・TMB-Highであり、さらにMLH1・PMS2に病的バリアントを認めLynch症候群が示唆された。胸腺腫では免疫チェックポイント阻害剤による心筋炎のリスクが報告されており、頻回に心筋逸脱酵素を調べながら慎重にPembrolizumabを投与したところ、長期に奏効し、現時点で明らかな免疫学的有害事象を認めていない。Lynch症候群に合併したMSI-high・TMB-Highの胸腺腫に対してPembrolizumabが奏効した症例は稀であり、若干の文献的考察を交えて発表する。

C-03

ペムブロリズマブによる免疫関連有害事象（irAE）髄膜炎が疑われた肺腺癌術後再発の一例

静岡県立総合病院　呼吸器内科
○鈴木　浩介、深澤　詠美、山本　雄也、藤田　侑美、白鳥晃太郎、柴田　立雨、岸本祐太郎、櫻井　章吾、三枝　美香、赤松　泰介、山本　輝人、森田　　悟、朝田　和博、白井　敏博

症例は70代男性．X-７年右下葉肺腺癌に対し，右肺下葉切除を施行した．X-１年３月PET/CTで右胸膜播種を認め，肺腺癌術後再発と診断した．同年６月カルボプラチン・ペメトレキセド・ペムブロリズマブを開始し，同年９月より維持治療を開始した．X年１月発熱・意識障害を認め，当院に救急搬送となった．腰椎穿刺を施行し，髄液中の糖は正常であったが蛋白及び細胞数増加を認め，無菌性髄膜炎の診断で入院となった．アシクロビルを投与したが改善は得られず，髄膜炎パネル検査が陰性であったため，irAE髄膜炎を疑いグルココルチコイドパルスを施行した．意識障害及び炎症反応は著明に改善した．プレドニゾロン60mg（0.9mg/kg）で後療法を開始した．１週間ずつ減量したが髄膜炎の再燃なく，後遺症も認めず自宅退院となった．免疫チェックポイント阻害薬の使用歴がある場合，髄膜炎の原因としてirAEを鑑別に挙げる必要がある．

C-04

デュルバルマブとトレメリムマブ併用療法中にサイトカイン放出症候群疑いの発熱を呈した扁平上皮癌の一例

[1]名古屋大学医学部附属病院
卒後臨床研修・キャリア形成支援センター
[2]同　呼吸器内科
○佐々　直矢[1]、速井　俊策[2]、神山　潤二[2]、寺町　　涼[2]、伊藤　貴康[2]、松井　利憲[2]、田中　一大[2]、長谷　哲成[2]、阪本　考司[2]、進藤有一郎[2]、若原　恵子[2]、森瀬　昌宏[2]、石井　　誠[2]

症例は50代男性．胸椎への直接浸潤を認めcT4N2M1a Stage4a肺扁平上皮癌と診断，PDL1 TPSは０%であった．カルボプラチン，nab-パクリタキセル，デュルバルマブ，トレメリムマブ併用療法を開始し，12日目に発熱を認め一旦解熱するも再発熱を認めた．感染巣を認めず血液培養も陰性であった．皮膚障害，肝障害も併発し，IL-6高値を認め臨床的にサイトカイン放出症候群を疑いステロイドパルス療法を開始したところ，速やかに解熱した．ステロイド開始後IL-6は正常化したためステロイドを漸減し退院となった．再燃リスクが高いと判断し薬剤変更を行い治療継続中である．本治療は進行肺癌への有効性が第三相ランダム化比較試験で示されているがサイトカイン放出症候群発症の報告があり，早期のステロイド治療が望ましいとされる．早期からサイトカイン放出症候群を疑い治療導入することで臓器障害を残さず改善が得られた一例を経験したため文献的考察を加えて報告する．

C-05

肺癌に対するプラチナ製剤併用療法および免疫チェックポイント阻害薬による維持療法が大腸癌に奏功した一例

[1]順天堂大学医学部附属静岡病院　呼吸器内科
[2]同　病理診断科
○中島　由貴[1]、吉田　隆司[1]、早川　瑛梨[1]、渡邉　敬康[1]、早川　乃介[1]、岩神　直子[1]、和田　了[2]、岩神真一郎[1]

胸部異常陰影で紹介受診となった66歳男性。CTで右上葉に不整形結節を認め、気管支鏡での生検で扁平上皮癌の診断となった。病期診断目的に施行したPET-CTでは盲腸にFDG集積亢進を認めたため下部消化管内視鏡を行ったところ、盲腸に周堤と潰瘍底を伴う易出血性の２型進行大腸癌を認め、肺癌および盲腸癌の重複癌の診断となった。肺癌に対する加療を先行し、右肺上葉扁平上皮癌 cT4N1M0 stage III Aに対して根治的化学放射線療法（CDDP+VNR+胸部放射線療法）を施行後、durvalumabによる維持療法を開始した。２か月後、盲腸癌 cT2N0M0 stageIに対して腹腔鏡補助下回盲部切除術を施行されたが、切除部には潰瘍瘢痕形成を認めるのみで病理学的完全奏効であった。肺癌に対する全身化学療法が大腸癌にも奏功した一例であり、文献的考察を加え報告する。

C-06

血液透析中の進展型小細胞肺癌患者に対するデュルバルマブとカルボプラチン、エトポシド療法の一例

名古屋大学医学部附属病院
○牛嶋　太、長谷　哲成、速井　俊策、神山　潤二、寺町　涼、伊藤　貴康、松井　利憲、田中　一大、阪本　考司、進藤有一郎、森瀬　昌宏、若原　恵子、石井　誠

症例は60代男性。慢性腎不全に対する腹膜透析中、横隔膜交通症治療目的に当院紹介受診され、胸部異常陰影のため当科紹介された。腹水細胞診で進展型小細胞肺癌と診断、血液透析に切り替え、デュルバルマブ（1500mg/body, day1）とカルボプラチン（［AUC］＝５，day1）、エトポシド（50mg/m２，day1，３）による初回治療を開始した。１サイクル目にグレード２の貧血やグレード３の好中球減少、上部消化管出血を認めた。２サイクル以降はカルボプラチン（［AUC］＝４）とエトポシド（40mg/m２）に減量して投与したところ、重篤な有害事象は認めなかった。２サイクル終了時に腫瘍の縮小を認め、４サイクル終了時点でも腫瘍縮小は維持されていた。今回、血液透析中の進展型小細胞肺癌に対してデュルバルマブとカルボプラチン、エトポシド療法が奏効した症例を経験したため、若干の文献的考察を加えて報告する。

C-07

治療待機中に抗TIF１-γ抗体陽性皮膚筋炎を発症した小細胞肺癌の一例

医療法人豊田会刈谷豊田総合病院　呼吸器内科
○鳥居　敦、内田　岬希、堀　和美、松井　彰、岡田　木綿、武田　直也、吉田　憲生

【症例】60歳代男性．高血圧症の他に特記すべき既往はない．X年４月に他院の健診CTで右中葉腫瘤影を認め，同年６月に精査目的に紹介となった．気管支鏡検査から小細胞肺癌の診断となり早急に治療を開始する方針であったが，仕事都合のため病期検索や治療導入の予定が立たない状況であった．同年７月末に全身に多発する皮疹と嚥下障害のため脳神経内科にて緊急入院となり，抗TIF1-γ抗体陽性皮膚筋炎の診断となった．ステロイドパルス治療を２回実施し皮膚筋炎の改善を確認した後に，第25病日から化学療法を１コース行い退院となった．外来にて化学療法を継続しつつ，皮膚筋炎に対して免疫抑制治療を継続している．
【考察】皮膚筋炎は悪性腫瘍を高率に合併することで知られるが，悪性腫瘍先行例は比較的少なく，その中でも肺癌の先行例は極めて稀であるとされる．両疾患の病勢の関連にも統一された見解はなく，貴重な症例と考えられたため経過を報告する．

C-08

播種性骨髄癌腫症を合併した小細胞肺癌の１例

一宮市立市民病院　呼吸器内科
○吉岡　昂紀、浅岡　るう、木村　令、西永　侑子、福島　曜、麻生　裕紀

症例は82歳男性．X年12月22日食思不振を主訴に当院を受診した．血液検査結果にて高LDH血症，高CRP血症，高フェリチン血症を認め，直近の病歴からCOVID-19感染あるいはワクチン接種後のサイトカインストーム疑いで入院した．入院後よりセフォチアムを併用下でステロイドを使用したが，LDHとフェリチンなどの検査数値と病状の改善が認められず，骨髄穿刺を施行し小細胞癌による骨髄癌腫症が疑われた．CTで右肺下葉に結節性病変を認めたことと骨髄所見から12月28日当科紹介となった．各種検査所見より骨髄癌腫症を合併した進展型右下葉小細胞肺癌と診断し，X+１年１月10日よりカルボプラチン・エトポシド併用療法を施行した．化学療法を計４コース実施した後は経過観察とし，自宅療養を継続していたが全身状態は悪化傾向となりX+１年９月23日永眠された．当日は文献的考察も含め発表する．

C-09

縦隔リンパ節に対するクライオ生検とフローサイトメトリー解析の両者で診断した濾胞性リンパ腫の一例

藤田医科大学　呼吸器内科

○佐藤　孝哉、大矢　由子、池田　安紀、堀口　智也、後藤　康洋、磯谷　澄都、橋本　直純、近藤　征史、今泉　和良

症例は82歳、男性。腎癌術後観察中の胸部CTで縦隔リンパ節が腫大・融合・びまん性浸潤像を指摘された。縦隔リンパ節 #4R、#７に対してEBUS-TBNAと穿刺孔からのクライオ生検（cryoEBUS）を施行したが、浸潤する多数のリンパ球に明らかな核異型がなく免疫染色でも特定の細胞の増殖を明らかにできなかった。外科的生検は困難であり、再度cryoEBUSで複数個の検体を採取し一部でフローサイトメトリー（FCM）を実施したところ、増殖細胞はCD19、CD20のＢ細胞系マーカー陽性が主体でありλ鎖/κ鎖の明らかな偏りが証明され、免疫染色でもCD10、Bcl-2陽性の腫瘍細胞が確認され、最終的に濾胞性リンパ腫（FL）と診断し得た。FLの診断には微小検体は不適とされ、内視鏡診断は容易でないが複数個のcryoEBUS検体で病理診断およびFCM解析を組み合わせることで有用な診断法となり得る。

C-10

肺生検で血管内リンパ腫の診断に至った一例

聖隷三方原病院呼吸器センター　内科

○友田　　悠、加藤　慎平、藤田　大河、豊田　峻輔、杉山　裕樹、霜多　　凌、森川　萌子、稲葉龍之介、杉山　未紗、小谷内敬史、天野　雄介、長谷川浩嗣、松井　　隆、横村　光司

症例は79歳男性。X-１年７月から１ヶ月ほど持続する微熱と乾性咳嗽のため８月に近医を受診した。胸部X線写真で異常を指摘され、当科を紹介受診した。胸部CTでは両側胸膜下の不整な網状影と上葉優位のすりガラス影、両側下葉には小葉間隔壁の肥厚と輪状影を認められた。血液検査ではKL-6の上昇はなかったものの、汎血球減少傾向やLDH上昇、可溶性IL-2レセプター上昇が認められた。自己抗体は陰性で膠原病を疑うような身体所見はなく、薬剤性も否定的だった。鑑別診断として過敏性肺炎や特発性間質性肺炎、リンパ腫増殖性疾患などを上げられ、気管支鏡検査を施行された。ランダム肺生検で血管内リンパ腫（IVL）と診断され、当院血液内科を紹介受診した。ランダム皮膚生検では特記所見はなかった。間質性肺疾患を背景にしたすりガラス影に血球減少や可溶性IL-2レセプター上昇を認められる場合、IVLを鑑別に上げることは重要と思われた。文献的考察を踏まえ報告する。

C-11

大葉性浸潤影を呈したALK positive anaplastic large-cell lymphomaの一例

藤田医科大学　呼吸器内科学

○森谷　遼馬、丹羽　義和、相馬　智英、堀口　智也、後藤　康洋、磯谷　澄都、橋本　直純、近藤　征史、今泉　和良

症例は48歳の女性．右背部痛，呼吸困難で近医を受診し，右大葉性浸潤影を認めた．抗生剤で改善せず当院へ紹介．転院時呼吸不全が高度でステロイドパルス療法を先行したが，血清sIL-2Rは高値でありリンパ腫・リンパ増殖性疾患を疑ってクライオ生検を施行した．病理所見では肺胞腔内に著明な線維増生，マッソン体形成が認められ器質化肺炎の像であったが，組織内にCD30陽性の大型異型細胞が確認され，CD20，CD79aなどB cellマーカーは陰性，ALK-1免疫染色陽性であり，T細胞リンパ腫であるALK陽性未分化大細胞型リンパ腫の肺病変と随伴する器質化肺炎と診断した．抗CD30抗体-薬物複合体を組みいれたA+CHP療法にて肺病変は著明に改善した。リンパ腫の肺病変は腫瘤影または斑状影の症例が多く，腫瘍に随伴する器質化肺炎を証明した症例は稀で，良質な病変採取が病態診断に結びついたと考えられた．

C-12

左上顎洞炎に対する手術を契機に発見された副鼻腔結核の一例

日本赤十字社愛知医療センター名古屋第一病院

○古澤秀一朗、吉田　健太、白髭　　彩、松浦　彰彦、廣島　正雄、都島　悠佑、山田　悠貴、田中　麻里、稲垣　雅康、小玉　勇太、伊藤　亮太、竹山　佳宏、横山　俊彦

症例は60歳代女性．脳ドッグにて撮影された頭部MRIで左上顎洞炎を指摘され，当院耳鼻科を受診された．約半年間保存加療が行われたが，鼻漏症状の改善がなく内視鏡下副鼻腔手術が実施された．上咽頭粘膜の病理所見では，一部に類上皮細胞肉芽腫の形成を認めた．術後に微熱が遷延し，精査目的で施行されたCTにて，右肺尖部に石灰化粒状影，両肺上葉に気道散布性の粒状影，中葉舌区に気管支拡張を認め，当科紹介受診となった．喀痰抗酸菌検査にて塗抹・培養検査ともに陰性であったが，上顎洞内貯留液の抗酸菌培養では４週間後に結核菌が同定され，副鼻腔・咽頭・肺結核と診断した．診断後より，４剤併用療法による初期強化治療を行い，治療開始後約２ヵ月時点で上顎洞内貯留液の培養陰性を確認し，現在は２剤による維持療法を行っている．副鼻腔結核の症例は比較的稀であり，若干の文献的考察を加えて報告する．

C-13

インドネシア出身の若年男性に生じた頸椎カリエス，結核性咽後膿瘍の１例

三重県立総合医療センター
○後藤　広樹、三木　寛登、児玉　秀治、藤原　篤司、吉田　正道

症例は24歳男性．３年前にインドネシアから職業訓練研修生として来日した．Ｘ年１月に後頸部痛が出現し，３月から上肢の異常感覚が出現したため，４月に近医整形外科を受診した．精査の結果，第２頸椎に溶骨性変化を，第２～４頸椎前面に膿瘍形成を疑う所見を指摘され，当院脳外科を紹介受診した．諸検査から化膿性脊椎炎，咽後膿瘍の診断で入院し，膿瘍ドレナージ術とハローベストによる外固定がなされたが，ドレナージされた膿汁から結核菌が検出され，頸椎カリエス，結核性咽後膿瘍の診断に至り，その後，当科での９か月に及ぶ抗結核薬治療を要した．頸椎カリエスは脊椎カリエスの中でも約３％と非常に少ないほか，結核性咽後膿瘍も近年では稀な疾患であるため，若干の文献的考察を含め報告する．

C-14

NTMの混合感染により誤ってINH耐性と判定された肺結核の１例

独立行政法人国立病院機構東名古屋病院
○角田　陽平、小川　賢二、中川　　拓、山田　憲隆、垂水　　修、林　　悠太

【症例】87歳女性
【現病歴】検診の胸部Ｘ線検査で異常を指摘され、近医より前医に紹介。喀痰抗酸菌培養で結核菌が陽性となったが、塗抹は陰性のため、外来でINH、RFP、EB開始。２か月後にINH、RFPの２剤治療へ変更。その後薬剤感受性試験で、INH、EB、PZA、LVFXが耐性と判定されたため、当院へ紹介。
【経過】当院で喀痰を取り寄せ、再検査を行った。前医での治療経過は良好で、喀痰検査を実施した外注検査会社が以前にもNTMの混合感染を検出できなかった類似症例を経験していたため、培養や薬剤感受性の再検中はINH、RFPを継続した。その後喀痰からM.tuberculosisとM.intracellulareが検出されたが、薬剤感受性試験では結核菌の薬剤耐性は認められなかった。
【考察】薬剤感受性結果と臨床経過が合わない結核症例では、喀痰検査を再検し、NTMの混合感染の可能性を確認する必要がある。

C-15

結核モデル病床・結核病床を有する当院の結核診療について

独立行政法人国立病院機構天竜病院　呼吸器アレルギー科
○金井　美穂、伊藤　靖弘、岩泉江里子、永福　　建、大嶋　智子、大場　久乃、藤田　　薫、三輪　清一、中村祐太郎、白井　正浩

結核罹患率の減少に伴い結核入院患者数も減少し、結核単一病棟の運営・維持が困難となっている。また、高齢者が増加し、重篤な合併症や副作用等の個々の病態への対応や、看護・介護の必要度が高くなっており、これらに応じてユニット化や結核モデル病床の整備が進んでいる。当院は静岡県西部地区の結核医療の拠点病院として機能してきたが、当院の結核病床も2000年に200床から150床へ、2012年新病棟完成を機に30床の結核病棟に変更し、更に結核病床８床をグループ化し、結核モデル病床10床を有するユニット化病棟に改築して2020年４月より運用している。モデル病床では重症・高齢結核患者の治療を行い、肺結核疑い患者の確定診断を進め、診断後は結核病床で治療導入を行うなど、各病床の特性に応じて患者を収容し、結核治療を進めている。これら病床の運用状況や問題点等について検討し、報告する。

C-16

特発性血小板減少性紫斑病を合併した粟粒結核の１例

静岡県立総合病院　呼吸器内科
○藤田　侑美、深澤　詠美、山本　雄也、白鳥晃太朗、鈴木　浩介、柴田　立雨、岸本祐太郎、櫻井　章吾、三枝　美香、赤松　泰介、山本　輝人、森田　　悟、朝田　和博、白井　敏博

症例は22歳男性．１ヶ月前から倦怠感や食思不振が出現し，その後，発熱も認めたため，前医を受診した．粟粒結核の診断となり，当院に転院した．肝酵素が上昇していたため，イソニアジドとリファンピシン，エタンブトール，レボフロキサシンで治療を開始したが，さらに肝胆道系酵素が上昇し，薬剤変更や休薬を行っていた．第17病日に血小板数2000/μLと急激に低下した．結核に伴う特発性血小板減少性紫斑病（ITP）と判断し，結核治療の継続と輸血療法に加え，免疫グロブリン製剤やデキサメタゾン，トロンボポエチン受容体作動薬の投与を行った．第20病日には血小板数０/μLまで低下し，胸腔内や消化管，尿路の出血を認めた．第32病日に血小板数43000/μLまで回復し，以降再燃はない．結核にITPを合併することはまれであり，その臨床的特徴について文献的考察を加えて報告する．

C-17

非典型的CT所見を呈し，外科的肺生検にて特発性肺線維症と診断した一例

[1]浜松労災病院　呼吸器内科
[2]浜松医科大学　内科学第二講座
○仲田　一晴[1]、森川　圭亮[1]、幸田　敬悟[1]、豊嶋　幹生[1]、須田　隆文[2]

症例は76歳の男性．２年前より他院で間質性肺炎の経過観察をされていた．今回，肺陰影の悪化を認め当院呼吸器内科に紹介となった．CTで両肺の下葉優位に，気管支周囲に広がる網状影，すりガラス影を認めた．胸膜下は比較的保たれ，非特異的間質性肺炎（NSIP）などが疑われた．膠原病や過敏性肺炎，薬剤性肺炎を疑う病歴や臨床所見は認めなかった．気管支鏡検査を施行し，TBLBの病理では有意な所見はなく，気管支肺胞洗浄液でリンパ球の増加は認めなかった．外科的肺生検を行い，病理ではUIPパターンであり，特発性肺線維症と診断した．その後，ニンテダニブを導入し外来で経過観察を行なっている．CTで明らかな非UIPパターンを呈しても病理ではUIPパターンを認めることがあり，文献的考察を交え報告する．

C-18

二次性肺高血圧を伴う特発性間質性肺炎に対し左片肺移植を施行した一例

[1]藤田医科大学　医学部　呼吸器外科学
[2]藤田医科大学病院　移植支援室
[3]藤田医科大学　医学部　先端ロボット・内視鏡手術学
○松田　安史[1]、杉元　弥生[2]、板羽　紗折[2]、高石　陽一[1]、田村　洸[1]、金咲　芳郎[1]、石沢　久遠[1]、河合　宏[1]、鈴木　寛利[1]、樋田　泰浩[3]、星川　康[1]

背景：北米データベースを用いた解析では、片肺移植において平均肺動脈圧（mPAP）40mmHg以上は死亡率のハザード比増加と関連し術式選択の基準とされる。今回我々は待機中二次性肺高血圧を来した特発性間質性肺炎に対し脳死片肺移植を行った。
症例：40歳台男性。X-２年特発性間質性肺炎と診断され、抗線維化薬を含む内科治療がなされたが呼吸機能が悪化し、X年10月脳死肺移植待機登録した。登録時の心エコー上TRPG26.5mmHg。X+３年３月適合する脳死ドナーが発生し肺移植目的に入院。肺野陰影の悪化と労作時低酸素血症を来しており、TRPG 45mmHg、麻酔導入時のmPAP は約35mmHgと肺高血圧をきたしていた。Central VA-ECMO下に左片肺移植を行い、ECMO離脱後のmPAPは15-20mmHgで推移した。第４病日に人工呼吸離脱した。
考察：二次性肺高血圧合併特発性間質性肺炎に対し、術中Central VA-ECMOを適切に使用し脳死左片肺移植を行い、急性期合併症なく乗り切ることができた。

C-19

アベルマブによる薬剤性間質性肺炎の一例

総合病院聖隷三方原病院
○豊田　峻輔、松井　隆、友田　悠、杉山　裕樹、霜多　凌、志村　暢泰、山田耕太郎、森川　萌子、杉山　未紗、小谷内敬史、天野　雄介、加藤　慎平、長谷川浩嗣、横村　光司

症例は78歳男性。進行期尿管癌の診断でCBDCA+GEM療法後の維持治療として８ヶ月前にアベルマブの投与が開始された。16コース施行後にKL-6とSP-Dの上昇傾向を認めたために当科に紹介となり、胸部CTで両肺に散在する気道に沿ったすりガラス影を認めた。気管支鏡検査は行えなかったが、各種検査で感染症は否定的でアベルマブによる薬剤性間質性肺炎が疑われた。アベルマブを中止し経過観察をしていたが呼吸困難などの自覚症状が出現し、胸部CT所見も悪化したためにプレドニン30mgで治療を開始し症状や陰影は改善した。その後プレドニンは漸減・中止したが再燃はない。アベルマブは尿管癌や腎細胞癌に対して使用される抗PD-L1抗体であり、免疫関連有害事象として肺障害の発症が報告されている。自験例においてはKL-6の定期的な検査が早期発見に有効であった。文献的考察を加えて報告する。

C-20

加湿器肺の１例

[1]磐田市立総合病院　呼吸器内科
[2]浜松医科大学　内科学第二講座
○手嶋　隆裕[1]、大竹　亮輔[1]、中根　千夏[1]、岸本　叡[1]、中川栄実子[1]、稲葉龍之介[1]、村上有里奈[1]、青島洋一郎[1]、西本　幸司[1]、松島紗代実[1]、原田　雅教[1]、妹川　史朗[1]、須田　隆文[2]

症例は80歳代女性．超音波加湿器の使用を開始した約１ヶ月後から発熱，咳嗽，労作時呼吸困難が出現したため当科を受診した．胸部CTでは両側肺野，右肺優位に斑状のすりガラス状陰影を認め，一部に淡い粒状影を伴っていた．BALではLym 23.0%，Neut 8.8%，Eos 9.2%と軽度上昇し，CD４/８は7.45と上昇していた．TBLCでは胞隔炎，気腔内器質化，フィブリン様の析出がみられたが肉芽腫は認めなかった．入院後，自然軽快傾向を示し，加湿器の使用による誘発試験が陽性であったことから加湿器肺と診断した．加湿器の水のβ-Dグルカン，エンドトキシンが高値を示し，*Mycobacterium gordonae*，グラム陰性桿菌，真菌等が検出されたが，加湿器の水に対するリンパ球幼若化試験は陰性であった．今回のTBLCの組織所見は，加湿器肺の病態として，３型・４型アレルギー以外に肺障害の要素の関与を示唆する可能性がある所見と考えられたため報告する．

一般演題
第２日目
抄　録

〈筆頭演者が研修医アワード対象の発表には下線が付いています。〉

A-22

$EGFR^{G719A}$と$KRAS^{G12A}$の両変異を有しアファチニブに初期耐性を示した肺腺癌の一例

浜松医科大学　医学部　内科学第二講座

○鈴木健太郎、直井　兵伍、井上　裕介、宮下　晃一、安井　秀樹、穂積　宏尚、柄山　正人、鈴木　勇三、古橋　一樹、藤澤　朋幸、榎本　紀之、乾　　直輝、須田　隆文

症例は60代女性．呼吸困難を主訴に前医を受診し，右胸水を指摘された．当科に紹介後，右上葉原発肺腺癌，Stage IVBと診断された．AmoyDx肺癌マルチ遺伝子PCRパネル検査で$EGFR^{G719X}$と*KRAS*（G12C以外）遺伝子変異を認めた．PD-L1のTPSは1-24%であった．一次治療としてアファチニブの投与が開始されたが無効で，投与23日目に中止された。二次治療としてカルボプラチン＋ペメトレキセド＋デュルバルマブ＋トレメリムマブが開始され，奏効中である．包括的がんゲノムプロファイリングの結果，$EGFR^{G719A}$と$KRAS^{G12A}$やTMB高値などが確認された．同一腫瘍に*EGFR*と*KRAS*遺伝子変異が併存し，アファチニブが無効，化学免疫療法が有効であった症例を経験したため，文献的考察を交えて報告する．

A-23

KRAS G12C変異陽性の肺扁平上皮癌に対してソトラシブを投与した1例

愛知県がんセンター　呼吸器内科部

○松澤　令子、山口　哲平、渡辺　尚宏、清水　淳市、堀尾　芳嗣、藤原　　豊

55歳、男性。呼吸苦を主訴に前医を受診し、左肺門部腫瘤と左下葉無気肺を指摘されて当院へ紹介された。肺野から生検を行い、cT4N2M1c IVB期、TTF1陰性、p40陽性、KRAS G12C変異陽性、PD-L1 TPS 30%の肺扁平上皮癌と診断した。治療開始前のPSは1、カルボプラチン＋ナブパクリタキセル＋ペムブロリズマブを2サイクル施行したが、多発骨転移・副腎・腎転移で増悪を認めた。初回治療に対して病勢進行を認めた時点でのPSは2。ソトラシブの内服を開始し、本人の自覚症状とADLは改善し、投与開始から1か月後のCTでは原発巣は縮小、副腎転移は増大を認めた。肺扁平上皮癌の3-7%程度でKRAS変異が陽性となり、うち25-50%はKRAS G12C変異であったという報告があるが、ソトラシブの効果についてはほとんど報告がない。KRAS G12C陽性の肺扁平上皮癌に対してソトラシブを投与した症例を経験したため文献的考察を含めて報告する。

A-24

局所麻酔下胸腔鏡で診断した*BRAF* V600E陽性肺腺癌の1例

[1]名古屋市立大学病院　呼吸器・アレルギー内科
[2]名古屋市立大学大学院医学研究科　医学・医療教育学

○中川　朝子[1]、上村　剛大[1]、羽柴　文貴[1]、田中　達也[1]、榊原　一平[1]、森　　祐太[1]、福光　研介[1]、福田　悟史[1]、金光　禎寛[1]、田尻　智子[1]、伊藤　　穣[1]、小栗　鉄也[1]、高桑　　修[2]、新実　彰男[1]

症例は50代、男性。X-1年4月頃から頸部腫瘤を自覚していた。健康診断でも頸部の異常を指摘され、X-1年12月に当院の耳鼻咽喉科を受診、頸部のリンパ節腫大部の細胞診検査で癌細胞が検出された。原発の検索目的のCTで左胸水の貯留を認め、X年1月に当科を受診となった。局所麻酔下胸腔鏡検査で胸壁に複数の隆起性結節を認め、同部位で生検を施行、TTF-1陽性であり、肺原発の腺癌と診断した。*BRAF* V600Eが陽性であったため、DabrafenibとTrametinibの併用療法を開始した。胸腔鏡検査で病変を観察可能であった*BRAF*遺伝子変異陽性の肺腺癌を経験したため報告する。

A-25

アレクチニブの減感作療法によりALK-TKIを継続できたALK融合遺伝子陽性肺腺癌の1例

静岡県立総合病院　呼吸器内科

○山本　雄也、深澤　詠美、藤田　侑美、白鳥晃太郎、鈴木　浩介、柴田　立雨、岸本祐太郎、櫻井　章吾、三枝　美香、赤松　泰介、山本　輝人、森田　　悟、朝田　和博、白井　敏博

症例は68歳女性。近医で右肺下葉の腫瘤を指摘され、肺癌が疑われたため、当院を紹介された。気管支鏡検査でALK融合遺伝子陽性の肺腺癌 Stage4Aと診断し、アレクチニブを開始した。内服開始から8日目にGrade3の皮疹が出現したため、アレクチニブは中止した。皮疹の改善後にブリグチニブを開始したが、Grade3の肺障害と肝障害が出現したため、ブリグチニブは中止した。アレクチニブの減感作療法を行う方針とし、40mg/日で再開した。皮疹など副作用の出現なく経過した。現在は450mg/日で投与を継続しており、明らかな病勢悪化なく経過している。減感作療法でアレクチニブの継続を試みた症例の報告は少なく、貴重な症例と考え報告する。

A-26

Alectinibによる薬剤性肺障害の後，Brigatinibを投与したALK融合遺伝子陽性肺腺癌の一例

JCHO中京病院　呼吸器内科

○五軒矢　桜、田宮裕太郎、折中　雅美、小林　正弘、伊勢　裕子、宮松　晶子、龍華　祥雄、浅野　周一

【症例】70代 女性。主要臓器障害なく、PS0。X年９月右下葉原発性肺腺癌（cT3N3M1a，PLE，cStage Ⅳ A）と診断された。ALK融合遺伝子を認めたためX年10月より、１次治療としてAlectinib内服を開始。X年12月腫瘍縮小を認めたが、肺障害Grade3を生じ入院。ステロイドパルス等の治療により改善した後、X＋１年２月より２次治療としてBrigatinib内服（180mg/day）を開始した。Grade3の高CK血症を認めたため一時休薬、減量（120mg/day）を要したが、奏効が得られ、継続治療中である。

【考察】EGFR-TKIと比較しALK-TKIは肺障害の頻度、重症度ともに低く、回復後にALK-TKIを再投与したという報告が増えている。１種類のTKIに重篤な有害事象を生じた症例でも、慎重に薬剤を選択することでTKIによる治療を継続できる場合がある。

A-27

形質転換による耐性を示したALK陽性肺腺がんの１例

国立病院機構名古屋医療センター　呼吸器内科

○大濱　敏広、小暮　啓人、鳥居　厚志、篠原　由佳、佐野　将宏、北川智余恵、沖　昌英

症例は66歳男性．2014年９月に検診で異常陰影を指摘され，12月に左上葉切除術を施行．肺腺がん，pT1bN2M0，Stage ⅢA，ALK-IHC/FISH陽性の診断であった．術後補助化学療法は施行せず、経過観察していた．2015年５月に縦隔リンパ節再発を来し、６月からアレクチニブ600mg/日を開始した。最良効果はCRを得ていたが，2023年７月に左副腎腫大を認め，８月にEUS-FNAで肺扁平上皮がんと診断．他に転移巣を認めず，９月に左副腎摘出術を施行した．肺扁平上皮がん，ALK-IHC陽性であり，形質転換による耐性と診断した．その後アレクチニブを継続し，経過観察中である．

A-28

シスプラチン+S-1+放射線療法を施行した胸腺癌の一例

名古屋大学医学部附属病院

○佐藤　智則、長谷　哲成、速井　俊策、神山　潤二、寺町　涼、伊藤　貴康、松井　利憲、田中　一大、阪本　考司、進藤有一郎、若原　恵子、森瀬　昌宏、石井　誠

症例は27歳男性。X年７月の健康診断で左頸部腫瘤を指摘されて当院に紹介。X年10月に左頸部腫瘤切除術を施行したが、完全切除は困難であった。精査の結果、胸腺癌cT4N0M0cStage3Bと診断した。根治的な外科的切除を目標に、術前導入療法としてカルボプラチン＋パクリタキセル＋同時放射線照射を開始した。しかし、パクリタキセルを投与後にアルコール不耐症と考えられる症状を認めたため、適応外使用の承認を取得して化学療法をシスプラチン+S-1に変更したところ、重篤な有害事象を認めず、２サイクル後の効果はPRであった。腫瘍縮小は得られたものの完全切除が困難と考えられたため、引き続き根治線量まで放射線照射を実施した。アルコール不耐症の局所進行胸腺癌に対する化学放射線療法として、シスプラチン+S-1による治療が有用であった症例を経験したため、文献的考察を踏まえ報告する。

A-29

遠位型の細気管支腺腫／線毛性粘液結節性乳頭状腫瘍と診断された３例

日本赤十字社愛知医療センター名古屋第一病院

○吉田　健太、横山　俊彦、竹山　佳宏、伊藤　亮太、小玉　勇太、稲垣　雅康、田中　麻里、山田　悠貴、都島　悠佑、廣島　正雄、松浦　彰彦、白髭　彩

【症例１】60代，女性．子宮頚癌フォロー中の胸腹部CTで中葉に10mm大の部分充実型結節を認めた．緩徐に増大しており，中葉切除術が施行された．

【症例２】70代，女性．近医の胸部CTで右S^6に６mm大の充実型結節を認め，増大傾向であった．肺癌を疑い下葉部分切除術が施行された．

【症例３】50代，男性．健診で胸部異常陰影を指摘された．胸部CTで右肺S^2に15mm大の充実型結節を認め，上葉部分切除術が施行された．いずれの症例も術後病理で核異型が乏しく，免疫染色で上皮はp63陽性の基底細胞とTTF-１陽性の線毛上皮細胞を伴っており，遠位型の細気管支腺腫／線毛性粘液結節性乳頭状腫瘍と診断された．

【考察】細気管支腺腫／線毛性粘液結節性乳頭状腫瘍は上皮細胞と基底細胞から構成される二層性を有する細胞の増生を特徴とする良性腫瘍と定義され，近位型と遠位型の２亜型に分けられる．若干の文献的考察を加えて報告する．

A-30

健康診断を契機に診断された粘表皮癌の１例

[1]豊田地域医療センター　呼吸器内科
[2]藤田医科大学ばんたね病院　呼吸器内科
[3]近藤内科医院
[4]藤田医科大学岡崎医療センター　呼吸器外科
[5]藤田医科大学
[6]豊田地域医療センター　病理部

○加藤　研一[1]、加藤　圭介[1]、加藤理恵子[1]、
常喜　栄太[2]、鬼頭　雄亮[2]、大野　斉毅[2]、
吉田　隆純[2]、桑原　和伸[2]、廣瀬　正裕[2]、
近藤りえ子[3、5]、根木　隆浩[4]、須田　　隆[4]、
黒田　　誠[5、6]、堀口　高彦[1、5]

症例は51歳女性、20XX年10月の健康診断で右下葉異常陰影を指摘され、11月に当科を受診された。自覚症状はなく、胸部単純CTにて右下葉S9に内部が均一な棍棒状の腫瘤影を認め、気管支の拡張を認めた。粘液栓や気管支内腫瘤を疑う所見であった。気管支内視鏡では右B9入口部に突出し、表面は光沢があり、一部血管の怒張を呈する平滑な隆起性病変を認めた。気管支鏡下生検の結果、粘表皮癌またはカルチノイドが示唆された。手術目的で他院呼吸外科に紹介し、胸腔鏡下右下葉切除術を施行し、病理所見で低悪性度の粘表皮癌と最終診断した。気管支原発粘表皮癌は、粘液細胞と扁平上皮、中間細胞からなる唾液腺型肺癌に分類される。全肺癌の0.2%程度の発生頻度で、稀な腫瘍とされており、文献的考察を加えて報告する。

A-31

若年女性に発症した閉塞性肺炎を伴う肺粘表皮癌の一例

聖隷浜松病院　呼吸器内科

○石毛　昌樹、勝又　峰生、村松　卓実、齋藤　嵩彦、
日笠　美郷、二橋　文哉、青野　祐也、三輪　秀樹、
河野　雅人、三木　良浩、橋本　　大

症例は20歳代女性。X年９月に健診で右中肺野腫瘤影を指摘され、紹介受診となった。胸部CTで右S3に最大径60mmの腫瘤性病変を認めた。右B3は起始部のみが描出され、腫瘍による閉塞が疑われた。10月に気管支鏡を施行し、右B3b入口部に境界明瞭な白色隆起性病変を認め生検を行った。組織診では、淡明な胞体を有する上皮性腫瘍細胞が認められ、免疫染色では一部でp40、CK5/6が陽性であり、TTF-1、napsin Aは陰性だった。ムチカルミン染色では腫瘍内に粘液細胞が散見され、粘表皮癌と診断した。全身検索にてcT3N0M0、StageIIBとなり、X＋１年３月に右上葉切除＋リンパ節郭清を施行した。癌の周囲にリポイド肺炎を認め、腫瘍径は40mmでありpT2aN0M0、StageIBと診断した。術後１年の時点で再発なく経過している。粘表皮癌は稀な原発性肺腫瘍で、若年者に多く認められる傾向があり、中枢気管支発生が多いため閉塞性肺炎を伴うことがある。文献的考察を加え報告する。

A-32

右下葉無気肺を来した腺様嚢胞癌の１例

[1]小牧市民病院　呼吸器内科
[2]同　呼吸器外科

○縣　　知優[1]、小島　英嗣[1]、多湖　真弓[1]、
全並　正人[1]、櫻井　　孟[1]、後藤　大輝[1]、
高田　和外[1]、杉原　　実[2]、谷口　哲郎[2]

症例は40歳代男性。X年２月に左下肢脱力で受診し、脳梗塞で入院。全身精査目的の体幹部CTで右下葉気管支を閉塞する最大径30mmの腫瘤および右下葉無気肺を認めた。脳梗塞へのリハビリテーション終了後、気管支鏡検査施行。右下葉気管支入口部は隆起性病変で閉塞しており、同部位の生検にて腺様嚢胞癌と診断した。病期はcT3N0M0 stage IIBであり、５月に開胸右中下葉切除およびリンパ節郭清（ND2a-2）を施行。術中迅速病理で気管支断端の壁外へ腫瘍細胞の浸潤を認めた。右肺全摘を検討したがR0切除困難と判断し、術後の呼吸機能温存のため中下葉切除で手術終了とし、根治的放射線照射を実施した。腺様嚢胞癌は気管や主気管支など中枢気道に狭窄を認めることが多く、葉気管支以下の閉塞を来たす例は比較的稀とされる。文献的考察を含めて報告する。

B-17

当院における肺移植実施施設認定後の診療的特徴

[1]名古屋大学医学部附属病院　呼吸器外科
[2]同　呼吸器内科

○今村　由人[1]、門松　由佳[1]、上野　陽史[1]、加藤　毅人[1]、中村　彰太[1]、水野　鉄也[1]、佐藤　智則[2]、佐藤　圭樹[2]、馬場　智也[2]、渡邉　祥平[2]、伊藤　貴康[2]、神山　潤二[2]、速井　俊策[2]、若原　恵子[2]、進藤有一郎[2]、阪本　考司[2]、石井　　誠[2]、芳川　豊史[1]

【背景】当院は2023年３月20日に国内11施設目の肺移植実施施設の認定を受け、８月より肺移植の適応評価検査および待機登録を開始した。
【方法】2023/８～2024/２に当院へ肺移植を目的に紹介された患者（n=24）および、当院と地元かかりつけ医でフォローしている他施設の肺移植後患者（n=17）の経過について振り返った。
【結果】紹介患者は全例中部地方在住で、原疾患はILD 18例、GVHD ３例、LAM、DPB、COPDがそれぞれ１例であった。２月末時点で10名の適応評価を行い、６名が待機登録され、４名は申請段階である。他施設で肺移植後のフォロー患者のうち、１名はCLADにより死亡し、１名はCMV感染症、もう１名は腸炎により当院で入院治療を要したが改善後退院した。
【結語】当院への紹介患者の特徴として全例中部地方在住だった。当地区の肺移植適応患者や移植後患者が地元で完結できる肺移植医療を目指していく。

B-18

当院における人参養栄湯が有効であった症例

[1]藤田医科大学医学部内科学ばんたね病院　呼吸器内科
[2]豊田地域医療センター
[3]近藤内科医院

○廣瀬　正裕[1、2、3]、常喜　栄太[1]、鬼頭　雄亮[1]、大野　斉毅[1]、吉田　隆純[1]、丹羽　義和[1]、桑原　和伸[1]、加藤　研一[2]、加藤理恵子[2]、加藤　圭介[2]、堀口　高彦[2]、近藤りえ子[3]

【目的】呼吸器疾患が進行すると、倦怠感・食欲不振・体重減少・ADL低下などがみられる。人参養栄湯は多くの有効性が報告されている。そこで、当院で倦怠感・食欲不振・体重減少・ADL低下の患者に、人参養栄湯を投与し有効であった症例を報告する。症例１：６X歳男性、IPF、左肺下葉アスペルギローマで加療中。体動時息切れが進行し、人参養栄湯投与開始。８週後より６分間歩行距離、最低酸素飽和度、自覚症状も改善。症例２：８X歳女性、肺NTMで加療中。食欲・ADL低下・体重減少が進行し、人参養栄湯投与開始。４週後より自覚症状、体重増加、血中Alb上昇。症例３：８X歳男性、誤嚥性肺炎を繰り返し、ADL低下。人参養栄湯投与開始。８週後より自覚症状、ADLアップ、血中Alb上昇。
【結果と考察】当院では、積極的に呼吸器疾患が原因で倦怠感・食欲不振・体重減少・ADL低下している患者に人参養栄湯投与を進め、良好な結果が得られている。文献的考察を含め報告する。

B-19

当院で経験した偽性肺胞性サルコイドーシスの一例

聖隷三方原病院呼吸器センター　内科

○杉山　裕樹、豊田　峻輔、霜多　　凌、友田　　悠、志村　暢泰、山田耕太郎、森川　萌子、杉山　未紗、小谷内敬史、天野　雄介、加藤　慎平、長谷川浩嗣、松井　　隆、横村　光司

症例は53歳女性。X年３月頃より食思不振を自覚し、５月の健康診断で腎機能低下を指摘された。10月にCr 2.13mg/dLと増悪し、当院腎臓内科に紹介となった。胸部CTで両肺に散在する末梢優位のconsolidationと周囲のすりガラス影を認め、当科紹介となった。経気管支肺生検、腎生検を施行し、両臓器とも非乾酪性肉芽腫を認め、サルコイドーシス（肺、腎臓）の診断となった。気管支鏡検査の数日後より咳嗽、呼吸困難感が出現し、胸部CTにて陰影の拡大を認めた。12月よりプレドニゾロン25mg/日の投与を開始したところ、１ヵ月程で呼吸器症状と陰影に改善が見られた。本症例はリンパ節腫大や広義間質に沿った粒状影は見られず、consolidationが主体であり、偽性肺胞性サルコイドーシスと考えられた。サルコイドーシスの一亜型としてこのような病態をとることが知られており、文献的な考察を交えて報告する。

B-20

間質性肺炎の治療中に発症した神経痛性筋萎縮症による横隔神経麻痺の一例

[1]公立陶生病院　呼吸器・アレルギー疾患内科
[2]同　脳神経内科

○箕浦　健悟[1]、片岡　健介[1]、柴田　尚樹[2]、萩本　　聡[1]、武井玲生仁[1]、富貴原　淳[1]、笹野　　元[1]、山野　泰彦[1]、木村　智樹[1]、近藤　康博[1]

症例は76歳、男性、既喫煙者。X-６年にIPFと診断され、X-３年よりニンテダニブ服用中、X-１年にP-ANCAの陽転化、筋痛、肺病変の悪化あり、ステロイド、ミコフェノール酸モフェチル導入し、病勢コントロールし、以後、慎重に漸減していた。X年12月の定期受診時の胸部レントゲンにて右横隔膜挙上の出現、努力性肺活量3.62→2.84Lと低下を認めた。P-ANCAやKL-6の変動はなく、横隔膜挙上以外は肺病変の悪化を認めなかったため、神経筋疾患の併発も含め精査することとなった。横隔神経伝導検査では右優位の両側横隔神経麻痺が確認され、最終的には、神経痛性筋萎縮症による横隔神経麻痺と診断され、治療として、X+１年１月から外来での長期的なリハビリテーションを行う方針となった。既往症のIPF、ANCA関連血管炎の病勢悪化など、多彩な鑑別が必要であったが、的確な検査および評価にて診断に到達に至った貴重な症例と考え、文献的な考察を交えて報告する。

B-21

自殺企図にて練炭煙吸入後に過敏性肺炎様びまん性小葉中心性陰影を呈した一例

藤田医科大学病院

○加古　寿志、丹羽　義和、山蔦久美子、堀口　智也、後藤　康洋、磯谷　澄都、橋本　直純、近藤　征史、今泉　和良

症例は26歳男性、自宅の浴槽で練炭自殺を図るも、思いとどまり中断して脱出した。しかしその３時間後ごろより呼吸苦出現あり同日他院搬送となった。一酸化炭素中毒およびARDSとして挿管管理となるも呼吸状態が悪化しECMO導入され当院転院となった。mPSL80mg/日にて加療開始し、第８病日にはECMOを離脱し、翌日には人工呼吸器離脱し第11病日にはmPSL80mg/日での加療を終了した。しかし第18病日に呼吸状態が再悪化し、胸部CTでは全肺野にびまん性の小葉中心性の小斑状影～粒状影を認めた。BALではリンパ球優位（75.7%）であり、画像と合わせ過敏性肺炎あるいは細気管支炎病変と考えられ、mPSL80mg/日を再投与した。その後は徐々に状態改善を認めPSL25mg/日まで漸減し退院となった。練炭煙吸入後にびまん性小葉中心性陰影を呈することが報告されており、文献的考察を交え報告する。

B-22

乳癌化学療法中に*Bacillus cereus group*による壊死性出血性肺炎を発症した一例

[1]磐田市立総合病院　呼吸器内科
[2]浜松医科大学　第二内科

○安瀬　　翼[1]、松島紗代実[1]、手嶋　隆裕[1]、大竹　亮輔[1]、中根　千夏[1]、中川栄実子[1]、岸本　　叡[1]、稲葉龍之介[1]、村上有里奈[1]、青島洋一郎[1]、西本　幸司[1]、原田　雅教[1]、妹川　史朗[1]、須田　隆文[2]

症例は63歳女性。X-５年、StageIVの乳癌の診断で抗癌剤治療が導入された。4th lineのドキソルビシン＋シクロフォスファミドでドキソルビシンの心毒性のためX年４月に5th lineパクリタキセル＋ベバシズマブへ変更になった。X年５月に発熱性好中球減少症（FN）で入院となり、抗菌薬+G-CSFでの加療を要した。そのためX年６月より6th lineエリブリンによる化学療法に変更された。X年７月呼吸苦のため救急搬送。挿管管理を要する呼吸不全がありショック状態で、白血球数600/μlの結果から、FNに伴う敗血症性ショックと診断した。同日搬送より３時間で大喀血を認め状態が急変し、永眠された。その後血液培養２セットと喀痰培養で*Bacillus cereus group*の陽性が確認され同菌による壊死性出血性肺炎であったと考えられた。貴重な経験症例であり、文献的考察を加えて報告する。

B-23

Nocardia otitidiscaviarumによる肺ノカルジア症の１例

[1]国立病院機構三重中央医療センター　呼吸器内科
[2]三重大学医学部附属病院　呼吸器内科

○岩中　宗一[1]、森田　大智[1]、久留　　仁[1]、坂倉　康正[1]、西村　　正[1]、内藤　雅大[1]、井端　英典[1]、藤本　　源[2]、小林　　哲[2]

【症例】64歳男性。X年８月13日に咳嗽が出現し、同17日に近医を受診、CTで一部空洞を伴う両側多発肺腫瘤影を認め同18日に当院を紹介受診した。入院でTAZ/PIPC、AZMの投与を開始したが、第１、４病日に提出した喀痰検査でNocardia様の菌体を認めた。造影CTで他臓器病変はなく、CTで肺陰影が縮小していたため第15病日にABPC/SBT、CAMの内服に治療を変更し第19病日に退院した。その後喀痰培養検査でNocardia otitidiscaviarumが検出され、第26病日よりST合剤での治療を開始したが好中球減少症を来したため第34病日よりMINOの内服へ変更、陰影の消退を認めた。
【考察】感染症に関与したノカルジアのうちN.otitidiscaviarumの検出は0.3～2.7%と稀である。1980年から2021年までにN.otitidiscaviarumが検出された54症例のうち、基礎疾患を有さない肺ノカルジア症例は５例のみであったと報告されている。本症例はまれな肺ノカルジアの症例であり報告する。

B-24

インフルエンザA型感染症に合併した劇症型溶血性レンサ球菌感染症の一例

岐阜県立多治見病院　呼吸器内科

○平野　忠義、矢口　大三、玄　　崇永、八木　光昭、佐々木由美子、志津　匡人、市川　元司

症例は72歳女性。６日前から発熱を認め３日前より咽頭痛が出現。近医受診しインフルエンザA型感染症の診断となったが、発熱が持続し当院受診。血液検査ではCRP 40.06mg/dL、WBC 16,000/μLであり、胸部CTにて両側にair bronchogramを伴う浸潤影を認め、インフルエンザA型感染症に合併した細菌性肺炎やインフルエンザ肺炎等が疑われた。集中治療室管理でペラミビル、CTRX+AZM、全身性ステロイドを投与し呼吸管理はNPPVを行った。第２病日にVCMを追加したが、その後血液・喀痰培養から*S.pyogenes*が検出されたためPCGへ変更した。入院後血圧低下が遷延し、ARDS・腎不全・DICの合併を認めたため*S.pyogenes*による敗血症性ショックと考えられ、劇症型溶血性レンサ球菌感染症と判断した。その後も治療への反応性は乏しく、第５病日に死去された。本症例からインフルエンザA型感染症に合併する細菌性肺炎の中で、*S.pyogenes*は重要な起因菌の一つと考えられた。

B-25

Aggregatibacter aphrophilus と *Streptococcus intermedius* による有瘻性膿胸の一例

静岡済生会総合病院　呼吸器内科

○伊藤　泰資、池田　政輝、貫　　智嗣、角田　　智、
森　　利枝、明石　拓郎、土屋　一夫、大山　吉幸

症例は76歳女性。JCS III桁の意識障害のために当院へ救急搬送された。身体所見では右肺胞呼吸音を聴取できなかった。血液検査ではWBC 9170/μL、CRP 7.4 mg/dLと高値であった。胸部X線写真では右肺野の広範囲な透過性低下を認め、胸部CTでは右胸腔に一部空気を含む多量の液体貯溜を認め、上葉の一部を残して右肺はほぼ完全虚脱していた。胸腔ドレーンを挿入したところ多量の膿が排液され、持続的な気漏をともなっていたことから、有瘻性膿胸と診断した。胸水から*Aggregatibacter aphrophilus* (*A. aphrophilus*)および*Streptococcus intermedius*が培養・同定され、いずれも起因菌と考えた。経胸壁心臓超音波検査では弁に疣贅は認められなかった。ドレナージと抗菌薬治療を継続したが、全身状態の改善は得られず、第15病日に死亡した。*A. aphrophilus*は感染性心内膜炎の起因菌として知られるが、膿胸の起炎菌としては稀であり、文献的考察を交えて報告する。

B-26

ステロイド使用中に肺アスペルギルス症と播種性ノカルジア症を合併した一例

[1]トヨタ記念病院　内科
[2]同　呼吸器内科

○望月　建瑠[1]、中村　さや[2]、岩出香穂里[2]、
森　　康孝[2]、木村　隼大[2]、木村　元宏[2]、
杉野　安輝[2]

症例は70歳代女性。器質化肺炎でPSL 20mg内服中。X年Y月、38℃台の発熱が持続し受診。右下葉浸潤影、左上区・下葉空洞影を認め、SBT/ABPC+AZM開始するも治療反応性は乏しかった。β-D-グルカン 高値であり、画像所見や臨床経過から肺真菌症と判断し、CPFG開始。その後解熱し、右下葉浸潤影は改善するも左舌区・下葉浸潤影の増悪を認め気管支鏡検査を施行。気管支洗浄液から*Aspergillus terreus*、喀痰から*Nocardia pseudobrasiliensis*が検出された。アスペルギルスとノカルジアの混合感染として、ST合剤を開始したが急性腎障害、高カリウム血症を生じたためST合剤一旦中止。X年Y+2月、右下肢不全麻痺が出現。左前頭葉を中心に多発腫瘤病変を認め、ノカルジア脳膿瘍と診断した。また皮膚膿瘍からも*N. pseudobrasiliensis*が検出され播種性ノカルジア症としてIPM/CS+ST合剤、抗浮腫治療を開始するもX年Y+3月永眠された。

C-21

COVID-19に罹患後、関節痛が出現しRF、抗CCP抗体、MMP-3が陽性となった症例

[1]三重大学医学部附属病院
[2]四日市羽津医療センター
○鶴賀　龍樹[1]、辻　　愛士[1]、伊藤　稔之[1]、小久江友里恵[1]、古橋　一樹[1]、齋木　晴子[1]、岡野　智仁[1]、藤原　拓海[1]、都丸　敦史[1]、藤本　　源[1]、小林　　哲[1]、奥山　圭介[2]

症例は50歳台の女性。直腸癌術後、術後補助化学療法を施行した方。X年6月にCOVID-19に罹患し解熱剤で経過を見ていた。その後も37度台の発熱が1ヶ月程度持続し、関節痛が出現し当院を受診した。CT検査で両肺に浸潤影を認め、肺炎の診断で入院となった。入院後測定した採血検査でRF、抗CCP抗体、MMP-3が陽性であった。静注抗生剤を2週間程度使用するも身体所見、肺野陰影の改善を認めず当科に相談となり、ステロイドでの加療を開始した。その後改善を認めPSL内服下で退院となった。その後外来でPSLを漸減、自己抗体も陰性化し、肺野陰影も改善し外来でフォローアップ中である。既報でCOVID-19を契機に自己抗体が陽性となることが報告されており、若干の文献的考察を加えて報告する。

C-22

腎機能低下に先行して肺病変を認めたGoodpasture症候群の1例

日本赤十字社愛知医療センター名古屋第二病院
○林　　慶子、鈴木　博貴、河合　将尉、外山　陽子、野口陽一朗、岡田　暁人、小沢　直也、松田　浩子、村田　直彦、若山　尚士

症例は76歳、女性。3週間前から発熱、2週間前から湿性咳嗽があり近医で肺炎を指摘され紹介受診した。胸部CTで右中葉、左上葉、舌区に浸潤影を認め、市中肺炎として抗菌薬治療を開始したが改善なく、気管支鏡検査を施行した。気管支肺胞洗浄液は血性でリンパ球優位の細胞数上昇を認めた。器質化肺炎を疑い、プレドニゾロン30mg/dayの内服を開始し、胸部画像所見は改善したが、治療開始後より、当初正常であった腎機能の悪化と血尿を認めるようになった。血液検査で抗糸球体基底膜抗体陽性であり、腎生検でびまん性の細胞性半月体形成と糸球体係蹄壁へのIgG線状沈着を認めた。臨床症状と検査所見からGoodpasture症候群と診断し、ステロイドパルス療法、シクロホスファミドパルス療法、血漿交換を施行したが、腎機能は悪化傾向であり透析を導入した。肺病変が先行するかたちで診断に至ったGoodpasture症候群の1例を、文献的考察を加えて報告する。

C-23

空洞を伴う多発結節影から多発血管炎性肉芽腫症の診断に至った一例

岐阜県立多治見病院　呼吸器内科
○平野　龍一、八木　光昭、高畑　徳子、佐々木由美子、志津　匡人、矢口　大三、玄　　崇永、阿部　大輔、平野　忠義、市川　元司

症例は70代男性。1か月続く咳と痰あり。発熱と背部痛で前医受診し、CTにて一部空洞形成を伴う両肺多発結節影と癒合影を認めた。入院し抗生剤治療を行ったが改善乏しく当院へ転院となった。抗生剤治療継続するも改善乏しく、転院後の採血にてPR-3 ANCA陽性だったため、多発血管炎性肉芽腫症を疑い、気管支鏡下生検を行った。壊死を伴う類上皮肉芽腫を認めたが、血管炎は認めなかった。全身検索にて乳突蜂巣炎を疑う所見はあったが、強膜炎、鼻咽頭所見、多発単神経炎は見られなかった。経過中に蛋白尿と顕微鏡的血尿の悪化を認めたため、腎生検を行ったところpauci-immune型半月体形成性糸球体腎炎が見られた。以上より多発血管炎性肉芽腫症と診断し、ステロイドとリツキシマブによる寛解導入療法を施行し、肺病変の改善が得られた。空洞を伴う多発結節影から多発血管炎性肉芽腫症の診断に至った一例を経験したため、文献的考察を含めて報告する。

C-24

当初下気道感染が疑われたが、MPO-ANCA陽性多発血管炎性肉芽腫症と診断しステロイド単剤治療が奏効した1例

聖隷三方原病院呼吸器センター　内科
○霜多　　凌、豊田　峻輔、友田　　悠、杉山　裕樹、志村　暢泰、山田耕太郎、森川　萌子、杉山　未紗、小谷内敬史、天野　雄介、加藤　慎平、長谷川浩嗣、松井　　隆、横村　光司

症例は79歳女性。X-7年に胸部異常陰影を指摘され、当科紹介となった。CTにて粒状影や気管支拡張所見を認め、抗酸菌培養も陰性であったことから慢性下気道感染症と診断した。その後の経過観察中も陰影の悪化なく経過していた。X年に検診異常および咳嗽を主訴に当科再紹介となり、既知の粒状影や浸潤影に加え、新規に多発結節影が出現した。抗菌薬治療を行うも陰影および自覚症状の改善なく、気管支鏡検査を実施した。気管支鏡検査で有意な所見は認められなかったが、入院中に腎機能悪化傾向にあり、MPO-ANCAが異常高値を認め最終的に多発血管炎性肉芽腫症（GPA）と診断した。年齢を考慮しステロイド単剤治療を開始したところ陰影および自覚症状の改善が得られ、肺病変の再燃なく経過している。診断に難渋し、かつステロイド単剤で陰影が改善した症例であり文献的考察を踏まえて報告する。

C-25

頸髄くも膜下出血で発症した好酸球性多発血管炎性肉芽腫症（EGPA）の一例

大垣市民病院

○磯部　知宏、安藤　守恭、太田　智明、藤浦　悠希、堀　　翔、加賀城美智子、中島　治典、安部　　崇、安藤　守秀

症例は71歳男性。既往に気管支喘息、アレルギー性鼻炎、心房細動がありワーファリンを内服中であった。突然発症した右半身麻痺と徐々に増悪する右下腿の疼痛を主訴に救急搬送され、頸髄くも膜下出血の診断及び右下腿壊死性筋膜炎の疑いで当院脳神経外科入院、緊急手術となった。来院時の採血で好酸球増多を認め、MPO-ANCAが陽性であった。入院後に下腿の皮膚生検で血管壁の破綻と微小血管への好酸球浸潤を認め、EGPAの診断に至った。入院中に喘息発作と好酸球性肺炎を発症し、いずれもステロイド投与で速やかに改善を得た。呼吸器内科にてプレドニゾロン　1 mg/kg/dayで治療を開始したところ好酸球数の減少と皮膚障害の改善を得た。以降プレドニゾロンは漸減としている。頸髄くも膜下出血による高度の四肢麻痺があり転院方針となった。中枢神経出血で発症するEGPAは希少であり、文献的考察を交えて報告する。

C-26

MPO-ANCAとPR3-ANCAが共に陽性となったプロピルチオウラシルによる薬剤性ANCA関連血管炎の１例

[1]静岡赤十字病院　呼吸器内科
[2]浜松医科大学　内科学第二講座

○増田　拓也[1]、鈴木健太郎[1]、高橋　進悟[1]、杉本　　藍[1]、森田　雅子[1]、堀池　安意[1]、松田　宏幸[1]、志知　　泉[1]、須田　隆文[2]

症例は30歳代女性。X-４年にバセドウ病と診断されプロピルチオウラシル（PTU）の内服が開始された。X-１年には骨髄異形成症候群と診断され、当院血液内科での治療が開始された。X年６月より38℃の発熱や食欲低下が出現し、同年８月に同科を受診し、炎症所見の上昇も認めたため入院となった。入院時のCTで両肺野にびまん性のすりガラス影を認めたため当科紹介となった。PTU内服中であったためMPO-ANCAとPR3-ANCAを測定したところいずれも上昇が確認された。肺病変については気管支鏡検査を施行し、血性の気管支肺胞洗浄液が回収されたため、肺胞出血と判断した。身体所見で出血斑と血尿も認めたことからPTUによる薬剤性ANCA関連血管炎と診断し、PTUの内服中止とステロイドの投与を開始し速やかに病状は改善した。PTUによる薬剤性ANCA関連血管炎においてMPO-ANCAとPR3-ANCAが共に陽性となる症例は少なく、若干の文献的考察を含め報告する。

C-27

セボフルラン吸入が著効した重症喘息の１例

JA愛知厚生連豊田厚生病院　呼吸器内科

○鈴木　日向、指尾　豊和、中原　義夫、柴田　寛史、林　かずみ、南谷　友香、伊東　幸祐

【症例】56歳女性
【主訴】呼吸困難
【現病歴】X日に朝方の呼吸困難を主訴に当院救急搬送．感冒薬の内服はしておらず．来院時よりリザーバー10L投与下でSPO2 93％と酸素化不良，胸部聴診にて著明なwheezeを認めた．気管支喘息の重篤状態と判断しSABA吸入，ステロイド投与，アドレナリン筋肉注射など施行するも酸素化は改善せず気管挿管に至った．挿管下においてもpH7.187，pCO2 78.2と高度の呼吸性アシドーシスを認めており，ステロイド無効のため同日セボフルラン吸入麻酔を施行．３時間程の治療にて，気道内圧40cmH2Oから25cmH2O，pCO2 80mmHgから55mmHgと著明に改善がみられた．その後は再増悪することなくX+５日で抜管，X＋19日目に退院となった．
【考察】喘息予防・管理ガイドライン2018において，重篤症状の喘息の治療に全身麻酔を考慮と記載がある．セボフルラン吸入により気管支拡張作用が得られ，呼吸状態が改善した重症喘息の１例を経験したため報告する．

C-28

気管支鏡による粘液栓除去により症状の改善を認めたスエヒロタケによるアレルギー性気管支肺真菌症の一例

静岡県立総合病院　呼吸器内科

○深澤　詠美、藤田　侑美、山本　雄也、白鳥晃太郎、鈴木　浩介、柴田　立雨、岸本祐太郎、櫻井　章吾、三枝　美香、赤松　泰介、山本　輝人、森田　　悟、朝田　和博、白井　敏博

80歳女性。近医で気管支喘息に対してICS/LABA、気管支拡張症に対して少量マクロライドで長期的に治療介入をされていた。治療継続目的に当院当科へ紹介となった。初診時には５－６年前から続く労作時呼吸困難、湿性咳嗽を認めていた。末梢血好酸球、血清総IgEの上昇、胸部CTで両肺下葉の中枢性気管支拡張、右B6気管支内にhigh-attenuation mucusを認めた。気管支鏡検査を施行し、右B6に黄褐色の粘液栓を認めたため吸引除去した。気管支洗浄液で「かすがい連結」を有する糸状真菌が培養され、質量分析からスエヒロタケと同定し、同菌によるABPMと診断した。気管支鏡による丁寧な粘液栓除去のみで、症状及び画像所見が改善したため、治療介入は行わずに経過観察をおこなっている。文献的考察を含めて報告する。

C-29

テゼペルマブ投与中に心室細動で死亡したACOの１例

大同病院　呼吸器内科

○五明　凌平、沓名　健雄、平野　彩未、林　俊太朗、松波舞衣子、石原　明典、吉川　公章

症例は49歳男性．冠攣縮性狭心症，高血圧症，糖尿病を併存症に持っており，冠攣縮性狭心症は当院循環器内科でフォローされていた．COPDのためX-５年から近医で治療が開始され，X-３年から当院で治療介入となった．当初COPDの診断であったが喘息がオーバーラップしていると判断しICS/LAMA/LABA+LTRAで治療を行った．喘息コントロール不良のためX年４月にテゼペルマブを導入した．X年11月26日に両側肺炎で入院となった．同月27日に胸痛を訴え，心室細動となり蘇生処置を行うも死亡した．テゼペルマブはTSLPを阻害することで気道過敏性を軽減させる作用をもつが，一方で喘息に対する生物学的製剤の副作用報告の中で唯一心臓障害を有する．TSLPは心筋梗塞後の主要有害心血管イベントを低下させる報告がされており，本症例における胸痛発作から心室細動に至った経緯の関連を否定できない．テゼペルマブ使用と心血管イベントの関連について文献的考察も加え報告する．

C-30

ベンラリズマブからテゼペルマブへの切り替えが奏功したアレルギー性気管支肺アスペルギルス症の１例

[1]トヨタ記念病院　内科
[2]同　呼吸器内科

○鈴木美佐季[1]、木村　元宏[2]、岩出香穂里[2]、森　　康孝[2]、木村　隼大[2]、中村　さや[2]、杉野　安輝[2]

症例は50歳代女性。既往歴は気管支喘息、気管支拡張症。X年に好酸球数 1116/μL、IgE 11801 IU/mL、アスペルギルス特異的IgEクラス４、血清アスペルギルス沈降抗体陽性、喀痰培養*Aspergillus niger*陽性であり、アレルギー性気管支肺アスペルギルス症と診断された。抗真菌薬治療で一時的に改善したが治療終了に伴い再発し、多発性異時性に高吸収粘液栓を形成し喘息増悪を繰り返した。経過中の好酸球数の最大値は3080/μLと高値であった。X+５年よりベンラリズマブを開始し好酸球数は0/μLとなったが、粘液栓形成を繰り返し、４ヶ月時点で短期ステロイド治療を要した。治療効果不十分と判断し、テゼペルマブに変更したところ１ヶ月で粘液栓は消失し、以後、喘息増悪や粘液栓の形成なく１年間経過した。文献的考察を加えて報告する。

C-31

アレルギー性気管支肺アスペルギルス症の治療中に好酸球性多発血管炎性肉芽腫症を発症した１例

聖隷三方原病院　呼吸器センター　内科

○古関　尚子、松井　　隆、豊田　峻輔、杉山　裕樹、友田　　悠、霜多　　凌、森川　萌子、杉山　未紗、小谷内敬史、天野　雄介、加藤　慎平、長谷川浩嗣、横村　光司

症例は40歳代女性、16年前に気管支喘息を発症、９年前に胸部X線写真の多発浸潤影と気管支内の粘液栓、気管支洗浄液からAspergillusの培養陽性などからアレルギー性気管支肺アスペルギルス症（ABPA）と診断された。プレドニゾロン（PSL）による治療で症状や陰影は改善したが、PSL減量に伴い再燃を繰り返したためPSL５mgで維持治療を行っていた。１ヶ月前から両下肢の知覚鈍麻が出現し徐々に悪化した。その後、顔面や両手に紫斑を認めるようになり精査のために入院となった。血液検査では末梢血好酸球数の増加を認め、多発単神経炎や紫斑などの血管炎症状があることから好酸球性多発血管炎性肉芽腫症（EGPA）と診断した。高容量のステロイド治療を開始したが改善に乏しく、mepolizumabを併用したところ徐々に症状は軽減し、PSLを漸減しその後も状態の安定が得られている。ABPAの治療中にEGPAを発症することは稀であり、文献的考察を加えて報告する。

C-32

短期経口ステロイド導入後、吸入ステロイド単剤で維持治療可能であったアレルギー性気管支肺真菌症の１例

桑名市総合医療センター　呼吸器内科

○磯部　太一、大岩　綾香、八木　昭彦、蛯原　愛子、油田　尚総

【症例】66歳男性。５年前からICS/LABA等で治療をされていた気管支喘息症例。病勢制御不十分にて当科紹介となった。本例は新ABPA/ABPM診断基準の７項目（喘息様症状、末梢血好酸球数高値、血清総IgE高値、糸状菌特異的IgE陽性、中枢性気管支拡張、中枢性気管支粘液栓、CTでのHAM）を満たし、ABPMと臨床診断した。プレドニゾロン0.5mg/kg８日間による短期経口ステロイド（OCS）導入後、速やかにICS/LABA単独の維持治療に戻したが６ヵ月経過後でもCT画像上の改善持続を含む病勢制御維持ができていた。
【考察】ABPMに対する標準治療は長期的OCS±抗真菌薬とされているが、ICS単独で病勢制御できた報告もある。本例はOCSで気管支粘液栓を一旦融解させて以降はICSのみで病勢維持できたが、これは粘液消失によりICSが有効に気道に到達可能となったからかもしれない。今後のABPM維持治療の選択肢を考慮するうえで示唆に富む経過であったため、文献的考察も含め報告する。