# 第142回日本結核・非結核性抗酸菌症学会東海支部学会

# 第124回日本呼吸器学会東海地方会

# 第27回日本サルコイドーシス／肉芽腫性疾患学会中部支部会

社）日本呼吸器学会　URL https://www.jrs.or.jp

会　期　2023年11月11日（土）　午前11時50分より
　　2023年11月12日（日）　午前９時05分より

会　場　浜松市浜北文化センター
　　静岡県浜松市浜北区貴布祢291番地の１

Ａ会場（１階　小ホール）
Ｂ会場（３階　大会議室）
Ｃ会場（２階　第１＋２会議室）

会　長　白井　正浩
（独立行政法人国立病院機構　天竜病院　院長）

# 第142回日本結核・非結核性抗酸菌症学会東海支部学会
# 第124回日本呼吸器学会東海地方会
# 第27回日本サルコイドーシス／肉芽腫性疾患学会中部支部会
# 合同地方会　会長挨拶

独立行政法人国立病院機構
天竜病院　院長
白井　正浩

この度は、貴重な機会を賜り、第142回日本結核・非結核性抗酸菌症学会東海支部学会、第124回日本呼吸器学会東海地方会および第27回日本サルコイドーシス／肉芽腫性疾患学会中部支部会の会長を務めさせていただくこととなりました。この場を借りて心よりの感謝の意を表明させていただきます。

今年の地方会が浜松市の浜北区にて開催されることは、私にとっても大変嬉しい限りでございます。浜北区の美しい自然と文化、そして温かい地域の皆様に支えられ、私たちの学会もさらに盛り上がることと確信しております。

2023年５月、コロナ感染症の分類が２類から５類に変更となりました。この変更を受けて一般社会の意識は大きく変わり、マスクをせずに過ごす人が多く見かけられるようになりました。しかし、病院やクリニックなどの医療施設では、多くのコロナ患者が押し寄せ、医師特に呼吸器の医師の負担は大きいままです。そのような状況の中、今回も97演題が登録されました。常に高い関心と情熱をもって取り組む皆様の熱意が伝わってまいります。演題を提供してくださった皆様、そして関係者の方々の努力とご協力に深く感謝申し上げます。

今回も浜松医科大学感染制御センターセンター長の古橋一樹先生による特別講演、ふじのくに女性医師支援センターの谷口千津子先生による男女共同参画講演、国立病院機構東名古屋病院中川拓先生による結核教育講演を含む各種セミナーを用意しました。

さらに、新たな試みとして、研修医の方々を対象とした「研修医のための呼吸器セミナー」を11月11日の土曜日の午後に開催いたします。このセミナーの企画を主導してくださった藤田医科大学の今泉和良教授、そして各大学の世話人の先生方に心からの感謝を申し上げます。呼吸器疾患の診療は日々進化し続けており、新たに学びを求める研修医の方々に最新の知識と技術を提供できるよう、このセミナーを企画いたしました。多くの皆様の参加を心よりお待ちしております。

今後とも、皆様のご支援とご協力を賜りますようお願い申し上げます。

会　場

浜松市浜北文化センター
〒434-0038
静岡県浜松市浜北区貴布祢 291 番地の 1
TEL 053－586－5151（代表）
ホームページアドレス
https://www.hcf.or.jp/facilities/hkb/

**【アクセス方法】**
■電車でお越しの方
・遠州鉄道浜北駅から徒歩 5 分

■車でお越しの方
・東名高速道路 浜松・浜松西 IC から約 20 分
・新東名浜北 IC から約 15 分
・JR 浜松駅からタクシーで約 30 分

駐車台数に限りがあります。なるべく自動車でのご来場はお控えいただき、公共交通機関をご利用ください。また、文化センター駐車場以外の近隣駐車場や周辺道路には駐車しないようお願い致します。

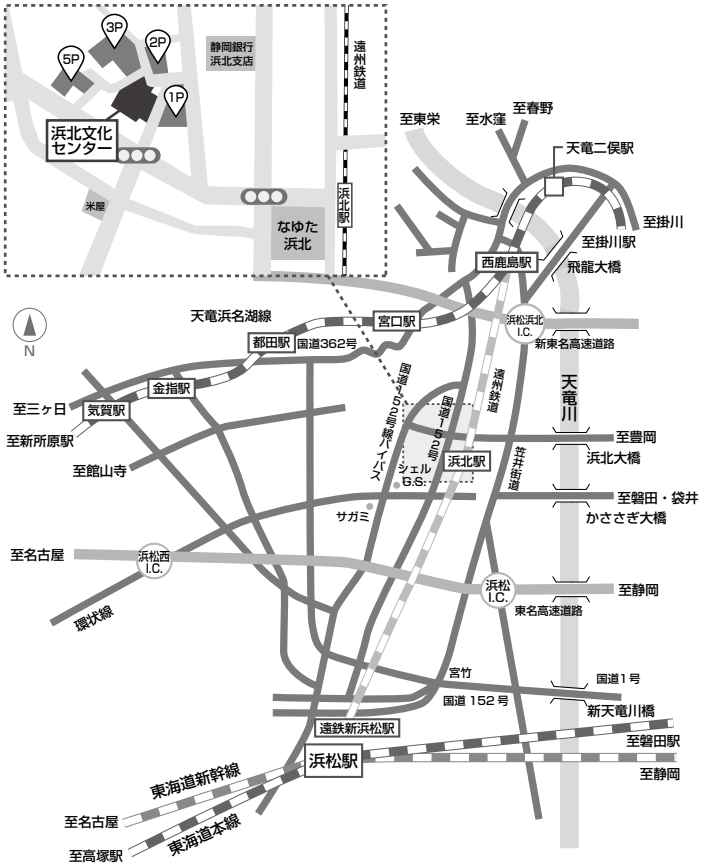


# 会場案内図

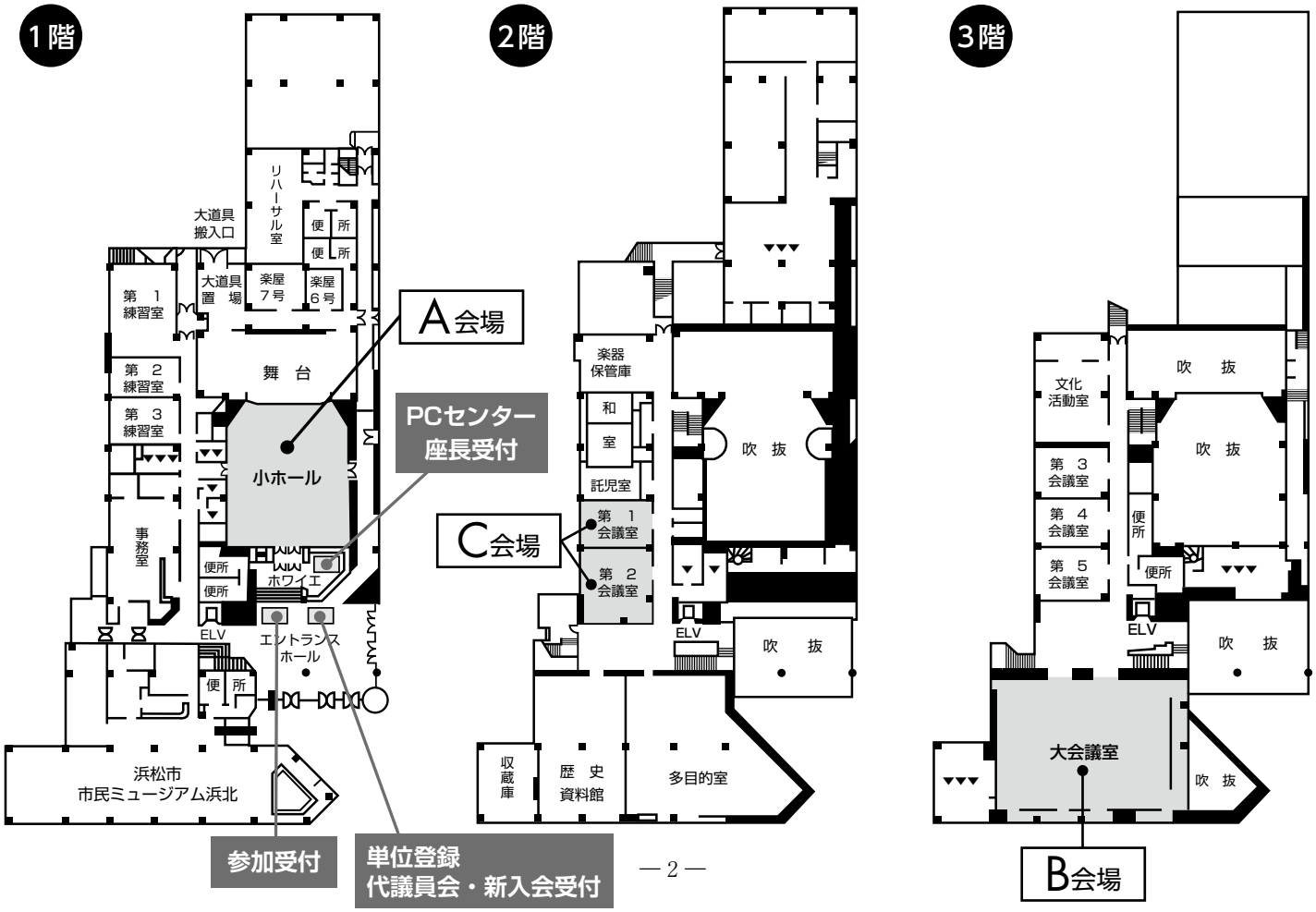

# 参加者へのご案内

**1．参加登録**

1）参加費3,000円。医学生（大学院生除く）と研修医（医師国家試験取得後３年目まで）は無料です。
参加受付は１階エントランスホール、受付時間は１日目11：00～17：00、２日目８：30～15：00です。開場１日目11：00、２日目９：00です。（ご協力をお願いします）

2）参加費お支払後、ネームカードをお渡ししますので、所属・氏名をご記入の上、会場内では常時ご着用いただきますようお願いいたします。

3）参加で取得できる単位は以下のとおりです。
- 日本呼吸器学会専門医　５単位、筆頭演者　３単位
- 日本結核・非結核性抗酸菌症学会結核・抗酸菌症認定医／指導医、抗酸菌症エキスパート資格　５単位、筆頭演者　５単位（参加領収書・ネームカードが出席証明になります）
- ３学会合同呼吸療法認定士　20単位
- ICD制度協議会　５単位、筆頭演者　２単位
- 日本呼吸ケア・リハビリテーション学会　呼吸ケア指導士　７単位、筆頭演者　７単位

4）日本呼吸器学会員は、会員カード（web会員証も可）をお持ちください。
専門医でない場合も参加登録を必ず行ってください。代理の方による受付はできませんので必ずご本人が行ってください。
参加登録および専門医単位の確認は会員専用ページで行ってください。
なお、会員カードもしくはweb会員証をお持ちいただかなかった場合は、ネームカードについている参加証明書を専門医更新時にご提出ください。専門医更新時以外は受付いたしませんので各自保管をお願いいたします。

**2．座長の先生方へのご案内**

1）一般演題座長の先生は、ご担当セッション20分前までに座長受付にて受付をしてください。

2）ご担当セッションにより研修医アワードの評価をしていただきますのでご協力の程、お願いいたします。

3）各セッションの開始・終了などについてはタイムテーブルに従って進行をお願いいたします。

**3．演者（一般演題）の先生方へのご案内**

1）一般演題は発表時間６分、討論３分、時間厳守でお願いします。

2）発表はすべてPCプレゼンテーションで、一面映写です。発表データはUSBメモリーにてご持参いただき、発表の30分前までにPCセンターで受付及び動作確認をしてください。（２日目朝は８時30分より受付開始します）

3）COI（利益相反）状態の有無にかかわらず、発表スライドの一枚目にCOI状態を開示してください。

4）スライド枚数の指定はございませんが、動画は使用できません。
主催者側で用意するPCはWindows、アプリケーションはPowerPointです。発表データはWindows版PowerPointで作成してください。発表データファイル名は「演題番号＋氏名」としてください。スクリーンのアスペクト比は16：９です。

**4．その他**

1）会場内では携帯電話の電源をお切りいただくか、マナーモードに設定してください。

2）駐車場は無料ですが台数に限りがあります。公共交通機関をご利用ください。

3）ホームページアドレス　https://www.kekkaku.gr.jp/ntm/no142_tokai/

# 日程表
# 11月11日（土）

| | A会場<br>1階　小ホール | B会場<br>3階　大会議室 | C会場<br>2階　第1＋2会議室 |
|---|---|---|---|
| 11：00 | | | |
| | | 11：50　開会の挨拶 | |
| 12：00 | | 12：00～<br>13：00<br>ランチョンセミナー1 | |
| 13：00 | 13：00～<br>13：45<br>肺癌① | 13：00～<br>13：45<br>びまん性肺疾患① | 13：00～<br>13：45<br>非結核性抗酸菌症① |
| 14：00 | 13：45～<br>14：30<br>肺癌② | 13：45～<br>14：39<br>膠原病・血管炎 | 13：45～<br>14：30<br>非結核性抗酸菌症② |
| 15：00 | 14：30～<br>15：15<br>肺癌③ | 14：39～<br>15：33<br>びまん性肺疾患② | 14：30～<br>15：15<br>真菌・結核 |
| 16：00 | 15：15～<br>16：09<br>肺癌④ | 15：33～<br>16：18<br>びまん性肺疾患③ | 15：30～<br>16：30<br>第6回研修医のための呼吸器セミナー<br>2019年度<br>GSK医学教育事業助成対象 |
| 17：00 | | 16：30～<br>17：30<br>イブニングセミナー | |
| 18：00 | | | |

# 日程表
# 11月12日（日）

| | A会場<br>1階　小ホール | B会場<br>3階　大会議室 | C会場<br>2階　第1＋2会議室 |
|---|---|---|---|
| 8：00 | | | |
| 9：00 | 9：05～<br>9：59<br>転移性肺腫瘍　他 | 9：05～<br>9：50<br>稀少疾患　他 | 9：05～<br>9：50<br>縦隔・胸膜疾患 |
| 10：00 | 10：00～<br>11：00<br>結核教育講演 | | |
| 11：00 | 11：00～<br>12：00<br>特別講演 | | |
| 12：00 | | 12：00～<br>13：00<br>代議員会 | 12：00～<br>13：00<br>ランチョンセミナー2 |
| 13：00 | 13：10～13：25　総会<br>13：30～<br>14：00　男女共同参画講演 | | |
| 14：00 | | 14：00～<br>14：36　その他の感染症① | 14：00～<br>14：36　その他の腫瘍 |
| 15：00 | 14：30～<br>15：33<br>薬剤性肺障害<br>15：33　閉会の挨拶 | 14：36～<br>15：12　その他の感染症② | 14：36～<br>15：12　肺循環障害・真菌 |
| 16：00 | | | |
| 17：00 | | | |

# 特別演題プログラム

**特別講演**　　**11月12日（日）　11：00～12：00　A会場　1階　小ホール**

座長：独立行政法人国立病院機構　天竜病院　院長　　白井　正浩

「新型コロナウイルス感染症５類移行前の総括と移行後の課題」

浜松医科大学医学部附属病院　感染制御センター　センター長　　古橋　一樹　先生

**結核教育講演**　　**11月12日（日）　10：00～11：00　A会場　1階　小ホール**

座長：独立行政法人国立病院機構　三重中央医療センター　副院長　　井端　英憲　先生

「高齢者結核の診療」

独立行政法人国立病院機構　東名古屋病院　統括診療部長　呼吸器内科　　中川　　拓　先生

**男女共同参画講演**　　**11月12日（日）　13：30～14：00　A会場　1階　小ホール**

座長：独立行政法人国立病院機構　名古屋医療センター　院長　　長谷川好規　先生

「静岡県の医師の両立支援と今後の課題」

ふじのくに女性医師支援センター　専任医師　　谷口千津子　先生

# 共催プログラム

**ランチョンセミナー１　　11月11日（土）　12：00～13：00　B会場　３階　大会議室**

共催：日本ベーリンガーインゲルハイム株式会社

座長：独立行政法人国立病院機構　天竜病院　副院長　　中村祐太郎　先生

「間質性肺疾患診療の最前線－トータルマネジメント達成のための多職種連携－」

神戸市立医療センター中央市民病院　呼吸器内科　医長　　立川　　良　先生

**イブニングセミナー　　11月11日（土）　16：30～17：30　B会場　３階　大会議室**

共催：アストラゼネカ株式会社

座長：地方独立行政法人　静岡市立静岡病院　副病院長　　山田　　孝　先生

「重症喘息の最新の治療戦略～抗TSLP抗体Tezepelumabの位置付けを含めて～」

名古屋市立大学大学院医学研究科　呼吸器・免疫アレルギー内科学　教授　　新実　彰男　先生

**ランチョンセミナー２　　11月12日（日）　12：00～13：00　C会場　２階　第１＋２会議室**

共催：インスメッド合同会社

座長：独立行政法人国立病院機構　東名古屋病院　呼吸器内科　医療顧問　　小川　賢二　先生

「肺非結核性抗酸菌症診療のup to date」

慶應義塾大学医学部　感染症学教室　教授　　長谷川直樹　先生

# 第６回研修医のための呼吸器セミナー

2019年度　GSK医学教育事業助成対象

日　　時：2023年11月11日（土）　15時30分～16時30分
会　　場：浜松市浜北文化センター　Ｃ会場（２階 第１＋２会議室）
参加方法：事前参加登録不要、当日会場にお越しください。
司会・症例提示：藤田医科大学 後藤康洋

呼吸器学会地方会に参加されている研修医の皆様！
呼吸器内科は慢性期から急性期、感染症からアレルギー・膠原病、果てには腫瘍まで幅広く学ぶことができます。
今回研修医の先生に呼吸器疾患について、学んでいただき、是非呼吸器内科医の頭の中をのぞきに来ませんか？
呼吸器内科医の神髄を垣間見ることができるかもしれません。

セミナー内容
症例を提示しますので鑑別などを考えてもらいます。
その結果をテスト形式で答えていただき、最後に答え合わせします。

世話人

| | |
|---|---|
| 学会長 | 白井正浩 |
| 藤田医科大学 | 後藤康洋（当番） |
| 名古屋大学 | 田中一大 |
| 名古屋市立大学 | 福光研介 |
| 浜松医科大学 | 安井秀樹 |
| 岐阜大学 | 遠渡純輝 |
| 三重大学 | 藤原拓海 |
| 愛知医科大学 | 片野拓馬 |

共催：日本呼吸器学会　東海支部会

# 第142回日本結核・非結核性抗酸菌症学会東海支部学会
# 第124回日本呼吸器学会東海地方会　一般演題
# 第27回日本サルコイドーシス／肉芽腫性疾患学会中部支部会

## A会場　1階　小ホール
### 第1日目（11月11日　土曜日）

（研修医アワード対象の演題番号には＊が付いています）

**13：00〜13：45　肺癌①**

座長　聖隷浜松病院　呼吸器内科　勝又　峰生

A-01　当院で気管支鏡検査を施行した症例における遺伝子パネル検査提出率についての検討
独立行政法人国立病院機構　三重中央医療センター　呼吸器内科　岩中　宗一

*A-02　傍腫瘍神経症候群による眩暈で発症した限局型肺小細胞癌の一例
静岡赤十字病院　呼吸器内科　増田　拓也

*A-03　肺結核治療後早期に発症した進行性肺癌の一例
名城病院　呼吸器内科　櫻井　航太

*A-04　巨大腎腫瘤を契機に発見されたBRAF陽性肺癌の一例
JA岐阜中濃厚生病院　呼吸器内科　丸小　慶介

A-05　ALK融合遺伝子陽性肺癌の治療中に、EGFR遺伝子変異陽性肺癌を発症した多発癌の一例
藤田医科大学　呼吸器内科学　石井友里加

**13：45〜14：30　肺癌②**

座長　松阪市民病院　呼吸器センター　藤原研太郎

*A-06　良好な治療反応が得られたアミラーゼ産生肺癌と考えられた一例
順天堂大学医学部附属静岡病院　呼吸器内科　守田　凱紀

*A-07　8年間のアファチニブ治療後に小細胞癌への転化を来たしICIを含む化学療法が奏功した1例
松阪市民病院呼吸器センター　内科　雁瀬　敦彦

*A-08　コドン2572_2573CT＞AGによるEGFR L858R変異の診断に院内NGSが有用であった1例
松阪市民病院呼吸器センター　内科　松浦　信太

A-09　関節リウマチ治療中に抗PDL1抗体を使用し奏功した肺扁平上皮癌術後再発の一例
藤田医科大学　呼吸器内科　澤田　千晶

A-10　肺肉腫様癌に対してペムブロリズマブが治療効果を示した1例
静岡赤十字病院　鈴木健太郎

**14：30〜15：15　肺癌③**

座長　刈谷豊田総合病院　呼吸器内科　堀　和美

*A-11　Pembrolizumab長期投与中に胸水貯留を来しirAEが疑われた1例
刈谷豊田総合病院　呼吸器内科　藤島　亮太

*A-12　免疫チェックポイント阻害薬による辺縁系脳炎で記名力低下と自律神経障害を合併した小細胞肺癌の1例
藤枝市立総合病院　呼吸器内科　中原　凜

*A-13　全身治療が奏効したびまん性肉腫型悪性胸膜中皮腫の1例
浜松医科大学医学部附属病院　内科学第二講座　呼吸器内科　高柳　利啓

A-14　アテゾリズマブ投与中に急性末梢神経障害を呈した小細胞肺がんの一例
春日井市民病院　呼吸器内科　大島　千佳

A-15　Durvalumab維持療法中に多発関節痛が出現して免疫関連有害事象による対称性関節炎と診断した1例
一般社団法人　日本海員掖済会　名古屋掖済会病院　呼吸器内科　浅野　俊明

## 15：15〜16：09　肺癌④

座長　　静岡県立総合病院　呼吸器内科　　櫻井　章吾

A-16　デュルバルマブ，トレメリムマブ併用複合免疫療法後に血球貪食症候群を発症した浸潤性粘液性肺腺癌の１例
社会医療法人宏潤会　大同病院　呼吸器内科　　林　俊太朗

A-17　Pembrolizumabが奏効したHer 2遺伝子変異陽性肺腺癌の１例
浜松医療センター　呼吸器内科　　平岡　佑規

A-18　進行肺多型癌の症例経験を通してMET exon 14 skippingについて考える
桑名市総合医療センター　　平井　貴也

A-19　RET融合遺伝子変異陽性であった肺大細胞神経内分泌癌の１例
独立行政法人国立病院機構　天竜病院　呼吸器・アレルギー科　　永福　　建

A-20　Atezolizumab投与中に掌蹠膿疱症を発症した肺腺癌の１例
三重県立総合医療センター　呼吸器内科　　児玉　秀治

A-21　腹腔内転移巣に肉腫様癌への形質転換を認めたBRAF遺伝子変異陽性肺腺癌の一例
大垣市民病院　呼吸器内科　　中井　將仁

# B会場　3階　大会議室
## 第1日目（11月11日　土曜日）

（研修医アワード対象の演題番号には＊が付いています）

### 13：00〜13：45　びまん性肺疾患①

座長　浜松労災病院　呼吸器内科　豊嶋　幹生

B-01　抗PL-12抗体陽性の皮膚筋炎，間質性肺炎の一例
浜松労災病院　呼吸器内科　幸田　敬悟

B-02　剖検により診断された急性間質性肺炎の一例
聖隷三方原病院　呼吸器センター　内科　志村　暢泰

B-03　急速進行性の経過を示した抗ARS抗体陽性間質性肺炎の一例
聖隷三方原病院　呼吸器センター　内科　霜多　凌

*B-04　肺病変主体の特発性多中心性キャッスルマン病に対して、トシリズマブにて良好なコントロールを得た１例
公立陶生病院　呼吸器・アレルギー疾患内科　箕浦　健悟

B-05　静岡国保データベースを用いた特発性肺線維症患者の介護に関する実態調査
浜松医科大学　第二内科　宮下　晃一

### 13：45〜14：39　膠原病・血管炎

座長　藤枝市立総合病院　呼吸器内科　小清水直樹

*B-06　生物学的製剤の変更後に判明した好酸球性多発血管炎性肉芽腫症の一例
藤枝市立総合病院　呼吸器内科　佐藤　秀

*B-07　肺がんとの鑑別に苦慮し、外科的生検によって多発血管炎性肉芽腫症の診断に至った一例
市立四日市病院　臨床研修部　櫻井　悠樹

B-08　著明な縦隔リンパ節腫大を伴った肺限局型多発血管炎性肉芽腫症の一例
藤田医科大学　呼吸器内科　佐藤　孝哉

B-09　多発粒状病変およびすりガラス病変を呈したVEXAS症候群の１例
刈谷豊田総合病院　呼吸器内科　水谷　夏香

*B-10　ペンブロリズマブ併用化学療法中に器質化肺炎を伴うRAを発症した１例
岐阜市民病院　呼吸器・腫瘍内科　近藤　晃矢

B-11　経気管支肺生検で診断し得た顕微鏡的多発血管炎
藤田医科大学　岡崎医療センター　呼吸器内科　木村祐太郎

### 14：39〜15：33　びまん性肺疾患②

座長　公立陶生病院　呼吸器・アレルギー疾患内科　武井玲生仁

B-12　FDG集積を伴う多発肺結節を呈した溶接工肺の１例
静岡県立総合病院　呼吸器内科　山本　雄也

*B-13　びまん性肺リンパ管腫症の１例
聖隷三方原病院　呼吸器センター　内科　竹村　夏実

B-14　肺高血圧症を合併した孤発性リンパ脈管筋腫症に対してシロリムスを導入した一例
公立陶生病院　呼吸器・アレルギー疾患内科　水谷　文香

B-15　胸水貯留を契機に診断に至ったIgG４関連疾患の１例
小牧市民病院　内科　手柴　富美

B-16　両肺すりガラス影を呈し，コルヒチン内服で軽快した成人発症家族性地中海熱
藤田医科大学病院　呼吸器内科　長谷川　新

B-17　同日の全身麻酔下両側全肺洗浄が奏効した高齢自己免疫性肺胞蛋白症の一例
愛知医科大学　呼吸器・アレルギー内科　西崎　詩織

## 15：33〜16：18　びまん性肺疾患③

座長　　磐田市立総合病院　呼吸器内科　　妹川　史朗

B-18　気管支喘息に対してベンラリズマブ投与中に発症した好酸球性多発血管炎性肉芽腫症（EGPA）の一例

聖隷浜松病院　呼吸器内科　　齋藤　嵩彦

B-19　ベンラリズマブ併用によりOCSから離脱できた再燃性好酸球性肺炎の１例

三重県立総合医療センター　呼吸器内科　　後藤　広樹

B-20　肺癌と鑑別を要した単結節型肺サルコイドーシスの１例

豊田厚生病院　呼吸器内科　　伊東　幸祐

B-21　TBLCで診断された自己免疫性肺胞蛋白症の一例

磐田市立総合病院　呼吸器内科　　中根　千夏

B-22　膠原病関連肺疾患との鑑別を要した加湿器肺の疑い

磐田市立総合病院　呼吸器内科　　岸本　　叡

# C会場　2階　第1＋2会議室
## 第1日目（11月11日　土曜日）
（研修医アワード対象の演題番号には＊が付いています）

### 13：00〜13：45　非結核性抗酸菌症①
座長　社会医療法人宏潤会　大同病院　呼吸器内科　沓名　健雄

C-01　Mycobacteroides abscessusによる播種性非結核性抗酸菌症の1例
磐田市立総合病院　呼吸器内科　稲葉龍之介

C-02　M. avium両肺空洞病変に対し左肺術後アミカシン硫酸塩吸入により右肺病変の著明な改善を得た1例
藤田医科大学　医学部　呼吸器外科学　星川　康

*C-03　外科的切除を含む治療を行なった後、7年を経て対側に再発した肺M.kansasii症の1例
社会医療法人宏潤会　大同病院　呼吸器内科　加治屋裕基

C-04　M.marseiliense感染症の一例
独立行政法人国立病院機構　天竜病院　呼吸器・アレルギー科　藤田　薫

C-05　Mycobacterium kumamotonense が検出された非結核性抗酸菌症の1例
地方独立行政法人　静岡市立静岡病院　呼吸器内科　村山　賢太

### 13：45〜14：30　非結核性抗酸菌症②
座長　独立行政法人国立病院機構　三重中央医療センター　呼吸器内科　坂倉　康正

*C-06　1型糖尿病発症を契機に増悪した*M.shimoidei*の1例
トヨタ記念病院　統合診療科　粕谷　昂希

C-07　M. parascrofulaceumによる肺非結核性抗酸菌症の1例
町立南伊勢病院　内科　後藤　大基

C-08　健診胸部X線写真で発見された肺*Mycobacterium heckeshornense*感染症の一例
独立行政法人国立病院機構　天竜病院　呼吸器・アレルギー科　金井　美穂

C-09　多発空洞性病変を呈した*Mycobacterium shinjukuense*による非結核性抗酸菌症の一例
医療法人豊田会　刈谷豊田総合病院　呼吸器内科　鳥居　敦

*C-10　食道アカラシアを合併した肺Mycobacterium fortuitum症の1例
独立行政法人国立病院機構　三重中央医療センター　呼吸器内科　豊島　侑

### 14：30〜15：15　真菌・結核
座長　独立行政法人国立病院機構　天竜病院　呼吸器・アレルギー科　大嶋　智子

C-11　脳死左片肺移植後に非定型抗酸菌とアスペルギルスの混合感染を来した一例
藤田医科大学　呼吸器外科　松田　安史

C-12　同居の夫婦間で真菌と非結核性抗酸菌症の混合感染が疑われた一例
静岡県立総合病院　呼吸器内科　柴田　立雨

C-13　中耳結核、咽頭結核を合併した肺結核の一例
独立行政法人国立病院機構　三重中央医療センター　呼吸器内科　久留　仁

C-14　気管支洗浄で判明した多剤耐性結核の1例
独立行政法人国立病院機構　三重中央医療センター　垂見　啓俊

C-15　当院転院後にHIV感染症合併と診断された高齢者粟粒結核の1例
独立行政法人国立病院機構　東名古屋病院　呼吸器内科　角田　陽平

# A会場　1階　小ホール
## 第2日目（11月12日　日曜日）

（研修医アワード対象の演題番号には＊が付いています）

### 9：05～9：59　転移性肺腫瘍　他

座長　藤田医科大学医学部　呼吸器外科学　松田　安史

*A-22　肺門リンパ節腫大と多発肺結節影を契機に発見された前立腺癌の1例
聖隷三方原病院　臨床研修センター　吉田真依子

A-23　多発転移性肺腫瘍pazopanib治療後の難治性気胸に対し広範胸膜被覆術を施行した1例
藤田医科大学　医学部　呼吸器外科学　高石　陽一

A-24　気管支肺炎を契機に発見された乳癌気管支内転移の一例
静岡済生会総合病院　呼吸器内科　貫　智嗣

A-25　外科切除により診断に至ったリンパ腫様肉芽種症の一例
静岡県立総合病院　呼吸器内科　白鳥晃太郎

A-26　自己免疫性好中球減少症を合併した特発性多中心性キャッスルマン病の一例
聖隷三方原病院　呼吸器センター　内科　杉山　裕樹

A-27　呼吸不全の進行を認めた血管内リンパ腫の1例
独立行政法人国立病院機構　天竜病院　呼吸器・アレルギー科　岩泉江里子

### 14：30～15：33　薬剤性肺障害

座長　聖隷三方原病院　呼吸器センター内科　加藤　慎平

A-28　カボザンチニブによる薬剤性肺炎と考えられた一例
浜松労災病院　呼吸器内科　森川　圭亮

A-29　ダブラフェニブおよびトラメチニブによる薬剤性肺障害が疑われた肺腺癌術後再発の一例
静岡県立総合病院　呼吸器内科　鈴木　浩介

*A-30　アベマシクリブによる薬剤性肺炎の1例
聖隷三方原病院　呼吸器センター　内科　山下　みき

A-31　タルクによる肺胞出血の一例
磐田市立総合病院　呼吸器内科　中川栄実子

A-32　肺水腫様陰影を呈したブリグチニブ投与後早期肺障害の一例
浜松医療センター　呼吸器内科　長崎　公彦

A-33　多彩な陰影を呈したPembrolizumabによる薬剤性肺障害の1例
三重大学医学部附属病院　呼吸器内科学　岡野　智仁

A-34　トラスツズマブエムタンシン（T-DM1）による薬剤性肺炎と考えられた一例
聖隷三方原病院　呼吸器センター　内科　藤田　大河

# B会場　3階　大会議室
## 第2日目（11月12日　日曜日）
（研修医アワード対象の演題番号には＊が付いています）

### 9：05～9：50　稀少疾患　他
座長　順天堂大学医学部附属静岡病院　呼吸器内科　吉田　隆司

B-23　通院自己中断の後に脳膿瘍を呈した遺伝性出血性末梢血管拡張症に伴う肺動静脈奇形の一例
聖隷浜松病院　呼吸器内科　彦坂　宜紀

*B-24　成人特発性乳び胸が食事療法と偶発的な胸腔内感染によって改善した1例
鈴鹿中央総合病院　梅澤　紘子

B-25　再発性多発軟骨炎に大動脈炎を合併した1例
JA静岡厚生連　遠州病院　内科　伊藤　大恵

B-26　気管支動脈塞栓術が有効であった気管支動脈蔓状血管腫の一例
順天堂大学医学部附属静岡病院　呼吸器内科　岡島　耀史

B-27　口腔内ケア用の吸引チューブによる気管支異物の1例
藤田医科大学病院　呼吸器内科・アレルギー科　太田　真樹

### 14：00～14：36　その他の感染症①
座長　浜松医科大学　内科学第二講座　直井　兵伍

*B-28　言語障害が遷延したレジオネラ肺炎の一例
松阪市民病院　呼吸器センター　井上　れみ

B-29　可逆性脳梁膨大部病変を伴う脳炎・脳症が疑われた構音障害・小脳性失調を呈したレジオネラ肺炎の一例
浜松医科大学　内科学第二講座　手嶋　隆裕

B-30　大胸筋・頚部膿瘍および敗血症を合併した黄色ブドウ球菌による肺膿瘍の1例
聖隷浜松病院　呼吸器内科　杉浦　拓馬

*B-31　Nocardiaによる肺膿瘍の1例
静岡市立清水病院　呼吸器内科　林　直輝

### 14：36～15：12　その他の感染症②
座長　藤田医科大学医学部　呼吸器内科　堀口　智也

B-32　COVID-19との鑑別を要したヒトメタニューモウイルス肺炎の一例
刈谷豊田総合病院　呼吸器内科　内田　岬希

B-33　新型コロナウイルス肺炎を反復した抗CD20抗体治療中の濾胞性リンパ腫の1例
愛知県厚生農業協同組合連合会　安城更生病院　野呂　大貴

*B-34　肺を侵入門戸としてStreptococcal toxic shock syndromeを発症した一例
日本赤十字社愛知医療センター名古屋第二病院　林　慶子

B-35　RSウイルス感染を契機に入院となった7例の検討
静岡市立静岡病院　呼吸器内科　宮本　凌太

# C会場　2階　第1＋2会議室
## 第2日目（11月12日　日曜日）

（研修医アワード対象の演題番号には＊が付いています）

### 9：05～9：50　縦隔・胸膜疾患

座長　三重県立総合医療センター　呼吸器内科　藤原　篤司

C-16　縦隔原発Tリンパ芽球性リンパ腫の一例
静岡済生会総合病院　呼吸器内科　伊藤　泰資

C-17　当科における降下性壊死性縦隔炎に対する手術症例の検討
藤田医科大学　呼吸器外科　鈴木　寛利

C-18　脳死肺移植後に急速に増大し気管狭窄を来した緑膿菌性縦隔膿瘍の一例
日本赤十字社愛知医療センター名古屋第一病院　白髭　彩

C-19　侵入門戸不明の*Staphylococcus aureus*（MSSA）菌血症により前縦隔膿瘍を生じた1例
三重県立総合医療センター　三木　寛登

C-20　局所麻酔下胸腔鏡下胸膜生検で診断に至らずEBUS-TBNAおよびEUS-B-FNAで診断された悪性胸膜中皮腫の1例
JA愛知厚生連海南病院　呼吸器内科　杉原　雅大

### 14：00～14：36　その他の腫瘍

座長　三重大学医学部附属病院　呼吸器内科・ゲノム診療科　藤原　拓海

C-21　悪性精索中皮腫に対しイピリムマブ＋ニボルマブの併用療法が奏功した悪性胸膜中皮腫の一例
三重大学医学部附属病院　呼吸器内科　鶴賀　龍樹

C-22　急速に増大し気道狭窄をきたした縦隔腫瘍の一例
名古屋市立大学　呼吸器・免疫アレルギー内科学　松村　裕代

C-23　血痰で発見され，肺癌と鑑別を要した肺分画症の1例
静岡県立総合病院　藤田　侑美

C-24　難治性漏出性胸水より血管免疫芽球T細胞性リンパ腫と診断し得た1例
豊橋市民病院　纐纈　晴貴

### 14：36～15：12　肺循環障害・真菌

座長　浜松医療センター　呼吸器内科　赤堀　大介

C-25　左下横隔膜動脈から流入する異常血管が原因と考えられた喀血の1例
日本赤十字社愛知医療センター名古屋第一病院　呼吸器内科　松浦　彰彦

C-26　血性胸水を契機に肺血栓塞栓症の診断に至った若年男性の一例
藤枝市立総合病院　呼吸器内科　川村　彰

C-27　気管支拡張症に併発したScedosporium apiospermumによる肺感染症の一例
独立行政法人国立病院機構　天竜病院　呼吸器・アレルギー科　伊藤　靖弘

C-28　基礎疾患のない患者に発症した*Exophiala dermatitidis*による肺黒色真菌症
浜松医療センター　呼吸器内科　金崎　大輝

# 一般演題
# 第１日目
# 抄　録

〈筆頭演者が研修医アワード対象の発表には下線が付いています。〉

## A-01

### 当院で気管支鏡検査を施行した症例における遺伝子パネル検査提出率についての検討

[1]独立行政法人国立病院機構　三重中央医療センター　呼吸器内科
[2]同　病理診断科
[3]三重大学医学部附属病院　呼吸器内科
○岩中　宗一[1]、久留　　仁[1]、垂見　啓俊[1]、坂倉　康正[1]、西村　　正[1]、内藤　雅大[1]、井端　英憲[1]、藤原　雅也[2]、藤本　　源[3]、小林　　哲[3]

【背景】遺伝子パネル検査提出可能な気管支鏡症例は存在しており、その傾向を検討する必要がある．【目的】気管支鏡検体から分子診断が提出可能であった肺癌症例の臨床的特徴を明らかにする．【方法】2022年１月から2022年12月の間に当院で気管支鏡検査を施行した肺癌症例87例について電子カルテ上の情報をもとに後ろ向きに検討した．【結果】進行期肺癌と診断された症例は42例で、その内組織型や治療方針を理由に遺伝子パネル検査を行わなかった症例を除いた23例に対して検討を行った。解析対象となった症例の気管支鏡検体での診断率は88%（20例/23例、扁平上皮癌10例、非扁平上皮癌10例）、遺伝子パネル検査提出率は74%（17例/23例）であった。分子診断提出率はCT bronchus sign陽性例で88%（15例/17例）、陰性例で40%（２例/５例）であった．【結語】CT bronchus sign陽性例では気管支鏡検体による遺伝子パネル検査がより期待できる可能性がある。

## A-02

### 傍腫瘍神経症候群による眩暈で発症した限局型肺小細胞癌の一例

[1]静岡赤十字病院　呼吸器内科
[2]浜松医科大学　内科学第二講座
○増田　拓也[1]、高橋　進悟[1]、鈴木健太郎[1]、小林　　仁[1]、杉本　　藍[1]、森田　雅子[1]、堀池　安意[1]、松田　宏幸[1]、志知　　泉[1]、須田　隆文[2]

症例は70歳代女性．X年４月中旬より眩暈，吐き気が見られたため、近医を受診し対症療法で経過観察となった。眩暈が悪化したため，同月下旬に当院に救急搬送された．NSE22ng/ml，ProGRP311pg/mlと上昇し，胸部CTで左上葉に長径10mm大の腫瘤，左肺門部リンパ節腫大を認め，精査加療目的で当科入院となった．頭部MRI，髄液検査で脳転移や髄膜癌腫症の所見はなく，耳鼻科診で末梢性眩暈は否定的であった．気管支鏡検査施行し，左Ｂ５入口部に露出する腫瘍があり，同部位より生検を施行し肺小細胞癌と診断した．眩暈に関しては起立試験陽性であり，抗CV2抗体，抗Hu抗体陽性であったことから傍腫瘍神経症候群による起立性低血圧と診断した．全身CT・骨シンチグラフィーで転移はなく，限局型肺小細胞癌としてCBDCA+ETPに過分割照射を用いた放射線同時併用療法を施行した．２コース終了時点で腫瘍の部分奏功は得られているが，眩暈は残存しており現在も治療継続中である．

## A-03

### 肺結核治療後早期に発症した進行性肺癌の一例

名城病院　呼吸器内科
○櫻井　航太、馬嶋　　俊、横山佑衣子、松浦　彰伸、池田由香里

症例は70歳、男性。喫煙歴は20本×28年。X-３年12月に検診胸部異常陰影を指摘され当院受診。胸部CTで右肺上葉に空洞影を認め、経気管支肺生検を行った。組織所見で肉芽腫を認め、培養で結核菌を検出した。X-２年１月から抗結核薬（４剤）で治療を開始した。途中薬診が併発し、薬剤変更して12カ月治療を継続した。画像上陰影は著明に縮小し、治療半年後は悪化は認めなかったが、X年４月に右上葉に約45mm大の腫瘤影と、右肺門・縦隔にリンパ節腫大を認めた。経気管支肺生検を施行し肺腺癌の診断となり、全身検索で病期はc-T2bN2M0stage3A期であった。現在術前化学療法中で、今後手術を予定している。過去の報告で、喫煙者の結核発症後10年間でハザード比15.5まで肺癌合併リスク上昇していた。また肺結核治療後１年以内の肺癌合併が1.2%であったが、その中の82.9%が進行癌であったとの報告もある。過去の文献と照らし合わせ当症例を報告する。

## A-04

### 巨大腎腫瘤を契機に発見されたBRAF陽性肺癌の一例

JA岐阜中濃厚生病院　呼吸器内科
○丸小　慶介、河江　大輔、乾　　俊哉、浅井　稔博、大野　　康

＜症例＞85歳 男性＜主訴＞腰痛，食欲低下＜現病歴＞20XX年に腰痛，食欲低下を自覚し，近医にて腹部エコーを実施したところ，腹腔内の腫瘤を認めたため，精査目的で当院に紹介された．＜経過＞CT検査にて左副腎に長径80mm大の腫瘤を認め，血液検査では腫瘍マーカーはCA-125，CYFRA，NSE，SCCが高値であった．FDG-PETでは縦隔内にも長径55mm大の高集積を認めたため、EUS-FNAによる診断を実施した．免疫染色では肺胞上皮系マーカーが陽性，PD-L１陽性（TPS95%），遺伝子解析で，BRAF-V600E変異陽性と判明した．BRAF阻害薬を開始し，病変は著明に縮小を認めた．＜考察＞日本では，肺癌におけるBRAF遺伝子変異は約１%との報告があり希少である．さらにその中でV600E変異は約50%といわれる．今回の症例では，縦隔を原発とした肺癌の副腎転移と診断し，薬物療法により縮小を認めた．遺伝子診断とprecision medicineの有効例を確認できた症例を経験した．

A-05

**ALK融合遺伝子陽性肺癌の治療中に、EGFR遺伝子変異陽性肺癌を発症した多発癌の一例**

藤田医科大学　呼吸器内科学

○石井友里加、山蔦久美子、丹羽　義和、大矢　由子、堀口　智也、後藤　康洋、磯谷　澄都、橋本　直純、近藤　征史、今泉　和良

61歳、女性。2008年１月に肺腺癌にて左下葉切除（pT1aN2M0：Stage３A）を施行した。2013年３月に#７リンパ節が増大し、EBUS-TBNAで再発が確定。手術検体での検索でALK融合遺伝子陽性だったため、初回治療としてクリゾチニブ治療を行った。リンパ節転移は縮小したが2015年２月頃より右S４の結節が出現、増大傾向となったためPDと判断してアレクチニブ、ロルラチニブ、セリチニブ、S-１による治療を行うも病変は増大し、2021年７月に再生検を行いFoundationOneで遺伝子検索を行ったところ、ALK融合遺伝子は陰性で、EGFR Exon 19欠失変異を認めた。ALK融合遺伝子はIHCでも陰性だった。多発癌と考え、同年９月よりオシメルチニブを開始して奏効を得た。ALK阻害薬治療中にEGFR遺伝子変異を有する腫瘍が生じることは稀であり、文献的考察を含め報告する。

A-06

**良好な治療反応が得られたアミラーゼ産生肺癌と考えられた一例**

順天堂大学医学部附属静岡病院　呼吸器内科

○守田　凱紀、渡邉　敬康、岡島　輝史、早川　瑛梨、吉田　隆司、早川　乃介、岩神　直子、岩神真一郎

症例は69歳、男性。X年１月に血痰を認め、当科を紹介受診された。胸部CTで左肺下葉に腫瘤影が認められ、血液生化学検査では血清アミラーゼが2302IU/L(salivary type：99.4％）と高アミラーゼ血症を呈していた。膵炎および唾液腺疾患を示唆する所見は認められなかった。左肺下葉の腫瘤に対する経気管支腫瘍生検及び全身精査の結果、原発性肺癌（左肺下葉原発、腺癌、c-T4N0M0 StageⅢA）の診断となった。化学放射線療法（CDDP+VNR）を行ったところ、経時的に腫瘍の縮小および、高アミラーゼ血症の改善がみられた。アミラーゼ産生肺癌は治療抵抗性を示すことが多く、また血清アミラーゼが病勢を反映し治療効果の指標となることが報告されている。今回、化学放射線療法により病勢のコントロールが可能となった症例を経験したので、若干の文献的検索を加えて報告する。

A-07

**８年間のアファチニブ治療後に小細胞癌への転化を来たしICIを含む化学療法が奏功した１例**

松阪市民病院呼吸器センター　内科

○雁瀬　敦彦、藤原研太郎、鈴木　勇太、坂口　直、伊藤健太郎、西井　洋一、安井　浩樹、田口　修、畑地　治

症例はEGFR遺伝子変異（exon19 del）陽性肺腺癌の71歳女性である。X-８年に右上葉原発性肺癌（cT2aN3M1b）に対して化学放射線治療を行なった。４コース治療後の残存腫瘍に対してアファチニブに変更し治療を継続した。X-２年に脳転移が出現しガンマナイフ治療を行なったが、X年までの８年間アファチニブで腫瘍制御が可能であった。CEAの上昇あり急激な肝転移を呈したため生検したところ小細胞肺癌であった。同検体はexon19 delのEGFR遺伝子変異陽性であり、肺腺癌の小細胞癌への転化と判断した。カルボプラチン＋エトポシド＋デュルバルマブを開始し肝機能異常は改善し治療効果を認めている。肺腺癌の耐性機序として小細胞癌への転化は５-14%とされているが、本例ではEGFR-TKI治療後８年後に転化し免疫チェックポイント阻害剤を含む治療が奏功したため文献的考察ともに報告する。

A-08

**コドン2572_2573CT＞AGによるEGFR L858R変異の診断に院内NGSが有用であった１例**

松阪市民病院呼吸器センター　内科

○松浦　信太、藤原研太郎、鈴木　勇太、坂口　直、伊藤健太郎、西井　洋一、安井　浩樹、田口　修、畑地　治

症例は72歳男性である。X年４月にふらつきと摂食不能を訴え胸部CTにて右上葉に空洞を伴う腫瘤を認めX年５月肺腫瘤精査目的に当院に入院となった。紹介時は寝たきりで摂食不能であった。造影MRIで左前頭葉に髄膜の信号増強を認め髄膜癌腫症と診断し腰椎穿刺で腺癌細胞を検出した。また右上葉原発巣の生検でも腺癌を認めた。全身状態が不良であり髄液細胞診検体より院内で運用している次世代シークエンシングを原理とするOncomine Precision AssayにてTurn Around Time１日でEGFR L858R変異（c.2572_2573 CT＞AG）を確認し、入院５日後にオシメルチニブ治療を開始し速やかに上記症状が改善した。なおこの変異は、本症例で提出した２つの外注遺伝子検査では対応しておらず院内OPAの有用性を実感した。本例は稀なコドン変異であり文献的考察を加え報告する。

## A-09

**関節リウマチ治療中に抗PDL１抗体を使用し奏功した肺扁平上皮癌術後再発の一例**

藤田医科大学　呼吸器内科
○澤田　千晶、加古　寿志、大矢　由子、堀口　智也、後藤　康洋、磯谷　澄都、橋本　直純、近藤　征史、今泉　和良

症例は73歳女性．15年以上前から間質性肺炎合併関節リウマチでプレドニゾロン（PSL），メトトレキセート，生物学的製剤で加療の既往がある．X−５年舌区扁平上皮癌にて肺切除術を受けたが（pT3N0M0，TPS 95%）、X−２年肺門部リンパ節と肝転移で再発．X−１年２月よりS−１の投与を開始したがX年２月PDとなった．この時点で関節リウマチはPSL10mg/日，DMARDsにて治療中であったが，PDL１高発現腫瘍であり，本人の希望もあったためatezolizumabの投与を開始したところ腫瘍は著明に縮小した．甲状腺機能低下症が発来したものの全身炎症，関節痛，間質性肺炎の悪化はなくGrade３（CTCAE）以上の副作用も見られなかった．活動性の膠原病に合併した肺癌に対する免疫チェックポイント阻害薬の投与はリスクが予想され適応が難しい．文献的考察を加えて報告する．

## A-10

**肺肉腫様癌に対してペムブロリズマブが治療効果を示した１例**

[1]静岡赤十字病院
[2]浜松医科大学　内科学第二講座
○鈴木健太郎[1]、森田　雅子[1]、小林　　仁[1]、高橋　進悟[1]、杉本　　藍[1]、堀池　安意[1]、松田　宏幸[1]、志知　　泉[1]、須田　隆文[2]

症例は58歳男性．血痰と右胸痛でかかりつけ医を受診して，右肺浸潤影を指摘されたため当科に紹介となった．CTで右胸水と60mm大の右肺腫瘤影を認めたため，経気管支肺生検を行い肺腺癌cT3N0M1a stageⅣAと診断した．右上肢脱力が出現したため緩和照射を行いながらCBDCA+nabPTXを２コース施行したが，副腎と甲状腺に転移を認めたためPDと判断した．その後，多数の皮下硬結が出現したため生検したところ，肉腫様癌と判断され，肺組織でも追加で免疫染色を施行した結果，肺肉腫様癌の診断に至った．PD-L１高発現であったためCDDP+PEM+Pembを１コース施行したが，治療反応性が乏しく肺障害による呼吸不全が出現し，PSも低下したため，BSCの方針となった．その後，往診で在宅療養となっていたが，呼吸不全が改善してPSも回復傾向となったため，投与2.5ヶ月後にCTを再検したところ，転移巣の縮小を認めた．肺肉腫様癌に対してICIが治療効果を示した症例を経験したため，文献を交えて考察する．

## A-11

**Pembrolizumab長期投与中に胸水貯留を来しirAEが疑われた１例**

刈谷豊田総合病院　呼吸器内科
○藤島　亮太、堀　　和美、内田　岬希、鳥居　　敦、松井　　彰、岡田　木綿、武田　直也、吉田　憲生

80歳代男性．咽頭がん治療中に肺転移が出現し免疫チェックポイント阻害薬Pembrolizumabによる治療を開始．30コース終了後の胸部CTにて両側胸水貯留を認めた．高血圧、糖尿病があり心機能評価を実施したが問題なく当初ピオグリタゾンによる体液貯留が疑われ利尿剤開始となったが胸水は増加、下腿浮腫、呼吸不全も出現したため32コースで治療終了した．滲出性胸水であるほかは血液、胸水、胸腔鏡検査にて特記すべき所見を認めなかったが、ピオグリタゾン休薬や利尿剤のさらなる増量にも反応が乏しいことからirAE（immune-related Adverse Events）を疑いステロイドによる治療を開始したところ胸水は速やかに減少、消失した．胸水貯留はirAEとしての報告は少ないが、免疫チェックポイント阻害薬使用中に生じた場合は原因の一つとしてirAEの可能性を考慮すべきである．

## A-12

**免疫チェックポイント阻害薬による辺縁系脳炎で記名力低下と自律神経障害を合併した小細胞肺癌の１例**

藤枝市立総合病院　呼吸器内科
○中原　　凜、松浦　　駿、鈴木　　僚、増田　貴文、川村　　彰、中村　隆一、山下　遼真、平松　俊哉、望月　栄佑、田中　和樹、秋山　訓通、津久井　賢、小清水直樹

症例は68歳、男性。進展型小細胞肺癌で当院当科に通院しており、CBDCA+VP-16+Durvalumabを３コース施行していた。３コース目のday４から大腿部や上腕筋の違和感を自覚され、day16に突然車の運転方法が分からなくなった。day18に健忘症状の悪化を主訴に当院救急外来を受診し、入院となった。day21にMRIのFLAIRで海馬に高信号を認めた。irAEsの辺縁系脳炎が強く疑われたため、day22にステロイドパルスを開始した。day25から後療法としてPSL 55mgの内服を開始し、徐々に短期記憶の改善を認めた。改善に伴い安静度を徐々に上げていったところ、day33あたりから車椅子への移乗時や歩行時に血圧低下と意識消失を認め、起立性低血圧と診断した。day35からメトリジンの内服を開始し、day36から歩行時の意識消失は改善した。免疫チェックポイント阻害薬による辺縁系脳炎で、記銘力低下と自律神経障害を合併した希少な症例を経験したので報告する。

## A-13

**全身治療が奏効したびまん性肉腫型悪性胸膜中皮腫の１例**

浜松医科大学医学部附属病院　内科学第二講座
呼吸器内科

○高柳　利啓、綿貫　雅之、井上　裕介、安井　秀樹、
穂積　宏尚、柄山　正人、鈴木　勇三、古橋　一樹、
藤澤　朋幸、榎本　紀之、乾　　直輝、須田　隆文

症例は80歳代男性。X年５月上旬、倦怠感と盗汗を主訴にＡ病院を受診した。左胸水貯留と多発胸膜結節を指摘され５月下旬に当院へ転院となった。胸膜結節から採取されたCTガイド下生検標本において紡錘形細胞が明らかでなく、多核巨細胞を伴う腫瘍細胞が散見された。免疫染色でMTAP loss、Ki-67index高値が確認され、Calretinin（+-）、D２-40（+）等の中皮マーカー陽性が確認された。p16, p53, p63, TTF-１/NapsinAなどの癌腫マーカーは陰性で、GATA３弱陽性、MUC４陰性も確認された。以上から、中皮腫過形成や肉腫様癌でなく、中皮腫と考え、肉腫型悪性胸膜中皮腫（cT2N0M0、Stage ⅠB）と診断した。ニボルマブ＋イピリブマブ療法を開始後も腫瘍の増大が著しく、早期の制御が必要と判断し、１コース終了後にカルボプラチン＋ペメトレキセドによる化学療法へ変更した。その後、奏効が得られたため外来化学療法に移行した。肉腫型悪性胸膜中皮腫は比較的稀であり報告する。

## A-14

**アテゾリズマブ投与中に急性末梢神経障害を呈した小細胞肺がんの一例**

[1]春日井市民病院　呼吸器内科
[2]同　神経内科

○大島　千佳[1]、小林　大祐[1]、野木森健一[1]、
岩木　　舞[1]、岩田　　晋[1]、鳥居　良太[2]

症例は75歳男性。2022年１月、Ⅳ期小細胞肺がんと診断。CBDCA + ETP + Atezolizumabでの治療を開始した。２コース目投与後から便秘が出現。３コース目投与後から両下肢の痺れと感覚異常が出現し、２週間の経過で徐々に悪化し、2022年４月下旬に入院。両下肢の感覚障害と運動障害、膀胱直腸障害も認められていた。腱反射は下肢で低下し、電気生理検査では下肢の軽度軸索障害型の所見を認めた。髄液検査では明らかな蛋白細胞解離の所見は認められず。irAEによる神経障害を疑い、ステロイド、免疫グロブリン静注療法を行うも症状は悪化。両下肢は完全麻痺、麻痺性イレウスとなり、第46病日に腸管穿孔のため永眠した。傍腫瘍性神経症候群関連抗体のうち、抗Hu抗体と抗CV2抗体が陽性であり、免疫チェックポイント阻害剤により顕在化された傍腫瘍性ニューロパチーの可能性が示唆された。文献的考察を加えて報告する。

## A-15

**Durvalumab維持療法中に多発関節痛が出現して免疫関連有害事象による対称性関節炎と診断した１例**

[1]一般社団法人　日本海員掖済会　名古屋掖済会病院
呼吸器内科
[2]同　膠原病リウマチ内科

○浅野　俊明[1]、鈴木　　稜[1]、伊藤　利泰[1]、
町井　春花[1]、岩間真由子[1]、田中　太郎[1]、
今村　妙子[1]、西尾　朋子[1]、島　浩一郎[1]、
田口雄一郎[2]

症例は70歳代男性。X-１年７月に一過性意識消失を主訴に受診。顔面腫脹、縦隔リンパ節腫大を認めて、精査で上大静脈症候群、小細胞肺癌【cT1N3M1a stage４/ED】と診断した。Carboplatin+Etoposide+Durvalumab４コースを完遂しpartial responseと判断。Durvalumab維持療法に移行した。X年４月頃から全身関節痛が徐々に悪化して、両上肢挙上が困難になった。18F-FDG PET/CTを撮影したら両肩、両手首、両股関節に対称性の集積を指摘。自己抗体は陰性であり、臨床経過や画像所見から免疫関連有害事象による対称性関節炎と診断。Prednisolone 10mgを導入したところ、速やかに関節痛が改善した。

近年、免疫チェックポイント阻害剤使用による多彩な免疫関連有害事象を経験するが、関節炎は過小評価されている可能性があり、文献考察を交えて報告する。

## A-16

**デュルバルマブ，トレメリムマブ併用複合免疫療法後に血球貪食症候群を発症した浸潤性粘液性肺腺癌の１例**

[1]社会医療法人宏潤会　大同病院　呼吸器内科
[2]同　血液・化学療法内科
[3]同　病理診断科

○林　俊太朗[1]、五明　凌平[1]、平野　彩未[1]、
松波舞衣子[1]、石原　明典[1]、沓名　健雄[1]、
吉川　公章[1]、飯田　悠介[2]、渡会　雅也[2]、
小島　伊織[3]

【症例】71歳男性【現病歴】浸潤性粘液性肺腺癌cT2aN1M1c（OSS）stage4Bに対し一次治療としてカルボプラチン，ペメトレキセド，デュルバルマブ，トレメリムマブの４剤併用の複合免疫療法を施行した．第８病日に汎血球減少を認め，一方でLD上昇もあり骨髄検査を施行したところ，血球貪食像を認めた．高フェリチン血症も認めていることから免疫関連有害事象による血球貪食症候群（HPS）と診断し，第９病日よりステロイドパルス療法を開始し，第12病日よりメチルプレドニゾロン40mgの投与を行った．第14病日に白血球数，血小板数の改善を確認し，第21病日に退院とした．【考察】HPSは活性化されたリンパ球やマクロファージを中心とした制御不能な免疫反応によって生じる疾患で，免疫関連有害事象の中でも極めて重篤な合併症であり，治療開始が遅れると致死的な転機をたどることもある．汎血球減少にLDの上昇を認める場合，HPSも鑑別に上げて診療を行う必要がある．

A-17

**Pembrolizumabが奏効したHer2遺伝子変異陽性肺腺癌の１例**

浜松医療センター　呼吸器内科
○平岡　佑規、赤堀　大介、小澤　雄一、丹羽　　充、金崎　大輝、長崎　公彦、松山　　亘、小笠原　隆、佐藤　　潤

症例は77歳男性．X年１月頃から右半身麻痺と失語の症状が緩徐に出現した．頭部造影MRIで左前頭葉に長径30mmの結節、胸部CTで右S10に長径８mmの結節と肺門部リンパ節腫大を認めた．開頭脳腫瘍摘出術の結果腺癌を確認し、X年３月右下葉肺腺癌cT1aN1M1c StageⅣB Her２変異陽性 PD-L1 TPS 95%と診断した．残存脳病変に定位放射線照射（35Gy/５fr）を施行後、同年４月Pembrolizumab単剤を開始した．３コース目終了時の造影CTで原発巣、リンパ節及び脳病変は著明に縮小し部分奏効と判断した．X年８月現在縮小は維持されPembrolizumab継続中である．EGFR遺伝子と同じERBBファミリーのHer2遺伝子変異を持つ非小細胞肺癌におけるPD-１/PD-L１阻害剤の役割、PD-L１ TPSの意義は明確でない．今回、Pembrolizumabが奏効したPD-L1高発現、Her2遺伝子変異陽性非小細胞肺癌症例を経験したため、文献的考察を加えて報告する．

A-18

**進行肺多型癌の症例経験を通してMET exon 14 skippingについて考える**

桑名市総合医療センター
○平井　貴也、油田　尚総、蛯原　愛子

症例は76歳女性。右下葉原発肺癌の診断にて下葉切除後、経過観察となっていた。その後右肺門部に再発を来たし、多形癌・cT3N2M0・stage３B・MET exon 14 skipping（METex14 skipping）・ECOG Performance status grade０と診断した。化学放射線治療後、遠隔転移を来たしたことより、最終的に本例はテポチニブによる治療を開始した。METex14 skippingは、肺腺癌のおよそ３-４%を占め、高齢者に多く、性差、喫煙とはあまり関係なく、他のドライバー変異とは相互排他的関係であると報告されている。また肺腺癌以外の組織型では、肉腫様癌で頻度が高く、その中でも特に多型癌における頻度が高いことが知られている。本例の経験を機会にMETex14 skippingと多形癌との関連性について文献的考察を加えて報告する。

A-19

**RET融合遺伝子変異陽性であった肺大細胞神経内分泌癌の１例**

独立行政法人国立病院機構　天竜病院
呼吸器・アレルギー科
○永福　　建、大嶋　智子、岩泉江里子、伊藤　靖弘、大場　久乃、藤田　　薫、金井　美穂、三輪　清一、中村祐太郎、白井　正浩

症例は70歳女性．２週間前から腰痛が持続するため近医を受診した際、胸部X線で右下肺野で透過性低下を認め、X年９月20日に当科紹介．胸腹部造影CTで右肺門部に腫瘤性病変、縦隔リンパ節、右鎖骨上リンパ節腫大、右副腎腫瘤、多発肝転移を認めた．９月22日気管支鏡検査を実施した．10月５日 免疫染色の結果LCNECが検出され、LCNEC cT4N3M1c stageⅣと診断された．全身状態不良で、中心静脈栄養管理、持続モルヒネ投与を開始していた．10月27日 再検オンコマインDxにてRET融合遺伝子変異陽性が判明しセルペルカチニブ内服を開始した．内服開始後より、腫瘍の縮小、全身状態の改善が得られた．経過中出現した肝障害や肺障害によりセルペルカチニブ休薬、減量を要した．X+１年３月退院となり、以降外来にて内服治療を継続している．RET融合遺伝子変異陽性肺癌のなかでもLCNECは稀であるとされる．自験例に文献的考察を加え報告する．

A-20

**Atezolizumab投与中に掌蹠膿疱症を発症した肺腺癌の１例**

三重県立総合医療センター　呼吸器内科
○児玉　秀治、三木　寛登、後藤　広樹、増田　和記、藤原　篤司、吉田　正道

症例は生来健康な66歳男性．X-１年８月12日に３期肺腺癌で右下葉切除およびリンパ節郭清術が施行された．同年11月11日より術後補助化学療法（CDDP+VNR）が開始され４コース完遂した．維持療法としてX年３月３日からAtezolizumabが開始された．同年４月より甲状腺機能亢進症が出現し薬物療法を中断した．５月に再開したが６月に甲状腺機能低下症および手足の皮膚乾燥が認められ再度治療を中断した．レボチロキシンによるホルモン補充療法を行い甲状腺機能異常は軽快傾向だった．一方で７月からは手掌および足底に小膿疱を認めるようになり，肉眼所見や検査所見から掌蹠膿疱症と診断し，免疫チェックポイント阻害薬を中断し掌蹠膿疱症を治療中である．掌蹠膿疱症は手掌と足底に無菌性膿疱が多発する疾患である．本症例は免疫チェックポイント阻害薬投与中の発症であり関連性が疑われる．免疫関連有害事象としての掌蹠膿疱症の報告例は稀であり文献的考察を加え報告する．

A-21

**腹腔内転移巣に肉腫様癌への形質転換を認めたBRAF遺伝子変異陽性肺腺癌の一例**

大垣市民病院　呼吸器内科

○中井　將仁、中島　治典、安藤　守恭、太田　智陽、藤浦　悠希、堀　　翔、加賀城美智子、安部　　崇、安藤　守秀

症例は40歳台男性。労作時呼吸困難と腹痛を主訴に受診。左上葉腫瘤、リンパ節腫大、副腎転移、右下腹部腹腔内腫瘤を認めた。TBNAで腺癌と診断。cT1cN3M１c、BRAF遺伝子V600E変異を認めた。ダブラフェニブ・トラメニチブの治療を開始するも、７日後に貧血、腹部腫瘤増大、腹腔内出血を認め、緊急手術を施行。腫瘍を可及的に切除するも一部残存した。同部位の病理所見は巨細胞、紡錘細胞を含む肉腫様癌であり、RAF遺伝変異も陽性であった。分子標的薬治療再開で原発巣は縮小するも、腹部腫瘤は増大し、ＰＤの判断。2nd line治療としてCBDCA+PTXを行うもアナフィラキシーを生じ中止となった。以後腹腔内出血再燃、肺血栓塞栓症併発あり、原疾患の増悪のため約４か月の経過で永眠された。興味深い症例であり報告する。

B-01

**抗PL-12抗体陽性の皮膚筋炎，間質性肺炎の一例**

[1]浜松労災病院　呼吸器内科
[2]浜松医科大学　第二内科

○幸田　敬悟[1]、豊嶋　幹生[1]、森川　圭亮[1]、須田　隆文[2]

症例は70歳代女性，10本40年間の現喫煙者．２か月前から左足関節痛，１か月前から多関節の腫脹，疼痛を認め受診された．mMRC１の労作時呼吸困難，ゴットロン徴候，多関節炎を認めた．血液検査でCRP高値，抗Jo-１抗体陰性，抗ARS抗体陽性でKL-６とSP-Dは正常範囲内であった．その後抗ARS抗体は抗PL-12抗体とRo-52抗体陽性と判明した．CTで両下葉背側の主体のすりガラス影，MRIで大腿筋に炎症所見を認めた．%VC，FEV1.0/FVCは正常範囲内であったが，%DLco55.6%と拡散能の低下を認めた．BALの細胞分画は正常範囲内，TBLBで間質の線維化を認めた．皮膚筋炎，間質性肺炎の診断でプレドニゾロン30mgとタクロリムス３mgで治療を開始した．外来にてプレドニゾロンを漸減しているが安定した経過を辿っている．皮膚筋炎患者における抗PL-12抗体陽性例は頻度が５％未満との報告もあり比較的希とされている．一方で間質性肺炎の有病率や重症度が高いとされており，注意を要する．

B-02

**剖検により診断された急性間質性肺炎の一例**

聖隷三方原病院　呼吸器センター　内科

○志村　暢泰、加藤　慎平、藤田　大河、霜多　　凌、杉山　裕樹、山田耕太郎、森川　萌子、杉山　未紗、小谷内敬史、天野　雄介、長谷川浩嗣、松井　　隆、横村　光司

症例は80歳男性。受診４日前より乾性咳嗽があり胸部X線写真で左下肺野浸潤影を認めた。抗菌薬治療で改善なく労作時呼吸困難も自覚し受診した。低酸素血症があり胸部CTでは左下葉の広範な浸潤影の他両側上葉にも散在性に非区域性のすりガラス影を認めCRP・KL-６の上昇も伴っていた。ピペラシリン・タゾバクタムを継続したが改善なく気管支鏡検査が施行された。BALFは血性でなく好中球優位の細胞数増加がありTBLBでは特記すべき所見を認めなかった。特異的自己抗体上昇や薬剤性肺障害の原因となるような新規薬剤の処方もなかった。呼吸不全は進行しステロイドパルス療法が施行されたが改善なく死亡した。病理解剖ではびまん性肺胞障害の所見を認めた一方で背景に間質性肺炎の所見を見出せず、また誘因は明らかでなかったことから急性間質性肺炎と診断された。急速進行性の呼吸不全を呈した場合急性間質性肺炎は鑑別疾患の一つに挙がるが他疾患の除外が重要である。

B-03

**急速進行性の経過を示した抗ARS抗体陽性間質性肺炎の一例**

聖隷三方原病院　呼吸器センター　内科

○霜多　　凌、加藤　慎平、藤田　大河、杉山　裕樹、志村　暢泰、山田耕太郎、森川　萌子、杉山　未紗、小谷内敬史、天野　雄介、長谷川浩嗣、松井　　隆、横村　光司

症例は81歳女性。労作時呼吸困難を主訴に２週間前に前医を受診。CTにて間質性肺炎急性増悪が疑われ同日緊急入院となりステロイドパルス療法を開始された。一旦改善傾向を認めたが、陰影および呼吸状態は徐々に悪化傾向にあり、当院に転院搬送された。搬送時点ではリザーバーマスク５L下で$PaO_2$ 86mmHgと呼吸不全を認めており、第３病日のCTでは右肺優位に強い牽引性気管支拡張を伴うびまん性すりガラス影を認めた。入院時採血ではフェリチン308ng/ml、抗MDA５抗体陰性、抗ARS（Jo-１）抗体陽性であり、抗ARS抗体陽性間質性肺炎と診断した。ステロイドパルス療法に加えてシクロホスファミド、タクロリムスを追加し治療強化を行った。しかし呼吸状態は改善なく、第16病日に永眠された。病理解剖にて、直接死因はびまん性肺胞障害（DADパターン）による呼吸不全と考えられた。急速進行性の経過を辿る抗ARS抗体陽性間質性肺炎はまれであり、文献的考察を踏まえて報告する。

B-04

**肺病変主体の特発性多中心性キャッスルマン病に対して、トシリズマブにて良好なコントロールを得た１例**

公立陶生病院　呼吸器・アレルギー疾患内科

○箕浦　健悟、山野　泰彦、武井玲生仁、富貴原　淳、笹野　　元、松田　俊明、片岡　健介、木村　智樹、近藤　康博

症例は50歳女性、検診での高γグロブリン血症を契機に前医受診した。胸部CTにて間質性陰影を認め当院紹介となった。来院時全身状態は良好で、TP 9.7g/dl、CRP 0.41mg/dl、IgG 3908mg/dl、IgA 796mg/dl、IgM 198、IgG4 125mg/dl、IL-6 4.1pg/mlであった。HRCTでは多発する斑状のすりガラス影、浸潤影、嚢胞影に加えて縦隔リンパ節腫大を認めた。リンパ増殖性疾患が鑑別にあがり、外科的肺生検を施行したところ、顕著なリンパ濾胞形成及び形質細胞への分化を認めた。IgG４陽性細胞は乏しく、また免疫染色にて腫瘍性病変は示唆されず、キャッスルマン病が鑑別となった。臨床データ、CT所見を併せて特発性多中心性キャッスルマン病（MCD）と診断し、トシリズマブで治療開始したところ臨床像の安定、胸部CTにて一部陰影の改善を認めた。その後も長期に安定している。MCDの肺病変は治療に難渋することもしばしばあり、文献的考察も含め報告する。

## B-05

### 静岡国保データベースを用いた特発性肺線維症患者の介護に関する実態調査

[1]浜松医科大学　第二内科
[2]静岡社会健康医学大学院大学

○宮下　晃一[1]、中谷　英仁[2]、穂積　宏尚[1]、須田　隆文[1]

【目的】特発性肺線維症（IPF）患者の介護に関する実態は明らかではない．【方法】静岡国保データベースより66歳以上のIPF患者（IPF群）347人とIPF病名を有しない者（Non-IPF群）818,066人を抽出し，２群間でベースライン期間（2017年１月から12月）の介護度と１年後の介護度の変化を比較した．【結果】平均年齢はIPF群78.1歳，Non-IPF群77.5歳，男性の割合はIPF群77.2%，Non-IPF群42.0%だった．ベースライン期間において介護度が要支援１以上だった者の割合はIPF群で有意に高く（20.2% vs 16.1%，P=.047），１年後に介護度が１以上上昇した（死亡を含む）者の割合もIPF群で有意に高かった（35.7% vs 7.0%，P＜.001）．【結論】IPF患者はIPFを有しない者に比べて介護が必要な者が多く，短期間での介護度の見直しが必要である．

## B-06

### 生物学的製剤の変更後に判明した好酸球性多発血管炎性肉芽腫症の一例

藤枝市立総合病院　呼吸器内科

○佐藤　　秀、松浦　　駿、鈴木　　僚、増田　貴文、川村　　彰、中村　隆一、山下　遼真、平松　俊哉、望月　栄佑、田中　和樹、秋山　訓通、津久井　賢、小清水直樹

症例は54歳、男性。小児期より気管支喘息、20XX-４年に好酸球性副鼻腔炎に対して手術加療の既往あり。コントロール不良の気管支喘息に対して20XX-１年に前医にてベンラリズマブを導入された。好酸球性副鼻腔炎の悪化あり、20XX年８月にベンラリズマブからデュピルマブに変更されていた。その１週間後から皮疹と手足のしびれの自覚あり、喘息による呼吸苦の症状も出現し徐々に増悪あった。ステロイド頓用でも症状の改善乏しく、好酸球の上昇も認めたため、20XX年11月に当院当科紹介。好酸球性多発血管炎性肉芽腫症の診断となり、ステロイドによる治療を開始し症状の改善みられた。ステロイドを漸減し、寛解期にメポリズマブを導入。ステロイド内服終了後も再燃なく、喘息のコントロール良好となった貴重な症例を経験したので報告する。

## B-07

### 肺がんとの鑑別に苦慮し、外科的生検によって多発血管炎性肉芽腫症の診断に至った一例

[1]市立四日市病院　臨床研修部
[2]同　呼吸器内科

○櫻井　悠樹[1]、久野　康雅[2]、米田　一樹[2]、井上　正英[2]、宮崎　晋一[2]、山下　　良[2]

症例は70歳代男性。胸部異常影にて当科紹介。胸部CTにて左肺下葉に腫瘤影を認め、肺門・縦隔リンパ節腫大を伴っていた。原発性肺癌が疑われたため気管支鏡検査を施行したが、生検検査は好中球浸潤を伴う壊死組織を認めるのみであった。FDG-PET/CTでは、原発巣にSUV MAX早期9.5→後期12.3の集積を認め、両側肺門・縦隔リンパ節にも同様の集積がみられた。気管支鏡検査を再度施行したが、確定診断に至らず、胸腔鏡下外科的肺生検の方針となった。結果、多発血管炎性肉芽腫症（GPA）の診断に至り、炎症反応高値、PR３-ANCA（-）で、上気道、腎などの他臓器病変は認めなかった。寛解導入療法（シクロホスファミド＋ステロイド）により肺野病変は軽快し、現在、維持療法（アザチオプリン＋ステロイド）へ移行している。胸部異常影を契機にGPAの診断に至ることが稀にあり、これまでの既報を踏まえて、文献的考察を行う。

## B-08

### 著明な縦隔リンパ節腫大を伴った肺限局型多発血管炎性肉芽腫症の一例

藤田医科大学　呼吸器内科

○佐藤　孝哉、大矢　由子、池田　安紀、堀口　智也、後藤　康洋、磯谷　澄都、橋本　直純、近藤　征史、今泉　和良

症例は20歳女性。血痰を主訴に受診し、CTで両肺野に空洞を伴う多発結節影と著明な縦隔リンパ節腫大を認めた。上気道症状は認めず、尿所見、腎機能は正常。PR３-ANCA疑陽性、MPO-ANCA陰性で、可溶性IL-２Rが1547U/mlと高値であることからリンパ腫とANCA関連血管炎の鑑別が問題となった。EBUS-TBNAではリンパ球増殖は認められるが単クローン性増殖はなく、経気管支生検では内腔閉塞を伴う肉芽腫性血管炎とフィブリノイド壊死を認め多発血管炎性肉芽腫症（GPA）に矛盾しない所見であった。CD56，Granzyme染色は陰性でNK/T細胞リンパ腫も除外され、最終的に上気道病変や腎病変を伴わない肺限局型多発血管炎性肉芽腫症と診断した。プレドニゾロンとリツキシマブ投与で、症状画像とも改善した。GPAは多彩な画像所見を呈するが、リンパ節腫大とIL-２R高値で悪性リンパ腫との鑑別を要した。

B-09

**多発粒状病変およびすりガラス病変を呈したVEXAS症候群の１例**

刈谷豊田総合病院　呼吸器内科

○水谷　夏香、内田　岬希、武田　直也、鳥居　　敦、
堀　　和美、松井　　彰、岡田　木綿、吉田　憲生

症例は50歳代、男性。２年前から結節性紅斑にて当院皮膚科にてPSL内服治療が行われていた。また大球性貧血のため血液内科でも精査が行われていた。PSL漸減中に発熱を来たし、胸部CTにて多発粒状病変およびすりガラス病変を指摘されて同日当科へ紹介となった。粟粒結核を疑い気管支鏡検査、骨髄穿刺を行うも抗酸菌は確認できなかった。何らかの全身炎症性疾患を疑い、膠原病内科に相談したところ、VEXAS症候群の可能性を指摘されPET-CTを施行し、左耳介軟骨、鼻軟骨、両肺病変、両下肢動脈、骨髄への集積を認めた。以上の結果からVEXAS症候群と診断され、専門治療のために転医となった。VEXAS症候群は成人後期にUBA１遺伝子に変異をきたすことで発症する、種々の臓器に炎症を生じる自己炎症性疾患である。肺病変はびまん性すりガラス病変など様々な病態を呈するとされており、全身性炎症性を伴った肺病変では本疾患も鑑別に挙げることが必要と考える。

B-10

**ペンブロリズマブ併用化学療法中に器質化肺炎を伴うRAを発症した１例**

岐阜市民病院　呼吸器・腫瘍内科

○近藤　晃矢、岩井　正道、堀場あかね、石黒　　崇、
小牧　千人、吉田　　勉

症例は75歳、男性。数年前から咳嗽と痰を自覚していたが、１か月ほど前より症状の悪化を認め近医を受診。胸部レントゲンで左中肺野に腫瘤陰影を認めたため当科へ紹介となった。気管支鏡および全身検索の結果、左上葉扁平上皮癌c-T3N3M0 stageⅢC PD-L1 １％ドライバー遺伝子陰性であった。X年５月よりCBDCA＋nab-PTX+Pemによる併用化学療法を開始。２コース終了時、若干の腫瘍縮小を認めたが発熱と左上葉の浸潤陰影を認め肺炎の疑いで入院となった。細菌性肺炎を疑い抗生剤の点滴を行ったが、若干のCRPの低下のみで発熱が持続するため気管支鏡で気管支洗浄を行うも菌の同定はできず。CT画像上陰影の移動を認める所見と関節の痛みを認めるため膠原病の検索を行ったところRA因子の高値を認めRAに伴う器質化肺炎と考えPSLの内服を開始、陰影と関節痛の改善を認めた。免疫チェックポイント阻害剤によりRAが惹起された症例と考え文献的考察を加えて報告する

B-11

**経気管支肺生検で診断し得た顕微鏡的多発血管炎**

[1]藤田医科大学　岡崎医療センター　呼吸器内科
[2]同　呼吸器内科学

○木村祐太郎[1、2]、後藤　祐介[1]、森川紗也子[1]、
井上　敬浩[1]、前田　侑里[1]、林　　正道[1]、
橋本　直純[2]、近藤　征史[2]、今泉　和良[2]

当院で診断し得た顕微鏡的多発血管炎の２例に関して報告する．１例目．72歳，女性．発症１週間前の発作性心房細動由来の無症候性脳梗塞で入院となった．入院後より発熱，血痰を認め胸部CTで両側び漫性の浸潤影を認めた．MPO－ANCA陽性となったため，顕微鏡的多発血管炎を疑い気管支鏡検査を行った．肺胞洗浄で肺胞出血をきたしており，経気管支肺生検を行ったところ血管周囲の炎症性細胞の波及を認め確定診断とした．２例目．79歳，女性．胸部CTで両側上葉に浸潤影を認め，両側肺炎の加療目的で入院となった．抗生剤治療を行うも症状の改善を認めず，精査を行ったところ多発単神経炎症状やMPO－ANCA陽性を認め気管支鏡検査を行った．肺胞洗浄で同様に肺胞出血を呈し，病理所見から顕微鏡的多発血管炎と診断した．血管炎の組織診断では広範な組織採取を必要とすることが多いが，本症例では経気管支肺生検での診断に至ったため若干の文献的考察を加えて報告する．

B-12

**FDG集積を伴う多発肺結節を呈した溶接工肺の１例**

[1]静岡県立総合病院　呼吸器内科
[2]同　病理診断科

○山本　雄也[1]、藤田　侑美[1]、白鳥晃太郎[1]、
鈴木　浩介[1]、柴田　立雨[1]、岸本祐太郎[1]、
櫻井　章吾[1]、三枝　美香[1]、赤松　泰介[1]、
山本　輝人[1]、森田　　悟[1]、朝田　和博[1]、
白井　敏博[1]、松原　　修[2]、鈴木　　誠[2]

症例は70歳男性。45pack-yearsの喫煙歴があり、40年間溶接業に従事している。高フェリチン血症（2799ng/mL）の原因検索時に指摘された多発肺結節の精査目的で当科を受診した。CTでは気腫性変化が著明であり、両肺にスピキュラを伴う結節を認めた。形態から悪性腫瘍の可能性が否定できなかったためPET/CTを施行した所、同部にSUVmax 3.12のFDG集積が見られた。気管支鏡でrtB[1]aより生検、擦過洗浄を行い、細胞診で鉄を貪食したマクロファージを、生検肺組織で気管支壁及び肺胞組織へのヘモジデリン沈着を認めた。以上から溶接工肺と診断した。溶接工肺では境界不明瞭な淡い粒状影やすりガラス陰影を呈することが一般的である。本症例ではFDG集積を伴う多発肺結節を呈し、肺癌との鑑別を要した。肺結節の診療においても、職業歴の聴取を含む詳細な問診が重要であると考えられた。

## B-13

**びまん性肺リンパ管腫症の１例**

聖隷三方原病院　呼吸器センター　内科

○竹村　夏実、森川　萌子、藤田　大河、霜多　　凌、杉山　裕樹、志村　暢泰、山田耕太郎、杉山　未紗、小谷内敬史、天野　雄介、加藤　慎平、長谷川浩嗣、松井　　隆、横村　光司

症例は15歳男性．幼少期から気管支喘息として吸入薬等で治療を継続してきたが，小学６年生の頃より咳嗽，喀痰，労作時呼吸困難を自覚し，次第に血痰もみられるようになった．高校入学を機に転医したところ，呼吸機能障害と胸部Ｘ線で両側中枢側優位の浸潤影を指摘され，当院を紹介受診した．CTで中枢側主体に小葉間隔壁や気管支血管束の肥厚があり，縦隔では気道周囲の軟部構造と気道壁の境界が不明瞭となっていた．血液検査では特異的な所見はみられず，外科的肺生検を実施し，組織学的にびまん性肺リンパ管腫症と診断した．極めて稀な疾患であり，文献的考察を加えて報告する．

## B-14

**肺高血圧症を合併した孤発性リンパ脈管筋腫症に対してシロリムスを導入した一例**

公立陶生病院　呼吸器・アレルギー疾患内科

○水谷　文香、武井玲生仁、富貴原　淳、笹野　　元、山野　泰彦、松田　俊明、片岡　健介、木村　智樹、近藤　康博

47歳女性。喫煙歴なし。気胸歴なし。４年前から労作時呼吸困難を自覚し、受診した近医の呼吸機能検査で閉塞性障害を認めた。吸入治療を開始したが症状悪化を認めたため、精査加療目的に当院を受診した。胸部HRCT画像で肺野に多発する境界明瞭な薄壁嚢胞と、経気管支肺生検で抗α-SMA抗体、抗HMB45抗体、抗エストロゲン受容体抗体、抗プロゲステロン受容体抗体による免疫染色陽性の紡錘形胞体細胞を認め、リンパ脈管筋腫症（LAM）と診断した。$PaO_2$は64.8mmHg（室内気）、%FEV1は42.7%であり、右心カテーテル検査で肺高血圧症（平均肺動脈圧33mmHg、肺血管抵抗4.8Wood単位、肺動脈楔入圧12mmHg）を診断した。シロリムスで治療を開始したが、大きな有害事象はなく経過している。肺高血圧症を合併した孤発性LAMに対してシロリムスで治療導入した一例を経験したため、文献的考察を含め報告する。

## B-15

**胸水貯留を契機に診断に至ったIgG４関連疾患の１例**

[1]小牧市民病院　内科
[2]同　呼吸器内科

○手柴　富美[1]、櫻井　　孟[2]、多湖　真弓[2]、全並　正人[2]、粥川　貴文[2]、後藤　大輝[2]、高田　和外[2]、小島　英嗣[2]

症例は69歳男性。Ｘ年５月に労作時息切れを認め、近医より左胸水貯留で紹介入院。胸腔穿刺で好中球優位の滲出性胸水であったが、培養検査・細胞診検査で有意な結果は得られなかった。血液検査では好酸球増多とIgG値上昇を認め、IgG４分画が3,450mg/dlと著明高値であった。CT検査で左胸水、縦隔リンパ節腫大の他、両側腎盂／腎門部および尿管周囲に軟部吸収値構造の増生を認め、後腹膜線維症が疑われた。気管分岐下リンパ節のEBUS-TBNAにて特異所見なく、胸腔鏡下縦隔リンパ節生検を施行。病理組織でIgG４陽性形質細胞を多数認め、IgG４関連疾患と診断した。胸水増加は認めず、経過観察としたが、Ｘ＋１年１月に後腹膜線維症増悪のため、泌尿器科でプレドニゾロン60mg/日の内服開始。１か月後のCT検査で後腹膜病変は縮小し、胸水は消失した。胸水貯留を契機に診断されるIgG４関連疾患は稀であり、文献的考察を含めて報告する。

## B-16

**両肺すりガラス影を呈し，コルヒチン内服で軽快した成人発症家族性地中海熱**

藤田医科大学病院　呼吸器内科

○長谷川　新、堀口　智也、重康　喜子、岡村　拓哉、後藤　康洋、磯谷　澄都、橋本　直純、近藤　征史、今泉　和良

症例は20代女性。既存に軽度知的能力障害群があり，１ヶ月以上持続する不明熱を主訴として当院を受診した。血液検査で炎症所見を認めず，感染症・膠原病・悪性腫瘍スクリーニングやPET-CT等を行ったが，両肺底部の小葉中心性すりガラス陰影以外に有意な所見は認めなかった。症状・画像所見が軽度であったため経過観察していたが，陰影は徐々に増悪し，半年後には労作時呼吸困難や湿性咳嗽が出現した。MEFV遺伝子解析で複数の変異（L110P-E148Q,P369S,G304R）が明らかとなったため、家族性地中海熱（FMF）非典型例の可能性を考慮し、コルヒチン内服を開始した。コルヒチン開始後は、速やかに解熱し、呼吸器症状と両肺すりガラス陰影も改善した。FMFは漿膜炎を来しやすく肺炎像を呈することは稀であるが，持続する発熱を伴う胸部異常陰影ではその可能性を考慮する必要がある。

## B-17

**同日の全身麻酔下両側全肺洗浄が奏効した高齢自己免疫性肺胞蛋白症の一例**

愛知医科大学　呼吸器・アレルギー内科

○西崎　詩織、田中　博之、深見　正弥、米澤　利幸、片野　拓馬、加藤　康孝、村尾　大翔、藤城　英祐、柴田　絹子、宮良　沙織、山口　晃子、恩田　優香、山口　悦郎、伊藤　　理

症例は81歳、女性。呼吸困難を主訴として前医に入院した。胸部CTで両肺にcrazy paving patternを伴う陰影を、気管支肺胞洗浄液で米の研ぎ汁状の白濁を認めたことから、肺胞蛋白症と診断された。呼吸不全があり、全肺洗浄目的で当院に転院となった。抗GM-CSF抗体値14U/mLと陽性が判明し、自己免疫性肺胞蛋白症と確定診断した。術前の室内気$PaO_2$は52.7Torr、呼吸機能は%FVC 88.6%、$\%DL_{CO}$ 48.3%であった。全身麻酔下で、まず左片肺換気で右肺を合計18.4Lの生理食塩水で洗浄した。両肺換気での酸素化が右肺洗浄前より改善したため、引き続き左肺を合計10.3Lの生理食塩水で洗浄して終了した。全肺洗浄翌日昼に抜管した。両側全肺洗浄により陰影と酸素化は改善し、術後10日目に酸素吸入無しで自宅退院となった。KL-6値は3615から2978（U/mL）へ軽度低下した。全肺洗浄は通常左右二期的に行うが、高齢者に対しても同日に両側全肺洗浄を行うことができ、奏効した。

## B-18

**気管支喘息に対してベンラリズマブ投与中に発症した好酸球性多発血管炎性肉芽腫症（EGPA）の一例**

聖隷浜松病院　呼吸器内科

○齋藤　嵩彦、杉浦　拓馬、日笠　美郷、青野　祐也、勝又　峰生、三輪　秀樹、河野　雅人、三木　良浩、橋本　　大

症例は60歳代女性。気管支喘息治療中のX-２年に好酸球性肺炎を発症し、プレドニゾロン（PSL）を開始した。好酸球性肺炎は改善するもPSLの減量に伴って気管支喘息が悪化したため、X-１年にベンラリズマブを導入した。症状改善に伴いPSLを漸減中止したところ３ヶ月後より喘息症状の再燃に加えて下肢筋痛、足背感覚異常、胸部CTでの両側結節様浸潤影が出現し、X年に当科紹介となった。気管支鏡検査では有意所見を得られなかったが、大腿MRIで高信号域を認め、同部位の生検にて壊死性血管炎を確認した。足背感覚異常は多発単神経炎と証明され、頭部MRIでは慢性副鼻腔炎を認めた。末梢血好酸球は消失しており、ANCAも陰性であったが、臨床経過も踏まえてEGPAと診断した。PSLとシクロフォスファミド併用療法で改善を得た。ベンラリズマブ投与中にEGPAを発症しており、病態形成を考える上で示唆に富む症例と考えた。

## B-19

**ベンラリズマブ併用によりOCSから離脱できた再燃性好酸球性肺炎の１例**

三重県立総合医療センター　呼吸器内科

○後藤　広樹、三木　寛登、児玉　秀治、藤原　篤司、吉田　正道

アトピー素因を基礎に有する10歳代の女性．慢性咳嗽を主訴として近医を受診し，精査の末，好酸球性肺炎と診断された．OCS投与を開始され，良好な疾患制御を得られたが，OCS漸減中に再燃したため，再度OCS増量の上で当科へ紹介された．当科受診時，陰影，症状ともに改善していたが，末梢血好酸球数，FeNOなどのタイプ２炎症バイオマーカーは高値であった．そのため，ICS/LABA併用下に再度OCS漸減を試みたところ，陰影，症状の再燃はなかったものの末梢血好酸球数が1602／μLに増加した．経過からOCSの減量は困難であることが想定されたが，その後，ベンラリズマブを併用することでOCSからの離脱を達成できた．好酸球性肺炎は再燃が多く，長期にわたるOCS投与を要するケースも多いが，今回我々はベンラリズマブ併用によりOCSから離脱できた再燃性好酸球性肺炎の１例を経験したため，文献的考察を加え，報告する．

## B-20

**肺癌と鑑別を要した単結節型肺サルコイドーシスの１例**

豊田厚生病院　呼吸器内科

○伊東　幸祐、指尾　豊和、須川　耀祥、林　かずみ、柴田　寛史、中原　義夫、谷川　吉政、石谷　紗希、伊藤　俊成、岡阪　敏樹

【症例】症例は53歳女性．X年５月２日に健診で右上肺野腫瘤を認め受診した．胸部CTでは右肺上葉に最大径44mmのspiculaを伴う腫瘤影を認めた．５月18日に気管支鏡検査を施行したが，生検組織からは悪性所見や抗酸菌の検出がなかった．CEAの軽度上昇や，PET-CTでSUVmax 12.8と強くFDG集積を認める事から原発性肺癌と考え，８月４日に右肺上葉切除を施行した．病理所見としては類上皮肉芽腫を多数認め，乾酪壊死の乏しい所見であった．肺門，縦隔リンパ節にも同様に類上皮肉芽腫を認め，抗酸菌は認められず，サルコイドーシスと診断した．【考察】肺サルコイドーシスは，CTで縦隔リンパ節腫大の他，リンパ路に沿った気管支壁肥厚や数mm程度の小結節を多発して形成する事が多い．本症例のように１cmを超えた結節でありかつ単発病変である事は非典型的である．肺癌を疑う症例の中にサルコイドーシスの症例が存在するという教訓が得られた症例であったため報告する．

B-21

## TBLCで診断された自己免疫性肺胞蛋白症の一例

[1]磐田市立総合病院　呼吸器内科
[2]浜松医科大学　内科学第二講座

○中根　千夏[1]、西本　幸司[1]、大竹　亮輔[1]、
岸本　　叡[1]、中川栄実子[1]、稲葉龍之介[1]、
村上有里奈[1]、青島洋一郎[1]、松島紗代実[1]、
原田　雅教[1]、右藤　智啓[1]、妹川　史朗[1]、
須田　隆文[2]

77歳男性。7年前に健診で胸部異常陰影を指摘され、間質性肺炎が疑われた。自覚症状に乏しく、3年間の経過観察中、陰影は消退傾向を示した。今回、他疾患精査のため施行されたCTにて、偶発的に胸膜側がややspareされた、小葉間隔壁の肥厚を伴うびまん性のスリガラス状陰影を認めた。呼吸器症状は認めず、陰影は7年前と類似の所見であった。KL-6 1920U/mL、CRP 0.03mg/dL。BALの肉眼所見は軽度白濁し、リンパ球：39.6%。TBLCの組織では一部の肺胞腔内にPAS陽性の好酸性顆粒状物質を認めた。血清，BALFの抗GM-CSF抗体は陽性であり、自己免疫性肺胞蛋白症（PAP）と診断した。DSS 1であり、経過観察としたところ、陰影は自然軽快傾向を示した。PAPでも、他疾患と鑑別を要する例や、末梢がspareされた症例では、診断にTBLCも検討の余地があると考えられた。

B-22

## 膠原病関連肺疾患との鑑別を要した加湿器肺の疑い

磐田市立総合病院　呼吸器内科

○岸本　　叡、大竹　亮輔、中根　千夏、中川栄実子、
稲葉龍之介、村上有里奈、青島洋一郎、西本　幸司、
松島紗代実、原田　雅教、妹川　史朗

症例は70歳，男性．以前よりレイノー症状を自覚していた．約3カ月前より咳嗽が持続し，労作時呼吸困難も出現したため近医を受診．抗核抗体，抗セントロメア抗体が陽性で，軽度の炎症所見と胸部画像上異常陰影を認め，当院へ紹介受診．胸部CT上両側肺野に軽度のすりガラス状陰影を認めた．$PaO_2$ 64.7mmHgと低酸素血症を認め，KL-6，SP-Dが軽度上昇していたが，炎症所見は改善し，LDは正常範囲内であった．BALでリンパ球58.6%と上昇し，肺組織では形質細胞浸潤を伴う胞隔炎，気腔内気質化所見に加えて肉芽腫様の所見を認めた．入院後自覚症状，呼吸状態の改善を認めた．詳細な問診の結果，加湿器の使用と病状の関連が示唆されたため，加湿器使用による誘発試験を行い，病状の再燃を認め，加湿器肺と診断した．本症例は膠原病関連肺疾患が鑑別にあがったが，詳細な問診が診断に有用であった．

## C-01

**Mycobacteroides abscessusによる播種性非結核性抗酸菌症の１例**

磐田市立総合病院　呼吸器内科
○稲葉龍之介、大竹　亮輔、中根　千夏、岸本　　叡、中川栄実子、村上有里奈、青島洋一郎、西本　幸司、松島紗代実、原田　雅教、妹川　史朗

症例は68歳の男性。発熱、湿性咳嗽を主訴に当院当科を紹介受診し、胸部単純CT検査で右肺上葉粒状影、左大量胸水を指摘された。インターフェロンγ遊離試験は陰性で、喀痰からはMycobacteroides abscessus（M. abscessus）が培養された。局所麻酔下胸腔鏡検査では胸腔内に大量のフィブリンを認めたものの胸膜生検検体から特異的所見は得られず、胸水培養も陰性だったが、胸水中リンパ球分画上昇・胸水中ADA高値を認めており、M. abscessusに関連した胸膜炎が疑われた。また初診時から認めていた左足背部発赤・腫脹が改善せず、整形外科へコンサルトしたところ第２中足骨急性骨髄炎と診断され、同部位の骨髄穿刺検体からM. abscessusが培養された。さらに左下腿内側皮下腫瘤を新規に認めたため生検を行ったところZiehl-Neelsen染色陽性の菌体が確認されたため、M. abscessusによる播種性非結核性抗酸菌症と診断した。播種性M. abscessus症は稀であるため報告する。

## C-02

**M. avium両肺空洞病変に対し左肺術後アミカシン硫酸塩吸入により右肺病変の著明な改善を得た１例**

[1]藤田医科大学　医学部　呼吸器外科学
[2]同　先端ロボット・内視鏡手術学
[3]同　呼吸器内科学
○星川　　康[1]、松田　安史[1]、石沢　久遠[1]、河合　　宏[1]、高石　陽一[1]、田村　　洸[1]、金咲　芳郎[1]、鈴木　寛利[1]、樋田　泰浩[2]、今泉　和良[3]

症例は20代、女性。2020年４月検診で両肺異常影を指摘され、８月当院呼吸器内科受診。胸部CT上、右肺$S^1$と左肺$S^{1+2}$にいずれも壁の厚い空洞を指摘された。喀痰培養M. avium陽性。９月RE-CAM療法開始。当科に紹介され2021年２月受診。胸部CT上、右肺$S^1$外側に径17mm、左肺$S^{1+2}$a外側に径24mmのいずれも壁の厚い空洞、さらに左$S^{1+2}$a縦隔側に不整形陰影、右$S^1$縦隔側、$S^5$、左$S^8$に気管支拡張像、両肺に長期コントロール不良の気管支喘息（BA）によるものと考えられるモザイクパターンを認めた。３月AMK週３回点滴静注開始。BA増悪のためLAMA・LABA吸入、LTRA内服開始。６月左肺上区域切除術施行。手術検体培養M. avium陽性。９月BAコントロール不良のためICS吸入開始。AMK硫酸塩吸入開始。10月オマリズマブ投与開始。BA改善。CT上、右$S^1$空洞病変は縮小し、気腔消失。強い咽頭痛を訴えたが徹底的な含嗽により軽快。2023年９月までRE-CAM療法とAMK吸入を継続予定である。

## C-03

**外科的切除を含む治療を行なった後、７年を経て対側に再発した肺M.kansasii 症の１例**

社会医療法人宏潤会　大同病院　呼吸器内科
○加治屋裕基、林　俊太朗、五明　凌平、平野　彩未、松波舞衣子、石原　明典、沓名　健雄、吉川　公章

【症例】66歳男性【現病歴】X-７年に増大する右肺上葉結節に対して他院で経気管支肺生検を施行されたが診断がつかず，診断治療目的で右肺上葉切除術を施行された．手術検体より，肺*M.kansasii*症の診断となり，イソニアジド，リファンピシン，エタンブトールの３剤併用による内服治療を１年間行い，治療終了となった．X年５月12日に健診で左上葉の浸潤影を指摘され，６月２日に肺炎として当院に入院した際の喀痰培養より*M. kansasii*を検出した．浸潤影の拡大を認めたため，７月６日に経気管支肺生検を施行し，生検検体より抗酸菌と類上皮肉芽腫を認め，肺*M. kansasii*症とした．【考察】肺*M. kansasii*症の再発は非常に稀で2.5-6.6%と報告されている．本症例は，肺葉切除に加え３剤併用療法を施行した後の再発であり，肺*M. kansasii*症発症と宿主側要因の関連を示唆すると考えられた．

## C-04

**M.marseiliense感染症の一例**

独立行政法人国立病院機構　天竜病院
呼吸器・アレルギー科
○藤田　　薫、白井　正浩、伊藤　靖弘、金井　美穂、岩泉江里子、大場　久乃、永福　　建、中村祐太郎、三輪　清一

症例は61歳の女性。X-５年、近医に食思不振、頭痛を主訴に受診した際、胸部異常陰影を指摘され当院に紹介受診となった。胸部CTで右S２に気管支粘液栓、S４に小結節、軽度の気管支拡張を伴う気道散布性の陰影を認めた。喀痰塗沫検査でG８号、PCR陰性、培養後DDH法にてM.absessusと診断した。IPM+AMK+CAM、MEPM+AMK+CAM、LVFX+CAM+FRPMで排菌陰性化後１年５カ月間治療を行い、以後経過観察としていた。X-１年９月の定期受診時に陰影の悪化を認めた。M.abscessus再燃と考え、LVFX+CAM+FRPMで治療を開始したが、喀痰培養検査でM.fortuitumが確認された。治療をLVFX+CAM+AZMに変更して治療を継続した。喀痰培養で陰性が続いていたが、X年４月の喀痰培養検査で陽性となり、質量分析法でM.marseiliense を認めた。その後は治療をCAM+EB、CAM+RFPと変更し培養陰性が継続している。M.marseiliense は2009年に初めて登録されたMACに属する菌種である。若干の考察を加えて報告する。

## C-05

**Mycobacterium kumamotonenseが検出された非結核性抗酸菌症の１例**

地方独立行政法人　静岡市立静岡病院　呼吸器内科

○村山　賢太、山田　　孝、佐野　武尚、藤井　雅人、佐竹　康臣、渡辺　綾乃、児嶌　　駿、増田　寿寛、中村　匠吾、亀井　淳哉、宮本　凌太

症例は72歳，男性。胆のうポリープで消化器内科経過観察中，CT検査で左下葉結節影と右上葉空洞影の指摘ありX-１年４月に当科初診。気管支鏡検査を施行し，経気管支肺生検で左下葉肺腺癌の診断となった。また，右上葉の気管支洗浄でMycobacterium kumamotonenseが検出され，非結核性抗酸菌症と診断した。左下葉肺腺癌に関してはX-１年５月に呼吸器外科で左下葉切除術を施行した。非結核性抗酸菌症については術後の合併症もあり，しばらく経過観察としていたが，その後も繰り返し喀痰からMycobacterium kumamotonenseが検出され，空洞も増大傾向であったため，X年６月よりCAM/RFP/EB で治療を開始し，治療継続中である。非結核性抗酸菌症の中でもMycobacterium kumamotonenseが検出された報告は少なく，若干の文献的考察を踏まえて報告する。

## C-06

**１型糖尿病発症を契機に増悪した*M.shimoidei*の１例**

[1]トヨタ記念病院　統合診療科
[2]同　呼吸器内科

○粕谷　昂希[1]、木村　元宏[2]、岩出香穂里[2]、森　　康孝[2]、木村　隼大[2]、中村　さや[2]、杉野　安輝[2]、江尻　直弥[2]、佐野　真由[2]

症例は70歳代女性。３年前に左肺尖部に気管支拡張を伴う浸潤影を指摘され、喀痰培養で*M.shimoidei*が３回検出され、治療を試みるも有害事象のため経過観察となっていた。１年前の定期受診時の画像所見では空洞影は認めず、画像は安定していた。２か月前の近医定期受診時にHbA1c 6.8%だったが、その後から口喝、全身倦怠感を認め、発熱を繰り返したため当院内分泌内科入院となった。血糖690mg/dl、HbA1c 14.3%であり、抗GAD抗体陽性で１型糖尿病と診断された。入院時胸部レントゲンにて左肺尖部に空洞影を認め、胸部CTでは左肺尖部空洞影、両肺に新規結節影・散布影を認めた。入院後も発熱が持続し、SBT/ABPCは無効で当科紹介となった。喀痰抗酸菌塗抹検査が陽性となり、培養検査で*M.shimoidei*が検出されたため、CAM、STFX、EBにて治療を行ったところ、解熱を得られ退院となった。*M.shimoidei*は比較的まれな非結核性抗酸菌症である。文献的考察を加えて報告する。

## C-07

**M. parascrofulaceumによる肺非結核性抗酸菌症の１例**

[1]町立南伊勢病院　内科
[2]三重県立総合医療センター　呼吸器内科

○後藤　大基[1、2]、三木　寛登[2]、後藤　広樹[2]、増田　和記[2]、児玉　秀治[2]、藤原　篤司[2]、吉田　正道[2]

症例は63歳男性．X年11月のCT検診で右肺尖部腫瘤影を指摘され当院を紹介受診した．抗酸菌感染症を疑い気管支洗浄検査を行ったところ，抗酸菌塗抹は陰性であったが，３週培養で生菌が発育した．菌株の結核菌PCRとMAC PCRが陰性であり，質量分析を行ったところM. parascrofulaceumが同定された．その後の経過フォロー中に咳嗽症状が出現．喀痰抗酸菌塗抹が陽性となり，培養菌株から再びM. parascrofulaceumが同定されたことから，本菌による肺NTM症と診断した．X＋２年５月よりRFP＋EB＋CAMの３剤治療を行っているが，病変が限局していることから外科的切除を考慮している．

M. parascrofulaceumはRunyon分類Ⅱに属する稀な遅育菌で，本菌による肺NTM症の報告は少ない．若干の文献的考察を加えて報告する．

## C-08

**健診胸部X線写真で発見された肺*Mycobacterium heckeshornense*感染症の一例**

独立行政法人国立病院機構　天竜病院
呼吸器・アレルギー科

○金井　美穂、伊藤　靖弘、岩泉江里子、永福　　建、大嶋　智子、大場　久乃、藤田　　薫、三輪　清一、中村祐太郎、白井　正浩

症例は40歳台の男性。基礎疾患なく健診X線写真で異常陰影を指摘された。胸部CTで左S６に空洞と周囲の散布粒状影、右上葉に小葉中心性陰影を認めた。喀痰抗酸菌塗抹陽性であったがTbc-PCR、MAC-PCRともに陰性で、気管支鏡検査目的で当院に紹介となった。左下葉空洞性病変の気管支鏡下肺生検検体病理組織で、壊死を伴う類上皮細胞性肉芽腫を認め、気管支ブラシ擦過で抗酸菌塗抹G５号、気管支洗浄液でG１号を検出したが、Tbc-PCR、MAC-PCRともに陰性であった。抗酸菌培養７週目に陽性となり質量分析で*Mycobacterium heckeshornense*と同定された。CAM、EB、RFP３剤治療を１年継続し、画像所見は改善傾向を呈している。*Mycobacterium heckeshornense*感染症は稀少で報告が少なく、貴重な症例を経験したため報告する。

## C-09

**多発空洞性病変を呈した*Mycobacterium shinjukuense*による非結核性抗酸菌症の一例**

医療法人豊田会　刈谷豊田総合病院　呼吸器内科
○鳥居　　敦、堀　　和美、内田　岬希、松井　　彰、岡田　木綿、武田　直也、吉田　憲生

【症例】49歳女性．特記すべき既往はない．健診の胸部レントゲン写真で左上肺野空洞影を指摘され当院受診となった．胸部CTでは左上下葉に周囲の気道散布影を伴う空洞性病変をみとめ，肺結核を含む抗酸菌感染症が疑われた．喀痰検査を施行し，３検体中２検体で塗抹陽性であったが培養は困難で菌名同定には至らなかった（結核菌とMAC症２菌種のPCR検査はいずれも陰性であった）．気管支鏡検査も考慮されたがその後も喀痰検査を継続し，初診からおよそ３か月後に喀痰培養株から質量分析にて*Mycobacterium shinjukuense*を同定した．リファンピシン，エタンブトール，クラリスロマイシンによる抗菌治療を継続中である．【考察】*M. shinjukuense*は近年新しく報告された稀な非結核性抗酸菌であり，病原性の有無は明確ではなく，また確立した治療法も未だ存在しない．近年増加傾向にある非結核性抗酸菌症の中で，今後症例の集積が望まれる貴重な症例と考え経過を報告する．

## C-10

**食道アカラシアを合併した肺Mycobacterium fortuitum症の１例**

[1]独立行政法人国立病院機構　三重中央医療センター　呼吸器内科
[2]三重大学医学部附属病院　呼吸器内科
○豊島　　侑[1]、久留　　仁[1]、垂見　啓俊[1]、岩中　宗一[1]、坂倉　康正[1]、西村　　正[1]、内藤　雅大[1]、井端　英憲[1]、藤本　　源[2]、小林　　哲[2]

【症例】45歳、女性【主訴】咳嗽【現病歴】20XX年６月頃より咳嗽を自覚。近医で胸部レントゲンを撮影されたところ右上肺野に浸潤影を認め、精査目的に８月３日当院紹介受診となった。胸部CTで右肺上葉に浸潤影と著明な食道の拡張を認め、気管支鏡検査を実施したところ右肺上葉の気管支洗浄液培養よりMycobacterium fortuitumが検出された。食道に関しては消化器内科を受診し食道アカラシアの診断となったが、症状が軽微であることから経過観察の方針となった。９月26日よりCAM＋LVFX内服を開始し、その後徐々に陰影の改善を認めている。【考察】Mycobacterium fortuitumはRunyon分類Ⅳ群に属する迅速発育菌で、土壌や水中等に存在し皮膚・軟部組織や骨組織、呼吸器感染症の稀な起炎菌として知られているが、胃食道逆流や嘔吐を繰り返す例に合併しやすいとの報告もある。今回、食道アカラシアを合併した肺Mycobacterium fortuitum症の１例を経験したため報告する。

## C-11

**脳死左片肺移植後に非定型抗酸菌とアスペルギルスの混合感染を来した一例**

[1]藤田医科大学　呼吸器外科
[2]藤田医科大学病院　看護部
[3]藤田医科大学　先端ロボット・内視鏡手術学
○松田　安史[1]、杉元　弥生[2]、板羽　紗折[2]、田村　　洸[1]、高石　陽一[1]、金咲　芳郎[1]、石沢　久遠[1]、河合　　宏[1]、鈴木　寛利[1]、樋田　泰浩[3]、星川　　康[1]

背景:肺移植後は強力な免疫抑制療法を要するため、しばしば重篤な感染症が惹起される。今回脳死左片肺移植後に非定型抗酸菌とアスペルギルスの混合感染を来した症例を経験したので報告する。症例:60代男性。X年検診で肺野異常を指摘され肺生検で特発性間質性肺炎と診断された。呼吸機能の悪化によりX+８年10月当施設で脳死肺移植待機登録し、X+９年10月脳死左片肺移植を施行した。手術直前の喀痰培養でM. avium陽性、真菌陰性であったため、術後20日後からMFLX+AZM+EB内服開始。真菌感染予防目的にMCFG次いでITCZ内服を開始。11月喀痰よりアスペルギルス属が検出されVRCZの内服を開始。屋外活動が多いため、術後３ヶ月で日光過敏をきたさないISCZに変更した。X+10年７月以降アスペルギルスは検出されず。考察:肺移植後の感染に対して適切な抗菌化学療法により感染をコントロールできた。肺移植後感染症は頻回のモニタリングと早期の治療介入が重要と考える。

## C-12

**同居の夫婦間で真菌と非結核性抗酸菌症の混合感染が疑われた一例**

静岡県立総合病院　呼吸器内科
○柴田　立雨、山本　雄也、藤田　侑美、白鳥晃太郎、鈴木　浩介、岸本祐太郎、櫻井　章吾、三枝　美香、赤松　泰介、山本　輝人、森田　　悟、朝田　和博、白井　敏博

症例は80歳男性。X−４年に近医で非結核性抗酸菌症（pNTM）の治療が開始される際、真菌感染合併を疑う右上葉空洞病変を伴っていたが経過観察となっていた。X−１年12月頃から労作時呼吸困難を自覚したため前医を受診し、胸部X線で左下肺野に新規病変を指摘され当院へ紹介となった。X年１月当院受診時に胸部CTで右上葉の壁肥厚を伴う空洞性病変、左下葉の広範なスリガラス陰影を認めた。低酸素血症を伴ったため入院加療とし、早期の高用量ステロイド療法とボリコナゾール投与により改善した。同時期に同居の妻にもpNTMに真菌感染を疑う空洞性病変と浸潤影が合併し抗真菌薬で治療した病歴があり、夫婦間で経過が類似していたため、住居環境を調査した。その結果、自宅の様々な場所でクラドスポリウムなどの真菌が検出され、治療反応性と合わせてこれらの真菌感染とpNTMに伴う肺感染症が主病態と考えた。同居の夫婦間で興味深い経過を辿った一例として本症例を報告する。

C-13

**中耳結核、咽頭結核を合併した肺結核の一例**

独立行政法人国立病院機構　三重中央医療センター
呼吸器内科

○久留　　仁、垂見　啓俊、岩中　宗一、坂倉　康正、
西村　　正、内藤　雅大、井端　英憲

【症例】52歳男性、フィリピン人。X-1年9月から左耳閉感、耳痛を自覚した。X年5月に総合病院耳鼻咽喉科を受診した。左中耳生検で壊死を伴う肉芽腫性病変をみとめ、外耳道ぬぐい液で抗酸菌検査陽性、Tb-PCR陽性であり、中耳結核、咽頭結核が疑われた。胸部CTで左肺下肺葉に結節影を認め、肺結核が疑われ当院紹介入院となった。喀痰抗酸菌検査でガフキー陽性、Tb-PCR陽性であり肺結核と診断し、HREZで治療を行った。抗結核薬開始後、耳痛は改善、外耳、喉頭の肉眼所見も改善した。

【考察】結核菌感染の15%は肺外結核であるという報告がある。中耳結核は結核の0.1%と稀ではあるが、注意すべき疾患である。

C-14

**気管支洗浄で判明した多剤耐性結核の1例**

[1]独立行政法人国立病院機構　三重中央医療センター
[2]三重大学医学部附属病院

○垂見　啓俊[1]、久留　　仁[1]、岩中　宗一[1]、
坂倉　康正[1]、西村　　正[1]、内藤　雅大[1]、
井端　英憲[1]、藤本　　源[2]、小林　　哲[2]

【緒言】多剤耐性結核菌は第一選択薬であるRFP、INHに耐性を示す。当院において経験した多剤耐性結核の1例を報告する。【症例】30歳代 男性【現病歴】20XX年夏頃より血痰の症状出現しており、20XX＋1年1月のCTにて左肺上葉の結節影を認めた。同月に気管支鏡検査を施行し、抗酸菌の検出なく画像フォローとしていたが、同年4月に施行したCTで陰影増悪しており、喀痰でTb-PCR陽性であったため、同年5月に精査加療目的に当院入院となった。PFP、EB、INH、PZAで治療開始としたが、塗抹陰性、洗浄の培養で陽性であり、その薬剤感受性の結果よりRFP、INH、SM、THに耐性があることが判明した。そのため、RFP、INHの内服を中止し、KM、LBFX、PASを追加した5剤併用療法を開始した。その後は副作用の出現なく経過し、同年7月に退院となった。【結語】多剤耐性結核の1例を経験した。薬剤感受性の判定のために治療開始前に十分な検体量の採取が必要であると考えられる。

C-15

**当院転院後にHIV感染症合併と診断された高齢者粟粒結核の1例**

独立行政法人国立病院機構　東名古屋病院
呼吸器内科

○角田　陽平、垂水　　修、林　　悠太、中川　　拓、
小川　賢二

【症例】73歳男性【主訴】腹痛【現病歴】腹痛、食思不振、体動困難あり前医に精査加療目的で入院。後腹膜リンパ節等の全身のリンパ節腫脹と、肺野のびまん性粒状影を認め、喀痰抗酸菌塗抹陽性、結核菌PCR陽性のため当院へ転院。【経過】粟粒結核、リンパ節結核として治療開始。口腔カンジダ症、CD4陽性リンパ球数の著明な低下あり、追加精査でHIV感染合併と診断。サイトメガロウイルス等の日和見感染症治療を先行し、3週間程度で抗HIV薬の投与を開始。免疫再構築症候群予防目的でステロイドも併用。途中ステロイド減量中に免疫再構築症候群を生じたが、ステロイド増量で対応。喀痰抗酸菌培養陰性化し無事に退院となった。【考察】粟粒結核や全身のリンパ節結核ではHIV感染合併を考慮すること、治療においては副作用や薬物相互作用、免疫再構築症候群に注意することが必要である。高齢者でのHIV感染合併結核は稀のため報告する。

# 一般演題
# 第２日目
# 抄　録

〈筆頭演者が研修医アワード対象の発表には下線が付いています。〉

## A-22

**肺門リンパ節腫大と多発肺結節影を契機に発見された前立腺癌の１例**

聖隷三方原病院　臨床研修センター
○吉田真依子

65歳男性．健診で胸部異常陰影を指摘され，当院での胸部CTで両側多発肺結節および右肺門リンパ節#11iの腫大を指摘された．PET－CTで肺門リンパ節，前立腺，仙骨，左下顎骨にFDGの高集積を，血液検査でPSA 103 ng/mlと高値を認めたため，前立腺癌の多発転移が疑われた．しかし前立腺癌の肺門リンパ節への転移は稀で重複癌による転移の可能性も考慮された．診断目的に同リンパ節に対してEBUS-TBNAを試みたが表層に血管を認め生検困難であった為，外科的生検目的に胸腔鏡下右肺門部リンパ節摘出術および肺結節に対する肺部分切除術を施行した．病理組織学的にいずれも腺癌の診断が得られ，免疫染色と後に施行した前立腺生検の結果と合わせて前立腺癌の遠隔転移と診断した．前立腺癌は胸郭内リンパ節への転移は比較的稀である．今回我々は，肺門部リンパ節に転移を来した前立腺癌の症例を経験したので文献的考察を加えて報告する．

## A-23

**多発転移性肺腫瘍pazopanib治療後の難治性気胸に対し広範胸膜被覆術を施行した１例**

[1]藤田医科大学　医学部　呼吸器外科学
[2]同　先端ロボット・内視鏡手術学
[3]同　呼吸器内科学
○高石　陽一[1]、松田　安史[1]、金咲　芳郎[1]、
田村　　洸[1]、石沢　久遠[1]、河合　　宏[1]、
鈴木　寛利[1]、樋田　泰浩[2]、星川　　康[1]、
今泉　和良[3]

肺腫瘍に対するVEGF受容体阻害剤pazopanib治療後に難治性気胸を発症することがある。症例は72歳男性。X年10月腰背部pleomorphic sarcomaに対し広範囲切除施行後化学療法が行われた。X+１年３月多発肺転移出現。pazopanibが開始され、一部腫瘍が縮小、空洞が形成された。４月21日左気胸発症したが自然軽快。７月６日左気胸再発し胸腔ドレナージで軽快した。７月21日左気胸再々発。気漏遷延のため８月３日手術を施行した。気漏をきたした１肺転移巣の楔状切除に加え、気胸再発予防目的に同切除部と他の肺転移巣を含め酸化セルロースシートによる広範胸膜被覆術施行。８月５日胸腔ドレーンを抜去し退院、以後再発なく外来通院可能となった。酸化セルロースシートを用いた全胸膜被覆術は、肺リンパ脈管筋腫症に併存する気胸や月経随伴性気胸でしばしば行われる。多発肺転移に対する分子標的薬投与中の難治性気胸に対する同法の再発予防効果を期待したい。

## A-24

**気管支肺炎を契機に発見された乳癌気管支内転移の一例**

静岡済生会総合病院　呼吸器内科
○貫　　智嗣、大山　吉幸、伊藤　泰資、角田　　智、
森　　利枝、明石　拓郎、土屋　一夫、池田　政輝

症例は60歳代女性。X-19年に左乳癌（ER（+）/PgR（+）、HER（-））に対して手術が行われ、以後ホルモン療法が行われていたが、X-１年より通院を自己中断していた。X年６月 呼吸困難のために当院救急外来を受診し、左下葉主体の気管支肺炎と診断され、外来で抗菌薬治療が開始され、一旦は症状は軽快した。しかし程なくして胸部違和感のために入院となった。抗菌薬治療により呼吸器症状は改善したものの、CTで左気管支内腔の狭小化があり、気管支鏡検査を行い、生検にて乳癌気管支内転移と診断された。その後、外科へ定期通院を再開した。若干の文献的考察を加えて、報告する。

## A-25

**外科切除により診断に至ったリンパ腫様肉芽種症の一例**

[1]静岡県立総合病院　呼吸器内科
[2]同　呼吸器外科
[3]同　病理診断科
○白鳥晃太郎[1]、櫻井　章吾[1]、山本　雄也[1]、
藤田　侑美[1]、鈴木　浩介[1]、柴田　立雨[1]、
岸本祐太郎[1]、三枝　美香[1]、赤松　泰介[1]、
山本　輝人[1]、森田　　悟[1]、朝田　和博[1]、
白井　敏博[1]、武田　哲人[2]、広瀬　正秀[2]、
鈴木　　誠[3]、松原　　修[3]

60歳男性，咳嗽を主訴にX年６月に近医を受診した．胸部CTで右肺上葉S３に長径９mmの辺縁不明瞭な結節を指摘され当科紹介となった．生検困難と判断し８月に胸部CTを再検したところ，周囲にすりガラス濃度を伴い14mmに増大した．気管支鏡検査で悪性所見はみられず，PET-CTでSUVmax:0.87と低集積であったが，短期間で増大していたため，右上葉肺癌疑い（cT1aN0M0 stageⅠA１）として呼吸器外科で９月に胸腔鏡下右肺上葉S３部分切除術を施行した．病理学的に血管中心性のリンパ球浸潤や多核巨細胞を認めたことからリンパ腫様肉芽種症（lymphomatoid granulomatosis:LYG）と診断した．EBV陽性細胞は認めなかったためGrade１であり，切除による完全寛解と判断し画像で経過観察を行っている．本症は血管中心性の多彩な細胞浸潤を特徴とするリンパ増殖性疾患であるが，Gradeによっては予後不良との報告もある．

## A-26

**自己免疫性好中球減少症を合併した特発性多中心性キャッスルマン病の一例**

聖隷三方原病院　呼吸器センター　内科

○杉山　裕樹、長谷川浩嗣、藤田　大河、霜多　　凌、志村　暢泰、山田耕太郎、森川　萌子、杉山　未紗、小谷内敬史、天野　雄介、加藤　慎平、松井　　隆、横村　光司

症例は75歳男性。近医で体重減少、咳嗽などの症状と胸部異常陰影を指摘され当科紹介。CRPやIL-6上昇、胸部CTで両肺の浸潤影および縦隔、右腋窩にリンパ節腫大を認め、特発性多中心性キャッスルマン病（iMCD）が疑われた。入院後より呼吸不全が進行し、縦隔リンパ節生検後に診断を待たずステロイドパルスを施行。後日判明した組織所見でリンパ濾胞の過形成と濾胞間の形質細胞の浸潤を認め、iMCDと診断した。ステロイドに加え、トシリズマブを投与し病状は改善傾向となった。一方入院時より好中球数減少を認め、骨髄穿刺を行ったが、有意所見は得られず。ステロイド治療にて一時的に改善したが、漸減に従い再度減少した。好中球自己抗体を測定すると、陽性であり自己免疫性好中球減少症の診断となった。iMCDに自己免疫疾患を合併することは報告されているが、自己免疫性好中球減少症の報告はこれまでになく、稀な合併例であり報告する。

## A-27

**呼吸不全の進行を認めた血管内リンパ腫の１例**

独立行政法人国立病院機構　天竜病院
呼吸器・アレルギー科

○岩泉江里子、大嶋　智子、伊藤　靖弘、永福　　建、大場　久乃、藤田　　薫、三輪　清一、金井　美穂、中村祐太郎、白井　正浩

症例は73歳男性。X-10日に労作時呼吸困難を自覚し、徐々に悪化した。X-４日に近医を受診し、ACOの診断で吸入治療を開始され、X日当院を紹介受診した。来院時、低酸素血症、LD高値、Plt低値を認めた。胸部CTでは高度な気腫と両下葉の網状影を認め、左上葉にわずかにスリガラス陰影を認めた。COPD急性増悪と考えステロイドと抗菌薬投与を開始するも病状は急速に進行し、血管内リンパ腫が疑われた。ランダム皮膚生検と気管支鏡検査を実施後、呼吸状態はさらに悪化したため、治療目的で転院した。骨髄検体が採取され、診断未確定のまま血管内リンパ腫としてR-CHOP療法が開始された。その後肺と皮膚検体の小血管内に同様のCD20/CD79a陽性のB細胞が認められ、血管内大細胞型B細胞リンパ腫と診断された。IVLBCLの診断には早急な検体採取が必要と考えられ、文献的考察を加えて報告する。

## A-28

**カボザンチニブによる薬剤性肺炎と考えられた一例**

[1]浜松労災病院　呼吸器内科
[2]浜松医科大学　内科学第二講座

○森川　圭亮[1]、豊嶋　幹生[1]、幸田　敬悟[1]、須田　隆文[2]

症例は79歳の男性．左腎細胞癌（多発肺転移，胸骨転移）があり，X-１年11月に当院泌尿器科で左腎摘出術を受けた．同年12月よりカボザンチニブの内服を開始された．X年１月に胸骨転移に対して放射線照射を施行され，同年４月に当院呼吸器内科で放射線肺臓炎と診断し，経過観察を行なっていた．同年６月初旬より労作時の呼吸困難感が出現し，７月６日の胸部CTで両肺にびまん性にすりガラス影，浸潤影の出現を認めた．気管支鏡検査を行い，気管支肺胞洗浄液でリンパ球分画は14.5%であり，TBLBでは軽度の線維化を認めた．膠原病や感染症，過敏性肺炎等を積極的に疑う所見は乏しく，カボザンチニブによる薬剤性肺炎と診断した．呼吸困難感も伴っており，カボザンチニブの中止およびプレドニゾロンの内服を行い肺炎は改善傾向であった．カボザンチニブによる薬剤性肺炎の報告は検索し得た範囲でないため報告する．

## A-29

**ダブラフェニブおよびトラメチニブによる薬剤性肺障害が疑われた肺腺癌術後再発の一例**

静岡県立総合病院　呼吸器内科

○鈴木　浩介、山本　雄也、藤田　侑美、白鳥晃太郎、柴田　立雨、岸本祐太郎、櫻井　章吾、三枝　美香、赤松　泰介、山本　輝人、森田　　悟、朝田　和博、白井　敏博

症例は60代男性．X-７年右上葉肺扁平上皮癌に対し，右肺上葉切除が施行された．X-１年３月右下葉肺腺癌に対し，右肺下葉部分切除が施行された．X年１月PET/CTで右肺下葉切除断端部へのFDG集積，胸膜播種・遠隔転移を認め，肺腺癌術後再発と診断した．切除検体でBRAF遺伝子V600E変異が陽性であり，ダブラフェニブ・トラメチニブを開始した．X年３月発熱，呼吸困難で定期外受診した．胸部CTで切除断端部陰影及び転移巣の縮小を認めたが，左肺下葉にすりガラス影の増強を認めた．細菌感染として抗菌薬加療を行うも無効であり，薬剤性肺障害と判断してステロイドパルスを施行した．呼吸不全の改善は乏しく，再度ステロイドパルスを施行しシクロスポリンを追加したが，呼吸不全はさらに進行し，X年５月に永眠された．ダブラフェニブ・トラメチニブによる薬剤性肺障害の報告は稀であり，若干の文献的考察を加え報告する．

## A-30

**アベマシクリブによる薬剤性肺炎の１例**

聖隷三方原病院　呼吸器センター　内科

○山下　みき、天野　雄介、藤田　大河、霜多　　凌、杉山　裕樹、志村　暢泰、山田耕太郎、森川　萌子、杉山　未紗、小谷内敬史、加藤　慎平、長谷川浩嗣、松井　　隆、横村　光司

症例は70歳代女性。右乳癌術後、胸壁再発、多発転移性肺腫瘍、転移性肝腫瘍に対して、アベマシクリブ、フルベストラントを開始し乳癌の縮小を認め、治療を継続していた。投与開始21ヶ月後に、発熱、咳嗽、呼吸困難のため受診。低酸素血症、KL-6、SP-Dの上昇、胸部CTで両側全肺野にすりガラス影を認めた。臨床経過、画像所見などからアベマシクリブによる薬剤性肺炎を疑い、薬剤中止、ステロイドパルス療法を開始した。ステロイド治療で肺炎は緩徐に改善傾向となったが、縦隔気腫合併後より呼吸状態が再度悪化し死亡となった。アベマシクリブによる薬剤性肺炎の報告は稀少で、文献的考察を加えて報告する。

## A-31

**タルクによる肺胞出血の一例**

[1]磐田市立総合病院　呼吸器内科
[2]浜松医科大学　内科学第二講座

○中川栄実子[1]、大竹　亮輔[1]、中根　千夏[1]、岸本　　叡[1]、稲葉龍之介[1]、村上有里奈[1]、青島洋一郎[1]、西本　幸司[1]、松島紗代実[1]、原田　雅教[1]、妹川　史朗[1]、須田　隆文[2]

症例は59歳男性。胸腺癌（正岡分類ⅣB）に対して化学療法を施行中、左大量胸水に対して胸腔ドレナージ後にタルクでの胸膜癒着を行った。経過中に左肺にcrazy-paving様のすりガラス影が出現し、左肺に限局して急速に拡大した。画像所見や血清学的所見からは癌性リンパ管症や日和見感染症、ARDS、うっ血は否定的であり、薬剤性肺炎を疑った。気管支肺胞洗浄液は肉眼的に血性で異形細胞は確認されず、検査後より血痰が持続したことから肺胞出血と判断した。PSL 60mgでの治療を開始したところ陰影は速やかに消退し、漸減しながら化学療法を再開したが再燃はなかった。片側性の分布と化学療法での再燃がなかったことから、タルクによる肺胞出血が考えられた。タルクは安価で効果的な胸膜癒着術の薬剤として広く用いられているが、肺胞出血の報告は稀である。貴重な症例と考え、若干の文献的考察を交えて報告する。

## A-32

**肺水腫様陰影を呈したブリグチニブ投与後早期肺障害の一例**

浜松医療センター　呼吸器内科

○長崎　公彦、小澤　雄一、丹羽　　充、金崎　大輝、平岡　佑規、松山　　亘、小笠原　隆、佐藤　　潤

症例は72歳女性。X－2年11月に左下葉肺腺癌（pT1bN0M0）にて左下葉切除を実施したが、X年3月に脳及び骨に多発転移を認めた。ALK遺伝子転座陽性であり4月にブリグチニブ90mg/日を開始し8日目に180mg/日に増量した。11日目に呼吸困難を訴え救急外来を受診。胸部CTで両側すりガラス影/浸潤影及び小葉間隔壁肥厚と少量の両側胸水を認めた。心臓超音波/心電図検査では異常無く、酸素需要はなかったためブリグチニブによる早期肺障害（EOPE）Grade 2と考え同剤を休薬し、また、肺うっ血の完全な否定は困難であり利尿剤、血管拡張薬を投与した。翌12日目には呼吸困難は改善し陰影も消退した。その後、ブリグチニブを90mg/日で再開したが再燃は認めなかった。ブリグチニブでは開始または増量後1週間以内に出現するEOPEが見られるが情報は十分でなく、文献的考察を加えて報告する。

## A-33

**多彩な陰影を呈したPembrolizumabによる薬剤性肺障害の１例**

[1]三重大学医学部附属病院　呼吸器内科学
[2]独立行政法人国立病院機構　三重中央医療センター　呼吸器内科

○岡野　智仁[1]、藤本　　源[1]、八木　昭彦[1]、辻　　愛士[1]、江角　征哉[1]、江角　真輝[1]、伊藤　稔之[1]、古橋　一樹[1]、大岩　綾香[1]、鶴賀　龍樹[1]、齋木　晴子[1]、藤原　拓海[1]、都丸　敦史[1]、高橋　佳紀[1]、小林　　哲[1]、岩中　宗一[2]

【症例】40歳台、女性。X-8年診断の左臀部悪性黒色腫に対してX-3年から第三次治療Pembrolizumabを開始。X-1年11月31コース目投与前のCTで両側肺に多発結節影、浸潤影あり呼吸器内科へ紹介。BALで細胞数、リンパ球分画の増加及びTBLBで薬剤性肺障害の診断を得た。呼吸状態は安定、CTCAE　Grade 1相当と判断し経過観察としたがX年1月のCTで陰影の増悪、線維化進行を認めステロイド導入した。【結語】本症例の陰影は当初転移性肺腫瘍、感染症を想起させたが気管支鏡による病理学的確定が有用であった。

A-34

**トラスツズマブエムタンシン（T-DM１）による薬剤性肺炎と考えられた一例**

聖隷三方原病院　呼吸器センター　内科

○藤田　大河、杉山　裕樹、霜多　　凌、山田耕太郎、志村　暢泰、森川　萌子、杉山　未紗、小谷内敬史、天野　雄介、加藤　慎平、長谷川浩嗣、松井　　隆、横村　光司

症例は70代女性、X-13年に進行期乳癌を発症し抗癌剤治療がおこなわれていた。X-２年９月から治療薬がトラスツズマブエムタンシン（T-DM1）に変更となり、１ヶ月ごとに投与された。X年４月に発熱と呼吸困難を主訴に当院を受診、著しい低酸素血症と胸部CTで両側肺野に広範なスリガラス陰影があり肺炎の診断で入院となった。各種検索で感染症や心不全は否定的であり、T-DM1による薬剤性肺炎と診断しステロイドパルス療法を開始した。治療後は酸素化や両側のスリガラス陰影は改善し、ステロイドの後療法を行い漸減し退院となった。T-DM1投与開始からの約１年半は特記すべき副作用なく経過しており、長期間投与後であっても薬剤性肺炎を誘発する可能性があるため注意を要する。文献的考察を踏まえて報告する。

## B-23

### 通院自己中断の後に脳膿瘍を呈した遺伝性出血性末梢血管拡張症に伴う肺動静脈奇形の一例

聖隷浜松病院　呼吸器内科
○彦坂　宜紀、齋藤　嵩彦、杉浦　拓馬、日笠　美郷、青野　祐也、勝又　峰生、三輪　秀樹、河野　雅人、三木　良浩、橋本　　大

症例は40歳代男性．X-７年，他科入院中に単純CTで右上下葉に結節影を指摘され当科紹介となった．肺動静脈奇形（PAVMs）が疑われたが，通院自己中断のため確定診断に至らなかった．X年２月に右片麻痺・運動性失語を発症し他院へ入院した．脳膿瘍の診断で抗菌薬加療開始となったが，右上下葉に流入及び流出血管を伴う円形陰影を認め，PAVMsによる脳膿瘍と診断され当院へ転院した．転院時のCTで肺動脈血栓症の合併を認め，抗凝固療法も行った．神経症状は徐々に改善し，脳膿瘍・肺動脈血栓ともに縮小傾向となった．肺動脈血栓の消失を確認し，計８週間の抗菌薬加療終了後にコイル塞栓術を施行した．反復性鼻出血，舌・手指の血管拡張，PAVMsの家族歴，Endoglin遺伝子変異あり，遺伝性出血性末梢血管拡張症を背景としたPAVMsと診断した．通院中断のため治療介入が行えず，その後重篤な神経症状を伴う脳膿瘍を呈した教訓的な症例であり，文献的考察を加えて報告する．

## B-24

### 成人特発性乳び胸が食事療法と偶発的な胸腔内感染によって改善した１例

[1]鈴鹿中央総合病院
[2]松阪市民病院呼吸器センター　内科
○梅澤　紘子[1]、藤原研太郎[2]、鈴木　勇太[2]、坂口　　直[2]、伊藤健太郎[2]、西井　洋一[2]、安井　浩樹[2]、田口　　修[2]、畑地　　治[2]

症例は外傷・手術歴のない57歳女性。２カ月前から増悪する呼吸苦を主訴に近医を受診し胸部CTで右大量胸水を認めた。穿刺した胸水は乳白色でTG高値であり乳び胸と診断された。食事療法を行ったが効果乏しく右胸水の増加を認めたため精査加療目的に当院に紹介となった。局所麻酔下胸腔鏡、造影CTでは原因となる疾患は認められず、特発性乳び胸と診断した。胸水ドレナージと10g/日の脂肪制限食を行ったが第７病日に右胸腔内感染を発症し、中心静脈栄養、抗生剤治療を開始した。その後、乳びの漏出は停止し胸水は減少し20g/日の脂肪制限食としたが再発の兆候は見られず、第22病日に退院した。乳び胸の原因は外傷性・非外傷性があり、特発性は21％程とされる。成人における保存的加療の成功率は40％程と低いが、食事療法と偶発的に合併した胸腔内感染により改善した１例を経験した。

## B-25

### 再発性多発軟骨炎に大動脈炎を合併した１例

JA静岡厚生連　遠州病院　内科
○伊藤　大恵、立田可菜美、加藤　真人、貝田　勇介

症例は40歳代の男性。X年Y-４月頃から咳嗽を自覚し、Y-３月より発熱を認めたため近医を受診した。気管支炎や気管支喘息と診断されて抗菌薬や吸入薬を処方されたが改善しなかった。Y-１月に右感音難聴を認めたため当院耳鼻咽喉科を紹介受診し、突発性難聴と診断されて入院下で水溶性プレドニゾロン60mg/日を投与漸減された。発熱や咳嗽は一時的に軽快したが、退院後に再発し腰痛も伴ったためY月に当科を紹介受診した。呼吸音は正常であったが、胸部CT検査で気管から両側気管支にかけてびまん性に壁肥厚があり、大動脈壁の肥厚も認めた。気管支鏡検査で気管内腔の浮腫性変化を認め、再発性多発軟骨炎と診断した。プレドニゾロン70mg/日を内服したところ咳嗽は軽快し、胸部CT検査で気道壁肥厚や大動脈壁肥厚は改善した。再発性多発軟骨炎は稀少であり、今回大動脈炎を合併した症例を経験したため報告する。

## B-26

### 気管支動脈塞栓術が有効であった気管支動脈蔓状血管腫の一例

[1]順天堂大学医学部附属静岡病院　呼吸器内科
[2]同　放射線科
○岡島　耀史[1]、早川　瑛梨[1]、渡邉　敬康[1]、吉田　隆司[1]、早川　乃介[1]、岩神　直子[1]、入江　隆介[2]、岩神真一郎[1]

66歳男性。20年前に肺動脈血栓塞栓症と診断され、他院で抗凝固療法が導入されていた。しかし、経過中に治療が中断となり、直近では無治療であった。今回、入院３日前から持続する喀血を主訴に近医を受診し、喀血が著明であったことから当院へ紹介され入院となった。入院後、止血剤投与を行ったが喀血は持続した。出血部位の同定のため気管支鏡を行ったところ左Ｂ６入口部に血管腫を疑う隆起性病変が認められた。その後も喀血が持続していたため、気管支動脈造影を行ったところ左気管支動脈の拡張、増生、蛇行を認め気管支動脈蔓状血管腫と診断。同時に実施した気管支動脈塞栓術（BAE）で止血した。現在は外来で経過観察を行っているが喀血の再発は認めていない。気管支動脈蔓状血管腫は稀な疾患であるが、喀血の原因として有名である。本症例のようにBAEが有効であった症例も報告されており、文献的検索を加えて報告する。

## B-27

**口腔内ケア用の吸引チューブによる気管支異物の１例**

藤田医科大学病院　呼吸器内科・アレルギー科

○太田　真樹、赤尾　　謙、堀口　智也、岡地祥太郎、後藤　康洋、磯谷　澄都、橋本　直純、近藤　征史、今泉　和良

症例は70歳男性。頭蓋内出血の既往がありADL全介助であったが、訪問診療を利用しながら在宅介護をされていた。20XX年４月、口腔内ケア中に吸引チューブを１cmほど噛み切り誤嚥が疑われたため当院救急外来へ救急搬送された。胸部CTでは喉頭蓋近傍に異物を認め、直視下での除去を試みるも異物を確認できなかった。その後呼吸状態が悪化したため気管挿管の上ICUへ入室した。挿管後に再度胸部CTを撮影したところ左下葉枝に異物を認めたため、摘除目的に当科紹介となった。即日施行した気管支鏡で左下葉入口部に脱落した吸引チューブ先端が確認された。大鉗子を用いて愛護的に摘除を試みるも、摘除過程で挿管チューブに異物が嵌入したため異物とともに抜管して摘除し得た。高齢者の気管内異物は食物以外には歯科関連異物が多いと報告されているが、今回医療介護関連行為による気管内異物の１例を経験したため、若干の文献的考察を加えて報告する。

## B-28

**言語障害が遷延したレジオネラ肺炎の一例**

[1]松阪市民病院　呼吸器センター
[2]同　泌尿器科

○井上　れみ[1]、安井　浩樹[1]、鈴木　勇太[1]、坂口　　直[1]、伊藤健太郎[1]、藤原研太郎[1]、西井　洋一[1]、田口　　修[1]、畑地　　治[1]、米村　重則[2]

【症例】50代男性．自宅で倒れているところを同僚に発見され救急要請された．初診時に発熱，意識障害，呂律障害，失禁を認めた．頭部CTでは有意な所見なく，頭部MRIで脳梁膨大部に高信号域を認めた．胸部CTで右下葉に浸潤影を認め，尿中抗原検査は肺炎球菌，レジオネラともに陽性であり高度の炎症を認めたため，LVFX，AZM，MEPMを投与した．高度の横紋筋融解症，急性腎不全を合併したためCHDFを行った．大量飲酒歴ありビタミンＢ１を投与した．全身状態改善後も言語障害が残存したため再度MRI撮影すると脳梁膨大部の異常信号は消失していた．【考察】レジオネラ肺炎に伴い遷延する言語障害を認めたため文献的考察を加えて報告する．

## B-29

**可逆性脳梁膨大部病変を伴う脳炎・脳症が疑われた構音障害・小脳性失調を呈したレジオネラ肺炎の一例**

[1]浜松医科大学　内科学第二講座
[2]同　内科学第一講座

○手嶋　隆裕[1]、中安　弘征[1]、井上　裕介[1]、安井　秀樹[1]、穂積　宏尚[1]、柄山　正人[1]、鈴木　勇三[1]、古橋　一樹[1]、榎本　紀之[1]、藤澤　朋幸[1]、乾　　直輝[1]、須田　隆文[1]、若月　里江[2]

症例は60代男性でBrugada症候群のため植え込み型除細動器（ICD）が留置されている．X年７月28日に嘔気，同日夜より呼吸困難を自覚し，当院救急外来に搬送された．両側肺炎像，多臓器不全とともに尿中レジオネラ抗原が陽性であり，レジオネラ肺炎と診断し，レボフロキサシンでの抗菌薬加療，気管内挿管下での人工呼吸管理を開始した．第３病日には呼吸状態の改善が得られ，循環動態も安定していることから，抜管し人工呼吸管理から離脱したが，著明な構音障害・小脳性失調を認めた．血液検査，頭部CT，髄液検査では有意所見は見られず，ICDがMRI非対応機種のためMRIでの精査は困難であったが，抗菌薬加療の継続により構音障害・小脳性失調の改善を認めたことから，臨床経過から可逆性脳梁膨大部病変を伴う脳炎・脳症が疑われた．レジオネラ肺炎による神経症状として構音障害・小脳性失調を呈する症例は比較的稀であり，若干の文献的考察を加え報告する．

## B-30

**大胸筋・頚部膿瘍および敗血症を合併した黄色ブドウ球菌による肺膿瘍の１例**

[1]聖隷浜松病院　呼吸器内科
[2]同　呼吸器外科

○杉浦　拓馬[1]、齋藤　嵩彦[1]、日笠　美郷[1]、青野　祐也[1]、勝又　峰生[1]、三輪　秀樹[1]、河野　雅人[1]、三木　良浩[1]、橋本　　大[1]、飯塚　修平[2]、中村　　徹[2]

生来健康な30歳代男性、職業はスポーツジムトレーナー。右胸痛が出現し近医で鎮痛薬を処方されたが、右頚部から前胸部にかけての熱感、発赤、腫脹を伴って胸痛が増悪したため一週間後に再診。胸部CTで隔壁形成を伴う右胸水貯留と内部濃度低下を伴う右肺上葉浸潤影を認め、肺膿瘍、膿胸として当科入院となった。膿瘍腔は右前胸部（大胸筋内）、前頚部にも進展しており、多発膿瘍として抗菌薬投与、切開排膿、胸腔ドレナージ、胸腔鏡下醸膿胸膜肼胝切除術を施行して第31病日に軽快退院となった。血液培養、胸水培養からメチシリン感受性黄色ブドウ球菌が検出され、起炎菌と考えられた。多発膿瘍に至った進展形式としては、肺膿瘍から大胸筋膿瘍、大胸筋膿瘍から肺膿瘍いずれも可能性があり、過剰な運動による筋障害との関連も疑われた。非常にまれな症例であり文献的考察を含めて報告する。

## B-31

**Nocardiaによる肺膿瘍の１例**

静岡市立清水病院　呼吸器内科

○林　　直輝、森　　和貴、久保田　努、芦澤　洋喜、伊波　奈穂、吉富　　淳、増田　昌文

【症例】60歳代男性、水道工事に従事。入院2.5ヶ月前に咳嗽と発熱を主訴に近医を受診し抗菌薬治療で改善した。入院１ヶ月前より再度発熱し抗菌薬治療を受けたが改善せず、不明熱精査目的に当院内科へ紹介され入院した。画像検査で左肺底部に膿瘍形成が疑われたため当科へ紹介となり、試験穿刺を行ったところ粘稠な膿汁が吸引され弱抗酸性・グラム陽性の分枝した菌体が多数認められたことからNocardiaによる肺膿瘍と診断した。SMX/TMP＋DRPMによる治療を開始したところ次第に発熱や炎症反応の改善がみられ約１ヶ月で軽快退院した。退院後は外来でSMX/TMPを半年間継続して膿瘍は消退、治療終了とした。

【考察】肺Nocardia症の多くに高齢、免疫抑制状態などの背景が指摘される一方、20～30%の患者で基礎疾患が同定されないとされる。免疫能が正常な患者であっても土壌など本菌が存在する環境への接触機会が多い発熱患者では本症も鑑別疾患として考慮すべきである。

## B-32

**COVID-19との鑑別を要したヒトメタニューモウイルス肺炎の一例**

刈谷豊田総合病院　呼吸器内科

○内田　岬希、武田　直也、鳥居　　敦、堀　　和美、松井　　彰、岡田　木綿、吉田　憲生

症例は41歳女性。X月Y-５日からY-２日に発熱するも自宅で療養していた。Y日に呼吸困難感・咳嗽を主訴に受診した。来院時、$SpO_2$　89%と低酸素血症を伴い、CTで両側のすりガラス病変を認めた。SARS-Cov-2抗原定量は陰性であった。細菌性肺炎としてY日より抗菌薬治療を開始した。各種培養で起因菌の発育はなく、鼻咽頭ぬぐい液を用いた多項目同時PCRでヒトメタニューモウイルスが陽性であった。接触歴を確認したところ、知人の子が肺炎での加療を要していたことが判明した。細菌感染の合併を考慮し、抗菌薬治療は継続した。Y＋４日には、酸素投与が不要となり自宅退院した。退院２週間後の胸部CTでは、すりガラス病変はいずれも消退し、自覚症状も改善した。ヒトメタニューモウイルスは、小児の喘息様気管支炎・細気管支炎の原因として知られているが、成人例での重篤化が報告されている。当院での他症例を交え考察する。

## B-33

**新型コロナウイルス肺炎を反復した抗CD20抗体治療中の濾胞性リンパ腫の１例**

愛知県厚生農業協同組合連合会　安城更生病院

○野呂　大貴、高橋　孝輔、中垣しおり、横山　昌己、森　　拓也、近藤　春香、八田　貴広、富田　康裕、原　　徹

76歳、男性。X-１年10月から濾胞性リンパ腫に対し抗CD20抗体を含む化学療法を施行中で、X年１月までオビヌツズマブが継続されていた。X年１月に新型コロナウイルス感染症（COVID-19）と診断され、ニルマトレルビル・リトナビルで外来治療を行なったが発熱が遷延し、両側肺炎の診断でX年２月に入院となった。一般抗菌薬は反応が無く、新型コロナウイルス肺炎としてレムデシビル、デキサメタゾン、トシリズマブを投与すると肺炎は改善し２週間後に退院となったが、その後も新型コロナウイルス肺炎が再燃し、同様の治療を行うと改善することを４回繰り返した。X年６月に肺炎のため再度入院となり、同様の治療を行ったが反応せず、呼吸状態が悪化し死亡された。抗CD20抗体の使用はCOVID-19の重症化や入院期間の延長と相関することが報告されている。今回、抗CD20抗体治療中にCOVID-19が遷延した１例を経験した。

## B-34

**肺を侵入門戸としてStreptococcal toxic shock syndromeを発症した一例**

日本赤十字社愛知医療センター名古屋第二病院

○林　　慶子、河合　将尉、外山　陽子、野口陽一朗、岡田　暁人、鈴木　博貴、小沢　直也、松田　浩子、村田　直彦、若山　尚士

症例は43歳女性。発熱、咳嗽、呼吸困難で当院受診。来院時はショックバイタル、リザーバーマスク15L/分で酸素投与するも$SpO_2$80%台であった。胸部CTで右上葉、左下葉に浸潤影を認めた。市中肺炎による敗血症性ショックと判断、気管挿管を施行、ノルアドレナリン・バソプレシン・ドブタミン、ステロイドの投与を開始しICUに入室した。抗生剤はメロペネム＋レボフロキサシンの投与を開始した。Day２に血液培養および喀痰培養から*Streptococcus pyogenes*が検出され、劇症型溶血性レンサ球菌感染症およびトキシックショック症候群と診断、抗生剤をアンピシリン＋クリンダマイシンに変更した。クリンダマイシンに対して耐性であったが、毒素産生抑制効果を期待して投与継続した。免疫グロブリン投与も行ったところ、改善が得られ、Day８にICU退室、Day28に抗生剤投与を終了し、退院した。劇症型溶血性レンサ球菌感染症で肺炎は稀であり、文献的考察を加えて報告する。

B-35

## RSウイルス感染を契機に入院となった7例の検討

静岡市立静岡病院　呼吸器内科

○宮本　凌太、山田　　孝、佐野　武尚、藤井　雅人、
佐竹　康臣、渡辺　綾乃、増田　寿寛、児嶌　　駿、
中村　匠吾、亀井　淳哉、村山　賢太

2023年7月から8月にかけてRSウイルス感染を契機とした入院を6例経験した。RSウイルス感染についてはFilmArray呼吸器パネルを使用し診断した。年齢中央値は65歳（49－95歳）で男性が5例であった。6例で喫煙歴があり、COPDなどの肺の基礎疾患は5例で認めた。病変の分布としては多くは両側の気管支～細気管支炎を呈した。治療としてはすべての症例で抗菌薬の投与が行われたが、痰培養が陽性となり細菌の混合感染が明らかとなったのは3例であった。現在、成人、高齢者におけるRSウイルス感染症の重要性が注目されており、若干の文献的考察を加えて報告する。

## C-16

**縦隔原発Tリンパ芽球性リンパ腫の一例**

静岡済生会総合病院　呼吸器内科

○伊藤　泰資、貫　　智嗣、角田　　智、森　　利枝、
明石　拓郎、土屋　一夫、大山　吉幸、池田　政輝

症例は57歳男性。2ヶ月間持続する咽頭違和感と嗄声のため、近医耳鼻咽喉科を受診した。精査目的に当院耳鼻咽喉科を紹介受診し、CT検査で胸部異常陰影を認めたことから当科へ紹介となった。CTでは造影効果の弱い均一な軟部組織陰影を気管右側に認め、右頸動脈の背側から気管分岐部まで連続していた。肺野には目立った異常陰影は指摘できなかった。悪性リンパ腫を含めた縦隔腫瘍が疑われ、EBUS-TBNAを施行した。細胞診はClassⅢで、CD3、CD5、CD10、CD99陽性の幼若なTリンパ球が採取され、Tリンパ芽球性リンパ腫が疑われた。検体が不十分なため、外科的に切除を行い、フローサイトメトリーから上記確定診断を得た。本人の希望により、他院で化学療法を行うこととなった。文献的考察を加え、報告する。

## C-17

**当科における降下性壊死性縦隔炎に対する手術症例の検討**

[1]藤田医科大学　呼吸器外科
[2]同　先端ロボット・内視鏡手術学

○鈴木　寛利[1]、高石　陽一[1]、田村　　洸[1]、
金咲　芳郎[1]、石沢　久遠[1]、河合　　宏[1]、
松田　安史[1]、樋田　泰浩[2]、星川　　康[1]

降下性壊死性縦隔炎は、頚部・口腔内感染を契機に形成された深部膿瘍が深頚筋膜間隙に沿って縦隔へ進展し重篤な病態を引き起こす疾患である。2008-2023年の当科本症手術例11例を後方視的に検討した。男女比6:5、年齢61.6（38-79）才、初発症状：咽頭痛6、顎下部痛2、頚部痛1、頚部腫脹1、食思不振1、発症から来院まで4.1（1-7）日、胸部手術まで6.6（3-10）日。全例で膿瘍からStreptococcus属を検出。他菌との混合感染は6例。頚部+胸部手術10、胸部手術のみ1、気管切開8。人工呼吸管理15.4（2-45）日、集中治療室在室17.2（2-41）日、在院日数99.6（2-421）日。転帰は自宅退院7、転院2、死亡2（18%）であった。降下性壊死性縦隔炎は予後不良で、生存例においても術後長期間の管理を要す。早期発見・診断後、速やかなドレナージ手術が不可欠である。

## C-18

**脳死肺移植後に急速に増大し気管狭窄を来した緑膿菌性縦隔膿瘍の一例**

日本赤十字社愛知医療センター名古屋第一病院

○白髭　　彩、吉田　健太、松浦　彰彦、廣島　正雄、
都島　悠佑、山田　悠貴、田中　麻里、稲垣　雅康、
小玉　勇太、伊藤　亮太、竹山　佳宏、横山　俊彦

Kartagener症候群による重症呼吸不全のためX年1月に両肺移植術を行い，タクロリムス，ミコフェノール酸モフェチル，プレドニゾロンを内服していた40代男性．X年4月4日に肺炎，縦隔膿瘍のため入院となった．喀痰培養検査からは緑膿菌が検出され，広域抗菌薬で加療した．炎症反応は陰性化したが縦隔膿瘍は残存したため，外来で慎重に経過観察とした．外来で行なった6月13日の胸部CTでは縦隔膿瘍のサイズに変化を認めなかったが，6月29日に呼吸困難を主訴に救急搬送された．胸部CTで増大した縦隔膿瘍が気管を高度に圧排しており，呼吸窮迫していた．縦隔膿瘍に対して全身麻酔下に緊急ドレナージ術を行い，気管狭窄を解除した．縦隔膿瘍の培養検査から緑膿菌が検出され広域抗菌薬で加療し，縦隔膿瘍の縮小を確認した後に退院となった．緑膿菌性縦隔膿瘍は稀であり，若干の文献的考察を加えて報告する．

## C-19

**侵入門戸不明の*Staphylococcus aureus*（MSSA）菌血症により前縦隔膿瘍を生じた1例**

三重県立総合医療センター

○三木　寛登、後藤　広樹、増田　和記、児玉　秀治、
藤原　篤司、吉田　正道

生来健康な20才代の男性．X年7月4日に急性発症の右前胸部痛を自覚し，翌5日に発熱した．7日に前医を受診，MRIで前縦隔膿瘍と診断され，当科紹介，精査加療目的で入院となった．身体診察で侵入門戸となり得るコントロール不良なアトピー性皮膚炎や外傷，薬物中毒者を疑う注射痕はなく，入院後の精査でも易感染性宿主となり得る疾患や，感染性心内膜炎も否定的であった．血液培養でぶどう球菌が検出されVCMで治療開始，感受性の判明後はCEZへ変更し，計約4週間の静注抗菌薬治療を行い，自覚症状の改善，膿瘍腔の縮小がそれぞれ得られ，外来治療へ移行している．縦隔膿瘍，縦隔炎は通常胸腔内感染，肺，食道術後，また外傷や歯科，耳鼻科領域からの感染の波及などにより生じる．今回入門戸不明ながら菌血症から前縦隔膿瘍を形成，抗菌薬加療により治療し得た一例を経験したため文献的考察を交え報告する．

C-20

**局所麻酔下胸腔鏡下胸膜生検で診断に至らずEBUS-TBNAおよびEUS-B-FNAで診断された悪性胸膜中皮腫の１例**

JA愛知厚生連海南病院　呼吸器内科

○杉原　雅大、中尾　心人、清利　紘子、木下　亮輔、栗山満美子、武田　典久、村松　秀樹

症例は79歳男性．X年５月に胸痛で近医受診．胸部X線写真で右気胸を指摘され当科受診した．胸部CTで右胸水を伴うⅡ度気胸と胸膜プラークを認めた．胸腔ドレナージで気胸は改善するも翌月に再発．胸水の増加も認め，アスベスト曝露歴があったことから悪性胸膜中皮腫を疑い胸腔鏡検査を施行したが，診断には至らず胸膜癒着術を行い経過観察となった．X+１年１月に嚥下障害の訴えがあり，胸部CTで食道壁肥厚と縦隔リンパ節腫脹を認めた．EBUS-TBNAおよびEUS-B-FNAを施行し，組織学的に中皮細胞様細胞が敷石状に配列する像を認め，免疫組織学的にcalretinin，WT１，D２-40陽性，p40，TTF-１陰性であり，上皮型悪性胸膜中皮腫の食道浸潤およびリンパ節転移と診断した．悪性胸膜中皮腫の確定診断は局所麻酔下胸腔鏡下胸膜生検やCTガイド下生検が主であるが，本症例の様に縦隔付近の病変に対しては経気管支的あるいは経食道的アプローチの有用性が報告されてきている．

C-21

**悪性精索中皮腫に対しイピリムマブ+ニボルマブの併用療法が奏功した悪性胸膜中皮腫の一例**

[1]三重大学医学部附属病院　呼吸器内科
[2]鈴鹿中央総合病院　呼吸器内科

○鶴賀　龍樹[1]、藤本　源[1]、江角　征哉[1]、江角　真輝[1]、辻　愛士[1]、八木　昭彦[1]、伊藤　稔之[1]、古橋　一樹[1]、大岩　綾香[1]、齋木　晴子[1]、岡野　智仁[1]、藤原　拓海[1]、都丸　敦史[1]、高橋　佳紀[1]、小林　哲[1]、浅山健太郎[2]

症例は72才男性．両側鼠径部腫瘤の増大を主訴に近医受診，腫大している精索を両側とも生検され病理学的に悪性中皮腫と診断された．胸膜および腹膜にも病変を有しており全身薬物療法の方針となった．シスプラチン+ペメトレキセド療法にて一時は病勢の制御が得られたが，その後CT検査で右胸膜肥厚の増大，右胸水の増加，精索病変の増大を認め再発と診断，新規にイピリムマブ+ニボルマブ併用療法を導入した．精索病変は縮小を維持したが胸膜病変は制御できず，その後殺細胞性抗癌剤での加療を継続した．胸膜病変の制御は困難であったが精索に関しては長期間奏功していた．本邦において胸膜以外の悪性中皮腫に対し免疫チェックポイント阻害薬は適応がないのが現状であるが，悪性中皮腫は予後不良であり今回の症例のように高い治療効果を認める可能性がある．今後その他の中皮腫に関しても免疫チェックポイント阻害薬の投与に関し検討が必要と考える．

C-22

**急速に増大し気道狭窄をきたした縦隔腫瘍の一例**

[1]名古屋市立大学　呼吸器・免疫アレルギー内科学
[2]同　臨床病態病理学

○松村　裕代[1]、森　祐太[1]、羽柴　文貴[1]、田中　達也[1]、山川　英夫[1]、福光　研介[1]、福田　悟史[1]、金光　禎寛[1]、上村　剛大[1]、田尻　智子[1]、伊藤　穣[1]、新実　彰男[1]、杉浦真理子[2]、村瀬　貴幸[2]

症例は60歳代女性。X-１年11月より咳嗽あり、X年１月に咳嗽の悪化と労作時呼吸困難が出現し、近医で右胸水貯留を指摘され、X年２月精査目的に当院へ紹介受診となった。初診時の造影CTで中縦隔の食道周囲に造影効果の乏しい11cm×６cm×20cm大の腫瘤性病変と両側胸水を認めた。その後、上部消化管内視鏡検査では異常を認めず、右胸水の病理検査で悪性中皮腫が疑われたが、確定診断には至らなかった。初診から約３週間後、縦隔腫瘤の増大により心臓・気管・気管支が圧排され気道狭窄を来した。気管支ステント留置を行うも、２日後に呼吸不全により永眠された。病理解剖では左肺門に中心を持ち右肺門に広がる腫瘤があり、死因は気道の壁外性圧排ないし窒息の可能性が考えられ、腫瘤に関しては病理所見から悪性中皮腫と診断された。縦隔病変で初診から約１ヶ月という急速な経過で死に至った悪性中皮腫の一例であり、若干の文献的考察を加え報告する。

C-23

**血痰で発見され，肺癌と鑑別を要した肺分画症の１例**

静岡県立総合病院

○藤田　侑美、山本　雄也、白鳥晃太郎、鈴木　浩介、柴田　立雨、岸本祐太郎、櫻井　章吾、三枝　美香、赤松　泰介、山本　輝人、森田　悟、朝田　和博、白井　敏博

症例は62歳男性．血痰で前医を受診した．胸部CTで左下葉に50mmの腫瘤を認めたため，肺癌疑いで当科を紹介受診した．腫瘍の周囲に出血によると思われるスリガラス影，浸潤影がみられたが，空洞は認めなかった．前医で撮影された半年前の胸部CTで左下葉に20mm大の結節があり，周囲に低吸収領域を認めていた．また，胸部下行大動脈の左側から分岐する血管を認めたことから，肺分画症を疑い造影CTを撮影した．胸部下行大動脈から直接分岐する血管が腫瘤に流入しており，肺分画症と診断した．血痰が消失していたことから経過観察しているが，腫瘤は縮小しており，分画肺内の出血と考えられた．肺分画症の初発症状として出血はまれであり，その臨床的特徴について文献的考察を加えて報告する．

## C-24

**難治性漏出性胸水より血管免疫芽球T細胞性リンパ腫と診断し得た１例**

豊橋市民病院
○纐纈　晴貴、安井　裕智、舩坂　高史、街道　達哉、福井　保太、大舘　　満、牧野　　靖

症例は80代女性、両側胸水、腹水、浮腫を認めフロセミドで治療するも改善認めず当院紹介となった。内分泌機能、自己抗体、画像検査で有意所見を認めず、胸水はリンパ球優位で血中蛋白比0.55の滲出性胸水であった。利尿薬を継続するが第20病日に胸水貯留、急性腎不全のため入院となった。トルバプタンを追加するが頻回の胸水排液を要し、漏出性胸水を認めた。造影CTで甲状腺腫結節を認め、第62病日に針生検で乳頭癌と診断した。PET-CTで甲状腺結節の他に脾臓、全身の骨とリンパ節に集積を認め造血器腫瘍重複が疑われ、第68病日に右鼠径リンパ節と骨髄生検を行い血管免疫芽球T細胞性リンパ腫（AITL）と診断した。第74病日に治療目的に血液内科転科となり化学療法を行うが第94病日に感染症のため死亡した。

悪性胸水の５-10％は漏出性胸水を呈する場合があり、難治性の場合には悪性胸水を鑑別する必要がある。胸腹水症状のみでAITLの診断に難渋した１例を報告する。

## C-25

**左下横隔膜動脈から流入する異常血管が原因と考えられた喀血の１例**

日本赤十字社愛知医療センター名古屋第一病院
呼吸器内科
○松浦　彰彦、吉田　健太、白髭　　彩、廣島　正雄、都島　悠佑、山田　悠貴、田中　麻里、稲垣　雅康、小玉　勇太、伊藤　亮太、竹山　佳宏、横山　俊彦

症例は53歳男性．喀血を主訴に当院を受診した．バイタルは正常であったが，血液検査で炎症反応の上昇を認めた．胸腹部造影CTで左下葉に広がる気道散布性陰影を認め，特に左下葉S８には吸収値の高い区域性の浸潤影を認めた．左気管支，左肺動脈，左肺静脈はいずれも正常構造と思われたが，腹腔動脈のやや頭側から左下葉S８の浸潤影に向かう拡張・蛇行した異常血管を認めた．精査・加療目的に入院し，抗菌薬と止血薬を投与した．入院後速やかに喀血は停止し，第７病日に退院した．再喀血を予防するため，退院の約３週後に手術を施行した．横隔膜と左下葉は腹側で一部癒着し，横隔膜から下葉へ流入する蛇行した５mm程度の血管を複数認め，癒着部位の切離と左下葉S８区域切除を施行した．病理標本では，肺底部に拡張した気管支の集簇と弾性繊維に富む動脈がみられた．今回，左下横隔膜動脈から流入する異常血管が原因と考えられた喀血の症例を経験したので，若干の文献的考察を加えて報告する．

## C-26

**血性胸水を契機に肺血栓塞栓症の診断に至った若年男性の一例**

藤枝市立総合病院　呼吸器内科
○川村　　彰、望月　栄佑、中村　隆一、山下　遼真、平松　俊哉、秋山　訓通、田中　和樹、松浦　　駿、津久井　賢、小清水直樹

症例は20歳代男性。X年８月左胸痛と血痰を認め、近医で抗菌薬が処方となったが改善が得られないため、精査加療目的に当科紹介となった。胸部単純CTで左下葉に広範な浸潤影と軽度の胸水を認め、炎症反応が上昇していた。左下葉細菌性肺炎、胸膜炎として点滴抗菌薬治療を開始したが、第５病日にかけて左胸水が急速に増加した。左胸腔穿刺では血性、滲出性の胸水を認めた。全身造影CTで両側の肺動脈、下大静脈、右膝窩静脈の血栓が同定でき、肺血栓塞栓症と肺梗塞による胸水と診断した。アピキサバンの内服を開始したところ、血栓の溶解と炎症反応が改善しており、現在も治療継続中である。若年の肺血栓塞栓症の報告は散見されるが、胸水を伴う報告は少なく、貴重と考えられるため文献的考察を加え、報告する。

## C-27

**気管支拡張症に併発したScedosporium apiospermumによる肺感染症の一例**

[1]独立行政法人国立病院機構　天竜病院
呼吸器・アレルギー科
[2]千葉大学真菌医学研究センター
○伊藤　靖弘[1]、大嶋　智子[1]、永福　　建[1]、岩泉江里子[1]、大場　久乃[1]、藤田　　薫[1]、金井　美穂[1]、三輪　清一[1]、渡邉　　哲[2]、中村祐太郎[1]、白井　正浩[1]

72歳女性。X－14年に結節気管支拡張症型の肺MAC症を診断され、X－２年まで肺MAC症の化学療法を継続されていた。その後、気管支鏡で肺ノカルジア症を診断され、レボフロキサシンで治療され、肺ノカルジア症は軽快していた。X－１年、血痰があり、気管支鏡検査を受けた。気管支鏡での吸引痰および気管支洗浄液から、Scedosporium apiospermum（以下SA）が培養された。MACやノカルジアは検出されなかった。また、気管支鏡検査以前の喀痰および以後の喀痰からもSAが同定された。SAによる肺感染症の診断で、ボリコナゾール（VRCZ）で治療されたが、SAの排菌が続き、VRCZを増量された。本邦での肺スケドスポリウム症の報告は少なく、貴重な症例と考え報告する。

C-28

**基礎疾患のない患者に発症した*Exophiala dermatitidis*による肺黒色真菌症**

浜松医療センター　呼吸器内科

○金崎　大輝、丹羽　　充、平岡　佑規、長崎　公彦、赤堀　大介、松山　　亘、小澤　雄一、小笠原　隆、佐藤　　潤

症例は基礎疾患のない61歳女性。X-1年の健康診断で多発粒状影を指摘され、前医を紹介受診された。胸部CTで気道散布性の粒状影が見られた。自覚症状は乏しく、血液検査では抗MAC抗体陰性、喀痰検査では抗酸菌培養は陰性だった。しかし、経過で陰影が緩徐に増悪していたため、X年10月精査加療目的に当科に紹介受診された。陰影の性状から肺非結核性抗酸菌症を疑い、X年11月気管支鏡検査を施行した。右中葉$B^4$a、$B^5$aの気管支洗浄液より*E.dermatitidis*が同定されたため、肺黒色真菌症と診断した。β-D-グルカンは経過中に検査されなかった。患者より治療希望があり、イトラコナゾールを導入した。*E.dermatitidis*は、土壌の他、浴槽の水、加湿器など身近な環境に生息している。ヒトには主に日和見感染症として発症するが、本症例は肺疾患の既往のない患者に発症した稀な例と思われたため、経験例を報告する。