

第141回日本結核・非結核性抗酸菌症学会東海支部学会
第123回日本呼吸器学会東海地方会
第26回日本サルコイドーシス／肉芽腫性疾患学会中部支部会

社) 日本呼吸器学会 URL <https://www.jrs.or.jp>

会 期 2023年6月3日(土) 午前11時55分より
2023年6月4日(日) 午前10時より

会 場 名古屋市中小企業振興会館 (吹上ホール)
名古屋市千種区吹上2-6-3

A会場 (7階 メインホール)
B会場 (4階 第7会議室)
C会場 (4階 第3会議室)

会 長 芳川 豊史

(名古屋大学大学院医学系研究科 病態外科学講座 呼吸器外科学)

第141回日本結核・非結核性抗酸菌症学会東海支部学会
第123回日本呼吸器学会東海地方会
第26回日本サルコイドーシス／肉芽腫性疾患学会中部支部会
合同地方学会 会長挨拶

名古屋大学大学院医学系研究科
病態外科学講座 呼吸器外科学
芳川 豊史



このたびは、第141回日本結核・非結核性抗酸菌症学会東海支部学会、第123回日本呼吸器学会東海地方会および第26回日本サルコイドーシス／肉芽腫性疾患学会中部支部会に参加いただき誠にありがとうございます。

私は、呼吸器外科医ですが、26年前の医師になった年に、外科学会、胸部外科学会、呼吸器外科学会とともに、呼吸器学会にも入会しました。当時の先輩のすすめもありましたが、個人的には、呼吸器学を究めようとするならば、外科だけでなく内科の知識も必要であろうと考えたからでした。幸いにも、会費滞納もなく、26年が過ぎ、呼吸器学会の専門医、指導医を取得し、現在、代議員をさせていただいております。

さて、私自身は、これまで呼吸器病の患者さんを通して、多くのことを学ばせていただきました。とくに、肺移植に関わってからは、呼吸器内科の英知を絞っても助けられない多くの患者さんがおられることを、身をもって感じるとともに、呼吸器学を学ぶことに喜びを感じるようになりました。今の自分があるのは、呼吸器学の知識に、内科、外科の壁を作らずに学んできたことが良かったと思っております。こうした中、今回、歴史ある3学会合同の地方会の会長を拝命したことは望外の喜びでありました。以来、毎日気が引き締まる思いでありましたが、幸いにも、皆様からの協力を得られ、多くの演題の投稿をいただきました。ここに、改めて感謝申し上げます。

今回も、多くの一般演題だけでなく、名古屋大学呼吸器内科の石井誠教授による特別講演に始まり、肺生理教育講演、男女共同参画講演、抗酸菌教育講演を含む各種共催セミナーなどを準備させていただいております。皆様の日々の診療にすぐに役立つ会にしたいと考えておりますので、多くの皆様のご参加をお待ちしております。

交通案内

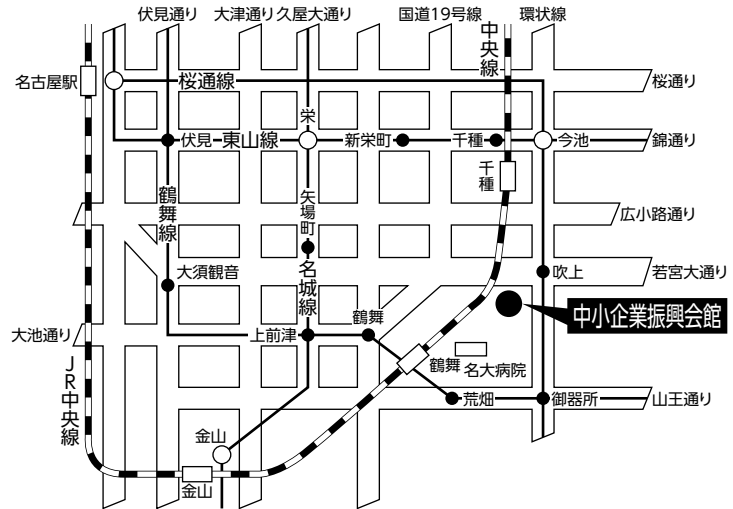
会場

名古屋市中企業振興会館(吹上ホール)

〒464-0856 名古屋市中千種区吹上2-6-3 TEL 052-735-2111(代表)

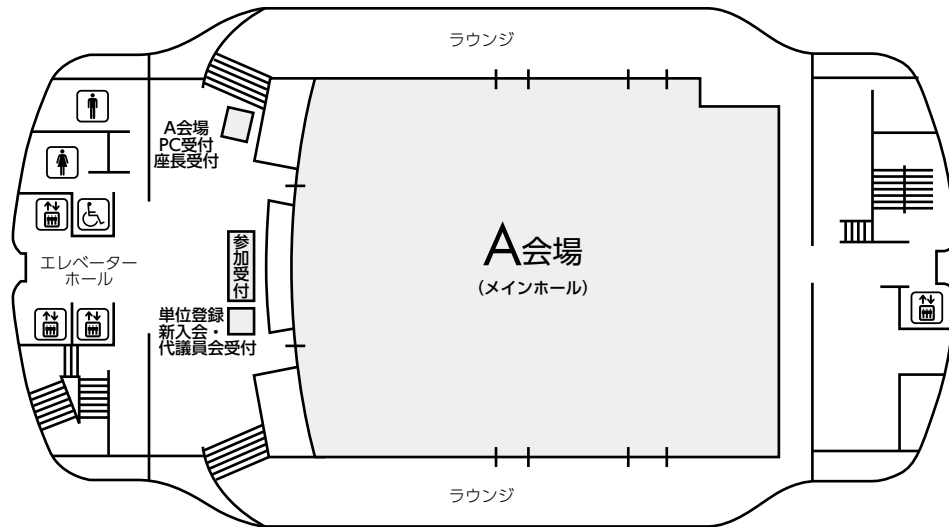
ホームページアドレス <https://www.nipc.or.jp/fukiage/>

- 地下鉄桜通線「名古屋駅」から
徳重行き「吹上駅」下車。
5番出口より徒歩5分。
- 学会のための専用駐車場はありません
(駐車場はすべて有料です)。
- 駐車場は大変混雑いたします。
時間に余裕を持ってお越し下さい。

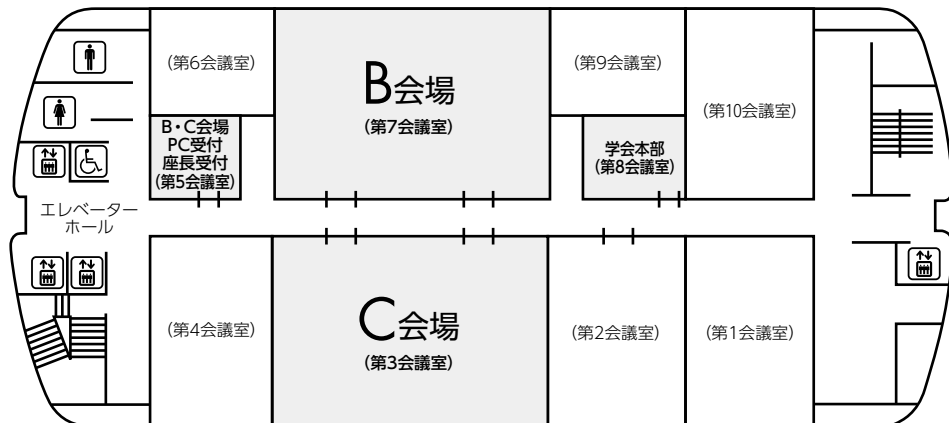


会場案内図

7F



4F



参加者へのご案内

1. 参加登録

- 1) 参加費3,000円。医学生（大学院生除く）と研修医（医師国家試験取得後3年目まで）は無料です。

参加受付は7階メインホールロビー、受付時間は1日目11:00~17:00、2日目9:10~16:30です。

- 2) 参加費お支払後、ネームカードをお渡ししますので、所属・氏名をご記入の上、会場内では常時ご着用いただきますようお願いいたします。

- 3) 参加で取得できる単位は以下のとおりです。

- ・日本呼吸器学会専門医 5単位、筆頭演者 3単位
- ・日本結核・非結核性抗酸菌症学会結核・抗酸菌症認定医／指導医、抗酸菌症エキスパート資格 5単位、筆頭演者 5単位（参加領収書・ネームカードが出席証明になります）
- ・3学会合同呼吸療法認定士 20単位
- ・ICD制度協議会 5単位、筆頭演者 2単位
- ・日本呼吸ケア・リハビリテーション学会 呼吸ケア指導士 7単位、筆頭演者 7単位

- 4) 日本呼吸器学会員は、会員カード（web会員証も可）をお持ちください。

専門医でない場合も参加登録を必ず行ってください。代理の方による受付はできませんので必ずご本人が行ってください。

参加登録および専門医単位の確認は会員専用ページで行ってください。

なお、会員カードもしくはweb会員証をお持ちいただかなかった場合は、ネームカードについている参加証明書を専門医更新時にご提出ください。専門医更新時以外は受付いたしませんので各自保管をお願いいたします。

2. 座長の先生方へのご案内

- 1) 一般演題座長の先生は、ご担当セッション20分前までに座長受付にて受付をしてください。
- 2) ご担当セッションにより研修医アワードの評価をしていただきますのでご協力の程、お願いいたします。
- 3) 各セッションの開始・終了などについてはタイムテーブルに従って進行をお願いいたします。

3. 演者（一般演題）の先生方へのご案内

- 1) 一般演題は発表時間6分、討論3分、時間厳守でお願いします。
- 2) 発表はすべてPCプレゼンテーションで、一面映写です。発表データはUSBメモリーにてご持参いただき、発表の30分前までにPC受付で受付及び動作確認をしてください。（2日目朝は9時10分より受付開始します）
- 3) COI（利益相反）状態の有無にかかわらず、発表スライドの一枚目にCOI状態を開示してください。
- 4) スライド枚数の指定はございませんが、動画は使用できません。

主催者側で用意するPCはWindows、アプリケーションはPowerPointです。発表データはWindows版PowerPointで作成してください。発表データファイル名は「演題番号+氏名」としてください。スクリーンのアスペクト比は16:9です。

4. その他

- 1) 会場内では携帯電話の電源をお切りいただくか、マナーモードに設定してください。
- 2) 駐車場は有料です。公共交通機関をご利用ください。
- 3) ホームページアドレス https://www.kekkaku.gr.jp/ntm/nol41_tokai/

日程表

6月3日(土)

	A会場 7階 メインホール	B会場 4階 第7会議室	C会場 4階 第3会議室
11:30		11:55 開会の挨拶	
12:00		12:00~ 13:00 ランチョンセミナー1	
13:00	13:00~ 13:55 肺癌(1)	13:00~ 13:55 間質性肺炎・他	13:00~ 13:55 非結核性抗酸菌症
14:00	14:00~ 15:00 特別講演		
15:00	15:00~ 15:40 喘息	15:00~ 16:00 真菌症	15:00~ 15:45 肺癌(2)
16:00	15:40~ 16:20 サルコイドーシス・ 過敏性肺炎		15:45~ 16:30 肺癌(3)
17:00		16:30~ 17:30 イブニングセミナー (抗酸菌教育講演)	
18:00			

日程表 6月4日(日)

	A会場 7階 メインホール	B会場 4階 第7会議室	C会場 4階 第3会議室
10:00	10:00～ 10:55 腫瘍	10:00～ 11:00 スポンサードセミナー	10:00～ 10:45 薬剤性肺炎・他
11:00	10:55～ 11:50 血管炎・膠原病・ 肺胞蛋白症		10:45～ 11:40 COVID-19・他
12:00		12:00～ 13:00 代議員会	12:00～ 13:00 ランチョンセミナー2
13:00	13:10～ 13:25 総会		
14:00		13:30～ 14:00 肺生理教育講演	
15:00	15:00～ 15:30 男女共同参画講演		14:00～ 15:00 アフタヌーンセミナー
16:00	15:40～ 16:20 外科治療・他(1)	15:35～ 16:15 リンパ増殖性疾患・他	15:35～ 16:15 結核
	16:20～ 17:00 外科治療・他(2)	16:15～ 17:00 肺癌(4)	16:15～ 17:00 感染症
17:00	17:00 閉会の挨拶		

特別演題プログラム

特別講演

6月3日(土) 14:00~15:00 A会場

座長：名古屋大学大学院 医学系研究科 呼吸器外科学 教授 芳川 豊史

「COVID-19パンデミック下の多施設共同研究」

名古屋大学大学院医学系研究科 総合医学専攻 病態内科学講座 呼吸器内科学
教授 石井 誠 先生

肺生理教育講演

6月4日(日) 13:30~14:00 B会場

座長：名古屋大学大学院 医学系研究科 呼吸器外科学 病院講師 水野 鉄也 先生

「呼吸機能検査の基礎から応用まで」

静岡県立総合病院 呼吸器内科 部長 白井 敏博 先生

男女共同参画講演

6月4日(日) 15:00~15:30 A会場

座長：名古屋大学大学院 医学系研究科 呼吸器内科学 講師 若原 恵子 先生

座長：名古屋大学大学院 医学系研究科 呼吸器外科学 講師 中村 彰太 先生

「夫婦共働きが考えるキャリア形成とワークライフバランス

～自身の経験と施設の取り組み～」

名古屋大学大学院 医学系研究科 呼吸器外科学 病院助教 仲西 慶太 先生

「家族で選んだワークライフバランス～これからも働き続けるために～」

愛知県がんセンター 呼吸器内科部 医長 松澤 令子 先生

共催プログラム

ランチョンセミナー1

6月3日(土) 12:00~13:00 B会場

共催：日本ベーリンガーインゲルハイム株式会社

座長：名古屋大学大学院 医学系研究科 呼吸器外科学 教授 芳川 豊史 先生

「間質性肺炎 ～診療のポイントと最近のトピック～」

名古屋大学医学部附属病院 呼吸器内科 病院講師 阪本 考司 先生

イブニングセミナー（抗酸菌教育講演）

6月3日(土) 16:30~17:30 B会場

共催：インスメッド合同会社

座長：名古屋大学大学院医学系研究科 総合医学専攻

病態内科学講座 呼吸器内科学 教授 石井 誠 先生

「非結核性抗酸菌症の環境危険因子とその対応」

名古屋市立大学大学院 医学研究科 呼吸器・免疫アレルギー内科学 准教授 伊藤 穰 先生

スポンサードセミナー

6月4日(日) 10:00~11:00 B会場

共催：ノーベルファーマ株式会社

座長：独立行政法人国立病院機構 名古屋医療センター 呼吸器内科 医長 沖 昌英 先生

「難治性気胸の治療戦略～胸膜癒着療法への役割～」

帝京大学医学部 外科学講座（呼吸器） 講師 山内 良兼 先生

ランチョンセミナー2

6月4日(日) 12:00~13:00 C会場

共催：アストラゼネカ株式会社

座長：藤田医科大学医学部 呼吸器内科学 講師 後藤 康洋 先生

「どうする！？新たな選択肢！Ⅳ期非小細胞肺癌

～イミフィンジ+イジユド+化学療法への期待～」

愛媛大学大学院医学系研究科 地域胸部疾患治療学講座 教授 野上 尚之 先生

アフタヌーンセミナー

6月4日(日) 14:00~15:00 C会場

共催：中外製薬株式会社

座長：名古屋市立大学大学院医学研究科 呼吸器・小児外科学 教授 奥田 勝裕 先生

「非小細胞肺癌 術前術後治療戦略

～2022年版肺癌診療ガイドラインをふまえての再考～」

名古屋大学大学院医学系研究科 呼吸器内科学 講師 森瀬 昌宏 先生

第141回日本結核・非結核性抗酸菌症学会東海支部学会
 第123回日本呼吸器学会東海地方会
 第26回日本サルコイドーシス／肉芽腫性疾患学会中部支部会

一般演題

A会場

第1日目（6月3日 土曜日）

（研修医アワード対象の演題番号には*が付いています）

13：00～13：55 肺癌（1）

座長 愛知県がんセンター 呼吸器内科部 山口 哲平

A-01	Sotorasibによる肝障害が出るも減量投与で治療継続した一例 愛知県厚生農業協同組合連合会江南厚生病院	森下 琢斗
A-02	癌ゲノムプロファイリングでBRAFT599_V600insTを検出し分子標的療法を行った肺腺癌の一例 浜松医科大学 内科学第二講座	中根 千夏
*A-03	包括的ゲノムプロファイリング検査の結果からカプマチニブ投与に至った肺腺癌の1例 名古屋市立大学医学部附属西部医療センター 呼吸器内科	佐藤聡一郎
A-04	肉腫様癌に対してペンブロリズマブが奏効した1例 静岡赤十字病院 呼吸器内科	鈴木健太郎
A-05	癌性髄膜炎のEGFRexon19陽性肺腺癌にOsimertinib再投与し、長期外来通院可能となった一例 藤田医科大学病院 呼吸器内科	長谷川 新
A-06	Osimertinibを含む複数の薬剤で薬剤性肺炎を発症後、Afinitinibを安全に投与でき奏功した肺腺癌の一例 藤枝市立総合病院 呼吸器内科	鈴木 僚

15：00～15：40 喘息

座長 名古屋市立大学 呼吸器・免疫アレルギー内科 田尻 智子

A-07	抗体製剤をDupilumabに変更後に再燃した慢性好酸球性肺炎の一例。 藤田医科大学 呼吸器内科学	石井友里加
A-08	コントロール不良の気管支喘息に対して気管支サーモプラスティが奏効した高齢女性の1例 公立陶生病院 呼吸器・アレルギー疾患内科	西科 雄太
A-09	喘息増悪治療中に頭痛で発症した真菌性副鼻腔炎の一例 藤田医科大学	澤田 千晶
A-10	ベンラリズマブ、デュピルマブ交代療法が奏効した慢性好酸球性肺炎／好酸球性中耳炎合併気管支喘息の1例 トヨタ記念病院 内科	服部 伊吹

15：40～16：20 サルコイドーシス・過敏性肺炎

座長 静岡市立静岡病院 呼吸器内科 渡辺 綾乃

A-11	診断に苦慮した肺サルコイドーシスの1例 日本赤十字社愛知医療センター名古屋第一病院 呼吸器外科	坪内 秀樹
A-12	高齢発症の急性肺サルコイドーシスの1例 静岡市立静岡病院 呼吸器内科	貫 智嗣
*A-13	準呼吸不全を来した急性経過の肺サルコイドーシスの一例 公立陶生病院 呼吸器・アレルギー疾患内科	鈴木 寛子
A-14	肺MAC症加療中に鳥特異的IgG抗体陽性を呈した夏型過敏性肺炎の1例 磐田市立総合病院 呼吸器内科	大竹 亮輔

B会場 第1日目（6月3日 土曜日）

(研修医アワード対象の演題番号には*が付いています)

13:00~13:55 間質性肺炎・他

	座長	公立陶生病院 呼吸器・アレルギー疾患内科	笹野 元
B-01	剖検により診断された急性間質性肺炎の一例 聖隷三方原病院呼吸器センター 内科		志村 暢泰
B-02	外科的肺生検でCicatricial OPと異所性骨化を認めた間質性肺炎の一例 浜松労災病院 呼吸器内科		幸田 敬悟
B-03	間質性肺炎関連疾患に対する脳死肺移植への取り組み 藤田医科大学 医学部 呼吸器外科学		松田 安史
B-04	ECMOを用いて救命したリウマチ関連間質性肺炎と考える1例 大垣市民病院		安藤 守恭
*B-05	Acute fibrinous and organizing pneumonia (AFOP) パターンを認めた間質性肺炎の1剖検例 静岡県立総合病院 呼吸器内科		佐藤 大樹
B-06	非結核性抗酸菌症と関節リウマチを合併したアルミニウム肺の一例 国立病院機構天竜病院 呼吸器アレルギー科		大嶋 智子

15:00~16:00 真菌症

	座長	三重県立総合医療センター 呼吸器内科	藤原 篤司
*B-07	右肺上葉全体が膿瘍化し急速な進行をきたした肺アスペルギルス症の一例 地域医療機能推進機構中京病院 呼吸器内科		杵野 卓司
B-08	神経性食思不振症に合併した慢性肺アスペルギルス症による肺病変が体重増加とともに改善した一例 三重県立総合医療センター 呼吸器内科		後藤 広樹
B-09	気管気管支病変を認めたCOVID-19関連肺アスペルギルス症の1例 聖隷浜松病院 呼吸器内科		杉浦 拓馬
B-10	血球貪食症候群に伴う侵襲性アスペルギルス症にて救命困難であった1例 津島市民病院 呼吸器内科		谷本 光希
B-11	基礎疾患のない患者に発症した <i>Exophiala dermatitidis</i> による肺黒色真菌症の1例 浜松医療センター 呼吸器内科		金崎 大輝
B-12	2型炎症を伴っていたが抗真菌薬のみで軽快した慢性肺アスペルギルス症の一例 藤枝市立総合病院 呼吸器内科		山下 遼真

C会場

第1日目(6月3日 土曜日)

(研修医アワード対象の演題番号には*が付いています)

13:00~13:55 非結核性抗酸菌症

座長 岐阜県立多治見病院 呼吸器内科 佐々木由美子

-
- | | | |
|-------|---|-------|
| *C-01 | 腎移植後に化膿性椎体椎間板炎と両側腸腰筋膿瘍を合併した <i>M. kansasii</i> の一例
日本赤十字社愛知医療センター名古屋第二病院 | 岩瀬 泰英 |
| C-02 | 当院におけるアミカシン硫酸塩吸入用製剤導入経験について
豊橋市民病院 呼吸器・アレルギー内科 | 牧野 靖 |
| C-03 | 抗IFN- γ 自己抗体陽性の播種性MAC症の一例
岐阜県立多治見病院 呼吸器内科 | 平野 忠義 |
| C-04 | 有癭性膿胸で発症した <i>M. avium</i> 症の1例
トヨタ記念病院 呼吸器内科 | 森 拓也 |
| C-05 | 有癭性膿胸を呈した <i>M. abscessus</i> の1例
伊勢赤十字病院 | 仁儀 明納 |
| C-06 | 当院の肺抗酸菌症疑い症例におけるデジタルPCRの検討
松阪市民病院 | 西井 洋一 |

15:00~15:45 肺癌(2)

座長 名古屋大学 呼吸器内科 田中 一大

-
- | | | |
|-------|--|-------|
| C-07 | 肺扁平上皮癌に合併した肺動脈仮性動脈瘤の1例
伊勢赤十字病院 感染症内科 | 田中 宏幸 |
| C-08 | Trousseau症候群に対しヘパリン自己注射とエドキサバンによって長期コントロールが可能であった肺腺癌の1例
社会医療法人宏潤会大同病院 呼吸器内科 | 平野 彩未 |
| *C-09 | 肺大細胞神経内分泌癌の歯肉転移に対して放射線治療を施行しQOL改善を認めた1例
中東遠総合医療センター | 山崎 寛也 |
| *C-10 | 肺小細胞癌の傍腫瘍症候群による辺縁系脳炎で痙攣群発を起こした一例
豊橋市民病院 | 佐野 開人 |
| *C-11 | プラチナ製剤を含む化学療法中に大動脈血栓症を来した大細胞神経内分泌癌の1例
中東遠総合医療センター | 野村 佳世 |

15:45~16:30 肺癌(3)

座長 大垣市民病院 呼吸器内科 加賀城美智子

-
- | | | |
|-------|--|-------|
| C-12 | 肺原発Hepatoid Adenocarcinomaに化学放射線・Durvalumabが奏功した一例
名古屋大学大学院 医学系研究科 病態内科学講座 呼吸器内科学 | 橋本 賢彦 |
| C-13 | 異所性ACTH産生小細胞肺癌の1例
静岡県立総合病院 呼吸器内科 | 藤田 侑美 |
| C-14 | Finger-in-glove signを呈した気管支原発粘表皮癌の1例
静岡赤十字病院 呼吸器内科 | 増田 拓也 |
| C-15 | 肺腺癌に合併したPTTMに対して化学療法を施行し呼吸不全改善に至った一例
小牧市民病院 | 縣 知優 |
| *C-16 | 化学放射線療法による二次癌が疑われた肺扁平上皮癌の1例
松阪市民病院 | 住吉 賢治 |

A会場

第2日目（6月4日 日曜日）

(研修医アワード対象の演題番号には*が付いています)

10:00~10:55 腫瘍

座長 愛知県厚生農業協同組合連合会海南病院 呼吸器内科 武田 典久

- | | | |
|-------|--|-------|
| A-15 | 気管支鏡下生検にて診断に至った肺内骨髄脂肪腫の1例
愛知県厚生農業協同組合連合会海南病院 | 清利 紘子 |
| A-16 | 食道癌術後に出現した気管内炎症性ポリープの一例
浜松医科大学 内科学第二講座 | 増田 貴文 |
| A-17 | 声門下平滑筋腫により気道狭窄に至った一例
地方独立行政法人静岡市立静岡病院 呼吸器内科 | 亀井 淳哉 |
| *A-18 | TTF-1 陽性の巨大胸膜播種を伴った卵巣癌の1例
静岡済生会総合病院 呼吸器内科 | 鈴木 理紗 |
| *A-19 | Nintedanib 投与により縮小をえた尿管癌縦隔リンパ節転移の一例
静岡済生会総合病院 呼吸器内科 | 西野 嘉紘 |
| A-20 | 気管支カルチノイドに対して長期間の経過観察をなし得た一例
静岡県立総合病院 呼吸器内科 | 柴田 立雨 |

10:55~11:50 血管炎・膠原病・肺胞蛋白症

座長 国立病院機構長良医療センター 呼吸器内科 大西 涼子

- | | | |
|-------|---|-------|
| A-21 | 非重症の多発血管炎性肉芽腫症に対してアバコパンとシクロホスファミドによる寛解導入を行った1例
静岡県立総合病院 呼吸器内科 | 山本 雄也 |
| A-22 | 透析導入から数ヶ月後に肺胞出血を来したGoodpasture症候群の一例
聖隷三方原病院呼吸器センター 内科 | 山田耕太郎 |
| A-23 | VEXAS症候群疑診例に合併しステロイドパルス療法で再燃を繰り返した肺病変の1例
蒲郡市民病院 呼吸器内科 | 天草 勇輝 |
| A-24 | 胃前庭部毛細血管拡張症と胸膜炎を合併した全身性強皮症の1例
磐田市立総合病院 呼吸器内科 | 森川 萌子 |
| A-25 | 膜型人工肺併用下で両肺洗浄を行った重症自己免疫性肺胞蛋白症の一例
愛知医科大学 呼吸器・アレルギー内科 | 柴田 絹子 |
| *A-26 | HFNC下での気管支ファイバーによる区域洗浄が有効であった高齢発症の自己免疫性肺胞蛋白症の2例
国立病院機構長良医療センター 呼吸器内科 | 若原 有紀 |

15:40~16:20 外科治療・他（1）

座長 愛知県がんセンター 呼吸器外科 瀬戸 克年

- | | | |
|------|--|-------|
| A-27 | 急速進行しショックに至った壊死性降下性縦隔炎を外科治療により救命し得た1例
聖隷三方原病院呼吸器センター 外科 | 内山 粹葉 |
| A-28 | 子宮体癌術後フォロー中に左舌区結節影が増大して最終的に非定型カルチノイドと診断した1例
一般社団法人日本海員掖済会名古屋掖済会病院 呼吸器内科 | 鈴木 稜 |
| A-29 | 肺癌のリンパ節転移との鑑別を要したシリコンリンパ節炎の1例
名古屋市立大学医学部附属東部医療センター 呼吸器内科 | 荒川 総介 |
| A-30 | ロボット支援下両側アプローチによる切除を行った中縦隔リンパ管腫の一例
名古屋大学 呼吸器外科 | 福本 紘一 |

16:20~17:00 外科治療・他(2)

座長 名古屋大学 呼吸器外科 仲西 慶太

-
- | | | |
|------|--|-------|
| A-31 | 遷延する左気胸で発覚した両側悪性胸膜中皮腫の一例
名古屋大学医学部附属病院 呼吸器外科 | 岡戸 翔嗣 |
| A-32 | スマートグラスを用いたリアルタイム超音波ガイド下胸腔穿刺シミュレーション
名古屋大学医学部附属病院 呼吸器内科 | 岡地祥太郎 |
| A-33 | 当院において気胸以外に対するEWS (Endbronchial Watanabe Spigot) を用いた気管支充填術の臨床経過
藤田医科大学 医学部 呼吸器内科 | 池田 安紀 |
| A-34 | 診断および術式選択に苦慮した胸腔内多発デスマイド型線維腫症の1例
豊田厚生病院 呼吸器外科 | 石谷 紗希 |

B会場 第2日目(6月4日 日曜日)

(研修医アワード対象の演題番号には*が付いています)

15:35~16:15 リンパ増殖性疾患・他

	座長	豊橋市民病院 呼吸器内科	安井 裕智
B-13	EBUS-GS法を用いた鉗子生検が確定診断に有用であったMTX関連リンパ増殖性疾患の1例	豊橋市民病院 呼吸器内科	伊藤 貴康
B-14	嚢胞状変化を伴う多発結節影を呈した特発性多中心性キャスルマン病の一例	聖隷浜松病院 呼吸器内科	齋藤 高彦
*B-15	ADA高値を示し、診断に苦慮した悪性リンパ腫の一例	豊橋市民病院	大原 康
B-16	肺血管肉腫の1例	三重大学医学部附属病院 呼吸器内科	辻 愛士

16:15~17:00 肺癌(4)

	座長	愛知県がんセンター 呼吸器内科部	松澤 令子
B-17	限局型小細胞肺癌の化学放射線療法終了6年後に急性白血病を発症した1例	名古屋市立大学病院 呼吸器・アレルギー内科	近藤 雅代
B-18	免疫チェックポイント阻害剤を含む化学療法が奏功した肺多形癌の1例	一宮西病院 呼吸器内科	彦坂 宜紀
B-19	右上葉肺腺癌に対してイピリムマブ・ニボルマブを含む化学療法施行後に肺炎・皮膚障害・肝障害を生じた一例	一宮市立市民病院	浅岡 るう
*B-20	免疫関連腸炎を併発し死後剖検にて病理学的完全奏効が確認された肺がんの1例	藤田医科大学 医学部 医学科	神畠 尚樹
*B-21	Pembrolizumab単回投与にて良好な腫瘍縮小効果が続いたTPS低発現IV期非小細胞肺癌の一例	松阪市民病院呼吸器センター	水谷 周平

C会場

第2日目(6月4日 日曜日)

(研修医アワード対象の演題番号には*が付いています)

10:00~10:45 薬剤性肺炎・他

座長 日本赤十字社愛知医療センター名古屋第一病院 呼吸器内科 小玉 勇太

-
- *C-17 辛夷清肺湯による薬剤性肺炎と考えられた一例
浜松労災病院 呼吸器内科 藤本 拓臣
- C-18 潰瘍性大腸炎 (UC) 治療中にアザチオプリン (AZA) が被疑薬と考えられる薬剤性肺障害を生じた1症例
三重県立総合医療センター 三木 寛登
- *C-19 異なる漢方薬で薬剤性間質性肺炎が再誘発された1例
日本赤十字社愛知医療センター名古屋第一病院 山本満里奈
- *C-20 フッ素含有水性溶媒の噴霧作業が誘因となったびまん性肺疾患の1例
松阪市民病院呼吸器センター 内科 近藤瞭太郎
- C-21 カテーテルアブレーション治療にて肺静脈狭窄を来した1例
三重大学医学部附属病院 呼吸器内科 八木 昭彦

10:45~11:40 COVID-19・他

座長 常滑市民病院 呼吸器内科 村上 靖

-
- C-22 イブルチニブを服用中の慢性リンパ性白血病患者に発症し、管理に難渋した重症COVID-19肺炎の一例
浜松医科大学 内科学第二講座 川村 彰
- C-23 ECMOでの長期管理を行うも救命しえなかった重症COVID-19肺炎の1剖検例
大垣市民病院 呼吸器内科 中井 将仁
- *C-24 オミクロン株流行期におけるCOVID-19患者の外来管理
常滑市民病院 呼吸器内科 杉浦 一磨
- C-25 Pembrolizumab使用下でCOVID-19感染後閉塞性細気管支炎を発症した1例
名古屋大学医学部附属病院 呼吸器内科 中島 国也
- C-26 COVID-19の再燃を繰り返したびまん性大細胞型B細胞リンパ腫 (DLBCL) の1例
総合病院聖隷三方原病院呼吸器センター 内科 杉山 裕樹
- C-27 Swyer-James症候群の1例
小牧市民病院 呼吸器内科 松本 惇平

15:35~16:15 結核

座長 愛知医科大学 呼吸器・アレルギー内科 田中 博之

-
- C-28 肺病変を有しないものの喀痰検査で判明したISONIAZID耐性頸部リンパ節結核の一例
愛知医科大学 呼吸器・アレルギー内科 深見 正弥
- *C-29 アダリムマブ投与後に肺結核症を発症し、結核性胸膜炎・心膜炎合併が疑われた1例
島田市立総合医療センター 呼吸器内科 酒井 宏記
- C-30 結核性胸膜炎治療中に胸膜結核腫を生じた一例
春日井市民病院 大島 千佳
- C-31 M.aviumとM.tuberculosisの混合感染と考えられた一例
聖隷三方原病院呼吸器センター 内科 霜多 凌

16:15~17:00 感染症

座長 名古屋大学 呼吸器内科 進藤有一郎

-
- | | | |
|-------|--|-------|
| *C-32 | 急激な経過をたどり死亡した高病原性肺炎桿菌による市中肺炎の一例
市立四日市病院 | 蛭名 広貴 |
| C-33 | 多発肺腫瘤を認めた Lemierre 症候群の 1 例
名古屋掖済会病院 | 伊藤 利泰 |
| C-34 | 抗MRSA薬 2 剤併用して治療したPVL産生市中感染型MRSA肺炎の一例
独立行政法人国立病院機構名古屋医療センター 呼吸器内科 | 椎葉 律哉 |
| C-35 | 肺MAC症治療後に発症した肺ノカルジア症の 1 例
日本赤十字社愛知医療センター名古屋第一病院 | 吉田 健太 |
| *C-36 | 菌血症を合併した <i>Pasteurella multocida</i> による重症肺炎の一例
トヨタ記念病院 統合診療科 | 近藤 響 |

一般演題 第1日目 抄録

〈筆頭演者が研修医アワード対象の発表には下線が付いています。〉

A-01

Sotorasibによる肝障害が出るも減量投与で治療継続した一例

愛知県厚生農業協同組合連合会江南厚生病院

○森下 琢斗、稲葉 慈、佐久間健太、中垣しおり、南谷 有香、滝 俊一、宮沢亜矢子、林 信行、日比野佳孝

症例は70歳の男性。X-2年3月に肺腺癌cT1bN0M1b Stage4の診断に至った。ドライバー遺伝子はKRASG12C陽性。同年4月よりCBDCA+PEM+Pembrolizumabを4コース施行、維持療法としてPEM+Pembrolizumabを4コース施行した。以降の維持療法にて皮疹の出現有り休薬をしつつ治療継続していたが、X-1年3月にPD。X-1年4月Sotorasib 960mg/dayによる治療を開始。同年5月にGrade3の肝機能障害を認め、一時休薬を経て減量して再投与するも肝機能障害再燃。二段階減量するも肝機能障害が出現したため、それ以上の減量は出来ず中止となるが、現病のコントロールがついていたためさらに減量、最終的には3日に1回の120mg/dayでの内服で肝機能障害がないことを確認。徐々に投与間隔を短縮して現在は連日120mg/dayの内服にても治療継続できている。Sotorasibは240mg/dayからの減量であれば中止となるが、投薬調整を行い治療継続ができた貴重な症例のため報告する。

A-02

癌ゲノムプロファイリングでBRAFT599_V600insTを検出し分子標的療法を行った肺腺癌の一例

浜松医科大学 内科学第二講座

○中根 千夏、矢澤 秀介、井上 裕介、安井 秀樹、穂積 宏尚、柄山 正人、鈴木 勇三、古橋 一樹、榎本 紀之、藤澤 朋幸、乾 直輝、須田 隆文

症例は60歳男性。X-7年に左下葉原発肺腺癌、cT2aN1M1a、Stage IV A (EGFR/ALK/ROS1陰性、Target Test CDxでBRAF陰性、PD-L1 TPS < 1%)と診断した。化学療法や免疫チェックポイント阻害薬による全身治療を6次治療まで行ったが、いずれにおいても奏効は得られなかった。X-1年に左胸骨転移巣より再生検を行いFoundationOne CDxに提出したところBRAFT599_V600insT変異が検出された。BRAFTV600E陽性肺腺癌に準じてDabrafenibおよびTrametinib併用療法を行ったところ、原発巣と転移巣の縮小を認めた。がんゲノムプロファイリングの重要性を示すと共に、希少なBRAFT599_V600insT変異陽性肺腺癌に対する分子標的薬の有効性を示す重要な症例であり報告する。

A-03

包括的ゲノムプロファイリング検査の結果からカプマチニブ投与に至った肺腺癌の1例

名古屋市立大学医学部附属西部医療センター 呼吸器内科

○佐藤聡一郎、國井 英治、山田 一貴、井上 芳次、吉原 実鈴、山羽 悠介、秋田 憲志

症例は65歳男性。X年4月、胸痛と咳を主訴に近医を経由し当院へ紹介。精査の結果、右上葉肺腺癌cT4N1M1a (PLE) Stage IVと判明。診断時の検索でPD-L1 (TPS) 95%、EGFR変異、ALK融合遺伝子、ROS1融合遺伝子、BRAF V600E変異いずれも陰性。以後1次治療ペンブロリズマブ、2次治療カルボプラチン+ペメトレキセド、3次治療ドセタキセル、4次治療ペンブロリズマブ再投与、5次治療S1を実施して病勢制御に努めた。治療選択肢が乏しくなったため、X+2年9月に包括的がんゲノムプロファイリング (CGP) 検査を実施したところ、MET Ex 14 Skipping変異が判明。S1投与後PDとなったX+3年2月よりカプマチニブ投与を開始したところ、良好な腫瘍縮小効果と、およそ1年間にわたる病勢制御が得られた。本症例の経験を踏まえ、肺癌診療におけるCGP検査の意義を考察する。

A-04

肉腫様癌に対してペンブロリズマブが奏効した1例

¹静岡赤十字病院 呼吸器内科

²浜松医科大学 内科学第二講座

○鈴木健太郎¹、森田 雅子¹、杉本 藍¹、堀池 安意¹、松田 宏幸¹、志知 泉¹、須田 隆文²

症例は58歳男性。血痰と右胸痛にてかかりつけ医を受診したところ、右胸水と右肺浸潤影を指摘されて当科に紹介となった。胸部CTでは65mm大の右肺腫瘤影と右胸水を認めた。胸水細胞診と胸腔鏡下胸膜生検で診断がつかず、経気管肺生検を行い肺腺癌cT3N0M1a stage IV Aと診断した。緩和照射を行いながらCBDCA+nabPTXを2コース施行したが、副腎と腹腔内リンパ節転移を認めたためPDと判断した。多発の皮下硬結も出現したため生検したところ、肉腫様癌の診断に至った。そこで改めて肺組織でも免疫染色を追加したところ、同様の診断であり、PD-L1高発現であったためCDDP+PEM+Pembを1コース施行した。しかし治療による効果が乏しく肺障害が出現し、PSの低下で通院も難しくなったため、BSCで在宅療養となった。その後状態が比較的安定していたため、投与2.5ヶ月後にCTを再検したところ、転移巣の縮小を認めた。肉腫様癌に対してICIが治療効果を示した症例を経験したため、文献を交えて考察する。

A-05

癌性髄膜炎のEGFR exon19陽性肺腺癌にOsimertinib再投与し、長期外来通院可能となった一例

藤田医科大学病院 呼吸器内科

○長谷川 新、相馬 智英、堀口 智也、岡村 拓哉、大矢 由子、魚津 桜子、後藤 康洋、磯谷 澄都、橋本 直純、近藤 征史、今泉 和良

症例は60代、男性。X年Y月右下葉肺腺癌cT4N1M1c stage IVに対しOsimertinib開始。X+2年Y-4月PDとなった。2nd line CBDCA-PEM-Pembrolizumab 3コース、3rd line DTX6コース施行後多発脳転移を呈しPDとなった。全脳照射後4th line TS-1を開始するも、CEAが2か月で16ng/mlから33ng/mlへ上昇し、同時期に癌性髄膜炎を疑う頸部・肩の痛みと可動域制限を認めて体動困難となったためX+3年Y-4月に入院となった。髄液細胞診疑陽性であり、臨床症状と合わせて癌性髄膜炎と診断した。髄液移行性を考慮し、Osimertinibの再投与を同時期より開始したところ頸部周辺の症状は消失し、腫瘍マーカーは低下した。以後、8か月経過の現時点で腫瘍マーカーの緩徐再上昇を認めるも外来通院を継続している。Osimertinib再投与が癌性髄膜炎の患者のPSを長期に改善した貴重な症例であるため報告する。

A-07

抗体製剤をDupilumabに変更後に再燃した慢性好酸球性肺炎の一例

藤田医科大学 呼吸器内科学

○石井友里加、伊奈 拓摩、堀口 智也、後藤 康洋、磯谷 澄都、今泉 和良

症例は65歳、男性。2020年診断の気管支喘息に対し近医で治療していたが、同年12月に抗菌薬無効の肺炎を発症。末梢血好酸球高値を伴い、好酸球性肺炎を考えPSL30mg/日で治療し症状・好酸球数とも改善したが、PSL減量に伴い再燃したため翌年2月Benralizumabを導入。2ヶ月後にPSLを終了でき、その後も好酸球数は0%を維持していたが、2022年6月、喘息症状悪化のため当院を紹介受診。抗体製剤をDupilumabに変更したところ喘息症状は改善したが好酸球数は高値となり、同年10月、抗菌薬無効の肺炎を発症したため入院。末梢血好酸球26%と高値で、好酸球性肺炎を考え第4病日にBALを行ったところ、好酸球36.7%と高値だった。慢性好酸球性肺炎と診断しmPSL80mg/日で治療を開始。治療開始後、末梢血好酸球は10%程度だったが、症状・画像所見は改善し、ステロイド漸減後に退院した。Benralizumabは他の抗体製剤と比べ強い抗好酸球効果の報告があり、好酸球性肺炎の発症を抑制していた可能性がある。

A-06

Osimertinibを含む複数の薬剤で薬剤性肺炎を発症後、Afatinibを安全に投与でき奏効した肺腺癌の一例

藤枝市立総合病院 呼吸器内科

○鈴木 僚、森川 圭亮、平松 俊哉、伊藤祐太郎、望月 栄佑、田中 和樹、秋山 訓通、松浦 駿、津久井 賢、小清水直樹

【症例】70歳、男性。

【主訴】なし。

【現病歴】X-4年9月に肺腺癌cT3N0M1c、OSS、cStage IV Bと診断された。EGFR Exon 19欠失変異を認め、10月からOsimertinibが開始された。X-3年10月に薬剤性肺炎を発症し、同薬剤を中止、ハイフローネーザルカマラを必要とするまで酸素化は悪化したが、メチルプレドニゾロン(mPSL)によるパルス療法により改善した。X年2月からは5次治療のCBDCA+nab-PTX毎週投与療法が開始され、維持療法としてnab-PTX毎週投与療法が行われたが、6月に再び薬剤性肺炎を発症し、同薬剤を中止、mPSLによるパルス療法が行われ、改善した。EGFR-T790変異は陰性であることから、X年11月からAfatinibを投与したところ、腫瘍縮小効果を認め、薬剤性肺炎はみられず現在も継続できている。EGFR-TKIによる薬剤性肺炎後のEGFR-TKI再投与による成功例の報告はあるが、症例選択が今後の課題である。

A-08

コントロール不良の気管支喘息に対して気管支サーモプラスティが奏効した高齢女性の1例

公立陶生病院 呼吸器・アレルギー疾患内科

○西科 雄太、武井玲生仁、萩本 聡、富貴原 淳、笹野 元、山野 泰彦、横山 俊樹、松田 俊明、片岡 健介、木村 智樹、近藤 康博

83歳女性。5年前に気管支喘息を指摘され、吸入ステロイド、長時間作用型 β_2 刺激薬、長時間作用型抗コリン薬で治療を受けたが、気管支喘息発作を繰り返した。ヒト化抗IL-5受容体 α モノクローナル抗体製剤、ヒト型抗ヒトIL-4/13受容体モノクローナル抗体が順次導入されたが、気管支喘息発作を繰り返し、当院を受診。吸入指導や生物学的製剤を継続したが喘息コントロールは不良で、経口ステロイド治療を開始した。しかし、その後も数ヶ月に1回の気管支喘息発作を繰り返したため、気管支サーモプラスティ(BT)を施行した。BT処置は静脈麻酔下に行い、1回目は計30回、2回目は計62回、3回目は計54回の焼却を行った。治療後、気管支喘息発作の回数は減少し、症状や1秒量も改善した。生物学的製剤と経口ステロイド治療を要するコントロール不良な気管支喘息に対して、BTが奏効した高齢女性の一例を経験したため、文献的考察も含め報告する。

A-09

喘息増悪治療中に頭痛で発症した真菌性副鼻腔炎の一例

藤田医科大学

○澤田 千晶、加古 寿志、渡邊 俊和、丹羽 義和、堀口 智也、後藤 康洋、磯谷 澄都、橋本 直純、近藤 征史、今泉 和良

症例は74歳女性、15年以上の喘息加療歴を有し、最近ではフルチカゾン/ホルモテロールとチオトロピウム吸入にて加療していたが、年に数回程度ステロイドバーストを要していた。1週間ほど前からステロイド内服での軽快しない喘息発作が続き入院となった。メチルプレドニゾロン120mg/dayで加療開始し、徐々に容量を漸減し第12病日に終了、その頃より頭痛の訴えがあった。片頭痛歴もあり鎮痛薬で経過観察としていたが、第20病日に発熱、意識レベル低下を認め、精査の結果右蝶形骨洞に充満する軟部影を認め、副鼻腔炎が要因と考えられた。右眼球や頭蓋内への炎症波及での有害事象拡大も危惧され耳鼻科にて緊急内視鏡下手術を行ったところ、上顎洞および蝶形骨洞内に充満する真菌塊が認められ病理学的にはアスペルギルスを疑う糸状菌であった。術後は喘息コントロールも改善傾向であり真菌性副鼻腔炎は注意すべき合併症と考えられた。

A-10

ベンラリズマブ、デュピルマブ交代療法が奏効した慢性好酸球性肺炎/好酸球性中耳炎合併気管支喘息の1例

¹トヨタ記念病院 内科

²同 呼吸器内科

○服部 伊吹¹、木村 元宏²、江尻 直弥¹、内田 岬希²、森 拓也²、木村 隼大²、中村 さや²、奥村 隼也²、杉野 安輝²

症例は40歳代女性。20年前に他院でステロイド依存性気管支喘息、慢性好酸球性肺炎、好酸球性中耳炎と診断され、プレドニゾロン（以下PSL）を長期内服していた。X年、PSL5mg隔日内服中に両側肺浸潤影を指摘され当院紹介となった。血中好酸球、気管支肺胞洗浄液好酸球上昇を認め、慢性好酸球性肺炎再発と診断し、PSLを増量し改善していた。X+1年にベンラリズマブを開始しPSL定期内服は漸減終了できたが、好酸球性中耳炎の増悪に対し頻回のPSL短期内服治療を要した。X+3年にデュピルマブに変更したところ耳症状は消失しPSLは終了できたが、喘息症状増悪に対しPSL短期内服治療を要した。気道症状、耳症状両者のコントロールを目的として、ベンラリズマブとデュピルマブの交代療法を行った。気道症状と中耳炎症状ともに小康状態が得られPSLを使用せず治療継続が可能になった。文献的考察を加えて報告する。

A-11

診断に苦慮した肺サルコイドーシスの1例

¹日本赤十字社愛知医療センター名古屋第一病院 呼吸器外科

²同 呼吸器内科

○坪内 秀樹¹、後藤まどか¹、市川 靖久¹、川角 佑太¹、内山 美佳¹、森 正一¹、白髭 彩²、松浦 彰彦²、都島 悠佑²、後藤 希²、中瀬 敦²、田中 麻里²、稲垣 雅康²、小玉 勇太²、伊藤 亮太²、高納 崇²、横山 俊彦²

【はじめに】肺結節と縦隔リンパ節腫大を認めた際には肺癌の他、サルコイドーシスとの鑑別が重要である。

【症例】51歳女性。喫煙歴なし。健診胸部異常影にて当院を受診した。胸部CTで両側多発肺結節、左胸水、胸膜結節、両側肺門縦隔リンパ節腫大を、PET-CTでは同部位へのFDG集積を認め肺癌多発転移が疑われた。CEA1.7、CYFR0.5であった。EBUS-TBNA（#4R）で扁平上皮癌が疑われるも、局麻下胸腔鏡生検では肉芽腫と診断された。確定診断目的に全麻下胸腔鏡生検を施行し、漿液性胸水貯留と大小の白色胸膜結節を多数認めた。病理組織検査では多核巨細胞の集簇を伴う類上皮肉芽腫の形成を認め、サルコイドーシスと診断した。ステロイドを投与すると、肺結節および縦隔リンパ節の縮小と左胸水の減少を認めた。

【結語】診断に苦慮した肺サルコイドーシスの1例を経験したので、文献的考察を加えて報告する。

A-12

高齢発症の急性肺サルコイドーシスの1例

静岡市立静岡病院 呼吸器内科

○貫 智嗣、中村 匠吾、亀井 淳哉、中井 省吾、児嶋 駿、渡辺 綾乃、佐竹 康臣、佐野 武尚、藤井 雅人、山田 孝

症例は90歳の女性。胸部異常陰影を主訴に当科外来を紹介受診した。胸部CT検査では両側肺野末梢に楔状に多発する浸潤影を認めた。クラブラン酸・アモキシシリンの内服を14日間行ったが無効であり、陰影は悪化した。精査加療目的に第14病日に入院となり、気管支鏡検査を行った。経気管支肺生検検体で病理組織学的に類上皮細胞肉芽腫を認め、急性肺サルコイドーシスの診断となった。軽度の呼吸不全を伴っていたこともあり、同日よりステロイドパルス療法を開始した。治療反応性良好であり第17病日からプレドニゾロン 25mg/日（約0.5mg/kg/日）で投与を開始した。その後も経過は良好でプレドニゾロンを20mg/日に減量し、第31病日に自宅退院となった。急性肺サルコイドーシスは比較的稀であり、文献的考察を加えて報告する。

A-13

準呼吸不全を来した急性経過の肺サルコイドーシスの一例

公立陶生病院 呼吸器・アレルギー疾患内科

○鈴木 寛子、萩本 聡、富喜原 淳、山野 泰彦、松田 俊明、片岡 健介、木村 智樹、近藤 康博

症例は43歳女性。X年9月にぶどう膜炎を発症し1週間のプレドニゾロン20mgの内服とステロイド点眼薬で改善した。X年10月に原因精査のためにA病院を紹介受診した。皮膚生検でサルコイドーシスと診断され、肺門部リンパ節腫脹を認め経過観察されていた。X年12月から咳嗽が出現し、X年1月に労作時呼吸困難が出現し入院となった。血液ガス分析でPaO₂ 66.1Torrと準呼吸不全を認め、胸部CT検査で粒状影とびまん性両側すりガラス影があり、%VCが73.0%と低下していた。気管支肺胞洗浄ではリンパ球54.5%と高値でCD4/CD8比は14.3と高値であり、クライオバイオプシーでは器質化病変があり壊死を伴わない小型の類上皮肉芽腫を多数認めたことから、肺サルコイドーシスと診断した。プレドニゾロン25mg/日の内服を開始し、呼吸状態の改善を認めた。急性経過の肺サルコイドーシスは希な病態であり、文献による考察を交えて報告を行う。

A-14

肺MAC症加療中に鳥特異的IgG抗体陽性を呈した夏型過敏性肺炎の1例

磐田市立総合病院 呼吸器内科

○大竹 亮輔、原田 雅教、岸本 叡、鈴木 浩介、中川栄実子、森川 萌子、村上有里奈、青島洋一郎、西本 幸司、松島紗代実、右藤 智啓、妹川 史朗

78歳女性、肺MAC症の加療中であった。X年8月下旬に自宅隣接の建具作業所の撤去作業を数日間行い、その後全身倦怠感、咳嗽および呼吸困難を認め当院へ紹介となった。低酸素血症を認め、胸部CTではモザイクパターンを有するすりガラス影を認めた。第3病日に気管支鏡検査を実施しBALでLYM(68%)とCD4/8比の低下(0.39)、TBLBでは胞隔への細胞浸潤を認めた。入院後は自覚症状と胸部画像所見は速やかに改善した。問診で築60年の木造家屋への居住歴と鳥飼育歴と鳥製品の使用が判明、トリコスポロンアサヒ抗体とセキセイインコIgG抗体の両者も陽性であった。自宅への環境誘発後に再増悪したことから夏型過敏性肺炎と診断した。本症例では複数の抗原関与が示唆され、環境調査の結果からも複数箇所から複数菌種が同定され、居住環境全体の改善が必要と考えられた。同居家族に発症はなく、夏型過敏性肺炎の病態は環境・個体の複数因子が関連している可能性がある。

B-01

剖検により診断された急性間質性肺炎の一例

聖隷三方原病院呼吸器センター 内科

○志村 暢泰、加藤 慎平、霜多 凌、杉山 裕樹、
山田耕太郎、伊藤 大恵、中村 隆一、稲葉龍之介、
杉山 未紗、後藤 彩乃、天野 雄介、美甘 真史、
長谷川浩嗣、松井 隆、横村 光司

症例は80歳男性。受診4日前より乾性咳嗽があり胸部X線写真で左下肺野浸潤影を認めた。抗菌薬治療で改善なく労作時呼吸困難も自覚し受診した。低酸素血症があり胸部CTでは左下葉の広範な浸潤影の他両側上葉にも散在性に非区域性のすりガラス影を認めCRP・KL-6の上昇も伴っていた。ピペラシリン・タゾバクタムを継続したが改善なく気管支鏡検査が施行された。BALFは血性でなく好中球優位の細胞数増加がありTBLBでは特記すべき所見を認めなかった。特異的自己抗体上昇や薬剤性肺障害の原因となるような新規薬剤の処方もなかった。呼吸不全は進行しステロイドパルス療法が施行されたが改善なく死亡した。病理解剖ではびまん性肺胞障害の所見を認めた一方で背景に間質性肺炎の所見を見出せず、また誘因は明らかでなかったことから急性間質性肺炎と診断された。急速進行性の呼吸不全を呈した場合急性間質性肺炎は鑑別疾患の一つに挙がるが他疾患の除外が重要である。

B-02

外科的肺生検でCicatrical OPと異所性骨化を認めた間質性肺炎の一例

¹浜松労災病院 呼吸器内科²浜松医科大学 第二内科

○幸田 敬悟¹、豊嶋 幹生¹、神谷 陽輔¹、
須田 隆文²

症例は70歳代男性、20本27年間の既喫煙者。肺膿瘍で入院した際に、背側肺底部主体の網状陰影を認めた。自覚症状は無く、。膠原病等の二次性の間質性肺炎を示唆する所見は無く、自己抗体は陰性であった。KL-6:956U/mL、SP-D:249ng/mlと上昇を認めた。%VC:77.7%、%DLCo:44.5%で拘束性、拡散能障害を認めた。BALの細胞分画は正常範囲内、TBLBでは有意所見を得られなかった。外科的肺生検にてNSIP patternを背景としてCicatrical Organizing Pneumonia (OP)や異所性骨化の所見を認めた。ニンテダニブの治療導入を行い、1年以上経過したが比較的安定した経過を辿っている。Cicatrical OPと異所性骨化の病理像が確認された症例は比較的希であり、考察を加えて報告する。

B-03

間質性肺炎関連疾患に対する脳死肺移植への取り組み

¹藤田医科大学 医学部 呼吸器外科²藤田医科大学病院 看護部 肺移植レシピエントコーディネーター³藤田医科大学 医学部 先端ロボット・内視鏡学

○松田 安史¹、杉元 弥生²、板羽 紗折²、
金咲 芳郎¹、石沢 久遠¹、河合 宏¹、
鈴木 寛利¹、樋田 泰浩³、星川 康¹

【背景・目的】2020年12月藤田医科大学は日本で10番目の肺移植実施施設に認定され、新規肺移植実施施設として肺移植を行なったので報告する。

【結果】1) 紹介・登録状況:41例の脳死肺移植待機登録に関する照会があり、うち27例を地区適応委員会で検討し、21例を中央適応委員会に申請、16例が日本臓器移植ネットワークに待機登録された。41例の原疾患は、特発性間質性肺炎14例、膠原病関連間質性肺炎8例、その他の間質性肺炎7例であり、間質性肺炎関連疾患が最も多かった。2) 登録後経過:登録16例の状況は、3月8日現在待機中9例、待機オフ2例、待機中死亡3例、移植済み1例である。3) 移植例:60歳男性、特発性間質性肺炎。待機登録後約1年でドナーが発生し脳死左片肺移植(手術時間6時間43分、出血量611g)を行ない、術後3ヶ月で退院した。

【まとめ】肺移植希望患者は間質性肺炎関連疾患が最も多く、特発性間質性肺炎に対して脳死肺移植を実施した。

B-04

ECMOを用いて救命したりウマチ関連間質性肺炎と考える1例

大垣市民病院

○安藤 守恭、進藤 丈、安藤 守秀、安部 崇、
中島 治典、加賀城美智子、堀 翔、藤浦 悠希、
船坂 高史、中井 将仁

症例は67歳女性。1ヶ月前から労作時呼吸困難、両手関節痛があり近医で十全大補湯の処方を受けた。X日に低酸素血症をきたし当院に救急搬送された。胸部CTで両肺に気管支透亮像を伴う広範な浸潤像を認め、重症の細菌性肺炎を疑い抗菌薬治療を開始した。呼吸状態が悪化したため、X+2日に挿管人工呼吸管理を行うも、酸素化を維持できずECMOを導入した。同日施行した気管支肺胞洗浄では好中球比率29.0%、リンパ球比率40.0%であった。ステロイドパルス療法を開始して奏功し、X+12日にECMOを、X+14日に人工呼吸器を離脱した。抗CCP抗体陽性、十全大補湯に対するDLST陽性となり、リウマチ関連間質性肺炎の急性増悪、薬剤性肺障害の鑑別を要したが、病歴から前者と考え、タクロリムスを追加した。経過良好で酸素不要となりX+36日に回復期リハビリ病棟に転院した。貴重な経験症例であり、文献的考察を加えて報告する。

B-05

Acute fibrinous and organizing pneumonia (AFOP) パターンを認めた間質性肺炎の1例

静岡県立総合病院 呼吸器内科

○佐藤 大樹、山本 雄也、藤田 侑美、頓所安祐美、杉山 周一、白鳥晃太郎、大川 航平、柴田 立雨、増田 寿寛、高橋 進悟、岸本祐太郎、櫻井 章吾、三枝 美香、赤松 泰介、山本 輝人、森田 悟、朝田 和博、白井 敏博

AFOPは、2002年にBeasleyらが提唱したDAD、OP、EPのいずれとも異なる稀な組織学的パターンを呈する急性・亜急性の経過を示す間質性肺炎である。今回、AFOPパターンを認めた間質性肺炎の1例を経験した。症例は78歳男性。関節リウマチを基礎疾患に持ちステロイド、MTXを常用していた。両側眼瞼MRSA蜂窩織炎の加療中に両肺のすりガラス影が出現し当科を受診した。当初は感染症や薬剤性肺炎が疑われ、抗生剤加療と被疑薬の中止で対応したが、呼吸状態の悪化と胸部画像の悪化を認めたため、ステロイドパルス療法を開始した。その後も全身状態は悪化し第14病日に永眠した。生前に施行した検査では診断が確定しなかったため病理解剖を施行したところ、肺胞腔内に硝子膜形成を認めず、フィブリン球析出と、それを取り囲むように器質化を認め、AFOPパターンと判断した。AFOPについて、文献的考察を加えて報告する。

B-06

非結核性抗酸菌症と関節リウマチを合併したアルミニウム肺の一例

国立病院機構天竜病院 呼吸器アレルギー科

○大嶋 智子、永福 建、伊藤 靖弘、岩泉江里子、大場 久乃、三輪 清一、藤田 薫、金井 美穂、中村祐太郎、白井 正浩

症例は70代男性。40年前から農業用工具の製造のためアルミニウム溶接・加工に従事していた。10年前以上前から肺MAC症、4年前から関節リウマチの診断で通院加療しており、2年前に器質化肺炎でステロイド治療歴がある。胸部画像所見では気管支拡張のほか、両側上葉優位の線維化と胸膜肥厚、両側上葉の容積減少が進行し、気胸や血痰を繰り返していた。X年2月、発熱、咳と痰、労作時息切れあり、多発浸潤影を認めたため入院となった。抗生剤無効から器質化肺炎の再燃が疑われ気管支鏡を施行したところ、器質化肺炎像のほか肺組織内に肉眼的に茶色の異物様物質の沈着がみられた。元素分析(SEM-EDX法)を行ったところ沈着物はアルミニウムであり、アルミニウム肺と診断した。ステロイド治療により改善であり、アーク溶接を避けるよう指導し外来で経過観察している。若干の文献的考察を加え報告する。

B-07

右肺上葉全体が膿瘍化し急速な進行をきたした肺アスペルギルス症の一例

地域医療機能推進機構中京病院 呼吸器内科

○李野 卓司、柴田 智文、太田 翔、折中 雅美、小林 正宏、宮松 晶子、龍華 祥雄、浅野 周一

57歳男性。肺非結核性抗酸菌症で経過観察中。X日に咳嗽と血痰を主訴に前医受診。右肺上葉に内部に内容物を伴う巨大な空洞性陰影を認め肺炎の診断で入院となった。広域抗菌薬と止血剤で加療開始されたが、効果乏しく、X+6日に大量咯血し、気管内挿管・人工呼吸管理のうえ、気管支鏡下に出血管所に止血剤を散布したのち、当院へ転院搬送となった。肺アスペルギルス症や広範な壊死性肺炎が疑われ、抗真菌薬MCFGの追加投与を開始したが、多臓器不全が急速に進行し、X+9日に永眠された。剖検では右肺上葉に大きな膿瘍腔が形成され、内部には糸状菌塊と炎症性滲出物から構成される白色塊内容物を認め、*Candida krusei*、*Aspergillus niger*が培養された。肺門リンパ節に乾酪壊死と極少量ではあるが抗酸菌を認め、肝臓等の主要臓器には萎縮が見られた。直接的な死因は*Aspergillus*主体の敗血症と考えられたが、アルコール多飲による低栄養が病態悪化の一因として疑われた。

B-08

神経性食思不振症に合併した慢性肺アスペルギルス症による肺病変が体重増加とともに改善した一例

三重県立総合医療センター 呼吸器内科

○後藤 広樹、三木 寛登、増田 和記、児玉 秀治、藤原 篤司、吉田 正道

40歳の女性。20年以上にわたる神経性食思不振症の罹患歴を有する。脚気心、細菌性肺炎にて当科で入院加療を受けた際に左肺上葉に壁の厚い不整な空洞性病変を指摘された。脚気心、細菌性肺炎の軽快後、気管支鏡による気管支洗浄、経気管支生検を行った。気管支鏡検体を用いた培養検査、病理検査では有意な結果を得られなかったが、アスペルギルス沈降抗体が陽性だったことから神経性食思不振症を背景に発症した慢性肺アスペルギルス症と診断した。その後、精神科での加療、栄養状態の改善を優先し、抗真菌薬などによる治療は行わずに経過追跡したところ、体重増加とともに陰影は改善し、左肺上葉の空洞性病変は壁の薄い嚢胞性病変へ変化した。神経性食思不振症に慢性肺アスペルギルス症を合併することは比較的稀であるほか、体重増加と共に軽快し、示唆に富む臨床経過を示したことから若干の文献的考察を加え、報告する。

B-09

気管気管支病変を認めたCOVID-19関連肺アスペルギルス症の1例

聖隷浜松病院 呼吸器内科

○杉浦 拓馬、齋藤 高彦、日笠 美郷、青野 祐也、勝又 峰生、三輪 秀樹、河野 雅人、三木 良浩、橋本 大

症例は60歳代女性。現喫煙者。基礎疾患に糖尿病、関節リウマチがあり、免疫抑制剤を使用していた。X年9月に新型コロナウイルス感染症（COVID-19）で入院した。細菌性肺炎・敗血症性ショック、高度腎障害があり、第3病日に人工呼吸器管理となった。抗菌薬やステロイドなどで改善傾向となったが、再増悪した。第17病日に胸部CTで両肺に新規浸潤影を認め、気管支鏡検査で気管から両側区域気管支にかけて発赤・腫脹を認め、白苔が多発していた。気管支病変からの生検で糸状菌を認め、気管支洗浄液および組織培養で*Aspergillus fumigatus*が検出された。COVID-19関連肺アスペルギルス症（COVID-19-associated pulmonary aspergillosis: CAPA）と診断し、ポリコナゾールを開始した。病状は改善傾向となり、気管支鏡検査で第27病日に病変の改善を確認し、第83病日には病変は消失した。CAPAの気管気管支病変の推移を確認できた症例は稀であり、文献的考察を含めて報告する。

B-10

血球貪食症候群に伴う侵襲性アスペルギルス症にて救命困難であった1例

¹津島市民病院 呼吸器内科

²同 内科

○谷本 光希¹、中尾 彰宏¹、山邊 勉²、住田 敦¹、小林 直人¹、小林都仁夫²

85歳男性。9日前からの発熱にて当院受診。血液検査にてCRP13.9mg/dL、WBC25,800/ μ L（好中球92%）、胸腹部CTにて両肺野にすりガラス影を認めた。市中肺炎と判断し、PIPC/TAZ投与にて入院加療したところ、Day15に一旦は改善傾向であった炎症反応が再燃し、胸部CTにて両肺に多発の空洞影が出現した。真菌感染、膠原病、血管炎等の各種検査結果は陰性であり、陰影の性状から敗血症性肺塞栓症の疑いとして、TEIC追加するも奏功せず。Day35に再検した胸部CTでは両肺の空洞影は増悪傾向であった。この時点で肺真菌症を疑い、同日よりL-AMB投与開始したが、Day43に死亡退院された。剖検にて肺組織から*Aspergillus flavus*が培養され、骨髓にて血球貪食症候群を示唆する所見が得られ、入院中の検査結果と併せて血球貪食症候群と診断された。同経過に文献的考察を加えて発表する。

B-11

基礎疾患のない患者に発症した*Exophiala dermatitidis*による肺黒色真菌症の1例

浜松医療センター 呼吸器内科

○金崎 大輝、丹羽 充、中村 尚人、松山 亘、加藤 史照、小澤 雄一、小笠原 隆、佐藤 潤

症例は基礎疾患のない61歳女性。X-1年の健康診断で多発粒状影を指摘され、前医を紹介受診された。胸部CTで気道散布性の粒状影が見られた。自覚症状は乏しく、血液検査では抗MAC抗体陰性、喀痰検査では抗酸菌培養は陰性だった。しかし、経過で陰影が緩徐に増悪していたため、X年10月精査加療目的に当科で紹介受診された。陰影の性状から肺非結核性抗酸菌症を疑い、X年11月気管支鏡検査を施行した。右中葉B⁴a、B⁵aの気管支洗浄液より*E. dermatitidis*が同定されたため、肺黒色真菌症と診断した。 β -D-グルカンは経過中に検査されなかった。患者より治療希望があり、イトラコナゾールを導入した。*E. dermatitidis*は、土壌の他、浴槽の水、加湿器など身近な環境に生息している。ヒトには主に日和見感染症として発症するが、本症例は肺疾患の既往のない患者に発症した稀な例と思われたため、経験例を報告する。

B-12

2型炎症を伴っていたが抗真菌薬のみで軽快した慢性肺アスペルギルス症の一例

藤枝市立総合病院 呼吸器内科

○山下 遼真、鈴木 僚、芹澤沙耶香、森川 圭亮、伊藤祐太郎、平松 俊哉、望月 栄佑、秋山 訓通、田中 和樹、松浦 駿、津久井 賢、小清水直樹

症例は87歳男性。1ヶ月前から持続する湿性咳嗽の精査加療目的に当科へ紹介された。胸部CTで右肺上葉に壁肥厚を伴う空洞と周囲の浸潤影を認めたほか、両肺野末梢に浸潤影を認めた。末梢血好酸球数（2880/ μ L）と血清IgE（4559IU/mL）は上昇しており、血清アスペルギルス抗原、アスペルギルス特異的IgGおよびIgEが陽性であった。気管支鏡検査を施行し、吸痰培養で*Aspergillus fumigatus*を検出した。アレルギー性気管支肺アスペルギルス症（ABPA）の可能性も考えられたが、右上葉の所見から慢性肺アスペルギルス症（CPA）としてステロイドは使用せずポリコナゾールのみで治療を開始した。その後症状および画像所見は改善し、末梢血好酸球数と血清IgEの低下を認めた。ABPAの治療ではステロイドが用いられるが、本症例のようにCPAに2型炎症を合併する例では抗真菌薬のみで軽快することがあるため、感染症を増悪させるステロイドの適応は慎重に検討する必要がある。

C-01

腎移植後に化膿性椎体椎間板炎と両側腸腰筋膿瘍を合併した *M. kansasii* の一例

日本赤十字社愛知医療センター名古屋第二病院

○岩瀬 泰英、村田 直彦、松野真佑美、河合 将尉、竹中 大喜、外山 陽子、岡田 暁人、鈴木 博貴、松田 浩子、若山 尚士

症例は76歳、男性。X-18年に海外で腎移植を受け、プレドニゾロン、ミコフェノール酸モフェチル、タクロリムスを内服していた。X-1年12月、CTにて偶発的に、右上葉に空洞を認め前医より紹介となった。喀痰培養で2回 *M. kansasii* が同定され、治療導入を検討していたところ、X年2月に強い腰痛が出現し他院を受診した。画像検査で化膿性椎体椎間板炎と両側腸腰筋膿瘍の診断となり、MEPM、VCMで治療開始されたが、腸腰筋膿瘍穿刺が必要となったため当院へ転送となった。腸腰筋穿刺時の培養にて *M. kansasii* が同定され、播種性抗酸菌感染症と診断した。INH、RFP、EB内服治療を開始した。膿瘍ドレナージは施行できなかった。転送7日目に敗血症ショックとなり、ノルアドレナリン持続投与を要したが、3日程で全身状態は安定し、ICU退室となった。臓器移植後の3剤免疫抑制下に発症した *M. kansasii* の播種性感染に関して経過と合併症を検討する。

C-02

当院におけるアミカシン硫酸塩吸入用製剤導入経験について

豊橋市民病院 呼吸器・アレルギー内科

○牧野 靖、大館 満、福井 保太、安井 裕智、街道 達哉、山田 千晶、森 康孝

肺MAC症に対するアミカシン硫酸塩吸入用製剤（販売名 アリケイス吸入液590mg）は、2021年7月に発売され使用出来るようになった。当院では発売から2023年2月28日までに15名に当薬剤を導入した。男女比は男性1例、女性14例。平均年齢は69.1歳。M. intracellulareが7例、M. aviumは8例で、2023年2月28日時点で吸入を中止した症例は4例であった。導入場所は発売当初は入院でおこなっていたが、保険の改訂にともない外来で現在は施行しており、外来では6例を導入している。入院、外来とも当院では早期にパスを用いてアミカシン硫酸塩吸入用製剤導入を図っており、最短で1.5ヶ月で有害事象のため中止した症例があったが、他患者は比較的コンプライアンスよく吸入を施行していた。当院の症例をパスの内容も踏まえて報告する。

C-03

抗IFN- γ 自己抗体陽性の播種性MAC症の一例

岐阜県立多治見病院 呼吸器内科

○平野 忠義、八木 光昭、高畑 徳子、志津 匡人、佐々木由美子、矢口 大三、玄 崇永、阿部 大輔、市川 元司

症例は50代男性。繰り返す肺炎に対してX-1年に気管支鏡下肺生検を行い、器質性肺炎の診断のもとステロイド開始した。その後気管支鏡検体にて *Mycobacterium intracellulare* が検出され肺MAC症と診断されたためクラリスロマイシン、リファンピシリン、エタンブトールによる治療開始し、ステロイドは漸減していた。X年1月より腰痛自覚あり、前医のMRIにて腰椎病変指摘され骨転移が疑われたため当院紹介。PET-CTにて多発肺病変、リンパ節病変、骨病変を認め転移性骨腫瘍や多発性骨髄腫などが疑われた。L1の骨生検を施行したところ *Mycobacterium intracellulare* の発育あり播種性MAC症と診断した。HIV陰性でありクオオンティフェロン判定不可であったため熊本大学に抗IFN- γ 自己抗体の判定依頼を行ったところ陽性を結果だった。治療は上記3剤に加えてアミカシンを加えた4剤にて行った。抗IFN- γ 自己抗体陽性の播種性MAC症を経験したため、文献的考察を加えて報告する。

C-04

有癭性膿胸で発症した *M. avium* 症の1例

¹トヨタ記念病院 呼吸器内科

²同 呼吸器外科

○森 拓也¹、木村 元宏¹、内田 岬希¹、木村 隼大¹、中村 さや¹、奥村 隼也¹、森山 悟²、杉野 安輝¹

症例は54歳女性。近医で関節リウマチに対してトシリズマブ、タクロリムス、イグラチモドによる薬物治療を受けていた。左胸痛、咳嗽、発熱を訴えて某日当院受診。胸部CTで左気胸と胸水貯留を認め、左肺下葉に浸潤影と空洞を認めた。肺炎、気胸、膿胸の合併を考え、胸腔ドレナージと抗菌薬投与を開始した。トシリズマブ、タクロリムスを休薬し、関節痛のためプレドニゾロン 10 mg/day を内服した。TAZ/PIPC投与後も改善せず、MEPM、VCMに変更したが無効であった。胸水から一般細菌を検出しなかったが、喀痰および胸水から *M. avium* が分離されたため *M. avium* による有癭性膿胸と診断した。CAM、EB、STFXの内服を開始した。症状は改善し、胸腔ドレナージを終了した。非結核性抗酸菌症による膿胸はまれである。文献的考察を加えて報告する。

C-05

有癭性膿胸を呈したM.abscessusの1例

¹伊勢赤十字病院
²同 感染症内科

○仁儀 明納¹、岩本 圭右¹、井谷 英俊¹、
豊嶋 弘一²、近藤 茂人¹、谷川 元昭¹

近年、肺Mycobacterium abscessus (M.abscessus) 症は増加傾向で、我が国では肺MAC症、肺M.kansaiiに次いで第3位を占める。症例は70代女性、喀痰の小川培地よりM.abscessusを認め、X-3年AMK + IPM/CS + CAMで2週間の治療を行った。その後、CAM + FRPMで加療を行った。X-2年1月に肺陰影の増悪を認め、STFX + MINO + CAMに治療を変更した。X年11月、微熱が持続し来院された。胸部Xpでは右肺野に膿胸と気胸を認め、肺M.abscessusの増悪と診断し、右胸腔内にドレーンを留置し、抗生剤AMK + IPM/CS + STFX + CAMで加療した。1か月加療後、膿胸は改善、X年12月プロミックRGMを施行、CAMのMICは3-5日判定で16 μg/ml、14日判定で64 μg/mlで、マクロライド誘導耐性である。過去にCAMの長期投与の影響がありM.abscessusの亜種の同定は困難である。今後はAMK 2回/週 + STFX + CAM800 + CFZの6か月加療を予定する。本症例を文献的考察にてM.abscessusの亜種推定と治療方針を検討する。

C-06

当院の肺抗酸菌症疑い症例におけるデジタルPCRの検討

¹松阪市民病院
²三重大学医学部 呼吸器内科

○西井 洋一¹、西尾 美帆¹、藤原 由妃¹、
中村 早希¹、鈴木 勇太¹、坂口 直¹、
伊藤健太郎¹、藤原研太郎¹、伊藤 温志¹、
樽川 智人¹、宇城 研悟¹、田口 修¹、
畑地 治¹、小林 哲²

【対象・方法】当院で胸部CT画像にて肺抗酸菌症を疑い気管支鏡を行った197例に対して肺洗浄液および喀痰、唾液、血漿、尿検体のデジタルPCRによる成績に対して前向きに検討を行った。

【結果、結語】結核6例、NTM亜種6例を除いた197例で検討した。CT画像では結節・気管支拡張型(type NB)175例、線維空洞型(type FC)22例、気管支鏡洗浄液培養陽性による診断確定92例。診断確定群の内訳はavium47例、intracellulare39例、avium+intracellulare6例であった。デジタルPCRは培養より結果が迅速で(6時間で判定)、気管支洗浄液でdigital数『2』以上を陽性とする培養の有無とdPCR両検査の全一致率は180/197=91.4%、感度96.7%、特異度86.7% 陽性予測値86.4%(残りの13.6%は培養陰性なるもPCR陽性)、陰性予測値96.8%であった。喀痰もしくは唾液でdigital数『2』以上であると洗浄液培養陽性率は80%以上であった。

C-07

肺扁平上皮癌に合併した肺動脈仮性動脈瘤の1例

¹伊勢赤十字病院 感染症内科
²同 呼吸器内科
³同 放射線診断科

○田中 宏幸¹、岩本 圭右²、仁儀 明納²、
豊嶋 弘一¹、浦城 淳二³、谷川 元昭²

【症例】70歳代男性。

【病歴】入院7日前から発熱、咳嗽、喀痰、呼吸困難感があり、増悪を認め、近医から当院へ紹介受診となった。低酸素血症に加えて、胸部CT検査で右S2に空洞影を認め、粒状影、スリガラス影、浸潤影も瀰漫性に認めていた。活動性肺結核を疑い、入院としたが、喀痰抗酸菌塗抹検査は3日連続で陰性であった。入院2日目に大量咯血で人工呼吸器管理となり、造影CT検査で空洞部位と一致して肺動脈仮性動脈瘤を疑う所見を認め、入院4日目に血管内治療を施行し、その後は状態の改善を認めた。入院34日目の気管支鏡検査で右上葉支の肺扁平上皮癌と診断し、入院40日目に自宅退院とした。

【考察】大量咯血は肺動脈由来が多いが肺動脈由来のこともあり、その場合は本症例のように重症の低酸素血症を来すことがある。血痰・咯血時に浸潤影、腫瘤影、空洞影を画像上認める場合は、同部位の肺動脈仮性動脈瘤の合併を鑑別に挙げるべきである。

C-08

Trousseau症候群に対しヘパリン自己注射とエドキサバンによって長期コントロールが可能であった肺腺癌の1例

社会医療法人宏潤会大同病院 呼吸器内科

○平野 彩未、松波舞衣子、戸田 早苗、大貫 友博、
石原 明典、杵名 健雄、吉川 公章

【症例】67歳男性

【病歴】労作時呼吸困難のため受診し、局所麻酔下胸腔鏡検査で右肺腺癌および癌性胸膜炎と診断した。頭部造影MRIで無症候性の多発脳梗塞を認め、Dダイマーの急激な上昇と両下肢に静脈血栓を伴うことからTrousseau症候群と診断した。

【経過】未分画ヘパリンの持続静注を開始し、神経症状の悪化なくDダイマーは減少した。肺癌に対してはベムプロリズマブを投与し、ヘパリン皮下注射に変更して退院した。3か月後には肺癌は部分奏効でDダイマーは低下、MRIで新規脳梗塞は認めなかった。皮下硬結によりヘパリンの自己注射困難となったため、エドキサバン内服に変更した。6か月後には下肢の血栓は消失し抗凝固療法を終了したが、12ヵ月後の時点で血栓症の再発はない。

【考察】Trousseau症候群ではヘパリンによる初期治療が第一選択だが、肺癌治療によって動脈血栓のリスクが低減すればDOAC内服への変更や抗凝固療法を終了できる可能性が示唆された。

C-09

肺大細胞神経内分泌癌の菌肉転移に対して放射線治療を施行しQOL改善を認めた1例

中東遠総合医療センター

○山崎 寛也、太田 智陽、長崎 公彦、三上 智、野田 純也、田宮裕太郎

症例は69歳男性。定期検査で胸部異常陰影を指摘され当科紹介受診し、肺大細胞神経内分泌癌(LCNEC)(cT3N2M0 StageⅢB)と診断した。化学放射線治療シスプラチン+エトポシド+加速過分割照射(45Gy/30回)を開始し、1コース終了時点で部分奏功が得られていた。しかし2コース目の経過中に脳梗塞を発症し、重度の麻痺が残存したため化学療法は中止となり、療養型病院へ転院した。転院2カ月後に脳転移および菌肉腫瘍を認め、加療目的に当科に再紹介となった。脳転移に対して定位放射線治療を行った。菌肉腫瘍に対しては生検を施行し、LCNECの転移と診断されたため、同部位に強度変調放射線治療(30Gy/10回)を行った。その後菌肉転移は縮小し、食事摂取などに関してQOLの改善を認めた。肺癌の菌肉転移は比較的稀であるが、QOLに大きく影響を及ぼすためその対応は重要である。文献的考察を加え報告する。

C-10

肺小細胞癌の傍腫瘍症候群による辺縁系脳炎で痙攣群発を起こした一例

豊橋市民病院

○佐野 開人、安井 裕智、街道 達哉、山田 千晶、福井 保太、大館 満、真下 周子、牧野 靖

【症例】7x歳男性

【主訴】意識障害

【現病歴】X年2月にバスの運転中に意識を失い交通事故となり当院に救急搬送された。来院時に意識障害と痙攣群発を認め、CTで頭蓋内に病変を認めず、右肺門部腫瘍および肝多発腫瘍を認めたため、肺癌多発肝転移と症候性てんかんの疑いで精査加療目的に入院となった。喀痰細胞診より小細胞癌と診断した。頭部MRIで右島皮質から前頭葉内側に広範囲の高信号を認め辺縁系脳炎によるてんかん発作と診断し、脳炎の原因検索でSOX1抗体が陽性となり傍腫瘍症候群と診断した。複数の抗痙攣薬を併用して痙攣発作は消失するも、意識障害の改善はなく、肝機能障害の悪化を認め化学療法困難と判断した。緩和ケアのためX年3月14日に転院となった。

【考察】肺小細胞癌に伴う傍腫瘍症候群による辺縁系脳炎はしばしば診断に時間がかかり予後不良である。肺癌における傍腫瘍症候群による脳炎について過去の報告例と比較検討を加え発表する。

C-11

プラチナ製剤を含む化学療法中に大動脈血栓症を来した大細胞神経内分泌癌の1例

中東遠総合医療センター

○野村 佳世、太田 智陽、長崎 公彦、三上 智、野田 純也、田宮裕太郎

症例は68歳、男性。大細胞神経内分泌癌 cT1cN3M1c Stage4Bの診断で、1次治療のシスプラチン+エトポシド+デュルバルマブ療法を行った。部分奏功が得られデュルバルマブ維持療法に移行したが、7ヶ月後に病勢増悪したため、2次治療としてカルボプラチン+エトポシド療法を開始した。2コース後の造影CTで腫瘍は縮小していたものの、上行大動脈・腹部大動脈・肺動脈に多発する血栓を偶然認めた。血栓症をきたす他疾患は否定的であり、がん関連血栓症と考えられた。症状はなく、ヘパリンおよびエドキサパンによる抗凝固療法を開始した。血栓は速やかに縮小し合併症なく経過したため、以降エドキサパンを併用しカルボプラチン+エトポシド療法は継続可能であった。がん関連血栓症、特にプラチナ製剤を含む化学療法中の大動脈血栓症は、稀であるが診断・治療に緊急を要する病態であり注意が必要である。

C-12

肺原発Hepatoid Adenocarcinomaに化学放射線・Durvalumabが奏功した一例

¹名古屋大学大学院 医学系研究科 病態内科学講座 呼吸器内科学

²同 臓器病態診断学/病態構造解析学

○橋本 賢彦¹、神山 潤二¹、森瀬 昌弘¹、平野 達也¹、田中 一大¹、若原 恵子¹、石井 誠¹、関 雅文²、中黒 匡人²、加留部謙之輔²

症例は44歳男性。X年9月、健診にて左上肺腫瘍影を指摘され当院紹介受診、血中AFP異常高値(1452ng/mL)を認めた。精査にて左肺上葉縦隔側に縦隔に広く接する腫瘍を認め、縦隔腫瘍、原発性肺癌等を鑑別として、同10月、左肺上葉切除術施行した。切除標本では、免疫染色にて腫瘍細胞の一部がAFP陽性であり、肺原発のAFP産生Hepatoid Adenocarcinoma、pStageIBと診断した。術後6か月で気管分岐下縦隔リンパ節増大を認め、同部の気管支鏡下リンパ節生検にて術後再発と診断した。根治的同時併用化学放射線療法およびDurvalumabによる地固め療法を開始し、長期無増悪生存が得られている。AFP産生Hepatoid Adenocarcinomaに対し化学放射線療法およびDurvalumab療法が奏功した症例で、その希少性から文献的考察を加えて報告する。

C-13

異所性 ACTH 産生小細胞肺癌の 1 例

¹静岡県立総合病院 呼吸器内科

²同 糖尿病内分泌内科

○藤田 侑美¹、山本 雄也¹、杉山 周一¹、
頓所安祐美¹、白鳥晃太郎¹、大川 航平¹、
柴田 立雨¹、増田 寿寛¹、高橋 進悟¹、
岸本祐太郎¹、櫻井 章吾¹、三枝 美香¹、
赤松 泰介¹、山本 輝人¹、森田 悟¹、
朝田 和博¹、白井 敏博¹、小杉理英子²、
早房 良²

症例は69歳男性。食思不振と脱力で当院に救急搬送された。下腿浮腫と高血圧、高血糖、K1.6 mmol/Lと著明な低カリウム血症を認めた。CTで右肺門に腫瘤があり、縦隔や右鎖骨上窩リンパ節と両側副腎の腫大、多発骨転移を認めた。ACTH 770 pg/ml、コルチゾール 88.3 μg/dl、NSE 205ng/ml、Pro-GRP 147204pg/mlと上昇しており、異所性 ACTH 産生小細胞肺癌が疑われた。カリウムの補充とメチラポンの投与を行いつつ、気管支鏡検査後にカルボプラチン+エトポシドの投与を開始した。その後も、コルチゾール高値が続いたため、メチラポンをオシロドスタットに変更し、増量したところ、コルチゾールが低下した。全肺癌の中で異所性 ACTH 産生小細胞肺癌の頻度は低く、報告例も少ない。その臨床的特徴について文献的考察を加えて報告する。

C-14

Finger-in-glove sign を呈した気管支原発粘表皮癌の 1 例

¹静岡赤十字病院 呼吸器内科

²浜松医科大学 内科学第二講座

○増田 拓也¹、堀池 安意¹、鈴木健太郎¹、
杉本 藍¹、森田 雅子¹、松田 宏幸¹、
志知 泉¹、須田 隆文²

症例は53歳男性。健康診断の胸部単純X線写真で右上肺野の結節影を指摘されて当科紹介受診となった。胸部CTでは右S2肺門側に長径29mmの分岐状の腫瘤を認め、finger-in-glove sign を呈していた。FDG-PETでは同腫瘤に一致してSUVmax5.27の異常集積を認めた。他部位に異常集積はなく、頭部造影MRIでは脳転移を認めなかった。診断確定のために施行した気管支鏡検査では、右B2入口部に粗造で発赤した粘膜を有する腫瘤性病変を認め、同部位より直視下生検を実施した。病理組織は粘液産生を伴う腺癌様所見を呈しており、唾液腺型悪性腫瘍と考えられたため根治目的に呼吸器外科で右肺上葉切除術を行った。手術検体では粘液を有する異型上皮細胞が腺腔形成性あるいは胞巣状に増殖し、淡明な細胞質を有する細胞のシート状増殖も混在していたことから粘表皮癌と診断した。気管支原発粘表皮癌は比較的稀であり、若干の文献的考察を加えて報告する。

C-15

肺腺癌に合併したPTTMに対して化学療法を施行し呼吸不全改善に至った一例

小牧市民病院

○縣 知優、小島 英嗣、高田 和外、後藤 大輝、
櫻井 孟、全並 正人、多湖 真弓

症例は59歳女性。X年4月より咳嗽症状あり、6月に右中葉肺腺癌cT4N3M1c、Stage4Bの診断となった。原発巣は気管支内腔に進展しており、咳嗽と血痰症状悪化を認めたため、8月に原発巣に対して姑息的放射線照射を施行した。化学療法導入目的で9月5日に受診した際、呼吸不全を認め入院となった。心臓超音波検査にて著明な右心負荷所見を認めたが造影CTでは肺塞栓症を認めなかった。精査のため心臓カテーテル検査を行い、肺動脈吸引細胞診の結果などから肺腫瘍血栓性微小血管症(PTTM)と診断した。9月8日よりCBDCA+PEM+BEV、低分子ヘパリン、タダラフィルの投与を開始した。経時的に呼吸不全は改善を認め、9月22日に酸素投与を終了し、10月4日に退院した。PTTMは悪性腫瘍の合併症として肺動脈内に微小血栓を生じて呼吸不全を呈する病態であるが、呼吸不全の進行が早く死亡後に診断される例が多い。今回PTTMの早期診断と治療奏功した症例を経験したため報告する。

C-16

化学放射線療法による二次癌が疑われた肺扁平上皮癌の 1 例

阪市民病院

○住吉 賢治、鈴木 勇太、江角 真輝、江角 征哉、
坂口 直、伊藤健太郎、藤原研太郎、西井 洋一、
安井 浩樹、田口 修、畑地 治

症例は76歳男性、2016年5月に当科受診し、精査の結果、限局型小細胞肺癌と判明し、CBDCA+VP-16+加速過分割照射(45Gy/30回、1.5Gy/回、1日2回照射)を行った。以降は半年ごとに腫瘍の転移再発はなく経過していた。2022年2月に全身CT画像検査で放射線照射部の残存していた癒痕性の無気肺とは異なる浸潤影の増大を認め、気管支鏡での生検を行ったところ、扁平上皮癌と判明し、放射線治療による放射線誘発癌が考えられた。放射線治療は根治性のある治療であるが、放射線は発がん因子としての働きも有しており、長期生存例では放射線誘発癌が問題となる。文献的考察を加えて報告する。

一般演題 第2日目 抄録

〈筆頭演者が研修医アワード対象の発表には下線が付いています。〉

A-15

気管支鏡下生検にて診断に至った肺内骨髄脂肪腫の1例

¹愛知県厚生農業協同組合連合会海南病院²名古屋大学医学部附属病院 呼吸器外科○清利 紘子¹、中尾 心人¹、平田 雄也¹、
木下 亮輔¹、林 俊太郎¹、杉原 雅大¹、
栗山満美子¹、武田 典久¹、村松 秀樹¹、
芳川 豊史²

【症例】71歳男性

【主訴】胸部異常陰影

【現病歴】X年7月に健康診断の胸部単純X線写真で右下肺野結節影を指摘され、当科受診した。胸部CTで、右中葉の無気肺と右中葉支に長径約20mmの占拠性病変を認めた。造影CTでは造影効果の乏しい内部が不均一で境界明瞭な結節影を認めた。気管支鏡検査では右中葉支に表面平滑な腫瘤性病変を認め、経気管支生検で脂肪組織が採取された。脂肪組織内には造血細胞を3系統認め骨髄脂肪腫と診断した。骨髄不全の有無精査で行った骨髄穿刺では、正形成骨髄であり3系統ともに分化良好で線維化は認めなかった。右中葉は無気肺で閉塞性肺炎のリスクから外科切除を提案したが、患者希望にて経過観察方針となっている。

【考察】骨髄脂肪腫の多くは副腎皮質等に発生し胸部領域に発生するのは稀で、胸部では縦隔発生例が多いとされている。肺内の骨髄脂肪腫は非常に稀であり、貴重な症例と考え報告する。

A-16

食道癌術後に出現した気管内炎症性ポリープの一例

¹浜松医科大学 内科学第二講座²同 腫瘍病理学講座³聖隷三方原病院 呼吸器外科○増田 貴文¹、北原 佳泰¹、井上 裕介¹、
安井 秀樹¹、穂積 宏尚¹、柄山 正人¹、
鈴木 勇三¹、古橋 一樹¹、榎本 紀之¹、
藤澤 朋幸¹、新村 和也²、渡邊 拓弥³、
棚橋 雅幸³、乾 直輝¹、須田 隆文¹

【症例】70歳代男性

【主訴】なし

【経過】食道胃接合部癌に対しX-1年8月に食道全全摘術を施行し、同年10月よりTS-1による術後補助化学療法を継続していた。X年2月の胸部CTで吻合した食道と接した気管の内腔に隆起する結節影が認められ、PET-CTにてSUV max 5.0のFDG集積を認めたため、当科に紹介となった。約1ヶ月の経過で腫瘍は増大傾向にあり、X年4月に気管支内視鏡検査を実施したところ、気管背側に腫瘤性病変を認め、同部位より生検を実施した。生検検体からinflammatory granulation tissueが確認でき、気管内炎症性ポリープの診断となった。他院呼吸器外科に紹介し、気管支鏡下レーザー焼灼術を施行し、以後再発なく経過している。

【考察】気管内炎症性ポリープは内視鏡的所見から悪性腫瘍との鑑別がしばしば困難である。本症例では術後吻合した食道と接した部位の気管に発生したことで、再発食道癌の直接浸潤とも鑑別を要し、より診断に苦慮した。

A-17

声門下平滑筋腫により気道狭窄に至った一例

地方独立行政法人静岡市立静岡病院 呼吸器内科

○亀井 淳哉、渡辺 綾乃、貫 智嗣、中井 省吾、
中村 匠吾、児島 駿、佐竹 康臣、藤井 雅人、
佐野 武尚、山田 孝

症例は74歳女性。5年ほど前から労作時息切れを自覚し、数か月前から喘鳴も認めた。近医で喘息の治療を開始されたが改善が乏しく、当科を紹介受診となった。聴診上、吸気時喘鳴が聴取され、呼吸機能検査では上気道狭窄のパターンを呈していた。CTでは声門下の気管膜様部から内腔に突出する最大径28mmの腫瘤性病変を認め、気管支鏡検査では声門下に表面平滑な腫瘤性病変を認め、生検で平滑筋腫の診断となった。気道狭窄を伴う広基性の腫瘍であり、出血時の窒息リスクも考慮し内視鏡的切除は困難と考え、当院耳鼻咽喉科で気管切開後に直達喉頭鏡下での腫瘍摘出術を施行した。術後病理でも悪性所見は認めず、最終診断も良性の平滑筋腫の診断であった。術後経過は良好であり、喘鳴も消失した。

A-18

TTF-1陽性の巨大胸膜播種を伴った卵巣癌の1例

静岡済生会総合病院 呼吸器内科

○鈴木 理紗、土屋 一夫、伊藤 泰資、森 利枝、
明石 拓郎、大山 吉幸、池田 政輝

症例は生来健康で喫煙歴のない60歳台女性。2週間前からの増悪傾向にある呼吸困難を主訴に当院救命センターを受診し、緊急入院となった。胸部X線では右大量胸水を認め、胸部CTでは右胸膜に多発結節を認めた。入院第4病日に局所麻酔下胸腔鏡検査を施行した。壁側胸膜には多数の白色隆起性結節を認め、一部は巨大な腫瘤性病変を形成していた。同部位からの生検でCK7、TTF-1、WT-1陽性でCK20陰性の腺癌と診断した。ドライバー遺伝子の異常は認められなかった。全身検索の結果、多発肺転移および右卵巣腫瘍とそこから上行性に連続する腹腔内のリンパ節腫大を認め、胸膜播種の原因として肺癌に加え卵巣癌が鑑別に挙がった。超音波内視鏡下穿刺吸引法で腹腔内リンパ節生検を行い胸膜播種と同様の免疫染色パターンを呈する腺癌が認められたため卵巣癌の胸膜播種と診断した。TTF-1陽性の卵巣癌の胸膜播種は稀であり文献的報告と併せて報告する。

A-19

Nintedanib 投与により縮小をえた尿管癌縦隔リンパ節転移の一例

静岡済生会総合病院 呼吸器内科

○西野 嘉紘、伊藤 泰資、森 利枝、明石 拓郎、土屋 一夫、大山 吉幸、池田 政輝

症例は79歳男性、左尿管癌の術前検査で胸部異常陰影を指摘された。下葉を中心に蜂巣肺を認め、各種検査の結果、特発性肺線維症と診断をした。腹腔鏡下左腎尿管全摘 (pT3N0M0 stageⅢ) を行い、その後は外来で経過観察となった。術後3年頃の胸部CTで右下葉に緩やかに増大する結節と気管分岐部リンパ節腫大を認めたため、EBUS-TBNAによる診断を試みた。免疫組織学的に尿路移行上皮癌と診断をしたが、年齢や肺機能、間質性肺炎といった合併症のために、尿管癌の再発治療は困難と判断された。以前には導入に積極的ではなかったnintedanibの治療を、本人と家族が希望されたために投与を開始した。下痢症状で減量を行なったものの継続でき、徐々にKL-6の低下を認めた。また、経過で撮影したCTで緩やかに縦隔リンパ節の縮小を確認することができた。nintedanib投与により縮小を得られた尿管癌の症例は比較的可成りと考えられ、考察を加えて報告する。

A-20

気管支カルチノイドに対して長期間の経過観察をなし得た一例

静岡県立総合病院 呼吸器内科

○柴田 立雨、山本 雄也、藤田 侑美、頓所安祐美、杉山 周一、白鳥晃太郎、大川 航平、増田 寿寛、高橋 進悟、岸本祐太郎、櫻井 章吾、三枝 美香、赤松 泰介、山本 輝人、森田 悟、朝田 和博、白井 敏博

症例は60代男性。X-13年に前医で偶発的に右上葉の結節影を認め、経気管支肺生検の病理像から乳頭腺腫の診断となった。その後フォローアップされていたが、X-11年の受診を最後に通院を自己中断していた。X-4年から当院泌尿器科で前立腺癌、多発リンパ節転移、肺転移疑いに対してホルモン療法が行われていた。治療によりPSAは基準値内へ低下するなど著効していたが、右上葉の結節影は増大傾向であり、当科紹介となった。前医の標本に対して免疫染色を追加したところ、Synaptophysin、ChromograninAに陽性を示し、MIB-1陽性細胞は1%程度であり、定型カルチノイドの診断となった。PETCTなどでは遠隔転移は認めなかった。カルチノイドは低悪性度の神経内分泌腫瘍であり、疑われれば外科手術が行われることが多い。本症例は長期間の未手術気管支カルチノイドの経過をみることであった一例として詳細を報告する。

A-21

非重症の多発血管炎性肉芽腫症に対してアバコパンとシクロホスファミドによる寛解導入を行った1例

静岡県立総合病院 呼吸器内科

○山本 雄也、藤田 侑美、頓所安祐美、杉山 周一、白鳥晃太郎、大川 航平、柴田 立雨、増田 寿寛、高橋 進悟、岸本祐太郎、櫻井 章吾、三枝 美香、赤松 泰介、山本 輝人、森田 悟、朝田 和博、白井 敏博

症例は76歳女性。X-7年に多発肺結節、MPO-ANCA高値で当科に通院していた。気管支鏡検査で診断に至らず外科的肺生検予定であったが、検査前に陰影は自然消退し、MPO-ANCAの陰性化を認めたため通院終了となっていた。X年3月に前回と同様の多発肺結節が出現し、MPO-ANCAの再上昇を認めた。再度気管支鏡検査を行ったが診断がつかず、X年9月に外科的肺生検を行った。生検肺組織で肉芽腫及び血管病変を認め、多発血管炎性肉芽腫症と診断した。強膜炎と多発肺結節を認めたものの、発熱や他臓器病変を認めず、本人が全身ステロイドを拒否したため、アバコパンとシクロホスファミドで寛解導入を行った。治療開始後、強膜炎の改善とMPO-ANCAの低下を認めたが、多発肺結節は残存した。現在はアバコパンとアザチオプリンで治療を継続している。多発血管炎性肉芽腫症に対してステロイドフリーで寛解導入を試みた症例は稀であるため、若干の文献的考察を加えて報告する。

A-22

透析導入から数ヶ月後に肺胞出血を来したGoodpasture症候群の一例

聖隷三方原病院 呼吸器センター 内科

○山田耕太郎、松井 隆、霜多 凌、杉山 裕樹、志村 暢泰、中村 隆一、伊藤 大恵、稲葉龍之介、杉山 未紗、後藤 彩乃、天野 雄介、加藤 慎平、美甘 真史、長谷川浩嗣、横村 光司

症例は30代男性。X年5月に食思不振・尿量低下で近医受診、Cre 20 mg/dlの異常高値と胸腹水貯留を認め当院腎臓内科に紹介となった。抗糸球体基底膜 (GBM) 抗体が強陽性であり、同抗体の腎炎による末期腎不全の診断で血液透析導入後6月に退院となった。8月より血痰と労作時呼吸困難が出現し、当科外来を受診した。SpO2 99% (室内気) と良好であったが抗GBM抗体は強陽性で持続し、胸部CTで中葉や舌区主体の小葉中心性すりガラス陰影を認めた。気管支鏡検査にてBALを施行、血性液を回収し肺胞出血及びGoodpasture症候群と診断した。寛解導入療法としてステロイドパルス及び血漿交換を行い、後療法をPSL 50mgで開始した。以後慎重に漸減しているが症状の再燃は認めていない。予後不良であることが知られているが疾患の希少性から急性期・維持期の治療について十分なエビデンスが得られていないGoodpasture症候群の一例を経験したため、文献的考察を交えて報告する。

A-23

VEXAS症候群疑診例に合併しステロイドパルス後療法で再燃を繰り返した肺病変の1例

¹蒲郡市民病院 呼吸器内科

²名古屋市立大学地域医療教育研究センター

○天草 勇輝¹、竹村 昌也^{1, 2}、小栗 鉄也^{1, 2}

症例は60代男性。X-1年に不明熱+Sweet病疑診例として基幹病院より当院皮膚科に転医、以降プレドニゾン(PSL)15~25mg/日を内服していた。X年6月より呼吸困難を自覚、7月上旬の胸部CTで両肺小葉間隔壁肥厚とすりガラス陰影を認め当科へ紹介。非線維性過敏性肺炎様陰影と判断したが血清KL-6値は正常範囲内であり、転医時より大球性貧血を認めたことから、VEXAS症候群に合併する肺病変の可能性も考えられた。気管支鏡検査では特異的な所見を認めず、経過観察で一旦軽快したが、8月上旬に肺陰影の増悪と呼吸不全を認め入院。メチルプレドニゾン(mPSL)パルス療法で肺陰影の改善を得るものの、後療法早期の高用量の段階で発熱・CRP上昇とともに肺陰影が増悪するのを繰り返し、VEXAS症候群の可能性がより示唆された。mPSLの慎重な漸減を試みたが、9月中旬に発熱性好中球減少症・敗血症で永眠した。VEXAS症候群に合併する肺病変に関する文献的考察を加え報告する。

A-24

胃前庭部毛細血管拡張症と胸膜炎を合併した全身性強皮症の1例

¹磐田市立総合病院 呼吸器内科

²浜松医科大学 内科学第二講座

○森川 萌子¹、大竹 亮輔¹、岸本 叡¹、鈴木 浩介¹、中川栄実子¹、村上有里奈¹、青島洋一郎¹、西本 幸司¹、松島紗代実¹、原田 雅教¹、右藤 智啓¹、妹川 史朗¹、須田 隆文²

症例は68歳男性。呼吸困難、全身浮腫の悪化があり、当院を受診した。皮膚硬化、抗Scl-70抗体陽性を認め、強皮症と診断した。間質性肺炎の所見があり、強皮症に伴う間質性肺疾患として、ニンテダニブで治療導入した。診断から約半年後、貧血が出現し、鉄補充等で治療するも悪化した。上部消化管内視鏡検査を施行し、胃前庭部毛細血管拡張症(GAVE)と診断した。アルゴンプラズマ凝固法で治療したが、貧血は進行した。また、同時期より右胸水の増加や胸膜炎を示唆する胸膜肥厚の所見を認めた。局所麻酔下胸腔鏡検査を行い、血性胸水と胸膜の発赤がみられ、生検組織からは炎症細胞浸潤や線維化の所見を認めた。GAVEと胸膜炎は難治性で進行し、強皮症に合併した病態として、シクロフォスファミドを導入した。貧血や胸水貯留の悪化はなく、治療効果と考えられた。全身性強皮症にGAVEと胸膜炎を合併した1例を経験したため報告する。

A-25

膜型人工肺併用下で両肺洗浄を行った重症自己免疫性肺胞蛋白症の一例

愛知医科大学 呼吸器・アレルギー内科

○柴田 絹子、片野 拓馬、村尾 大翔、天野 瞳、深見 正弥、米澤 利幸、田中 博之、梶川 茂久、久保 昭仁、山口 悦郎、伊藤 理

【背景】自己免疫性肺胞蛋白症(APAP)の治療として、貯留したサーファクタント蛋白を人為的に除去する目的で全肺洗浄が施行される。

【症例】40歳代女性。X年に当院で抗GM-CSF抗体陽性APAPと診断され、X+1、X+2、X+3年とX+4年7月に全身麻酔下全肺洗浄が施行された。その後短期間で胸部陰影の悪化を来し、X+4年10月全肺洗浄目的で入院となった。安静時5L/分、労作時リザーバマスク10L/分の酸素吸入を要する呼吸不全に陥っていたため、人工呼吸器での片肺換気のみでは酸素化が十分保てないと判断し、膜型人工肺(ECMO)併用下で全肺洗浄を行った。人工呼吸器装着後、V-V ECMOを挿入し、右肺を20L、続いて左肺を16Lの生理食塩水で洗浄し排液した。合併症を来さず、術翌日ECMOと人工呼吸器から離脱し、酸素化および陰影が改善したため洗浄7日後に退院した。

【結論】呼吸状態が悪化した重症APAP肺胞蛋白症の治療法として、ECMO併用による全肺洗浄は有用である。

A-26

HFNC下での気管支ファイバーによる区域洗浄が有効であった高齢発症の自己免疫性肺胞蛋白症の2例

国立病院機構長良医療センター 呼吸器内科

○若原 有紀、安達 美桜、福井 聖周、五明 岳展、浅野 幸市、大西 涼子、鱈 稔隆、松野 祥彦、安田 成雄、加藤 達雄

【症例1】79歳時に検診で胸部異常陰影を指摘され、薬剤性肺炎の疑いで、プレドニゾンを投与され、陰影の悪化をきたし当院紹介。気管支鏡下肺生検、BAL実施、抗GM-CSF抗体陽性で自己免疫性肺胞蛋白症と診断した。ステロイド中止し経過観察を実施したが、82歳時に低酸素血症の進行あり、高流量鼻カニューラ酸素療法(HFNC)を使用した局所麻酔下気管支ファイバーによる区域洗浄を6回実施し改善した。83歳時に再度低酸素血症が悪化し、区域洗浄を6回実施し改善し、在宅酸素療法を回避できた。

【症例2】78歳時に検診で胸部異常陰影を指摘され、当院紹介された。気管支鏡下肺生検、BAL実施、抗GM-CSF抗体陽性で自己免疫性肺胞蛋白症と診断した。HFNCを使用した区域洗浄を4回実施し、血液ガス所見、労作時呼吸困難が改善した。

【考察】高齢の肺胞蛋白症患者においてHFNCを使用した気管支ファイバーによる区域洗浄は安全に実施でき、有効であった。

A-27

急速進行しショックに至った壊死性降下性縦隔炎を外科治療により救命し得た1例

聖隷三方原病院呼吸器センター 外科

○内山 粹葉、鈴木恵理子、吉井 直子、渡邊 拓弥、土田 浩之、喚田 祥吾、井口 拳輔、中村みのり、棚橋 雅幸

症例は74歳女性。2日前からの発熱、顎下部腫脹、呼吸困難感を主訴に前医受診。前医受診後より急速な呼吸状態の悪化を認めため気管挿管の上、当院救急搬送された。CTでは頸部から縦隔にまで及ぶ膿瘍と右胸水を認め、壊死性降下性縦隔炎・右膿胸の診断で、頸部・縦隔ドレナージ術と気管切開を行った。術後は敗血症とDICに対する補液、抗生剤加療、昇圧剤投与、腎不全に対する透析導入にて全身管理を行った。またその他合併症として気管瘻や、感染の波及による頸部筋の壊死と咽頭瘻を認め、咽頭瘻閉鎖術+咽頭形成術+筋皮弁術を施行した。一時はショックに至り救命困難と思われたが現在は全身状態の改善が得られ、嚥下リハビリ中である。本疾患は重症感染症であり、医療技術が進歩した近年においても死亡率は未だ高い。今回、最重症例の壊死性降下性縦隔炎に対して外科治療により救命可能であった症例を経験したため、文献的考察も踏まえ報告する。

A-28

子宮体癌術後フォロー中に左舌区結節影が増大して最終的に非定型カルチノイドと診断した1例

名古屋掖済会病院 呼吸器内科

○鈴木 稜、伊藤 利泰、町井 春花、岩間真由子、田中 太郎、今村 妙子、西尾 朋子、浅野 俊明、島 浩一郎

症例は70歳代女性。X-8年前に子宮体癌と診断。腹式単純子宮全摘術、両側卵管卵巣摘出術、骨盤内リンパ節/傍大動脈リンパ節/大網切除術を行い、類内膜腺癌【pStage1A, pT1a, pN0】と判明。再発のリスクが低いため、追加治療を行わずに画像フォローしていた。X年に胸部CTを再検したところ、以前から見られた左舌区結節影が増大しており当科に紹介。気管支鏡下肺生検で神経内分泌腫瘍を認めた。全身検索では他臓器転移が見られず、初診3ヶ月後に開胸左上葉切除、系統的リンパ節郭清を施行。非定型カルチノイド【pStage2B, pT1b, pN1, pm0】と診断した。術後化学療法を協議したが、十分なエビデンスがなくベネフィットも確実でないため、最終的に経過観察する方針とした。非定型カルチノイドは比較的稀な腫瘍であり、診断・治療方針など文献考察を交えて報告する。

A-29

肺癌のリンパ節転移との鑑別を要したシリコンリンパ節炎の1例

¹名古屋市立大学医学部附属東部医療センター 呼吸器内科

²同 呼吸器外科

○荒川 総介¹、向井 彩¹、中野 暁子¹、小林 玄弥¹、川口 裕子¹、前田 浩義¹、小林 彩子²、水野幸太郎²

症例は60台女性。X年2月左前胸部違和感にて当院受診し、胸部単純CTにて左肺尖部S1+2に胸膜陥入像を伴う結節影、左胸骨傍部に26×20mm大の結節と複数の腋窩・縦隔リンパ節腫大を認めた。気管支鏡にて左肺尖部結節影から腺癌を疑う異型細胞が検出された。FDG-PETでは胸骨傍部結節、腋窩・縦隔リンパ節に集積を認め悪性所見が否定できず、胸骨傍部結節に対してCTガイド下針生検を施行した。採取検体からシリコンと推測される大小不同の脂肪滴に類似した構造物を認め、周囲にリンパ球や形質細胞、泡沫細胞浸潤を伴っていた。本症例は15年前に豊胸手術を受けており、シリコンリンパ節炎が疑われた。以上より左上葉肺腺癌に対して胸腔鏡下左肺上葉切除術を施行し、郭清リンパ節に悪性所見を認めずpT1aN0M0 stage1A1と診断した。左上葉肺癌のリンパ節転移との鑑別を要したシリコンインプラント漏出によるリンパ節炎の1例を経験した。若干の文献的考察を交え報告する。

A-30

ロボット支援下両側アプローチによる切除を行った中縦隔リンパ管腫の一例

名古屋大学 呼吸器外科

○福本 紘一、大原 佑子、岡戸 翔嗣、渡邊 裕樹、則竹 統、仲西 慶太、門松 由佳、上野 陽史、加藤 毅人、中村 彰太、芳川 豊史

症例は45代歳女性、耳硬化症術前CTにて中縦隔に腫瘤を指摘された。胸部造影CTでは下部食道の腹側・心臓の背側に造影効果の乏しい最大径5.5cmの充実性腫瘤を認めた。経食道超音波内視鏡検査で生検を試みたが、下行大動脈・下大静脈・心臓が近傍にあり、穿刺は困難であった。脂肪肉腫などを疑い、ロボット支援下両側アプローチによる切除を施行した。心膜・食道や下大静脈など重要な構造物に接していたが、剥離は可能でロボット支援下に切除を完遂した。手術時間は4時間9分(コンソール時間は左右合計で2時間52分)で、出血量は5mlであった。術後は乳び胸などの合併症なく、第5病日に退院した。病理学的には壁の薄い脈管の集簇から構成されており悪性所見はなく、免疫染色のパターン(D2-40陽性、CD31弱陽性)からリンパ管腫と診断した。術後12ヶ月経過したが、再発兆候は認めていない。

A-31

遷延する左気胸で発覚した両側悪性胸膜中皮腫の一例

名古屋大学医学部附属病院 呼吸器外科

○岡戸 翔嗣、大原 佑子、渡邊 裕樹、則竹 統、仲西 慶太、門松 由佳、上野 陽史、加藤 毅人、中村 彰太、福本 紘一、芳川 豊史

患者は73才女性。左2度気胸で当科へ紹介となった。後方視的にみると3年前より左気胸と両側胸水を認めており、また左肺尖部結節が経時的に増大していた。左側の胸腔鏡下試験開胸術を施行したところ、胸水は混濁し、胸膜は白色に肥厚していた。横隔膜に播種結節を認め、術中迅速診断は腺癌の診断であったためIV期肺腺癌と判断した。下葉に気漏部位を認め、これと肺尖部結節を部分切除して手術を終了した。永久標本ではcalretinin陽性、D2-40陽性で上皮型の悪性胸膜中皮腫の診断となった。2期的に施行した右側の胸腔鏡下試験開胸術でも同様の所見を認め、両側悪性胸膜中皮腫の診断となった。気胸を契機に診断される悪性胸膜中皮腫は稀であり、当科で2000年以降に手術を行った80例のうち、初診時に気胸を伴っていたものは本症例を含め4例(5%)のみであった。また気胸出現後に長期生存している点や、両側発症である点も稀であるため、文献的考察を加えて報告する。

A-32

スマートグラスを用いたリアルタイム超音波ガイド下胸腔穿刺シミュレーション

¹名古屋大学医学部附属病院 呼吸器内科

²名古屋大学大学院 医学系研究科 メディカルxRセンター

³名古屋大学医学部附属病院 卒後臨床研修・キャリア形成支援センター

⁴同 腎臓内科

○岡地祥太郎^{1,2}、松井 利憲^{1,2}、伊藤 貴康¹、浅野 元世¹、近藤 友喜¹、福田 夏帆³、クロップ明日香⁴、桜井麻奈美²、森瀬 昌宏¹、若原 恵子¹、藤原 道隆²、石井 誠¹

【背景・目的】リアルタイム超音波ガイド下の穿刺時には頭を動かして超音波装置画面と手元を交互に見ることが必要となる。スマートグラスはデジタル情報を目の前の現実世界に重ねて表示でき、医療分野でも活用が進んでいる。今回我々は、スマートグラスに無線で送信された超音波画像ガイド下の胸腔穿刺について実現可能性を評価した。

【方法】医師6名がスマートグラスGV-200(INBYTE)の装着有り無しでシミュレーターでの胸腔穿刺を各2回ずつ実施し、穿刺針の視認性、胸水の吸引、処置時間を評価した。センサー搭載メガネJINS MEMEを用いて頭部や視線移動の回数を計測した。

【結果】全例で胸水が吸引でき、穿刺針は各群1回ずつを除き全て視認できた。両群で処置時間に有意差はなく、頭部の動きや水平方向の視線移動はスマートグラス群で有意に少なかった。

【結語】スマートグラスはリアルタイム超音波ガイド下の胸腔穿刺に活用できる可能性がある。

A-33

当院において気胸以外に対するEWS(Endbronchial Watanabe Spigot)を用いた気管支充填術の臨床経過

藤田医科大学 医学部 呼吸器内科

○池田 安紀、大矢 由子、赤尾 謙、堀口 智也、後藤 康洋、磯谷 澄都、橋本 直純、近藤 征史、今泉 和良

【背景】難治性気胸や術後肺痿、咯血、有癭性膿胸に対する経気管支鏡的治療にEWSを用いた気管支充填術があるが、気胸以外の症例に対するまとまった報告はない。

【方法】当院で2011年9月から2022年12月までにEWSによる気管支充填術を気胸以外の疾患に対して行った13症例を後方視的に検討した。

【結果】EWSを施行するに至った原因疾患は術後肺痿:7例、咯血:5例、有癭性膿胸:1例であった。EWS単独での3ヶ月での治療成功率は61%、そのほかの治療も含めての治療成功率は76%、12ヵ月時点での生存率は53%であった。咯血症例のうち4例、術後肺痿のうち4例は気管支充填術で制御を得た。術後肺痿症例では1症例でEWS挿入後さらなる外科的治療を必要とした。制御できなかった2例は感染を併発していた。

【結論】EWSを用いた気管支充填術は、術後肺痿、咯血、有癭性膿胸に対する治療選択肢の一つとなりうる。

A-34

診断および術式選択に苦慮した胸腔内多発デスマイト型線維腫症の1例

豊田厚生病院 呼吸器外科

○石谷 紗希、岡阪 敏樹、伊藤 俊成

症例は29歳男性。健診の胸部X線で左下肺野の異常陰影を指摘された。胸部CTでは左横隔膜上および左側胸壁にそれぞれ径5cm、2cmの腫瘍性病変を認めた。画像上は孤立性線維性腫瘍を最も疑う所見であり、外科切除の方針とした。術中所見では硬く表面平滑な白色の有莖性腫瘍を左肋横角近傍の横隔膜と第8肋間側胸壁の2ヵ所に認めた。一方、肺下葉S8の臓側胸膜面にも径5mmまでの白色小結節を10ヵ所以上認めた。腫瘍組織の迅速病理検査ではデスマイト型線維腫症(DTF)の診断であり悪性像は認めなかったが、肉眼的完全切除目的に横隔膜、胸壁腫瘍切除、左肺下葉部分切除を施行した。摘出標本では免疫も併用し、横隔膜・胸壁・肺の各病変で改めてDTFと診断した。DTFは線維芽細胞由来の腫瘍で胸腔内多発発生は極めて稀であり、治療方針にも議論のある疾患である。今回診断および術式選択に苦慮した1手術例を文献的考察も加え報告する。

B-13

EBUS-GS法を用いた鉗子生検が確定診断に有用であったMTX関連リンパ増殖性疾患の1例

¹豊橋市民病院 呼吸器内科

²同 病理診断科

³名古屋大学医学部附属病院 呼吸器内科

○伊藤 貴康^{1, 3}、牧野 靖¹、大館 満¹、
福井 保太¹、安井 裕智¹、街道 達哉¹、
山田 千晶¹、森 康孝¹、新井 義文²、
森瀬 昌宏³、若原 恵子³、石井 誠³

症例は70代女性。非喫煙者。X-40年に関節リウマチと診断され、X-4年から他院でMTXが投与されていた。X年Y月胸部異常影にて当院を受診し、胸部CTにて左S10に最大径24mmの充実型結節影を認めた。CA19-9 48U/mlと軽度高値を認め、原発性肺癌を疑い、X年Y+1月気管支鏡検査を施行した。EBUS-GS法を用いた鉗子生検を行い、病理組織学的にEBV positive diffuse large B cell lymphomaとの結果を得た。関節リウマチに対してMTX投与中であったことから、MTX関連リンパ増殖性疾患と考えられた。X年Y+2月よりMTXを中止し、MTX中止3か月後の胸部CTで陰影は縮小傾向、さらにMTX中止6か月後の胸部CTで陰影はほぼ消退した。画像所見のみからは、原発性肺癌との鑑別が困難であり、確定診断において、EBUS-GS法を用いた鉗子生検が有用であった希少な経験であり、文脈的考察を踏まえて報告する。

B-14

嚢胞状変化を伴う多発結節影を呈した特発性多中心性キヤッスルマン病の1例

聖隷浜松病院 呼吸器内科

○齋藤 嵩彦、杉浦 拓馬、日笠 美郷、青野 祐也、
勝又 峰生、三輪 秀樹、河野 雅人、三木 良浩、
橋本 大

症例は50歳代男性。喫煙歴なし。X-6年より胸部異常陰影を指摘、他院へ通院していたが、自己中断となっていた。X-1年に異常陰影契機に当科紹介となった。胸部CTでは両肺多発結節、気管支血管束周囲浸潤影、小葉間隔壁肥厚、縦隔リンパ節腫大を認めた。結節の性状は変化し、周囲にすりガラスを伴い、内部に嚢胞状変化を認めた。血液検査では、多クローン性高ガンマグロブリン血症、CRP・IL-6・IgG4高値を認めた。気管支鏡精査では有意所見を認めず、X年に胸腔鏡下肺生検を施行し、広義間質にリンパ濾胞の過形成、形質細胞・リンパ球浸潤、線維化を認め、病変の強い部分では気腔拡大を認めた。肉芽腫や悪性所見は認めず、IgG4陽性細胞は目立たなかった。HHV-8陰性であり、除外診断より特発性多中心性キヤッスルマン病と診断した。興味深い画像経過を示し、病理所見と対比できた貴重な症例であり、文献的考察を加えて報告する。

B-15

ADA高値を示し、診断に苦慮した悪性リンパ腫の一例

豊橋市民病院

○大原 康、森 康孝、街道 達哉、山田 千晶、
安井 裕智、福井 保太、大館 満、牧野 靖

【症例】70歳代男性

【主訴】労作時呼吸困難

【経過】2022年X-1月より労作時呼吸困難あり前医受診。左胸水を指摘され、X月に当院紹介受診となった。リンパ球優位の滲出性胸水で、ADA134IU/Lと高値のため、T-SPOT、抗酸菌培養、結核PCRは陰性であるが、結核性胸膜炎を疑い抗結核薬を開始した。しかし、胸水減少はみられず、X+2月に胸腔鏡検査を施行。左胸膜に腫瘍性病変を認め、生検からは炎症によるリンパ球浸潤が疑われた。PET-CT検査で同部位にFDG集積、縦隔リンパ節腫大を認め、X+5月に胸腔鏡手術による外科的生検施行し、辺縁帯リンパ腫の診断に至った。化学療法を開始後、胸水は速やかに改善傾向を示した。

【考察】ADA高値より結核性胸膜炎を疑い治療したが、胸水減少せず、胸腔鏡手術にて悪性リンパ腫と判明した一例を経験した。比較的稀少な症例と考え、多少の文献を交えて報告する。

B-16

肺血管肉腫の1例

三重大学医学部附属病院 呼吸器内科

○辻 愛士、藤本 源、八木 昭彦、江角 真輝、
江角 征哉、伊藤 稔之、古橋 一樹、大岩 綾香、
鶴賀 龍樹、齋木 晴子、藤原 拓海、岡野 智仁、
都丸 敦史、高橋 佳紀、小林 哲

症例は50歳台女性。既往歴として左乳癌に対して手術歴があり、その後放射線照射が施行されている。健康診断での胸部異常陰影を主訴に近医総合病院を受診、左肺S3の胸壁に沿った腫瘍陰影を指摘され当院へ紹介となった。PET-CTでは左肺S3に長径35mm大の腫瘍陰影ありSUVmax=8.9のFDG集積を認めた。また、リンパ節や胸膜に多発する集積巣もあり原発性肺癌と乳癌の再発が鑑別となった。気管支鏡下肺生検では確定診断がつかずCT透視ガイド下針生検を施行、壊死とともに核の腫大と多形を示す上皮様腫瘍胞巣を認め血管肉腫と診断した。血管肉腫は放射線照射が発生リスクになると考えられており、本症例も部位から推察して乳癌術後の照射が原因と考えられた。示唆に富む症例と思われ、文献的考察も含めて発表する。

B-17

限局型小細胞肺癌の化学放射線療法終了6年後に急性白血病を発症した1例

¹名古屋市立大学病院 呼吸器・アレルギー内科

²同 血液・腫瘍内科

³同 病理診断部

○近藤 雅代¹、上村 剛大¹、前野 健¹、
羽柴 文貴¹、原 悠美¹、山川 英夫¹、
森 祐太¹、福田 悟史¹、金光 禎寛¹、
田尻 智子¹、大久保仁嗣¹、伊藤 穰¹、
新実 彰男¹、成田 朋子²、正木 彩子³

72歳男性。X-7年12月に限局型小細胞肺癌と診断し、シスプラチンとエトポシドによる化学放射線同時併用療法を施行、X-6年に治療を完遂し、部分奏効として長期に経過観察していた。X-1年11月から腰痛、X年初めから食欲低下、2か月間での3kgの体重減少が出現し、2月に当院外来を受診した。血液検査上は白血球減少、正球性貧血と、高タンパク血症を認めた。CT検査では右上葉の原発巣の残存部位は部分奏効で維持されており、肺癌の再発は否定的であった。血液検査の異常で当院の血液・腫瘍内科へ依頼、骨髄穿刺による骨髄像で芽球の増加を認め、急性白血病と診断、過去の小細胞肺癌の治療による二次癌と考えた。放射線治療、エトポシド投与はともに二次性白血病の原因となる可能性があるため、小細胞肺癌の治療が完遂した生存例は長期の慎重な経過観察が必要である。

B-18

免疫チェックポイント阻害剤を含む化学療法が奏功した肺多形癌の1例

一宮西病院 呼吸器内科

○彦坂 宜紀、奥野 雄大、柴田 祐作、石田 貢一、
鈴木 北斗、中島 潔、村田 泰規、竹下 正文

【症例】77歳男性。

【現病歴】20XX年4月1日、胸腔鏡下左肺上葉切除+ND2a-1を施行し、肺多形癌 pT2a (p12) N0X0 Stage1Bの診断を得た。PD-L1 蛋白 (22C3) 発現は85%と高発現であった。同年9月27日に顔面、四肢の浮腫と労作時呼吸困難を主訴に受診。胸腹部造影CTで肺多形癌術後再発、多発肝転移、上大静脈症候群と診断し、化学療法目的に10月2日に入院となる。

【臨床経過】10月2日よりイピリムマブ、ニボルマブ、2サイクルの細胞障害性抗がん剤（カルボプラチン、パクリタキセル）併用療法を開始した。1コース、day12より症状は改善し、2コース終了時点でRECIST PRを確認。以後イピリムマブ、ニボルマブ併用療法を7コース継続した。irAE大腸炎発症のため化学療法中止したが、腫瘍は現在まで再発なく経過している。

【結語】術後早期に再発・転移を来し予後不良が予測された肺多形癌に対して、免疫チェックポイント阻害剤を含む化学療法が奏功した一例を経験した。

B-19

右上葉肺腺癌に対してイピリムマブ・ニボルマブを含む化学療法施行後に肺炎・皮膚障害・肝障害を生じた一例

一宮市立市民病院

○浅岡 るう、馬場 智也、清水 隆宏、西永 侑子、
福島 曜、麻生 裕紀

症例は66歳の男性。X年3月より咳嗽が出現し近医受診し胸部X線写真で右上肺野に浸潤影が認められ、当院に紹介。胸部CTにて右上肺葉に腫瘤影と胸膜播種の所見を認め、CTガイド下生検で右上葉肺腺癌cT3N0M1a stage4と診断した。5月9日よりIPI+NIVO+CBDC+PEM療法を開始した。5月16日肺炎発症し抗菌薬の投与を開始したが改善乏しく、気管支鏡検査を施行後に薬剤性肺障害と判断しステロイドパルス治療を施行した。5月17日前胸部に丘疹を認め、皮膚生検で薬剤性皮膚障害と診断した。その後は肺障害・皮膚障害は改善し6月10日にPSL 30mg/dayまで漸減した段階で肝障害が出現した。肝生検から薬剤性肝障害と診断し6月23日よりMMF 2000mg/dayを追加した。肝障害の改善には難渋し、現病の進行により12月24日永眠された。当日は文献的考察も含め発表する。

B-20

免疫関連腸炎を併発し死後剖検にて病理学的完全奏効が確認された肺がんの1例

藤田医科大学 医学部 医学科

○神島 尚樹、森谷 遼馬、堀口 智也、岡村 拓哉、
丹羽 義和、魚津 桜子、後藤 康洋、磯谷 澄都、
近藤 征史、橋本 直純、今泉 和良

53歳の男性。X-1年2月に胸部異常陰影を指摘、右上葉肺腺癌Stage IVと診断した。PD-L1 TPS100%であったため、CDDP+PEM + pembrolizumabを4コース施行した。その後、PEM + pembrolizumab維持療法へ移行したが、血便が出現し、免疫関連有害事象大腸炎と診断した。PSL60mgで治療を開始したが、減量過程で悪化した。PSL90mgまで再増量したが改善せず、インフリキシマブを追加した。絶食管理、中心静脈栄養下で、菌血症を繰り返したが、抗生剤で加療を行い、腸炎も改善傾向となった矢先、COVID-19に感染、急性呼吸促進症候群を呈し、死亡した。病理解剖で、原発巣には癒痕組織を残すのみであった。早期肺癌で、術前に免疫チェックポイント阻害薬 (ICI) を使用することで、病理学的奏効が得られる症例がある。今回期せずして、進行期肺癌におけるICIの病理学的奏効を確認することができた。ICIの副作用は致死的となり得る一方で、進行肺癌を根治する可能性を孕んでいる。

B-21

Pembrolizumab 単回投与にて良好な腫瘍縮小効果が続いた TPS 低発現 IV 期非小細胞肺癌の一例

松阪市民病院呼吸器センター

○水谷 周平、坂口 直、江角 征哉、江角 真輝、
鈴木 勇太、伊藤健太郎、藤原研太郎、西井 洋一、
安井 浩樹、田口 修、畑地 治

症例は80歳、女性。乾性咳嗽を主訴に近医を受診し、CT検査にて左下葉肺癌、多発肝転移、副腎転移が疑われ20XX年3月に当科紹介となる。CTガイド下肺生検を実施し、NSCC、NOSの診断を得た。病期診断はcT4N1M1c Stag IV B (UICC-8)で、ドライバー遺伝子変異/転座は認めず、PD-L1 TPSは40-49%と低発現であった。患者自身は当初積極的治療を望んでいなかったが、家人との相談を経て治療希望され、初回治療としてPembrolizumab単剤療法を開始した。重篤な有害事象は認めず経過したが、患者自身の希望で2回目以降の投与は希望されなかった。BSCの方針でfollow upしたが原発巣や腹部転移の縮小を認め、投与後8カ月後まで縮小を維持した。Pembrolizumab単回投与にて良好な腫瘍縮小効果が続いたTPS低発現IV期非小細胞肺癌の一例を経験したため文献的考察を加え報告する。

C-17

辛夷清肺湯による薬剤性肺炎と考えられた一例

¹浜松労災病院 呼吸器内科

²浜松医科大学 第二内科

○藤本 拓臣¹、幸田 敬悟¹、神谷 陽輔¹、
豊嶋 幹生¹、須田 隆文²

症例は50歳代男性、30本21年間の既喫煙者。X年8月に近医で副鼻腔炎に対して辛夷清肺湯の内服が開始となった。X年9月より咳嗽、呼吸困難を認め当科紹介となった。両背側でfine cracklesを聴取し、動脈血液ガス分析では10L/minリザーバー酸素投与下でPaO₂ 79.7torrと著名な低酸素血症を認めた。KL-6、SP-Dは正常値で自己抗体も陰性であった。CTでは両側に非区域性の浸潤影やびまん性すりガラス影を認めた。辛夷清肺湯を中止、広域抗菌薬とステロイドパルスにて治療を先行した。第10病日に施行した気管支鏡検査で感染症を示唆する所見は無く、TBLBで間質性肺炎に矛盾しない所見が得られた。DLSTは陰性であった。ステロイドによる治療反応は良好で、漸減中だが現時点で再発は認めていない。辛夷清肺湯による薬剤性肺炎と考えられ、同報告は比較的希であり、文献的考察を踏まえて報告する。

C-18

潰瘍性大腸炎 (UC) 治療中にアザチオプリン (AZA) が被疑薬と考えられる薬剤性肺障害を生じた1症例

三重県立総合医療センター

○三木 寛登、後藤 広樹、増田 和記、児玉 秀治、
寺島 俊和、藤原 篤司、吉田 正道

症例は60歳代男性。X-1年4月にUCと診断されメサラジンで加療された。5月に薬剤性肺炎を生じ、プレドニゾロン (PSL)、AZA併用治療へ切り替えられ、8月からAZA単剤となった。9月頃から乾性咳嗽が出現し、11月の検診で胸部異常影を指摘され当科初診となった。斑状の浸潤影をびまん性に認めたが、呼吸器症状は軽微で、病歴から薬剤性肺障害も想定し唯一の内服薬であるAZA休薬とし他疾患の鑑別を行った。当初精査に消極的だったが、X年1月までに自覚症状が悪化し、陰影の増強も認められ同月気管支肺胞洗浄が実施された。リンパ球分画の上昇 (54%) があり、後日DLSTでAZA陽性となり薬剤性肺障害としてPSLを開始し、良好に経過している。AZAは自己免疫性疾患では比較的多く用いられるが薬剤性肺障害の報告例は極めて少ない。自験例では休薬のみで改善せず、再投与による再現性の確認はされていないが他疾患は否定的であり臨床診断した。既報を踏まえて、考察、報告する。

C-19

異なる漢方薬で薬剤性間質性肺炎が再誘発された1例

日本赤十字社愛知医療センター名古屋第一病院

○山本満里奈、白髭 彩、松浦 彰彦、都島 悠佑、
後藤 希、中瀬 敦、田中 麻里、稲垣 雅康、
小玉 勇太、伊藤 亮太、高納 崇、横山 俊彦

症例は70歳代女性。労作時呼吸困難を主訴に当院救急外来を受診した。来院時、SpO₂は室内気で85%と低下し、血液検査でCRPとKL-6の上昇を認めた。胸部X線写真で両側のびまん性すりガラス影を認め、胸部CTで両肺に広範に広がるすりガラス影と両下葉の気管支血管束優位の浸潤影を認めた。4年前に防風通聖散による薬剤性間質性肺炎の既往があり、受診1か月前まで牛車腎気丸を、受診当日まで大草丸と柴苓湯を服用していたため、薬剤性間質性肺炎が疑われた。薬剤リソパ球刺激試験では前者2者が陽性であった。被疑薬の中止と広域抗菌薬の投与を行ったが、第2病日に呼吸不全が進行したためステロイドパルス療法を開始し改善した。漢方薬は多種類の生薬の合剤であり、既往がある症例では異なる漢方薬でも薬剤性間質性肺炎を誘発する恐れがあるため注意を要する。若干の文献的考察を含めて報告する。

C-20

フッ素含有水性溶媒の噴霧作業が誘因となったびまん性肺疾患の1例

松阪市民病院呼吸器センター 内科

○近藤瞭太郎、藤原研太郎、鈴木 勇太、坂口 直、
伊藤健太郎、西井 洋一、安井 浩樹、田口 修、
畑地 治

症例は生来健康な37歳男性。フッ素を含む水性溶媒の噴霧作業に2年間従事していた。労作時呼吸困難が増悪したため他院を受診し、胸部CTで肺内層優位の均一なすりガラス陰影を認め当院紹介となった。炎症所見上昇はないもののSp-D、Sp-Aの上昇、混合性障害を呈していた。BALはマクロファージ優位で特異的所見なく、他のびまん性肺疾患も該当せず上記吸入が原因と推定した。入院・外来での抗原隔離、さらに防毒マスク交換の頻度を増やすことで陰影軽減と肺機能の改善を認めた。若年者であり肺繊維化予防のため0.5mg/kgのステロイド内服を開始し以後漸減している。フッ素は防水スプレーなどに含まれ肺障害を生じることが報告されており、本例もこれに類した病態と考え報告する。

C-21

カテーテルアブレーション治療にて肺静脈狭窄を来した1例

三重大学医学部附属病院 呼吸器内科

○八木 昭彦、藤本 源、辻 愛士、江角 真輝、
江角 征哉、伊藤 稔之、古橋 一樹、大岩 綾香、
鶴賀 龍樹、齋木 晴子、藤原 拓海、岡野 智仁、
都丸 敦史、高橋 佳紀、小林 哲

症例は50歳台男性。202X年5月に持続性心房細動に対してカテーテルアブレーション治療が行われていた。同年9月より咳嗽・胸部不快感あり、10月に受けた健康診断で胸部異常陰影を認め近医を受診、胸部CTで左肺下葉に浸潤陰影を指摘され、抗菌薬投与でも改善が得られないとのことで当院へ紹介となった。改めて胸部CTを見直し、所見としては左肺下葉の浸潤陰影と周囲のすりガラス陰影、下葉の容量減少、小葉間隔壁肥厚、葉間胸膜肥厚がみられた。左下肺静脈の狭小化が疑われ、造影CTを施行し左肺底区静脈の高度狭窄を確認した。カテーテルアブレーション治療による肺静脈狭窄はまれな合併症であり、画像所見も示唆に富むと思われたため、考察を含めて発表する。

C-22

イブチニブを服用中の慢性リンパ性白血病患者に発症し、管理に難渋した重症COVID-19肺炎の一例

浜松医科大学 内科学第二講座

○川村 彰、中安 弘征、井上 裕介、安井 秀樹、
穂積 宏尚、柄山 正人、鈴木 勇三、古橋 一樹、
榎本 紀之、藤澤 朋幸、乾 直輝、須田 隆文

症例は60代女性。X-5年に慢性リンパ性白血病と診断され、X-3年からイブチニブを投与中。X-1年12月末にCOVID-19と診断されモルヌピラビルを投与されたが、呼吸困難のためX年1月に当院へ救急搬送された。重篤な呼吸不全を呈しており、胸部CTで両側に広範なすりガラス影と浸潤影が見られたことから、重症COVID-19肺炎と診断した。5回のワクチン接種歴があったがSARS-CoV-2抗体は陰性であった。ICUに入室しNHFによる呼吸管理を行うとともに、レムデシビル、パリシチニブ、デキサメタゾンの投与を開始した。しかし、SARS-CoV-2の抗原量が陰性化しないため、第10病日にレムデシビルからニルマトレルビル/リトナビルに変更したところ、第13病日に抗原が陰性化が得られた。肺炎の軽快を確認し、第35病日に退院となった。血液悪性腫瘍に対してブルトン型チロシキナーゼ阻害薬を使用中の患者におけるCOVID-19感染症の管理に重要な示唆を与える症例であり、報告する。

C-23

ECMOでの長期管理を行うも救命しえなかった重症COVID-19肺炎の1剖検例

¹大垣市民病院 呼吸器内科²同 麻酔科

○中井 将仁¹、中島 治典¹、安藤 守恭¹、
太田 智陽¹、藤浦 悠希¹、堀 翔¹、
加賀城美智子¹、安部 崇¹、安藤 守秀¹、
横山 達郎²

症例は50歳代男性。12年前の心筋梗塞の既往歴。入院5日前に発熱で発症し、3日前に前医でCOVIDと診断。発熱、呼吸困難のために当院搬送となった。ワクチン接種歴2回。オキシマススク6Lを要する呼吸不全、CTでの両側散在性のすりガラス影を認め、COVID肺炎と診断。レムデシビル、ステロイドパルス治療を行うも、呼吸不全が悪化。入院5日目に挿管人工呼吸器管理を開始し、一旦陰影が改善したが、その後増悪し14日目にECMOを導入した。以後、呼吸循環管理、腹臥位管理、合併した感染症への治療等、集中管理を継続したが改善を得られず42日目に永眠された。病理解剖では、両側肺ともに実質臓器様に重く、含気はなし。組織学的には胸膜近傍を主体とした線維化と器質化期から線維化期相当のDADの所見であった。貴重な症例と考え報告する。

C-24

オミクロン株流行期におけるCOVID-19患者の外来管理

¹常滑市民病院 呼吸器内科²名古屋大学大学院 医学系研究科 病態内科学講座 呼吸器内科学

○杉浦 一磨¹、村上 靖¹、諸澤 美佳^{1,2}、
野崎 裕広¹

オミクロン株流行期におけるCOVID-19患者の外来管理は5類移行後、重要性を増すと思われる。2022年12月から2023年2月(第8波)において、COVID-19罹患後の精査・治療を当院で行ったハイリスク成人症例105例の検討をした。年齢中央値78歳、男性/女性:62/42例、重症化リスクあり:97例、発症から紹介初診までの時間:中央値3日、初診時重症度は軽症/中等症I/中等症II/重症:54/23/26/2例であった。外来で重症化予防治療薬を投与されたのは16例(モルヌピラビル/パクスロビド/レムデシビル:11/3/2例)で、他の症例は入院後投与されたか、投与なしであった。入院管理を要したのは59例で、うち7例が最終的に死亡した。入院治療を要した症例は、そうでない症例より高齢で施設入所者が多い傾向であった。現在のCOVID-19外来治療の問題点や改善点を外来および入院経過を含め考察する。

C-25**Pembrolizumab 使用下で COVID-19 感染後閉塞性細気管支炎を発症した 1 例**

名古屋大学医学部附属病院 呼吸器内科

○中島 国也、進藤有一郎、若原 恵子、森瀬 昌宏、長谷 哲成、岡地祥太郎、田中 一大、松井 利憲、石井 誠

症例は55歳、女性。肺癌術後再発で202X-1年11月から202X年3月まで、Pembrolizumab 6コース施行。202X年3月にCOVID-19感染症罹患。その後から呼吸困難感出現。202X年4月からPembrolizumab再開。202X年6月頃までPembrolizumab 合計10コース施行した時点で、以前よりあった呼吸困難感が強くなり呼吸機能検査でも高度の混合性換気障害を認めるようになり、前医で原因精査を行ったが原因不明で、202X年12月に精査・加療目的で当院呼吸器内科へ紹介受診。精査の結果、閉塞性細気管支炎と診断した。Pembrolizumab 使用下でCOVID-19感染後閉塞性細気管支炎を発症した1例を経験した。若干の文献的考察を加えて報告する。

C-27**Swyer-James 症候群の 1 例**

小牧市民病院 呼吸器内科

○松本 惇平、小島 英嗣、高田 和外、後藤 大輝、櫻井 孟、全並 正人、多湖 真弓、縣 知優

症例は18歳男性。外傷で当院整形外科受診した際に偶発的に胸部レ線異常を指摘され当科受診となった。これまでに胸部レ線異常の指摘はなく呼吸器症状はみられなかった。7歳でマイコプラズマ肺炎による入院歴があり画像所見からSwyer-James 症候群が疑われた。胸部造影CTでは左肺野は全体に透過性亢進し軽度の容積減少もみられた。左肺動静脈は右肺と比べ全体的に著明な細径となっていた。右肺においても air trapping は認めず、肺機能検査は正常範囲内であった。以上より学童期の肺炎後に生じたSwyer-James 症候群と診断した。比較的稀な病態であり若干の文献的考察を加えて報告する。

C-26**COVID-19の再燃を繰り返したびまん性大細胞型B細胞リンパ腫 (DLBCL) の 1 例**

総合病院聖隷三方原病院呼吸器センター 内科

○杉山 裕樹、横村 光司、霜多 凌、山田耕太郎、志村 暢泰、美甘 真史、天野 雄介、加藤 慎平、長谷川浩嗣、松井 隆

症例は62歳男性。X-1年2月にDLBCL Stage IV Bと診断され8月までにR-CHOP療法を6サイクル完遂した。同年12月末より発熱と味覚障害が出現し、発症6日目で当院外来を受診。SARS-CoV-2抗原定量検査陽性であり、軽症COVID-19として入院となった。モルヌピラビル投与後、発症8日目で解熱し、抗原定量検査陰性を確認したが、発症13日目に発熱し抗原定量検査は陽転していた。レムデシビルの投与を行い、発症18日目の抗原定量検査陰性を再確認したが発症32日目に再び発熱があり、抗原定量検査の陽転化を認め、レムデシビルを再投与した。発症45日目に抗原定量検査陰性を確認し、発症55日目に自宅退院となったが、本症例のように造血器腫瘍などにおいてCOVID-19の長期化が報告されており、文献的考察を加えて報告する。

C-28**肺病変を有しないものの喀痰検査で判明したイソニアジド耐性頸部リンパ節結核の一例**

愛知医科大学 呼吸器・アレルギー内科

○深見 正弥、田中 博之、梶川 茂久、米澤 利幸、河合 聖子、松原 彩子、加藤 康孝、天野 瞳、宮良 沙織、山口 晃子、加古 瞳、久保 昭仁、伊藤 理

症例は東南アジア出身の20歳代女性。HIV陰性。ぶどう膜炎のため当院眼科を紹介受診した。オトガイ下リンパ節腫大があり、針生検により結核菌DNA陽性が判明した。喀痰は唾液様 (Miller & Jones 分類M1) で、塗抹陰性だったが、結核菌DNAが陽性となった。口腔内や咽頭にも明らか結核病巣は見られず、CT画像でも上気道、気管、気管支から肺野に異常陰影を認めず学会分類0型であった。INH+RFP+EB+PZAの4剤治療開始により、有害事象はなくリンパ節も縮小したため、2カ月後よりINH+RFPの2剤治療に移行した。喀痰培養が結核菌陽性となったが、リンパ節組織培養は最終的に陰性となった。2剤治療への移行後、INHおよびSMに対する耐性とする薬剤感受性試験結果が判明したため、INHをLVFXに変更し、RFP+LVFXで更に6カ月間の治療を行った。結核の治療においては薬剤耐性菌の可能性を常に考慮する必要があり、培養検査および薬剤感受性試験の重要性を改めて認識させられた。

C-29

アダリムマブ投与後に肺結核症を発症し、結核性胸膜炎・心膜炎合併が疑われた1例

島田市立総合医療センター 呼吸器内科

○酒井 宏記、金田 桂、伊藤祐太郎、一條甲子郎、上原 正裕

症例は59歳女性、フィリピン人。壊疽性膿皮症に対して当院皮膚科通院中。X年5月よりアダリムマブが開始され、8月までに計5回投与が行われた。その後、咳嗽、発熱、呼吸困難の出現を認めた。9月に施行された胸部CTにて肺野多発小粒状影、右胸水、心嚢水を認め、精査加療目的に当科紹介となった。入院にて抗生剤や利尿剤を開始されるも改善を認めなかった。入院時に採取した喀痰の結核菌迅速抗原が陽性であり、肺結核症と診断した。INH、RFP、EB、PZAによる治療を開始したが、薬剤感受性検査にてINHへの耐性が判明したため、LVFXへ変更した。治療開始1ヶ月程度で自覚症状は改善し、2ヶ月後の胸部CTで肺野粒状影の改善と胸水・心嚢水の消退を認めた。経過から結核性胸膜炎・心膜炎合併で矛盾ないと考えられた。アダリムマブ投与後に発症した肺結核症のうち結核性胸膜炎・心膜炎合併例は本邦では報告がなく、貴重な症例と考えられ報告する。

C-30

結核性胸膜炎治療中に胸膜結核腫を生じた一例

春日井市民病院

○大島 千佳、笠原 千夏、小林 大祐、野木森健一、岩木 舞、岩田 晋

症例は36歳女性。3週間前からの発熱、右胸背部痛があり、精査目的に当院紹介。胸部X線にて右上肺野に粒状影を伴う淡い帯状の浸潤影と右胸水貯留を認め入院。胸水は淡黄色、リンパ球優位の滲出性胸水であり、ADA119.4U/Lと高値であった。肺内病巣も認められており、画像所見と合わせて肺結核・結核性胸膜炎と診断。HREZでの抗結核剤治療を開始して退院とした。治療開始後の経過は良好であったが、3ヶ月後から再び右胸痛が出現し徐々に増悪。胸部CTでは、右前胸部、側胸部、背部の胸膜に多発する最大径42×38mmの腫瘍性病変を認め、一部は肺内への浸潤も認められた。気管支鏡下肺生検を施行し、病理組織では多核巨細胞、壊死組織を伴う肉芽腫を認めるも、抗酸菌塗抹・培養は陰性であった。胸膜結核腫と診断し、抗結核剤治療を継続。胸膜腫瘍は縮小し、その後の経過は良好であった。文献的考察を加え報告する。

C-31

M.aviumとM.tuberculosisの混合感染と考えられた一例

聖隷三方原病院呼吸器センター 内科

○霜多 凌、長谷川浩嗣、杉山 裕樹、山田耕太郎、志村 暢泰、稲葉龍之介、天野 雄介、加藤 慎平、松井 隆、横村 光司

症例は85歳男性。黒色便を主訴に救急外来を受診され消化器内科入院。精査にて直腸癌と判明した。入院時に撮影した胸部CTにて偶発的に右上葉に空洞影を認めたため当科紹介となった。三連痰を実施したところガフキー2号、結核菌PCRは陰性、MAC-PCR陰性であったが培養3週目でM.aviumが検出されたため肺非結核性抗酸菌症が強く疑われた。その後直腸癌についてはBSCの方針となりステント挿入し入院継続していたが、空洞影の悪化と新規の浸潤影が出現してきたため肺炎合併も疑って気管支鏡検査を実施したところ気管支洗浄液からガフキー7号、結核菌PCR陽性が判明し培養1週でM.tuberculosisが検出され、肺結核合併と診断された。一般的に肺非結核性抗酸菌症と肺結核の混合感染は稀とされており、文献的考察を交えて症例報告する。

C-32

急激な経過をたどり死亡した高病原性肺炎桿菌による市中肺炎の一例

¹市立四日市病院

²名古屋大学 医学部 呼吸器内科

○蛭名 広貴¹、近藤 友喜²、久野 泰雅¹、井上 正英¹、宮崎 晋一¹、山下 良¹

症例は生来健康な59歳男性。来院2時間前より右胸痛、呼吸困難が出現し、当院救急外来を受診した。発熱、低酸素血症、胸部画像上、右肺上葉に浸潤影を認め、市中肺炎の診断に至った。当科入院後、呼吸不全は急激に増悪し、挿管人工呼吸管理を行った。集中治療室入室後、敗血症性ショックを呈し、多臓器不全を合併した。昇圧薬、腎代替療法などの支持療法を行ったが、来院31時間後に死亡した。喀痰、血液培養より肺炎桿菌が検出され、String testは陽性であった。遺伝子解析の結果、高病原性肺炎桿菌 莢膜型K2 sequence type 86の同定に至った。本邦において高病原性肺炎桿菌 莢膜型K2 sequence type 86による市中肺炎の報告は稀であり、文献的考察を加えて報告する。

C-33

多発肺腫瘍を認めたLemierre症候群の1例

名古屋掖済会病院

○伊藤 利泰、鈴木 稜、岩間真由子、町井 春花、
田中 太郎、今村 妙子、西尾 朋子、浅野 俊明、
島 浩一郎

症例は40歳台女性。1週間前から発熱、咽頭痛を認め、近医を受診し感冒薬を処方されたが改善しないため当院を受診した。血液検査で炎症反応の著明な上昇と血小板低下を認め、CT検査で右胸水と多発肺腫瘍を認め、造影CTで左内頸静脈に血栓を認め敗血症性肺塞栓症が疑われた。入院加療とし抗菌薬治療を開始した。第4病日に*Fusobacterium necrophorum*陽性と判明しLemierre症候群と診断した。膿胸に対して、来院時の血小板が低かったため輸血を施行し改善したのち、第9病日に胸腔ドレーンを挿入しウロキナーゼを3日間胸腔内投与した。ドレーンは第18病日で抜去でき第26病日に自宅退院となった。血栓性静脈炎に対して抗凝固薬を使用するかどうかはまだ結論が出ていないが、本症例では抗凝固薬を使用せず血栓の改善を認めた。多発肺腫瘍を認めたLemierre症候群を経験したので若干の文献的考察を加えて報告する。

C-34

抗MRSA薬2剤併用して治療したPVL産生市中感染型MRSA肺炎の一例

独立行政法人国立病院機構名古屋医療センター 呼吸器内科

○椎葉 律哉、村尾 大翔、瀧川 雄貴、鳥居 厚志、
山田有里紗、篠原 由佳、丹羽 英之、佐野 将宏、
小暮 啓人、北川智余恵、沖 昌英

【諸言】Panton Valentine Leukocidin (PVL) 産生市中感染型MRSAは重篤な壊死性肺炎を来すとされている。
【症例】22歳ベトナム人男性。咳嗽と呼吸困難のため当院へ救急搬送された。胸部CTで多発浸潤影と空洞影を認め、重症肺炎の診断で人工呼吸器管理下にICUで治療を開始した。入院時の喀痰と血液培養からMRSAが検出され、バンコマイシンの投与を開始したが、肺浸潤影は増悪した。さらに多発肺膿瘍、両側膿胸が出現したためネブリドを併用し、両側胸腔ドレナージを行った。肺病変および全身状態は徐々に改善し、最終的に治癒に至った。
【考察】本症例で検出したMRSA菌株をゲノム解析したところ、PVL産生市中感染型MRSAであることが判明した。重篤な市中肺炎でブドウ球菌の関与が疑われた場合には、PVL産生市中感染型MRSAを想起して早期に抗MRSA薬の投与や積極的なドレナージを行って治療することが重要であると考えられた。

C-35

肺MAC症治療後に発症した肺ノカルジア症の1例

日本赤十字社愛知医療センター名古屋第一病院

○吉田 健太、白髭 彩、松浦 彰彦、都島 悠佑、
後藤 希、中瀬 敦、田中 麻里、稲垣 雅康、
小玉 勇太、伊藤 亮太、高納 崇、横山 俊彦

症例は60歳代の女性。5年前に肺MAC症と診断された。化学療法を施行され、菌陰性化後にエリスロマイシンの長期内服を継続していた。1ヶ月前から発熱と喀痰の増加があり、定期外来受診時の胸部X線写真で左肺に新規浸潤影を認めた。血液検査では白血球 $14,300/\mu\text{L}$ 、CRP 10.8 mg/dL と上昇し、胸部CTで右肺上葉と左肺舌区に新規の浸潤影とすりガラス影を認めた。喀痰塗抹および培養検査で*Nocardia beijingensis*が検出され、肺ノカルジア症と診断し、入院でST合剤とABPC/SBTを開始した。第3病日に解熱が得られ、炎症反応は改善し退院した。その後半年間、ST合剤の内服を継続し、陰影は消退した。肺ノカルジア症は好気性グラム陽性桿菌であるノカルジア属の感染により発症し、多くの場合その背景には免疫抑制状態があるとされる。今回、肺MAC症による慢性下気道感染症を背景にした比較的急性に発症した肺ノカルジア症を経験した。若干の文献的考察を含めて報告する。

C-36

菌血症を合併した*Pasteurella multocida*による重症肺炎の一例¹トヨタ記念病院 統合診療科
²同 呼吸器内科○近藤 響¹、中村 さや²、内田 岬希²、
森 拓也²、木村 隼大²、奥村 隼也²、
木村 元宏²、杉野 安輝²

症例は74歳男性。COPDで定期通院あり。ネコ2匹の飼育歴あり。発熱、労作時呼吸困難を主訴に受診し、左下葉浸潤影、炎症反応上昇、呼吸不全を認め、左肺炎と診断し緊急入院となった。SBT/ABPC、AZMを開始し高流量鼻カニューラによる呼吸管理を行った。その後、血液・喀痰培養から*P. multocida*が同定された。解熱し炎症反応も改善したが、第11病日に左胸水を認め試験穿刺を行ったところ滲出性胸水であり、肺炎随伴性胸水として持続胸腔ドレナージを施行した。呼吸リハビリを並行したが労作時低酸素血症が遷延したため、在宅酸素療法を導入し第32病日に自宅退院となった。*Pasteurella*感染症は嫌気性グラム陰性桿菌である*P. multocida*に由来する感染症である。イヌ・ネコ咬傷により創部感染や呼吸器病変などを生じ、菌血症を伴う場合、死亡率は約30%に及ぶとされる。ペット飼育歴がある場合、人畜共通感染症である*Pasteurella*感染症を念頭に置く必要がある。