第140回日本結核・非結核性抗酸菌症学会東海支部学会
第122回日本呼吸器学会東海地方会
第25回日本サルコイドーシス／肉芽腫性疾患学会中部支部会

社）日本呼吸器学会　URL https://www.jrs.or.jp

会　期　2022年11月12日（土）　午後12時25分より
　　2022年11月13日（日）　午前９時15分より

会　場　三重県医師会館
　　三重県津市桜橋２-191-４

Ａ会場（２階　大ホール）
Ｂ会場（１階　健康教育室）
Ｃ会場（４階　代議員会室）

会　長　井端　英憲
（国立病院機構　三重中央医療センター　呼吸器内科）

第140回日本結核・非結核性抗酸菌症学会東海支部学会
第122回日本呼吸器学会東海地方会
第25回日本サルコイドーシス／肉芽腫性疾患学会中部支部会
合同地方学会　会長挨拶

国立病院機構　三重中央医療センター　呼吸器内科／副院長
井端　英憲

この度、2022年11月12日・13日の両日、第140回日本結核・非結核性抗酸菌症学会東海支部学会、第122回日本呼吸器学会東海地方会、第25回日本サルコイドーシス／肉芽腫性疾患学会中部支部会、合同地方会の会長を務めさせていただきます、国立病院機構　三重中央医療センター呼吸器内科／副院長、井端英憲と申します。

学会プログラム誌への会長挨拶文は、WEB開催の学会に対応したもので、今回は現地開催予定ですが、新型コロナウイルス感染症（COVID-19）の流行状況次第で開催方式に変更がある可能性も残っているので、掲載することを選択しました。

本会が予定通り、現地開催となれば、3年ぶりに皆様方と直接にお会いできることとなり、三重県津市の地で、お元気なお姿を見れることを楽しみにしています。

COVID-19の東海地区第1例目は、2020年1月27日に当院に入院した武漢からの患者であり、国内発症8例目・国内診断11例目でした。それから2年半以上経ち、当院には通算850例以上（9月30日現在）の患者が入院しました。皆様方の御施設でも大変な御苦労があったと推察します。本学会の演題募集期間は、COVID-19・第7波の最中であり、学会どころではない、との御意見もあった中、98演題もの多数のご応募いただき、本当に感謝しております。

さて、本学会の企画としては、特別講演を徳島大学呼吸器内科教授、西岡安彦先生にお願いし、肺線維症に対するトランスレーショナルリサーチを御講演いただき、抗酸菌講演では、天理よろづ相談所病院感染症管理センター長、田中栄作先生に、迅速発育抗酸菌感染症の治療を御講演いただきます。更に男女共同参画講演では、東海ジェンダー研究所理事・三重大学名誉教授の小川眞里子先生に、医学分野の男女共同参画とジェンダード・イノベーションを御講演いただきます。いずれも各領域で国内トップの先生方のお話しですので、必ず皆様の記憶に残る講演になるはずです。どうぞ期待して聴講いただければ幸いです。

最後になりますが、COVID-19・第7波で社会経済活動が非常に厳しい中、共催セミナー開催及び広告掲載で御支援いただいた協賛企業の皆様方には、改めて感謝申し上げます。

本会が御参加いただいた先生方の今後の診療のお役に立つことを願って、会長の挨拶とさせていただきます。

2022年10月吉日

会場案内図

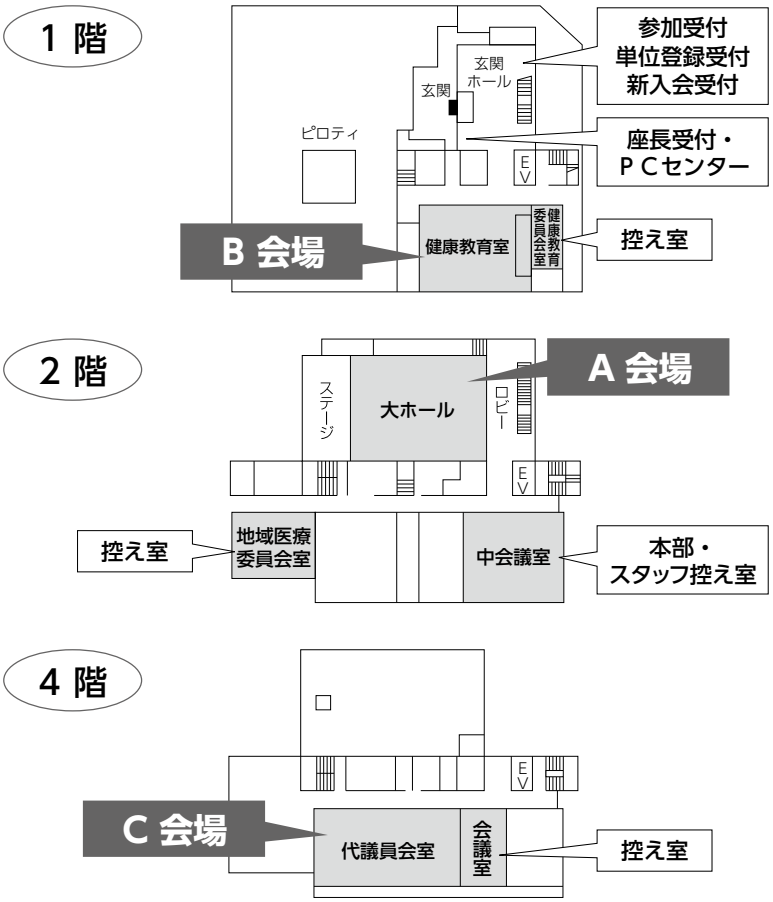

交通案内図

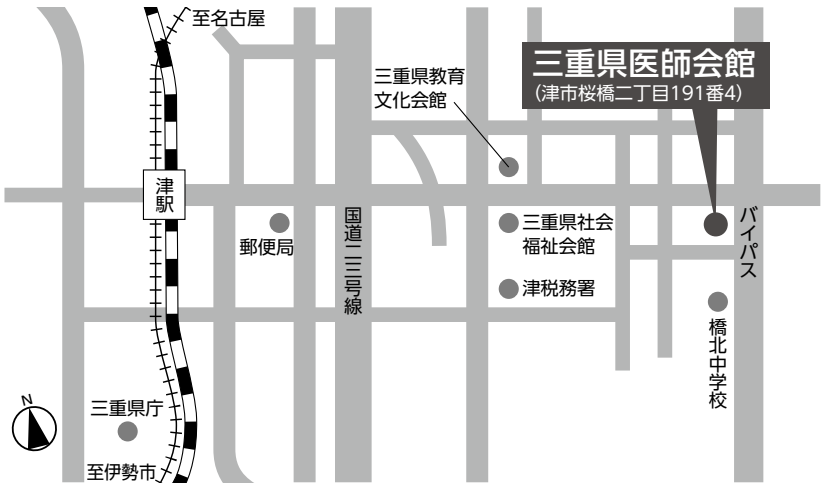

○津駅東口（JR側）より徒歩約10～15分

○タクシー　　津駅東口タクシーのりばより

○ご注意

大変申し訳ございませんが、三重県医師会館には充分な駐車スペースがございませんので、自家用車でのご来場はご遠慮ください。

参加者へのご案内

1．参加登録

1）参加費3,000円。医学生（大学院生除く）と研修医は無料です。
参加受付は１階玄関ホール、受付時間は１日目11：30〜17：00、２日目８：30〜15：00です。

2）参加費お支払後、ネームカードをお渡ししますので、所属・氏名をご記入の上、会場内では常時ご着用いただきますようお願いいたします。

3）参加で取得できる単位は以下のとおりです。

- 日本呼吸器学会専門医　５単位、筆頭演者　３単位
- 日本結核・非結核性抗酸菌症学会結核・抗酸菌症認定医／指導医、抗酸菌症エキスパート資格　５単位、筆頭演者　５単位（参加領収書・ネームカードが出席証明になります）
- ３学会合同呼吸療法認定士　20単位
- ICD制度協議会　５単位、筆頭演者　２単位
- 日本呼吸ケア・リハビリテーション学会　呼吸ケア指導士　７単位、筆頭演者　７単位

4）日本呼吸器学会員は、会員カード（web会員証も可）をお持ちください。
専門医でない場合も参加登録を必ず行ってください。代理の方による受付はできませんので必ずご本人が行ってください。
参加登録および専門医単位の確認は会員専用ページで行ってください。
なお、会員カードもしくはweb会員証をお持ちいただかなかった場合は、ネームカードについている参加証明書を専門医更新時にご提出ください。専門医更新時以外は受付いたしませんので各自保管をお願いいたします。

2．座長の先生方へのご案内

1）一般演題座長の先生は、ご担当セッション20分前までに座長受付にて受付をしてください。

2）ご担当セッションにより研修医アワードの評価をしていただきますのでご協力の程、お願いいたします。

3）各セッションの開始・終了などについてはタイムテーブルに従って進行をお願いいたします。

3．演者（一般演題）の先生方へのご案内

1）一般演題は発表時間６分、討論３分、時間厳守でお願いします。

2）発表はすべてPCプレゼンテーションで、一面映写です。発表データはUSBメモリーにてご持参いただき、発表の30分前までにPCセンターで受付及び動作確認をしてください。（２日目朝は８時30分より受付開始します）

3）COI（利益相反）状態の有無にかかわらず、発表スライドの一枚目にCOI状態を開示してください。

4）スライド枚数の指定はございませんが、動画は使用できません。
主催者側で用意するPCはWindows、アプリケーションはPowerPointです。発表データはWindows版PowerPointで作成してください。発表データファイル名は「演題番号＋氏名」としてください。スクリーンのアスペクト比は16：９です。

4．その他

1）会場内では携帯電話の電源をお切りいただくか、マナーモードに設定してください。

2）駐車場は無料ですが台数に限りがあります。公共交通機関をご利用ください。

3）ホームページアドレス　https://www.kekkaku.gr.jp/ntm/no140/

日程表
11月12日（土）

	A会場 2階　大ホール	B会場 1階　健康教育室	C会場 4階　代議員会室
12：00	12：25　開会の挨拶		
13：00	12：30～ 13：35 肺癌（1）	12：30～ 13：35 薬剤性肺障害	12：30～ 13：25 サルコイドーシス・ 過敏性肺炎・他
			13：25～ 14：30 びまん性肺疾患
14：00	13：35～ 14：30 肺癌（2）	13：35～ 14：40 非結核性抗酸菌症	
15：00	14：30～ 15：35 リンパ腫・腫瘍	14：40～ 15：25 真菌症	14：30～ 15：25 血管炎・膠原病
16：00	15：35～ 16：20 臨床研究・他	15：25～ 16：10 外科治療	15：25～ 16：10 呼吸不全･他
17：00		16：30～ 17：30 イブニングセミナー	
18：00			

日程表
11月13日（日）

	A会場 2階　大ホール	B会場 1階　健康教育室	C会場 4階　代議員会室
9：00			
	9：15～ 10：10 肺癌（3）	9：15～ 10：20 感染症・他	
10：00			
	10：20～ 10：50　男女共同参画講演		
11：00	10：50～ 11：50 特別講演		
12：00		12：00～ 13：00 ランチョンセミナー	12：00～ 13：00 代議員会
13：00	13：10～ 13：30　総会		
	13：30～ 14：30 抗酸菌講演		
14：00			
	14：40～ 15：35 肺癌（4）	14：40～ 15：35 結核	
15：00			
	15：35　閉会の挨拶		
16：00			

特別演題プログラム

特別講演　　**11月13日（日）　10：50〜11：50　A会場**

座長：三重大学大学院医学系研究科臨床医学系講座　呼吸器内科学分野　教授　　小林　哲　先生

『肺線維症に対するトランスレーショナルリサーチ
〜PPFに対する抗線維化薬の開発に向けて』

徳島大学医学部長　徳島大学大学院医歯薬学研究部　呼吸器・膠原病内科学分野
教授　　西岡　安彦　先生

抗酸菌講演　　**11月13日（日）　13：30〜14：30　A会場**

座長：桑名市総合医療センター　呼吸器内科　部長　　油田　尚総　先生

『迅速発育抗酸菌感染症の治療について』

天理よろづ相談所病院　感染症管理センター　センター長　　田中　栄作　先生

男女共同参画講演　　**11月13日（日）　10：20〜10：50　A会場**

座長：国立病院機構　三重中央医療センター　副院長　　井端　英憲

『医学分野の男女共同参画とジェンダード・イノベーション』

東海ジェンダー研究所　理事、三重大学　名誉教授　　小川　眞里子　先生

共催プログラム

イブニングセミナー　11月12日（土）　16：30〜17：30　B会場

共催：ブリストル・マイヤーズ スクイブ株式会社／
小野薬品工業株式会社

座長：三重大学大学院医学系研究科臨床医学系講座　呼吸器内科学分野　副科長　　藤本　源　先生

『オプジーボ＋ヤーボイ＋／－化学療法の位置付け』

久留米大学医学部内科学講座　呼吸器・神経・膠原病内科部門　准教授　　東　公一　先生

ランチョンセミナー　11月13日（日）　12：00〜13：00　B会場

共催：日本ベーリンガーインゲルハイム株式会社

座長：松阪市民病院　呼吸器内科　部長　　西井　洋一　先生

『呼吸器診療におけるクライオバイオプシーの活かし方』

神奈川県立循環器呼吸器病センター　呼吸器内科　医長　　丹羽　崇　先生

第140回日本結核・非結核性抗酸菌症学会東海支部学会
第122回日本呼吸器学会東海地方会　一般演題
第25回日本サルコイドーシス／肉芽腫性疾患学会中部支部会

A会場
第１日目（11月12日　土曜日）

（研修医アワード対象の演題番号には＊が付いています）

12：30〜13：35　肺癌（１）

座長　　刈谷豊田総合病院　呼吸器内科　　松井　　彰

A-01　アムルビシンを使用した進展型小細胞肺癌患者におけるPD-L１阻害薬使用有無による有効性と安全性の検討
国立病院機構三重中央医療センター　呼吸器内科　　西村　　正

*A-02　オシメルチニブにより薬剤性うっ血性心不全を発症した肺腺癌の１例
藤枝市立総合病院　呼吸器内科　　藤本　拓也

A-03　オシメルチニブによる心不全をきたした肺腺癌の１例
聖隷三方原病院呼吸器センター　内科　　山田耕太郎

A-04　Osimertinib投与中に生じた高CPK血症の一例
藤田医科大学　呼吸器内科学　　伊奈　拓摩

*A-05　薬剤性肺障害発症後にオシメルチニブの再投与が可能であった肺腺癌の一例
静岡済生会総合病院　呼吸器内科　　伊藤　泰資

A-06　EGFR陽性肺腺癌の脳転移に対してOsimertinibの再投与が奏効した１例
三重大学医学部附属病院　呼吸器内科　　古橋　一樹

*A-07　アレクチニブ投与によるanisopoikilocytosis（大小不同変形赤血球症）の一例
藤田医科大学　呼吸器内科　　森谷　遼馬

13：35〜14：30　肺癌（２）

座長　　磐田市立総合病院　呼吸器内科　　西本　幸司

*A-08　出血性転移巣を伴ったROS１融合遺伝子陽性肺癌にエヌトレクチニブを投与し合併症なく著明改善が得られた一例
藤田医科大学病院　呼吸器内科　　長谷川　新

*A-09　KRAS G12C阻害剤ソトラシブによる肝障害の一例
津島市民病院　呼吸器内科　　和田　悠文

A-10　免疫チェックポイント阻害薬による硬化性胆管炎を合併した肺腺癌の１例
岐阜県総合医療センター　呼吸器内科　　葛西佑太朗

*A-11　腫瘍内感染を契機に免疫チェックポイント阻害薬による抗腫瘍効果が高まった進展型小細胞肺癌の一例
桑名市総合医療センター　呼吸器内科　　吉兼　佑介

*A-12　胃壁転移を来した肺小細胞癌の一例
国立病院機構長良医療センター　呼吸器内科　　安達　美桜

A-13　健診で右上肺野腫瘤影を指摘されたのを契機に発見された肉腫型悪性胸膜中皮腫の１例
一般社団法人日本海員掖済会名古屋掖済会病院　呼吸器内科　　浅野　俊明

14：30〜15：35　リンパ腫・腫瘍

座長　　豊橋市民病院　呼吸器内科・アレルギー内科　　牧野　　靖

*A-14　胸水貯留を認めたEBウイルス陽性びまん性大細胞型B細胞性リンパ腫の一例
磐田市立総合病院　呼吸器内科　　持永　和輝

*A-15　悪性リンパ腫による乳び胸の一例
公立陶生病院　呼吸器・アレルギー疾患内科　　嶋　　佑太

A-16　急速に呼吸不全が進行した血管内大細胞型B細胞性リンパ腫の１例
静岡市立静岡病院　呼吸器内科　　中井　省吾

*A-17　両側多発結節影を形成し、肺癌と鑑別を要したメソトレキサート関連リンパ増殖性疾患（MTX-LPD）の一例
日本赤十字社愛知医療センター名古屋第二病院　呼吸器内科　　河合　将尉

A-18　肺良性転移性平滑筋種の１例
はるひ呼吸器病院　　小橋　保夫

*A-19　難治性膿胸を契機に発見された気管支乳頭腫の一例
磐田市立総合病院　呼吸器内科　　中川栄実子

*A-20　胸膜および縦隔リンパ節転移をきたした悪性末梢神経鞘腫の一例
中東遠総合医療センター　呼吸器内科　　大橋佳代子

15：35〜16：20　臨床研究・他

座長　　聖隷三方原病院　呼吸器内科　　長谷川浩嗣

A-21　Mixed Reality（複合現実）を用いた気管支鏡トレーニングガイド作成
名古屋大学医学部附属病院　呼吸器内科　　岡地祥太郎

A-22　胸部単純X線画像によるILD検出のための機械学習モデル研究
松阪市民病院呼吸器センター　呼吸器内科　　伊藤健太郎

A-23　進行期肺がん患者のECOG PSとePROで測定した身体活動量に関する前向き観察研究
松阪市民病院呼吸器センター　呼吸器内科　　伊藤健太郎

*A-24　大幅な体重減少で予定外受診が激減した肥満喘息の１例
三重県立総合医療センター　呼吸器内科　　後藤　大基

*A-25　酸化マグネシウム錠による気管支異物の１例
伊勢赤十字病院　感染症内科　　吉川　智人

B会場
第１日目（11月12日　土曜日）
（研修医アワード対象の演題番号には＊が付いています）

12：30〜13：35　薬剤性肺障害

座長　名古屋掖済会病院　呼吸器内科　浅野　俊明

B-01　エンホルツマブ　ベドチンによる薬剤性肺障害と考えられた１例
三重大学医学部附属病院　呼吸器内科学　岡野　智仁

B-02　膀胱癌に対する免疫チェックポイント阻害薬Avelumabによる薬剤性肺炎を認めた一例
聖隷三方原病院呼吸器センター　内科　中村　隆一

*B-03　ベドリズマブによる薬剤性肺障害の１例
浜松労災病院　呼吸器内科　大林　立樹

*B-04　辛夷清肺湯による薬剤性肺障害の１例
静岡赤十字病院　呼吸器内科　丁　一澤

*B-05　ロキソプロフェンナトリウムによる器質化肺炎パターンの薬剤性肺障害と診断した１例
豊橋市民病院　呼吸器内科　吉田有美香

B-06　エタネルセプトにより器質化肺炎を呈したと考えられた一例
浜松労災病院　呼吸器内科　幸田　敬悟

*B-07　局所進行肺癌に対するデュルバルマブ地固め治療の際に発生した薬剤性血小板減少症の一例
桑名市総合医療センター　呼吸器内科　八木　昭彦

13：35〜14：40　非結核性抗酸菌症

座長　静岡県立総合病院　呼吸器内科　赤松　泰介

B-08　当院における難治性肺MAC症に対するAMK吸入療法の現況
国立病院機構長良医療センター　呼吸器内科　大西　涼子

B-09　気胸及び胸膜炎を合併した非結核性抗酸菌症の２例
名古屋市立大学医学部附属東部医療センター　呼吸器内科　向井　彩

*B-10　エタンブトールを含まない薬物療法を中止したことにより病勢改善を来した結節気管支拡張型肺MAC症の１例
桑名市総合医療センター　呼吸器内科　平野　麗和

B-11　乳癌転移再発との鑑別に難渋し免疫異常のない患者に生じた播種性非結核性抗酸菌症
藤田医科大学医学部　呼吸器内科　池田　安紀

*B-12　PCR検査にて家庭用の井戸水からM. intracellularが検出された非結核性抗酸菌症の１例
松阪市民病院　呼吸器内科　井上　れみ

*B-13　造血幹細胞移植後にSARS-CoV-2の持続感染と非結核性好酸菌症を呈した一例
浜松医療センター　呼吸器内科　土屋　恵祐

*B-14　Mycobacterium porcinumによる菌血症の１例
順天堂大学医学部付属静岡病院　呼吸器内科　栗山　充

14：40〜15：25　真菌症

座長　長良医療センター　呼吸器内科　大西　涼子

B-15　演題取り下げ

*B-16　器質化肺炎治療中に生じた侵襲性肺アスペルギルス症の一剖検例
大垣市民病院　呼吸器内科　河邉　昌平

B-17　肺アスペルギルス症に対する右上葉切除後に敗血症性ショックを伴う膿胸をきたすも開窓術にて救命しえた１例
名古屋大学　呼吸器外科　福本　紘一

*B-18　間質性肺炎および肺MAC症の合併例の治療中に生じた髄膜炎を伴う播種性クリプトコッカス症の一例
鈴鹿中央総合病院　呼吸器内科　早川　嘉彦

*B-19　多発浸潤影を呈した肺クリプトコッカス症の一例
島田市立総合医療センター　呼吸器内科　増田　大樹

15：25〜16：10　外科治療

座長　松阪市民病院呼吸器センター　呼吸器外科　伊藤　温志

*B-20　胸腔内穿破を来した縦隔成熟奇形腫の一例
聖隷浜松病院　呼吸器内科　齋藤　嵩彦

B-21　後縦隔上部に発生したCastleman病の１切除例
藤田医科大学病院　呼吸器外科　金咲　芳郎

*B-22　バッファローチェストが原因となった両側緊張性気胸の一例
三重大学医学部附属病院　呼吸器外科　篠田　真里

B-23　横隔膜縫縮術を要した先天性・後天性の横隔膜挙上症の２例
三重中央医療センター　呼吸器外科　川口　瑛久

*B-24　脳死肺移植後の慢性期管理中に発症する有害事象の検討
公立陶生病院　呼吸器・アレルギー疾患内科　波多野　凌

C会場
第１日目（11月12日　土曜日）
（研修医アワード対象の演題番号には＊が付いています）

12：30〜13：25　サルコイドーシス・過敏性肺炎・他

座長　三重県立総合医療センター　呼吸器内科　藤原　篤

*C-01　高カルシウム血症、味覚障害、腎機能障害を呈したサルコイドーシスの一例
浜松医科大学　内科学第二講座　山本　雄也

*C-02　気管支鏡検査後に大喀血をきたした肺サルコイドーシスの一例
静岡県立総合病院　呼吸器内科　大川　航平

*C-03　サルコイドーシスの悪化と鑑別を要した過敏性肺臓炎の１例
磐田市立総合病院　呼吸器内科　岸本　叡

*C-04　超音波加湿器による加湿器肺の１例
磐田市立総合病院　呼吸器内科　中根　千夏

*C-05　新規購入後２ヶ月以内に発症した加湿器肺の一例
聖隷浜松病院　呼吸器内科　池田　新

C-06　IgG4関連呼吸器疾患の増悪に対してステロイド不応であった一剖検例
順天堂大学医学部附属静岡病院　呼吸器内科　小松亜里紗

13：25〜14：30　びまん性肺疾患

座長　公立陶生病院　呼吸器・アレルギー疾患内科　富貴原　淳

*C-07　黄色透明気管支肺胞洗浄液（BALF）を認めた続発性肺胞蛋白症の一例
岐阜県立多治見病院　呼吸器内科　阿部　大輔

C-08　健診胸部Xpで偶発的に認めた右肺の多発結節により肺リンパ脈管筋腫症の診断に至った一例
刈谷豊田総合病院　呼吸器内科　渡邉　祥平

C-09　血清VEGF-D値が診断の一助となったリンパ脈管筋腫症LAMの１例
三重大学医学部附属病院　呼吸器内科　伊藤　稔之

C-10　両側胸水貯留とリンパ節腫大を呈したアミロイドーシスの一例
名古屋掖済会病院　呼吸器内科　田中　太郎

*C-11　気管支鏡検査により診断が得られたSjogren症候群に合併した結節性アミロイドーシスの１例
総合病院聖隷三方原病院呼吸器センター　内科　友田　悠

C-12　診断から10年余にわたり経過追跡し得た肺硝子肉芽腫症の一例
三重県立総合医療センター　呼吸器内科　三木　寛登

C-13　関節リウマチ治療中に肺陰影が悪化しCaplan症候群と診断した一例
聖隷浜松病院　呼吸器内科　角田　智

14：30〜15：25　血管炎・膠原病

座長　　浜松ろうさい病院　呼吸器内科　　豊嶋　幹生

C-14　片側胸水を契機に診断に至ったMPO-ANCA陽性GPAの一例
聖隷三方原病院呼吸器センター　内科　　志村　暢泰

*C-15　薬物加療とリハビリテーションにより神経症状とADLが改善した好酸球性多発血管炎性肉芽腫症の１例
松阪市民病院呼吸器センター　呼吸器内科　　杉谷　侑亮

*C-16　診断に難渋した全身性エリテマトーデス（SLE）による胸膜炎の一例
地方独立行政法人静岡市立静岡病院　呼吸器内科　　亀井　淳哉

C-17　肺嚢胞性疾患を契機に診断された一次性シェーグレン症候群
伊勢赤十字病院　呼吸器内科　　仁儀　明納

C-18　ニボルマブ投与後に抗MDA５抗体陽性皮膚筋炎に伴う間質性肺炎を発症した１例
名古屋大学医学部附属病院　呼吸器内科　　加藤さや佳

*C-19　下咽頭癌にて殺細胞性抗がん剤と免疫チェックポイント阻害薬併用療法中に気管軟骨炎を発症した一例
豊橋市民病院　呼吸器内科　　佐久間智大

15：25〜16：10　呼吸不全・他

座長　　聖隷浜松病院　呼吸器内科　　三輪　秀樹

*C-20　長時間の塩素ガス吸入により急性呼吸窮迫症候群を呈した一例
トヨタ記念病院　統合診療科　　三宅　高雅

*C-21　二酸化窒素中毒による急性呼吸不全と考えられた１例
日本赤十字社愛知医療センター　名古屋第一病院　呼吸器内科　　吉田　健太

*C-22　気胸に対する胸腔ドレナージ後に両側の再膨張性肺水腫を来した１例
静岡赤十字病院　呼吸器内科　　高柳　利啓

C-23　心房中隔欠損症による右左シャントの１例
刈谷豊田総合病院　呼吸器内科　　山田　悠貴

*C-24　再生不良性貧血の経過中に偶然発見された肝肺症候群の１例
岐阜市民病院　呼吸器・腫瘍内科　　沼口　宜史

A会場
第２日目（11月13日　日曜日）
（研修医アワード対象の演題番号には＊が付いています）

９：15〜10：10　肺癌（３）

座長　旭ろうさい病院　呼吸器内科　香川　友祐

A-26　院内のNGS検査にてTP5３変異検出した非小細胞肺癌症例の検討
松阪市民病院呼吸器センター　呼吸器内科　伊藤健太郎

*A-27　症例経験を通して進行性非小細胞肺癌におけるEGFRエクソン20挿入変異に対する治療戦略について考える
桑名市総合医療センター　呼吸器内科　平井　貴也

*A-28　胸水セルブロックで診断し得たBRAF遺伝子変異陽性肺腺癌の１例
旭ろうさい病院　呼吸器内科　水谷　彩乃

A-29　術後８年目に再発を認めたALK融合遺伝子陽性肺腺癌の１例
中東遠総合医療センター　呼吸器内科　三上　智

*A-30　再生検でRET融合遺伝子変異陽性を認めた肺腺癌の一例
聖隷三方原病院呼吸器センター　内科　伊藤　大恵

*A-31　*BRAF*^{V600E}変異を獲得した*EGFR*遺伝子変異陽性肺腺癌の一例
聖隷浜松病院　呼吸器内科　荒野　貴大

14：40〜15：35　肺癌（４）

座長　藤田医科大学　呼吸器内科　堀口　智也

A-32　類天疱瘡に併発した肺結核との診断に難渋した肺腺癌の一例
独立行政法人国立病院機構天竜病院　呼吸器内科　永福　建

*A-33　高度に癒合した多発結節影に対するPET-CTで原発部位を同定し得た肺腺癌の１例
静岡県立総合病院　呼吸器内科　杉山　周一

A-34　アレクチニブによる長期寛解維持中に扁平上皮癌を発症したALK融合遺伝子陽性肺腺癌の１例
三重県立総合医療センター　呼吸器内科　後藤　広樹

*A-35　HBV再活性化による肝炎と鑑別を要したAtezolizumabによる肝障害を来した肺腺癌の一例
桑名市総合医療センター　呼吸器内科　伊藤　節嗣

A-36　肺腺癌に合併した門脈血栓症の１例
三重大学医学部附属病院　呼吸器内科　鶴賀　龍樹

A-37　当院で極細径気管支鏡へ移行した肺癌症例におけるオンコマインDxTTの検討
松阪市民病院呼吸器センター　呼吸器内科　西井　洋一

B会場
第2日目（11月13日　日曜日）

（研修医アワード対象の演題番号には＊が付いています）

9：15〜10：20　感染症・他

座長　名古屋市立大学　呼吸器・アレルギー内科　森　祐太

*B-25　気管支喘息との鑑別を要した気管支放線菌症の1例
JA愛知厚生連海南病院　呼吸器内科　清利　紘子

*B-26　左下葉に粘液栓と無気肺を呈した肺放線菌症の1例
浜松医科大学　内科学第二講座　大竹　亮輔

B-27　間質性肺炎患者に発症した*Nocardia exalbida*による播種性ノカルジア症の一例
三重県立総合医療センター　呼吸器内科　増田　和記

*B-28　経皮的ドレナージにより改善を得られたノカルジアによる縦隔膿瘍の一例
大垣市民病院　呼吸器内科　杉江　藍

*B-29　多発結節影を呈したPasteurella multocida感染症の一例
静岡県立総合病院　呼吸器内科　白鳥晃太郎

*B-30　粟粒結核との鑑別に苦慮したサイトメガロウイルス（CMV）肺炎の一例
日本赤十字社愛知医療センター名古屋第二病院　呼吸器内科　松野真佑美

*B-31　非小細胞肺癌と診断後に体動困難となり抗TIF 1 - γ抗体陽性皮膚筋炎の合併と判明した1例
名古屋市立大学　呼吸器・アレルギー内科　羽柴　文貴

14：40〜15：35　結核

座長　浜松医科大学　呼吸器内科　小谷内敬史

B-32　喀血で発症し気管支動脈塞栓術が有効であった活動性肺結核の1例
愛知医科大学　呼吸器・アレルギー内科　荻須　智之

*B-33　結核による感染性内頚動脈プラークにより脳梗塞をきたした症例
公立陶生病院　呼吸器・アレルギー疾患内科　鈴木　寛子

*B-34　胸部CTで腫瘤性病変を呈し、肺癌が疑われた肺結核の1例
小牧市民病院　呼吸器内科　小野田　翔

B-35　診断に難渋した結核性心膜炎・胸膜炎の1例
磐田市立総合病院　呼吸器内科　森川　萌子

*B-36　外科的治療を併用した結核性胸骨骨髄炎の一例
刈谷豊田総合病院　呼吸器内科　横山　昌己

B-37　超多剤耐性肺結核（XDR-TB）に対してデラマニド（DLM）を含む5剤により治療を行った一例
静岡県立総合病院　呼吸器内科　柴田　立雨

一般演題
第１日目
抄　録

〈筆頭演者が研修医の発表には下線が付いています。〉

A-01

アムルビシンを使用した進展型小細胞肺癌患者における PD-L１阻害薬使用有無による有効性と安全性の検討

[1]国立病院機構三重中央医療センター
[2]三重大学医学部附属病院　呼吸器内科
[3]松阪市民病院呼吸器センター
[4]三重県立総合医療センター
[5]桑名市総合医療センター
[6]伊勢赤十字病院

○西村　　正[1、2]、藤本　　源[2]、藤原　拓海[2]、伊藤健太郎[3]、藤原　篤史[4]、油田　尚総[5]、井谷　英敏[6]、谷川　元昭[6]、吉田　正道[4]、畑地　　治[3]、井端　英憲[1]、小林　　哲[2]

【背景・方法】2012年４月から2021年12月までに２次治療としてアムルビシンが投与された進展型小細胞肺癌を検討した．１次治療としてプラチナ製剤併用療法＋PD-L1阻害薬を投与した群（Pre-ICI群）とPD-L1阻害薬の使用がない群（No-ICI群）に分け，有効性と有害事象の発生率を比較した．
【結果】三重県内の６施設から150名の患者が登録され，そのうち123名が解析対象であった．Pre-ICI群は27例，No-ICI群は96例であった．奏効率，無増悪生存期間，全生存期間はPre-ICI群とNo-ICI群でそれぞれ29.6％対22.2％，3.20カ月対3.21カ月，8.2カ月対8.0カ月であった．発熱性好中球減少症を含む重篤な有害事象の発生率はPre-ICI群で22.2％，No-ICI群で24.0％，グレード３以上の肺炎の発生率はそれぞれ3.7％，4.2％であった．
【結論】進展型小細胞肺癌において，１次治療でのPD-L1阻害薬の使用有無は，２次治療としてのアムルビシン療法の有効性および安全性に影響を及ぼさなかった．

A-02

オシメルチニブにより薬剤性うっ血性心不全を発症した肺腺癌の１例

[1]藤枝市立総合病院　呼吸器内科
[2]同　循環器内科

○藤本　拓也[1]、秋山　訓通[1]、川村　　彰[1]、増田　貴文[1]、芹澤紗耶香[1]、山下　遼真[1]、森川　圭亮[1]、伊藤祐太朗[1]、平松　俊哉[1]、望月　栄佑[1]、田中　和樹[1]、津久井　賢[1]、松浦　　駿[1]、小清水直樹[1]、伊東　志優[2]

【背景】オシメルチニブはEGFR遺伝子変異陽肺癌の治療薬として、肺がん診療ガイドラインで第一選択薬として推奨されてるが、有害事象としての心不全の報告は少ない。今回、オシメルチニブによるうっ血性心不全を発症した症例を経験したので文献的考察を加え報告する。
【症例】73歳女性。EGFR 遺伝子変異（exon21L858R）陽性stage ⅢＢの肺腺癌に対する三次治療として、オシメルチニブを今回入院の９ヶ月前から80mgで開始した。有害事象なく経過していたが、急性経過での呼吸困難、低酸素血症を認め緊急入院となった。血液検査でBNP 960pg/mlと上昇し、心エコー検査で駆出率は30％に低下していた。オシメルチニブによる薬剤性うっ血性心不全と診断し、利尿剤、降圧薬の投与、オシメルチニブの休薬で軽快退院した。
【結論】オシメルチニブによる有害事象の心不全報告は少ないが、今後も処方頻度が増えることが予想されるため注意が必要である。

A-03

オシメルチニブによる心不全をきたした肺腺癌の１例

聖隷三方原病院呼吸器センター　内科

○山田耕太郎、松井　　隆、友田　　悠、志村　暢泰、中村　隆一、伊藤　大恵、稲葉龍之介、杉山　未紗、後藤　彩乃、天野　雄介、加藤　慎平、美甘　真史、長谷川浩嗣、横村　光司

症例は70代女性。左胸水貯留で近医より紹介、CTでは左肺腫瘤や大量の左胸水、胸膜結節を認め、胸腔鏡検査を施行し肺腺癌の診断を得た。EGFR遺伝子変異（Exon19欠失）陽性であり、X年２月よりオシメルチニブ80mg内服を開始した。血症板減少（G１）・白血球減少（G２）を認めたが減量や休薬は要さず自然に改善した。内服開始から76日目に労作時呼吸困難を訴え、当科外来を受診した。胸部Xpで右胸水貯留と心臓超音波検査でびまん性の壁運動低下を認め、緊急入院となった。循環器内科にコンサルトし、治療により胸水貯留は軽快し自覚症状の改善も得られたが、壁運動低下は残存した。各種検査で虚血の関与や心筋障害をおこす明らかな疾患は否定的であり、オシメルチニブによるがん治療関連心機能障害としての心不全と考えられた。同剤による心機能低下・心不全は数％と低い確率ながら合併するとされているが、実際の報告は多く無いため報告する。

A-04

Osimertinib投与中に生じた高CPK血症の一例

藤田医科大学　呼吸器内科学

○伊奈　拓摩、堀口　智也、井上　敬浩、前田　侑里、渡邊　俊和、相馬　智英、丹羽　義和、山蔦久美子、榊原　洋介、岡村　拓哉、三重野ゆうき、後藤　康洋、魚津　桜子、磯谷　澄都、近藤　征史、今泉　和良

症例は78歳女性、肺腺癌 StageⅣBの患者である。EGFR L858Rの変異陽性であり1st lineとしてOsimertinib 80mg/日の内服加療を開始した。腫瘍縮小効果は得られ大きな副作用もなく経過していたが、内服開始から７ヶ月後に倦怠感と微熱を訴え救急外来を受診された。その際の血液検査でCPK 1387 U/Lと高値を認めた。腎機能低下やミオグロビン尿は認められなかった。病歴上誘因は明らかでなく、被疑薬と考えられるその他の薬剤摂取歴も認めなかった。以上によりOsimertinibによる横紋筋融解症の疑いと考え、同薬剤の中止及び外液負荷による加療を施行した。それにより症状及び検査値の改善を認めた。肺癌においてEGFR等を始めとする遺伝子変異に対する分子標的薬は重要性が増しておりその副作用にも注意が必要である。横紋筋融解症の報告は稀であり、若干の文献的考察を加え報告する。

A-05

薬剤性肺障害発症後にオシメルチニブの再投与が可能であった肺腺癌の一例

静岡済生会総合病院

○伊藤　泰資、土屋　一夫、森　　利枝、明石　拓郎、大山　吉幸、池田　政輝

症例は60歳台女性．X-２年６月に健診で胸部異常陰影を指摘され，精査の結果T4N3M1c stageⅣBのEGFR遺伝子変異陽性肺腺癌（exon19欠失）と診断した．オシメルチニブによる治療を開始したが，１ヶ月後に両側肺にびまん性のすりガラス陰影を認め，オシメルチニブによる薬剤性肺障害と診断した．陰影はオシメルチニブを中止したところ軽快した．その後，殺細胞性抗がん剤を中心とした治療を継続したが，脳転移が進行し，さらに癌性髄膜炎を発症したため，X年５月より７次治療としてオシメルチニブの再投与を行った．薬剤性肺障害の再燃なく，現在も治療継続が可能である．オシメルチニブによる薬剤性肺障害後の再投与の報告が散見されるが，安全性や投与方法は確立していない．そのため，文献的考察を交えて本症例を報告する．

A-06

EGFR陽性肺腺癌の脳転移に対してOsimertinibの再投与が奏効した１例

三重大学医学部附属病院　呼吸器内科

○古橋　一樹、藤本　　源、伊藤　稔之、大岩　綾香、鶴賀　龍樹、藤原　拓海、岡野　智仁、都丸　敦史、高橋　佳紀、小林　　哲

症例は49歳，女性．X-６年に肺腺癌（cT2bN2M1c, StageⅣB）の診断となった．EGFRエクソン19欠失変異陽性であり，１次治療としてErlotinibを投与し，２次治療としてCBDCA + PEM + Bevを投与した．経気管支生検にてEGFR T790M変異陽性であったため，３次治療としてOsimertinibを投与した．有害事象のため休薬した後に40mgに減量し，２年９ヶ月投与時点で薬剤変更となった．４次治療としてPembrolizumabを投与し，５次治療としてDTX + RAMを投与したが，脳転移の増大のためPDとなった．患者希望も強くX年10月に６次治療としてOsimertinibを80mgで再投与した．治療に伴う大きな有害事象は認めず，治療開始１か月後の頭部MRIにて脳転移の縮小を認めた．その後約１年間投与を継続し，次治療へ移行し現在も治療継続中である．

Osimertinib再投与の脳転移に対する有用性の報告は少なく，若干の文献的考察を加え報告する．

A-07

アレクチニブ投与によるanisopoikilocytosis（大小不同変形赤血球症）の一例

藤田医科大学　呼吸器内科

○森谷　遼馬、丹羽　義和、堀口　智也、岡村　拓哉、魚津　桜子、後藤　康洋、磯谷　澄都、近藤　征史、今泉　和良

72歳男性。肺腺癌放射線治療後再発に対するアレクチニブ投与３カ月後からHb7.5g/dl前後の貧血が出現した。末梢血塗抹標本では著明な赤血球形態変化（球状赤血球、奇形赤血球、大小不同）が認められanisopoikilocytosisの状態であった。同時に膀胱癌と血尿の存在も判明した。膀胱癌手術後、貧血はHb 9.5-10g/dlで推移したため、アレクチニブは継続しているがanisopoikilocytosisは持続している。アレクチニブ投与前は、赤血球形態異常は出現していないことから、アレクチニブによるanisopoikilocytosis、赤血球膜脆弱化、寿命短縮により、血尿による貧血が顕在化した病態と考えた。アレクチニブによる薬剤性貧血は近年、注目されており、免疫機序による溶血性貧血や、遺伝性球状赤血球症と同様の膜たんぱくの異常などが報告されており、今後さらなる研究が必要である。

A-08

出血性転移巣を伴ったROS１融合遺伝子陽性肺癌にエヌトレクチニブを投与し合併症なく著明改善が得られた一例

藤田医科大学病院　呼吸器内科

○長谷川　新、相馬　智英、前田　侑里、堀口　智也、岡村　拓哉、魚津　桜子、後藤　康洋、磯谷　澄都、近藤　征史、今泉　和良

症例は50代、女性。X年Y月左上葉紡錘細胞癌cT4N1M0（ROS-1融合遺伝子陽性）に対して左上葉切除術を施行し（術後病期stage3A）、術後CDDP-VNRによる補助化学療法導入するも副作用が強く１コースで中止となっていた。同年Y＋２月、左大脳・左腎・左副腎転移再発を認めた。脳転移は転移巣腫瘍内出血を発症した為、緊急脳腫瘍核出術が施行され、術後は運動失語、右上下肢完全麻痺が残存した。またCTでは左腎転移巣による腎被膜下出血を認めた。全身化学療法の適応であり、ROS1-TKIであるエヌトレクチニブ投与を開始した。TKI投与後の急速な腫瘍崩壊による腎被膜下出血の増悪も懸念されたが、エヌトレクチニブは著効し、副腎転移巣は縮小、左腎被膜下出血も改善し、脳転移巣核出術創も順調に治癒した。転移巣の出血病変や術後創を有するROS1陽性肺癌患者にROS1-TKIが重篤な合併症なく著効した一例を経験したので報告する。

A-09

KRAS G12C阻害剤ソトラシブによる肝障害の一例

津島市民病院　呼吸器内科

○和田　悠文、小林　直人、谷本　光希、住田　　敦、中尾　彰宏

症例は70歳代の男性。X-２年12月に肺腺癌cT3N0M1bと診断、一次治療としてCBDCA + PEM + Pembrolizumabを４コース施行後、維持療法としてPEM + Pembrolizumabを継続していたが、腎機能悪化によりPEMを中止したところ原発巣が増大しPDとなった。診断時にオンコマインDxTTでKRAS G12C変異陽性が判明しており、コンパニオン診断を確認のうえX年４月より二次治療としてソトラシブを開始したところ、28日目の胸部CTで原発巣は著明に縮小していたが、CTCAE v5.0でGrade３の肝機能障害を認め、ソトラシブによる薬物性肝障害と考えられた。ソトラシブを休薬して輸液と肝庇護薬を使用したところ肝機能は改善したが、休薬から29日目の胸部CTにて原発巣は再増大していた。ソトラシブは実臨床で使用可能となってから日が浅く、興味深い症例と考えられたため報告する。

A-10

免疫チェックポイント阻害薬による硬化性胆管炎を合併した肺腺癌の１例

岐阜県総合医療センター　呼吸器内科

○葛西佑太朗、佐々木優依、三好真由香、武藤　優耶、土田　晃将、馬場　康友、加藤　智也、村上　杏理、増田　篤紀、都竹　晃文、浅野　文祐

症例は69歳男性。偶発的に指摘された左上葉結節で紹介受診、X年９月に左上葉切除術を施行し左上葉肺腺癌pT2aN1M0 StageⅡBの診断となった。術後補助化学療法のため当科紹介となるが、X＋１年１月のPET-CT検査にて胸膜転移・骨転移・肝転移の出現を認め腫瘍再発と診断、初回治療としてCBDCA + PTX + Bevacizumab + Atezolizumabを開始した。しかし経過中に肝胆道系酵素の上昇が出現、腹部造影検査や内視鏡的逆行性胆道膵管造影（ERCP）、胆管生検を実施し免疫チェックポイント阻害薬（ICI）による硬化性胆管炎と診断した。ステロイドによる治療を開始したが改善乏しく、ミコフェノール酸モフェチルとウルソデオキシコール酸を追加したところ一時的に改善が得られた。ICIによる免疫関連有害事象の硬化性胆管炎は報告例が少ない。当院での経験例と文献学的考察を加え報告する。

A-11

腫瘍内感染を契機に免疫チェックポイント阻害薬による抗腫瘍効果が高まった進展型小細胞肺癌の一例

桑名市総合医療センター　呼吸器内科

○吉兼　佑介、油田　尚総、平井　貴也、八木　昭彦、蛯原　愛子

症例は71歳男性。多発胸膜播種を来した進展型小細胞肺癌に対しX-１年１月から１次化学療法を開始した。カルボプラチン・エトポシド・アテゾリズマブによる導入治療４コース施行後、アテゾリズマブ単剤による維持治療に移行した。X年10月に維持治療22回目投与を行った際に、胸膜播種巣に腫瘍内感染・膿瘍を合併したため、約３週間に及ぶ抗菌療法を行った。感染制御後、速やかに維持治療を再開したが、感染を来した胸膜播種巣は急速に縮小し、腫瘍マーカーは低下した。X＋１年８月現在も維持治療を継続しているが、感染を来した胸膜播種巣は他の病変部と比較し抗腫瘍効果が高く治療効果を維持している状況である。

小細胞肺癌に対する免疫チェックポイント阻害薬の治療効果は限定的であり、臨床利用できるバイオマーカーも存在していないが、腫瘍内感染を契機に免疫チェックポイント阻害薬による抗腫瘍効果が高まるという貴重な臨床経験をしたため、報告する。

A-12

胃壁転移を来した肺小細胞癌の一例

国立病院機構長良医療センター

○安達　美桜、大西　涼子、五明　岳展、浅野　幸市、鱸　　稔隆、松野　祥彦、安田　成雄、加藤　達雄

【背景】肺小細胞癌は胃転移をきたす報告例は少ない.
【症例】70歳代　女性. 血痰で当院紹介. 胸部CTで左主気管支背側に腫瘤陰影, 左肺門リンパ節腫大を認めた. 気管支ファイバーで, 主気管支の隆起性病変, 縦隔リンパ節より生検し, 小細胞肺癌と診断した. 限局型小細胞肺癌c-T2bN2M0ⅢA期と診断し, 放射線化学療法（CDDP + VP-16）を実施した. 治療開始時実施した上部消化管内視鏡検査では異常所見を認めなかった. 治療後CRとなり経過観察中に, 肺原発巣の再発, 貧血をきたした. 上部消化管内視鏡検査施行し, 胃体中部大弯に出血を伴う不整な潰瘍性病変と周辺の粘膜襞の肥厚および発赤を認めた. 潰瘍部位から生検施行, 類円形悪性細胞がみられ小細胞癌の胃壁転移と診断した. 肺小細胞癌の再発と診断, 化学療法（AMR）を開始したが, 全身状態が悪化し永眠された.
【結語】非常に稀な肺小細胞癌の胃壁転移を経験した.

A-13

健診で右上肺野腫瘤影を指摘されたのを契機に発見された肉腫型悪性胸膜中皮腫の１例

一般社団法人日本海員掖済会名古屋掖済会病院　呼吸器内科
○浅野　俊明、伊藤　利泰、町井　春花、岩間真由子、田中　太郎、今村　妙子、西尾　朋子、島　浩一郎

症例は60歳代男性。受診２ヶ月前に健診で右上肺野腫瘤影を指摘され紹介。CTでは右肺上葉前部末梢に胸壁に沿って進展する７cm大の腫瘤があった。CTガイド下肺生検を施行したところ、悪性腫瘍を認めた。肉腫や組織球系の腫瘍が疑われ、複数の病理医により検討。肉腫、肉腫様癌、肉腫型中皮腫など鑑別に挙がったが確定は困難であった。確定診断目的で全身麻酔下に胸腔鏡下肺生検を施行。最終的に肉腫型悪性胸膜中皮腫（pT2N0M0 stage1B）と診断。Nivolumab + Ipilimumabの二剤併用療法を開始した。悪性胸膜中皮腫は胸水貯留や胸膜肥厚を呈することが多く、今回の症例では診断に至るまで苦慮した。文献考察を交えて報告する。

A-14

胸水貯留を認めたEBウイルス陽性びまん性大細胞型B細胞性リンパ腫の一例

[1]磐田市立総合病院　呼吸器内科
[2]浜松医科大学　内科学第二講座
○持永　和輝[1]、鈴木　浩介[1]、中根　千夏[1]、岸本　叡[1]、中川栄実子[1]、森川　萌子[1]、村上有里奈[1]、青島洋一郎[1]、西本　幸司[1]、松島紗代実[1]、原田　雅教[1]、右藤　智啓[1]、妹川　史朗[1]、須田　隆文[2]

症例は81歳女性. X-８年右中葉肺腺癌に対し右中葉切除・リンパ節郭清, X-７年左腎癌に対し左腎部分切除が施行された. X年４月腎癌経過観察目的のCTで右胸水貯留及び右下葉浸潤影を指摘され, 当科を紹介受診した. 胸水はリンパ球優位の滲出性胸水であったが異形細胞は認めなかった. 短期間で胸水の増加, 浸潤影の増大を認め, 局所麻酔下胸腔鏡検査, 気管支鏡検査を施行したが, 診断には至らなかった. 同時期に頸部から胸背部にかけて急速に拡大する皮疹を認め, 皮膚生検を施行しEBウイルス陽性びまん性大細胞型B細胞性リンパ腫（EBV-positive DLBCL）と診断した. R-CHOP療法を開始後に皮疹, 胸水および浸潤影は著明に改善し, 胸水及び浸潤影もEBV-positive DLBCLの病変であったと考えられた. 診断時に胸水貯留を認める悪性リンパ腫は比較的稀であり, 診断に苦慮した症例を経験したので報告する.

A-15

悪性リンパ腫による乳び胸の一例

公立陶生病院　呼吸器・アレルギー疾患内科
○嶋　佑太、副島　和晃、野口陽一朗、板東　知宏、太田　翔、廣田　周子、萩本　聡、武井玲生仁、笹野　元、富貴原　淳、山野　泰彦、横山　俊樹、松田　俊明、片岡　健介、木村　智樹、近藤　康博

症例は79歳代男性、20本×30年のEx-smoker、脳静脈洞血栓症、房室ブロック、上腸間膜静脈血栓症などの既往歴あり。２週間前からの労作時呼吸困難あり、前医にて胸水貯留を指摘され紹介受診。体温36.8℃、血圧149/83mmHg, HR79/分、SpO_2 98%、呼吸数20/分、右呼吸音減弱、体表にリンパ節腫脹なし、浮腫なし。レントゲン、CTでは右胸腔の半分程の胸水を認め、試験穿刺では、肉眼的に白色混濁、リンパ球優位、Light基準では滲出性、中性脂肪631mg/dlであり、乳び胸水と診断した。胸水の細胞診では悪性所見は認めなかった。原因検索のスクリーニングCTにて腹腔内リンパ節腫大を認めたため、外科的に開腹し生検したところ、濾胞性リンパ腫の診断が得られた。乳び胸の鑑別や悪性リンパ腫に合併する乳び胸についての考察を含め報告する。

A-16

急速に呼吸不全が進行した血管内大細胞型B細胞性リンパ腫の１例

[1]静岡市立静岡病院　呼吸器内科
[2]同　血液内科
[3]浜松医科大学医学部附属病院　第二内科学講座
○中井　省吾[1]、貫　智嗣[1]、亀井　淳哉[1]、中村　匠吾[1]、児嶌　駿[1]、渡辺　綾乃[1]、佐竹　康臣[1]、藤井　雅人[1]、佐野　武尚[1]、山田　孝[1]、山崎　寛章[2]、須田　隆文[3]

心筋症、COPDに対して近医通院中の72歳男性。X年３月細菌性肺炎が指摘されていた。４月13日に近医で低酸素血症が指摘され、当科紹介となった。CRP軽度高値、LDHは1124U/Lと異常高値であった。CTでは右中下葉に浸潤影がみられたが、３月より収縮していた。また軽度の脾腫をみとめていた。まずCOPDを背景としてうっ血性心不全が増悪したと考え、利尿剤投与をおこなった。症状は一旦改善するも、盗汗、腎障害、呼吸不全の急速な再増悪を認め、人工呼吸器管理となった。可溶性IL-2レセプターが7589/μLと高値、骨髄生検でCD20陽性の異形細胞が血管内に多数みられたことから、血管内大細胞型B細胞性リンパ腫と診断した。THP-COP、リツキシマブの加療により、廃用は進行したものの、治療効果は得られ、人工呼吸器から離脱でき自宅退院となった。教訓的症例であり、文献的考察を加え、発表する。

A-17

両側多発結節影を形成し，肺癌と鑑別を要したメソトレキサート関連リンパ増殖性疾患（MTX-LPD）の一例

日本赤十字社愛知医療センター名古屋第二病院

○河合　将尉、松野真佑美、外山　陽子、竹中　大喜、岡田　暁人、鈴木　博貴、小沢　直也、松田　浩子、村田　直彦、若山　尚士

症例はBMI49と高度肥満を認める42歳の女性．2018年から関節リウマチに対してメソトレキサートを内服していた．2022年２月から発熱と呼吸困難を認め，緩徐に増悪していた．同年７月に近医で胸部異常陰影を指摘されて当院受診された．両側多発結節影を認め，高度の呼吸不全のため入院となった．左下葉に６cm大の腫瘤影を認め，縦隔リンパ節，両側副腎転移，右腸腰筋の転移巣を伴う進行期肺癌と考えたが，２度の気管支鏡検査では診断がつかなかった．外科的生検を考慮したが，体格のため危険と判断した．PET-CTを施行すると肺癌の分布としては説明しづらいと考えられ，FDGの高度集積を認めた右鼠経リンパ節の針生検と骨髄穿刺を行い，びまん性大細胞型Ｂ細胞リンパ腫と骨髄腫の要素が混在したMTX-LPDの診断となった．治療としては呼吸不全に対するステロイドパルスを先行し，R-CHOP療法にて改善した．組織型の混在したMTX-LPDは稀少であり，文献的考察を交えて報告する．

A-18

肺良性転移性平滑筋種の１例

はるひ呼吸器病院

○小橋　保夫、藤原　秀之、小泉　達彦、櫻井悠加里、直海　　晃、米田有希子、服部　良信、齊藤　雄二

【症例】40歳代女性
【既往歴】子宮筋腫（子宮全摘術）
【原病歴】８年前から健診にて胸部異常陰影の指摘あり、他院にて精査を行うも確定診断には至らなかった。自覚症状が乏しかった事もありその後通院を自己中断。今回、再度健診にて胸部異常陰影が指摘されたこと、また、以前と比較し呼吸困難が悪化してきたため当院を受診。胸部CT上、両側びまん性に多発小結節陰影を認めた。肺癌や多発転移性腫瘍を疑い、気管支鏡を施行。病理組織学的には紡錘形細胞の結節状増生を認め、平滑筋腫瘍が考えられた。免疫染色にてSMA強陽性、HMB45陰性、SOX10陰性であった。Ki67の陽性率は１％未満で核分裂像や細胞異形は認めず良性転移性平滑筋種と診断した。肺良性転移性平滑筋種は非常に稀な疾患である。画像的には単発から十数個までの結節を呈する事が多いが、本症例のように無数の病変をきたす症例はさらに稀で、文献的考察を含め報告する。

A-19

難治性膿胸を契機に発見された気管支乳頭腫の一例

[1]磐田市立総合病院　呼吸器内科
[2]浜松医科大学　内科学第二講座

○中川栄実子[1]、中根　千夏[1]、岸本　　叡[1]、鈴木　浩介[1]、森川　萌子[1]、村上有里奈[1]、青島洋一郎[1]、西本　幸司[1]、松島紗代実[1]、原田　雅教[1]、右藤　智啓[1]、妹川　史朗[1]、須田　隆文[2]

症例は87歳男性、発熱と呼吸苦を主訴に近医より紹介となった。急性期炎症マーカーが上昇し、胸部CTでは胸膜の不整形肥厚を伴う胸水貯留と右中間幹以下の無気肺を認め、胸水は膿性であった。局麻下胸腔鏡による隔壁掻爬術後に持続胸水ドレナージ、胸腔洗浄及び抗菌薬治療が施行されたものの改善に乏しく、無気肺の評価のため気管支鏡検査が施行された。右中間幹に広基性で白色多房の上皮を呈したカリフラワー様の孤立性腫瘍を認め、生検の結果、扁平上皮乳頭腫の診断となった。無気肺の起点と考えられ、高周波スネア及び高周波熱凝固により腫瘍を切除したところ、主に右Ｂ６気管支から進展しており、中葉及び底区気管支の含気は回復し、炎症反応も改善が得られた。気管乳頭腫は希少な良性腫瘍であるが膿胸の原因疾患として留意する必要があり、高周波による内視鏡治療は高齢者でも施行可能な有用な治療法の一つであると考えられる。

A-20

胸膜および縦隔リンパ節転移をきたした悪性末梢神経鞘腫の一例

中東遠総合医療センター　呼吸器内科

○大橋佳代子、長崎　公彦、太田　智陽、三上　　智、野田　純也、田宮裕太郎

症例は71歳、男性。学童期に神経線維腫症１型（neurofibromatosis type1：NF1）と診断された。咳嗽を主訴に前医を受診し、右胸水貯留を指摘されたため、当院を紹介受診した。CTで両肺に多発結節、縦隔リンパ節腫大、右胸水貯留、仙骨部腫瘤を認めた。原発性肺癌や転移性肺腫瘍を疑い、胸膜および縦隔リンパ節生検を施行した。病理検査ではいずれの検体からも、核分裂像を有する紡錘形異型細胞の増殖を認め、免疫染色でS-100、SOX10が陽性であり、画像所見と併せて悪性末梢神経鞘腫（malignant peripheral nerve sheath tumor：MPNST）の転移と診断した。MPNSTはNF１の３～５％に合併する稀な腫瘍であるが、胸膜や縦隔リンパ節への転移の報告は少ない。文献的考察を加え報告する。

A-21

Mixed Reality（複合現実）を用いた気管支鏡トレーニングガイド作成

[1]名古屋大学医学部附属病院　呼吸器内科
[2]名古屋大学大学院医学系研究科　メディカルxRセンター
[3]名古屋大学医学部附属病院　卒後臨床研修・キャリア形成支援センター
○岡地祥太郎[1]、桜井麻奈美[2]、松井　利憲[1、2]、
森瀬　昌宏[1]、伊藤　貴康[1]、長瀬　文太[3]、
福田　夏帆[3]、若原　恵子[1]、石井　　誠[1]、
藤原　道隆[2]

【背景】近年Mixed Reality（MR：複合現実）が幅広い業種で導入され、医療分野においても期待が大きい。
【目的】MRを気管支鏡トレーニングに活用できるかを検討する。
【対象、方法】MRアプリケーションであるDynamics 365 Guides（Microsoft）を用いて、気管支の分岐、スコープの操作法、気管支内腔観察、確認テストのタスクを作成し、HoloLens2（Microsoft）でホログラムを現実空間に配置した。当院に所属する医師４名がMRガイド下に気管支鏡トレーニングを行い完遂率、所要時間を評価し、術者アンケート調査を実施した。
【結果】全員が最後までトレーニングを完了でき、平均所要時間は12.5分であった。術者アンケート調査ではガイドの内容や視認性について概ね良好であったが、装着感は個人差が大きかった。
【考察】MRアプリケーションは気管支鏡トレーニングに活用できる可能性がある。

A-22

胸部単純Ｘ線画像によるILD検出のための機械学習モデル研究

[1]松阪市民病院呼吸器センター　呼吸器内科
[2]横浜市立大学医学部　臨床統計学
○伊藤健太郎[1、2]、江角　真輝[1]、江角　征哉[1]、
中村　祐基[1]、鈴木　勇太[1]、坂口　　直[1]、
藤原研太郎[1]、西井　洋一[1]、田口　　修[1]、
安井　浩樹[1]、畑地　　治[1]

【背景】以前に患者17例の91枚の胸部Ｘ線画像による薬剤性肺障害の検出AIモデルを構築しAUC 0.89であった。さらにデータを増やして診断能が上昇するのか解析した。
【方法】2019年４月から2020年３月に撮影された胸部Ｘ線画像のうち３日以内にCTが撮影されている症例を対象とし、そのCT画像の再読影にてILDの有無をラベル付けした。全てのデータを４：１の割合で訓練データとテストデータに分割し、訓練データ内で4-fold cross validationによる学習を行い、４つのモデルのアンサンブルでテストデータの評価をAUC、感度、特異度を算出して行った。
【結果】617例の827枚の胸部画像が対象となった。ILD診断能はAUCは0.89、感度は88％、特異度は71％であった。胸水のある症例や浸潤影が強く認める症例では予測スコアが0.6と高く、擬陽性となる傾向が認められた。
【結語】以前に構築した機械学習モデルと変わらずAUCは0.88と高値を維持していた。

A-23

進行期肺がん患者のECOG PSとePROで測定した身体活動量に関する前向き観察研究

[1]松阪市民病院呼吸器センター　呼吸器内科
[2]横浜市立大学医学部　臨床統計学
○伊藤健太郎[1、2]、江角　真輝[1]、江角　征哉[1]、
中村　祐基[1]、鈴木　勇太[1]、坂口　　直[1]、
藤原研太郎[1]、西井　洋一[1]、安井　浩樹[1]、
田口　　修[1]、畑地　　治[1]

【背景】肺癌の診療ではECOG PSが治療方針に重要であるが、客観的にECOG PSを測定する方法はない。身体活動をePROとしてamue link（SONY, Tokyo）を用いて計測可能な身体活動量とECOG PSの関連を前向きに調査した。その中間報告を今回発表する。
【方法】進行期肺癌として化学療法を受ける患者を対象とし、登録の上でePROとしてamue linkを用いて身体活動量を上限14日間測定した。amue linkではMETS, 歩行距離、歩数の総和と平均をそれぞれ収集した。患者は同意を取得した上で前向きに観察した。
【結果】72例の肺癌患者が解析対象となった。ePROにて測定した項目の中で、ECOG PSの群間で分散分析の結果、歩行距離の平均と歩数の平均が最もｐ値が低かった（$p<0.001$）。歩行距離の平均によるECOG PSの２以上の分類に関するROC解析ではAUCは0.797［95％CI, 0.637 to 0.957］であった。
【結語】ePROによる身体活動量測定にてECOG PSを客観的に評価できる可能性が示唆された。

A-24

大幅な体重減少で予定外受診が激減した肥満喘息の１例

三重県立総合医療センター　呼吸器内科
○後藤　大基、児玉　秀治、三木　寛登、後藤　広樹、
増田　和記、寺島　俊和、藤原　篤司、吉田　正道

症例は61歳男性。1985年からアトピー型喘息で当科長期管理中。喘息は治療抵抗性で、高用量ICS/LABAを中心にLAMA、LTRA、テオフィリン製剤で定期治療中だった。2017年にBTを施行しその後にOCS開始、2019年に抗IL-5抗体や抗IL-5Rα抗体を開始されたが効果乏しく中止となった。予定外受診で繰り返し約50mg/日（PSL換算）のステロイドが投与されておりOCSは中止となった。2021年２月に外傷で当院脳神経外科に入院しその後他院へ転院した。軽快退院し2021年６月より当科外来通院を再開した。それ以後、喘息発作による予定外受診はなく喘息管理は良好で、最終的にピーク時から比べ現在は約30kg減量した体重を維持している。
非２型炎症の難治性喘息に対する有効な治療は明らかでない。今回我々は体重減少により喘息管理が大幅に改善した症例を経験したため文献的考察を加えて報告する。

A-25

酸化マグネシウム錠による気管支異物の１例

[1]伊勢赤十字病院　感染症内科
[2]同　呼吸器内科

○吉川　智人[1]、田中　宏幸[1]、仁儀　明納[2]、
豊嶋　弘一[1]、谷川　元昭[2]

【症例】80歳代女性.
【現病歴】受診１日前に傾眠状態で朝食を摂取し, 血圧低下, SpO2低下を認め, 受診当日にはいびき様呼吸を認め, 当院へ救急搬送された. 胸部レントゲン写真で右下肺野に浸潤影を認め, 胸部CT検査で右下葉気管支に１cm程度の高吸収域と浸潤影を認め, 気道異物による閉塞性肺炎と診断し, 入院とした. 軟性気管支鏡検査で右B6入口部から底幹にかけて円状の異物を認め, バスケット鉗子で回収した. 歯にも見えたが, 持参薬のCT検査, L-dopaの反応から, 酸化マグネシウム錠と同定した. 処置後はアンピシリン/スルバクタムで10日間加療し, 改善が得られた.
【考察】酸化マグネシウム錠は便秘の治療薬として頻用されているが, 気管支異物の原因としての報告は少ない. 酸化マグネシウム錠は気管支内では溶解せず気管支を閉塞するため, 気管支鏡で回収する必要があり, 特に誤嚥リスクのある高齢者では警戒するべきである.

B-01

エンホルツマブ ベドチンによる薬剤性肺障害と考えられた１例

[1]三重大学医学部附属病院　呼吸器内科学
[2]三重大学　免疫学

○岡野　智仁[1]、藤本　　源[1]、伊藤　稔之[1]、
古橋　一樹[1]、大岩　綾香[1]、鶴賀　龍樹[1]、
齋木　晴子[1]、藤原　拓海[1]、都丸　敦史[1]、
高橋　佳紀[1]、小林　　哲[1]、ガバザ　エステバン[2]

【症例】60歳代、女性
【経過】X－２年前に診断された左尿管癌・膀胱癌の方。右大腿骨転移あり放射線治療および大腿骨接合術施行。また全身化学療法を平行して行われ、X年４月から第３次治療としてエンホルツマブ ベドチン（EV）を投与開始。同年６月にEV ３コースまで完遂された。７月に入り労作時の呼吸困難感を自覚。KL-6：894U/mlと上昇あり。胸部画像検査で両側肺野にすりガラス影、粒状影が散在していた。BALFでは有意菌なし、細胞診陰性、リンパ球分画の上昇を認め薬剤性肺障害で矛盾しない結果であった。プレドニンを1.0mg/kgで導入とし徐々に漸減。肺野陰影は改善し、外来で加療を継続している。
【考察】抗体薬物複合体が肺外臓器原発悪性腫瘍で頻用されるようになり、その薬剤性肺障害の鑑別は原疾患の治療方針にも大きな影響を与えうる。抗体薬物複合体による薬剤性肺障害の特徴・経過について習熟しておく必要があると思われ報告する。

B-02

膀胱癌に対する免疫チェックポイント阻害薬Avelumabによる薬剤性肺炎を認めた一例

聖隷三方原病院呼吸器センター

○中村　隆一、加藤　慎平、稲葉龍之介、杉山　未紗、
後藤　彩乃、天野　雄介、美甘　真史、長谷川浩嗣、
松井　　隆、横村　光司

症例は74歳男性。X－８年４月に左肺扁平上皮癌に対して、左肺中下葉管状切除術と左肺門部術後接合部に50Gyの放射線治療を受け、術後化学療法カルボプラチン＋パクリタキセルで加療された。X－４年３月に左肺S６に腫瘤影が出現し、同部位に60Gyの放射線治療が行われた。X－２年11月に左尿管癌を発症し、当院泌尿器科で加療開始された。X－１年10月には膀胱癌も発症し加療開始された。X年１月17日に膀胱癌に対して免疫チェックポイント阻害薬Avelumabが開始された。投与後に悪寒を認め、Infusion Reactionとしてソルコーテフ100 mg投与後に帰宅した。１月18日再診時にSpO2 90％（軽微酸素 3L）と呼吸状態が悪く入院となった。胸部CTで両側のびまん性すりガラス陰影を認め、薬剤性肺炎の診断で呼吸器内科へ転科となった。メチルニゾロン 1mg ３日間とプレドニゾロン 50mgの後療法を行い軽快した。Avelumabによる免疫関連有害事象としての薬剤性肺炎を経験したため報告する。

B-03

ベドリズマブによる薬剤性肺障害の１例

[1]浜松労災病院　呼吸器内科
[2]浜松医科大学　第二内科

○大林　立樹[1]、神谷　陽輔[1]、幸田　敬悟[1]、
豊嶋　幹生[1]、須田　隆文[2]

症例は80歳男性，ex-smoker. 潰瘍性大腸炎に対して消化器内科でベドリズマブで加療されていた．ベドリズマブ３回目投与後に発熱,食欲不振を主訴に受診され入院加療となった．入院時に施行された胸部CTで両肺野にびまん性にすりガラス陰影を認め，抗菌薬加療されるも改善乏しく当科に紹介となった．採血では，KL-6：644 U/ml, SP-D：122 ng/mlと高値であり，気管支肺胞洗浄では,リンパ球：73.5％と上昇あり，TBLBでは器質化肺炎の所見を認めた．ベドリズマブによる薬剤性肺障害を考え，同薬剤を休薬した．１ヶ月の経過で肺野陰影，呼吸機能は改善し，ベドリズマブによる薬剤性肺障害と診断した．同薬剤による薬剤性肺障害は比較的希であり，文献的考察を加えて報告する．

B-04

辛夷清肺湯による薬剤性肺障害の１例

[1]静岡赤十字病院　呼吸器内科
[2]浜松医科大学　内科学第二講座

○丁　　一澤[1]、森田　雅子[1]、神崎満美子[1]、
杉本　　藍[1]、堀池　安意[1]、松田　宏幸[1]、
志知　　泉[1]、須田　隆文[2]

症例は70歳代女性。３月から近医で副鼻腔炎に対して辛夷清肺湯の内服を開始していた。５月下旬より呼吸困難感を自覚し始め，数日で症状が悪化したため当科に紹介となった。胸部CTで両肺にびまん性のすりガラス陰影を認め，呼吸不全を呈していたため，同日入院となった。入院後から辛夷清肺湯の内服は中止して抗菌薬治療を開始した。数日で症状は改善したため第４病日に気管支鏡検査を施行したところ，病理組織では特異的な所見は得られなかったが，気管支肺胞洗浄液ではリンパ球分画の上昇があり辛夷清肺湯に対するDLSTがS.I.317％と陽性であった。他に間質性肺炎の原因となる所見は認めず，検査結果と入院後の経過を併せて，辛夷清肺湯による薬剤性肺障害と診断した。
今回，気管支肺胞洗浄液のDLSTが診断の一助となった症例を経験したため，文献的考察も含めて報告する。

B-05

ロキソプロフェンナトリウムによる器質化肺炎パターンの薬剤性肺障害と診断した１例

豊橋市民病院　呼吸器内科

○吉田有美香、牧野　　靖、大舘　　満、福井　保太、安井　裕智、街道　達哉、山田　千晶、森　　康孝

症例は56歳女性。X－１年12月より疼痛あり、当院整形外科に紹介。精査の上、分類不明の脊椎関節炎の可能性が高いとされ、２月18日より、ロキソプロフェンの定期内服が開始された。経過中、転移性骨腫瘍等の除外診断のために施行された胸部CT検査で、左下葉に浸潤影および散在性の浸潤影が認められ、X年４月６日に当科入院とした。気管支鏡検査を施行、左B8からBAL、リンパ球比が62.1％と優位となり、TBLBでは間質性肺炎に矛盾しない所見、さらに、後日判明したDLSTでロキソプロフェンが陽性となり、ロキソプロフェンによる薬剤性の器質化肺炎と診断した。プレドニン30mg/日で治療を開始、軽快し、約３ヶ月で内服終了とした。ロキソプロフェンはDLST判明後中止している。この症例は、脊椎関節炎ベースの器質化肺炎などの可能性も考え、鑑別、検討をしたが、経過等から薬剤性肺炎と診断した。希少な症例であり報告する。

B-06

エタネルセプトにより器質化肺炎を呈したと考えられた一例

[1]浜松労災病院　呼吸器内科
[2]浜松医科大学　第二内科

○幸田　敬悟[1]、豊嶋　幹生[1]、神谷　陽輔[1]、須田　隆文[2]

症例は70歳代女性。非喫煙者。50歳代で多関節痛を契機に近医で関節リウマチと診断され、ステロイドで治療されていた。１年前、PSL3mg内服中であったが右膝関節痛、MMP-3高値を認め、エタネルセプトが追加となった。関節リウマチの治療経過は良好であったが、前胸部の違和感を認めたため施行した胸部X線で右中肺野に浸潤影を認めた。発熱、湿性咳嗽、関節痛は認めず、抗菌薬も不応であった。BALではリンパ球分画の上昇、TBLBでは器質化肺炎を認めた。関節リウマチの臨床症状に悪化は無く、エタネルセプトによる器質化肺炎と考えた。エタネルセプトを中止し、PSL30mgへ増量したところ陰影の改善が確認され、現在外来にてPSL漸減中である。エタネルセプトによる器質化肺炎の報告は少なく、文献的考察を加えて報告する。

B-07

局所進行肺癌に対するデュルバルマブ地固め治療の際に発生した薬剤性血小板減少症の一例

桑名市総合医療センター　呼吸器内科

○八木　昭彦、平井　貴也、蛯原　愛子、油田　尚総

症例は73歳男性。左肺尖部を原発とする局所進行肺癌（腺癌・cT3N3M0・stageⅢC・PD-L1 22C3 TPS＜1％, SP142 TC0 IC0）と診断した。根治を目指し、カルボプラチン･パクリタキセルによる化学放射線療法（60G/30Fr）による導入治療を行い、Partial Response であったことからデュルバルマブによる地固め化学療法を追加した。デュルバルマブ初回投与後にCTCAE grade4の血小板減少を認めたため、免疫関連有害事象（irAEs：immune-related Adverse Events）と判断し、血小板補充療法下に全身性ステロイド治療（１日最大投与量120mg）を開始した。再発を認めないまま12週間後に2.5mgまで漸減できた。grade3の放射線性肺炎が出現したため80mgに増量する必要があったが、その後血小板減少を認めることなく経過した。本症例のようにデュルバルマブが原因と考えられる薬剤性の血小板減少症は比較的稀であり、irAEsのうち血小板減少症に焦点を当て文献的考察を加え報告する。

B-08

当院における難治性肺MAC症に対するAMK吸入療法の現況

国立病院機構長良医療センター　呼吸器内科

○大西　涼子、五明　岳展、浅野　幸市、鱸　　稔隆、松野　祥彦、安田　成雄、加藤　達雄

【目的】難治性肺MAC症に対するAMK吸入療法の実地臨床における副作用・効果を明らかにする.
【対象・方法】当院にてAMK吸入療法を導入した難治性肺MAC症９例を後方視的に検討する.
【結果】男性／女性　２／７，平均年齢68.2歳，平均BMI 17.9，平均罹患期間９．４年，結節気管支拡張型５例，線維空洞型４例，*M.avium*　７例，*M.intracellulare*　１例，MAC１例，CAM耐性（≧32）４例であった．嗄声が５例に出現したが継続できた．２例が副作用（発疹１例，発熱１例）で中断し，発疹の１例は中止した．８例が継続し，外来時に吸入手技を確認し問題はなかった．４か月以上治療が経過した７例中２例（29％）に３か月以上の培養陰性化が得られ，２例ともCAM耐性例であった.
【結語】実地臨床においてもCAM耐性例を含む難治性MAC症に対して，AMK吸入療法の有用性・安全性が示唆された.

B-09

気胸及び胸膜炎を合併した非結核性抗酸菌症の２例

名古屋市立大学医学部附属東部医療センター
○向井　彩、荒川　総介、中野　暁子、小林　玄弥、川口　裕子、前田　浩義

【症例１】91歳男性. 非結核性抗酸菌症（NTM）で経過観察中であった. 胸痛と発熱を主訴に受診し, 胸部単純CTで左気胸と胸水を認め, NTMによる続発性気胸の診断で胸腔ドレナージを施行した. 喀痰及び胸水で抗酸菌塗抹陽性, 培養でMycobacterium aviumが検出された. 抗菌薬治療を行うも無効であり, NTMによる胸膜炎の増悪として化学療法を開始した. 第16病日にドレーンを抜去した.
【症例２】77歳女性. 他院でNTMと診断されたが治療を自己中断した. 咳嗽と胸痛を主訴に受診し, 胸部単純CTで左胸水と気胸を認め胸腔ドレナージを施行した. 胸水で抗酸菌塗抹陽性, 培養でM. aviumが検出され, NTMによる続発性気胸, 胸膜炎と判断し化学療法を強化した. 肺瘻が持続し, 胸腔鏡下肺縫縮術, 胸膜癒着術を施行し, 第78病日にドレーンを抜去した.
【結語】NTMの経過中に続発性気胸と胸膜炎を発症しており, 肺内の抗酸菌が気胸により胸腔内に漏出した可能性が考えられた.

B-10

エタンブトールを含まない薬物療法を中止したことにより病勢改善を来した結節気管支拡張型肺MAC症の１例

桑名市総合医療センター　呼吸器内科
○平野　麗和、油田　尚総、平井　貴也、八木　昭彦、蛯原　愛子

症例は74歳男性。肺MAC症（結節気管支拡張, Mycobacterium avium ＋M.intracellulare）が発覚したため、前医にて医療介入がなされた。クラリスロマイシンおよびリファンピシンによる薬物療法が開始されたが病変拡大進行が持続したため、治療開始８か月目に当科紹介となった。マクロライド耐性誘導の可能性を危惧し、薬物療法を一旦終了とした上で薬剤感受性を含む菌の性状を確認したところCAM MIC 0.125μg/mlであり薬剤耐性化は来してはいなかった。なおこの際の喀痰分離菌はM.intracellulare のみであった。以降、薬物療法の再開なく経過追跡を継続しているが、一貫して画像上の病勢改善が持続している状況である。EBを使用しない不完全治療レジメンはマクロライド耐性を誘導し、治療経過を悪化させる可能性が指摘されており注意が必要である。今回不完全治療レジメンを中止した際に興味深い経過を確認したため、報告する。

B-11

乳癌転移再発との鑑別に難渋し免疫異常のない患者に生じた播種性非結核性抗酸菌症

藤田医科大学医学部　呼吸器内科
○池田　安紀、井上　敬浩、堀口　智也、岡村　拓哉、後藤　康洋、近藤　征史、今泉　和良

症例は70歳女性。X-10年に胃癌で胃全摘術、X-２年に左乳癌で左乳房全摘術を施行後、アロマターゼ阻害薬を内服。X年７月より急速に体重減少が出現、PET-CTで胸椎椎体や脾臓にFDG集積を認めたため、乳癌再発を疑い骨生検を実施したところ、抗酸菌染色で多数の抗酸菌を認め、PCRでMycobacterium avium（M. avium）と同定された。胸部CTで両側の気管支拡張・多発粒状影を認め、喀痰培養からもM. aviumが検出され、播種性MAC症と診断した。CAM, RFP, EB, STFXで治療を開始したが、骨病変が増大しSMを追加した。しかし徐々に呼吸不全は進行し治療開始42日目に永眠された。病理解剖では、肺、椎骨以外に回腸、脾臓からもM. aviumが検出され、胃癌・乳癌の再発は認めなかった。複数癌の既往はあるが明らかな免疫不全のない播種性非結核性抗酸菌症を経験したので報告する。

B-12

PCR検査にて家庭用の井戸水からM. intracellularが検出された非結核性抗酸菌症の１例

松阪市民病院
○井上　れみ、伊藤健太郎、江角　真輝、江角　征哉、中村　祐基、鈴木　勇太、坂口　直、藤原研太郎、西井　洋一、田口　修、安井　浩樹、畑地　治

【症例】60代、女性。症状はないが、検診で肺陰影を指摘され受診。CTにて右中葉に陰影あり。実母が非結核性抗酸菌（NTM）症に罹患しており、実父は診断はされていないが喀血の症状があった。気管支鏡検査を施行し、気管支肺胞洗浄液培養から M. intracellular が検出されたためNTM症の診断となった。生活歴に井戸水の使用があったため、井戸水でPCR検査を施行し M. intracellularが検出された。
【考察】NTM症発症に環境因子の関与が強く疑われたため、これについて文献的考察を含めて報告する。

B-13

造血幹細胞移植後にSARS-CoV-2の持続感染と非結核性好酸菌症を呈した一例

浜松医療センター

○土屋　恵祐、加藤　史照、中村　尚人、金崎　大輝、松山　亘、丹羽　充、小沢　雄一、小笠原　隆、佐藤　潤

【症例】40代、女性。
【現病歴】X-1年12月に末梢性T細胞リンパ腫再発のため自己血末梢血幹細胞移植を施行され、完全完解を得たが総リンパ球低値は遷延していた。X年3月10日にCOVID-19に罹患し、ニルマトレルビル/リトナビル内服にて加療した。3月24日から咳嗽が出現し、胸部CTにて左下葉に腫瘤陰影が出現した。抗菌薬、抗真菌薬投与にて縮小得られず、気管支鏡検査を予定した。経過中SARS-CoV-2抗原定量値が軽度上昇、RT-PCRでのCt値が30～34で変動して推移した。6月8日の検査で抗原定量値の上昇、Ct値の低下を認め、SARS-CoV-2の持続感染の増悪と考えニルマトレルビル/リトナビル内服を開始し、6月15日にPCR陰性化を確認した。気管支鏡下肺生検にて病変は非乾酪性肉芽種性炎症の所見であり、気管支洗浄液から*M. kansasii*が検出され、非結核性抗酸菌症と診断した。
【考察】造血幹細胞移植後にSARS-CoV-2の持続感染と非結核性抗酸菌症を併発した症例を経験した。

B-14

Mycobacterium porcinumによる菌血症の1例

順天堂大学医学部付属静岡病院　呼吸器内科

○栗山　充、渡邉　敬康、小松亜里紗、片山　勇魚、吉田　隆司、早川　乃介、岩神　直子、岩神真一郎

症例は72歳，男性．多発性骨髄腫の経過観察中に併発した左肺上葉扁平上皮癌に対して放射線治療を受けていた．X年6月，発熱と体動困難で当院へ救急搬送された．血液培養検査で抗酸菌が検出され、質量分析法（MALDI TOF-MS）でMycobacterium porcinum（M.porcinum）が証明された．LVFX，CAM，AMKによる化学療法を開始し，一時改善傾向となるも，薬疹が出現したため全薬剤を中止した．薬疹が改善後、再度LVFX，AMKによる治療を再開し，現在治療中である．M.porcinumは迅速発育抗酸菌に分類されるが，感染症の報告は限られる．皮膚や呼吸器へ感染することが多いと報告されているが，調べ得た範囲では本症例のような菌血症の報告はなかった．本発表では若干の文献的考察を加えて報告する．

B-15

演題取り下げ

B-16

器質化肺炎治療中に生じた侵襲性肺アスペルギルス症の一剖検例

大垣市民病院　呼吸器内科

○河邉　昌平、中島　治典、舩坂　高史、藤浦　悠希、堀　翔、加賀城美智子、安部　崇、安藤　守秀、進藤　丈

症例は70歳代男性。糖尿病、ASO等の既往があった。X年6月、息切れ、胸部異常影のため、紹介受診。気管支鏡下生検で器質化肺炎と診断し、PSL30mgで治療を開始し改善を得られた。ステロイド減量中に肺炎の発症、CRPの微増を認め、PSLの減量に難渋していた。8月にCRPの増加、右上肺野浸潤影の増悪を認め再入院。ステロイド増量、CTRXで治療を行うも、改善を得られず、気管支鏡検査を施行。内腔に白苔を認めたが有意菌の培養は得られなかった。真菌感染を考えVRCZ、L-AMB等治療を行うも、改善が得られず、呼吸不全の悪化により入院30病日に永眠された。病理解剖では、右上葉背側に鶏卵大の黒色壊死物質塊を認め、同部位から*Aspergillus niger*が培養され、侵襲性肺アスペルギルス症が死因と判断した。学ぶ点が多い症例であり報告する。

B-17

肺アスペルギルス症に対する右上葉切除後に敗血症性ショックを伴う膿胸をきたすも開窓術にて救命しえた１例

名古屋大学　呼吸器外科

○福本　紘一、勝谷亮太郎、佐藤　惠雄、岡戸　翔嗣、則竹　　統、仲西　慶太、野口　未紗、門松　由佳、上野　陽史、加藤　毅人、尾関　直樹、中村　彰太、芳川　豊史

50代男性、肺アスペルギルス症に対して右肺上葉切除を施行した。手術時間は５時間26分、出血は702mlであった。第３病日に胸腔ドレーンを抜去するも、第４病日にドレーン抜去部から膿性排液が流出、CTにて胸部から腹部の皮下に広範囲なairと胸腔内に液体貯留をみとめ、有瘻性膿胸と判断し、同日に全身麻酔下に開窓術（第４・５肋骨切除）を施行したが、術中に明らかな瘻孔所見は認めなかった。敗血症性ショックをきたし集中管理を要したが、第５病日には人工呼吸器を離脱し第７病日には一般病棟へ帰室した。膿胸の起因菌はアスペルギルスではなく、Streptococcus constellatusやPrevotella intermediaなどの細菌であり、嫌気性菌の増殖により皮下に広範囲なairを生じていたと判断した。右上葉切除の第29病日に退院となり、現在外来通院中である。

B-18

間質性肺炎および肺MAC症の合併例の治療中に生じた髄膜炎を伴う播種性クリプトコッカス症の一例

鈴鹿中央総合病院

○早川　嘉彦、浅山健太郎、小久江友里恵、中原　博紀

症例は70歳代女性。X-２年、胸部異常陰影を指摘され当科初診された。進行性の両側びまん性陰影を認め、また肺胞洗浄液にてM.avium陽性であり、間質性肺炎（PF-ILD）及び肺MAC症と診断し、前者に対してPSLとTAC、後者に対して多剤併用抗菌療法を導入し外来治療中であった。X年、発熱と意識レベル低下を主訴に当院救急外来を受診された。慢性下気道感染症の急性増悪を疑いメロペネム点滴静注で初期治療を開始したが治療反応は不良であった。入院６日目に採取した血液培養検査にてCryptococcus neoformansが陽性となり、入院15日目に採取した髄液培養検査でもCryptococcus neoformansが陽性となった。以上より播種性クリプトコッカス症・クリプトコッカス髄膜炎と診断した。治療としてL-AMBと5-FCを投与開始したところ治療への反応がみられ臨床状況は改善した。免疫抑制中の意識障害の症例には、真菌性髄膜炎も鑑別診断に含めて精査する必要がある。

B-19

多発浸潤影を呈した肺クリプトコッカス症の一例

島田市立総合医療センター

○増田　大樹、金田　　桂、一條甲子郎、上原　正裕

症例は70歳女性。既往に関節リウマチがありメトトレキサートを内服していた。X年１月に右尿管結石に対して手術が予定されていたが、術前から咳嗽・発熱を認めた。単純CTで右中下葉に多発する浸潤影を認め、手術翌日よりTAZ/PIPC・LVFXによる加療が開始されたが、症状改善なく当科紹介受診となった。気管支肺胞洗浄（BAL）と経気管支生検（TBB）を行ったところ肺胞腔内に肉芽腫とリンパ球浸潤を認め、肉芽腫内にクリプトコッカス菌体を多数認めた。血清学的にもクリプトコッカス抗原が異常高値であったことから肺クリプトコッカス症と診断した。診断翌日よりFLCZ 400mg/日で治療を開始したところ浸潤影は改善傾向となった。鳥類の飼育歴はなかったが、数年前から玄関先に燕の糞が大量に放置されており、感染源と考えられた。多発浸潤影をきたした肺クリプトコッカス症の一例について、文献的考察を加えて報告する。

B-20

胸腔内穿破を来した縦隔成熟奇形腫の一例

[1]聖隷浜松病院　呼吸器内科
[2]同　呼吸器外科

○齋藤　嵩彦[1]、角田　　智[1]、池田　　新[1]、荒野　貴大[1]、綿貫　雅之[1]、勝又　峰生[1]、三輪　秀樹[1]、河野　雅人[1]、三木　良浩[1]、橋本　　大[1]、中村　秀範[1]、飯塚　修平[2]、中村　　徹[2]

症例は20歳代男性．１週間前から持続する左胸痛を主訴に近医を受診,胸部単純X線で左肺野に浸潤影を認め,当院紹介となった．胸部造影CTでは，前縦隔から連続する９cm大の腫瘤性病変，左胸水貯留を認めた．腫瘤の辺縁は僅かに造影され，内部には隔壁形成を認めたが,石灰化や脂肪成分は認めなかった．CTガイド下生検を施行し，膵組織と思われる腺房構造や導管組織を認めた.左胸腔内に穿破した成熟奇形腫を疑い，準緊急で縦隔腫瘍摘出術を施行した．左胸腔内には胆汁様胸水を認めた.腫瘍は多嚢胞性で，嚢胞壁には気管支上皮，扁平上皮,線毛上皮を認めた．嚢胞内の有茎性病変には，皮膚付属器，脂肪織，軟骨を認め，嚢胞間の間質には膵組織を認めた．未熟成分や悪性所見は認めず，成熟奇形腫と診断した．本症例は，嚢胞内感染など他の要因は無く，膵酵素による自己融解機序により胸腔内穿破を来したと考えられる．稀な症例であり，文献的考察を加え報告する．

B-21

後縦隔上部に発生したCastleman病の１切除例

藤田医科大学病院　呼吸器外科

○金咲　芳郎、石沢　久遠、河合　　宏、鈴木　寛利、松田　安史、星川　　康

症例は18歳女性。自覚症状なし。健診で右上肺野に異常影を指摘された。胸部CT上Th３/４椎体右側に接する最大径59mmの腫瘤を認めた。辺縁整で分葉状、全体が強く均一に造影され、椎間孔との連続性を認めなかった。MRIではT1強調像でやや高信号、T2強調像で高信号を示し、全体が均一に造影された。神経原性腫瘍を疑い、単孔式右胸腔鏡手術で摘出を開始。腫瘍は周囲との癒着が強く血流が豊富で剥離操作に難渋したため、頭側に鑷子用の細径ポートを挿入し、胸腔鏡下に摘出し得た。病理組織検査でCastleman病（hyaline vascular［HV］型）と確定診断され、若年発症し臨床症状を欠くことが多い単中心性 Castleman 病と診断した。若年者の自覚症状がない充実性縦隔腫瘍で造影増強効果の強いものでは、本症を鑑別にあげる必要がある。切除に際し周囲との癒着や出血状況に応じたアプローチの柔軟な変更を要する。

B-22

バッファローチェストが原因となった両側緊張性気胸の一例

三重大学医学部附属病院　呼吸器外科

○篠田　真里、伊藤　温志、川口　瑛久、金田　真吏、川口　晃司、島本　　亮、高尾　仁二

【症例】75歳男性。既往：食道癌術後、肺気腫。呼吸苦を主訴に前医へ救急搬送され、CTで両側気胸と高二酸化炭素血症による意識障害を認めた。脱気針挿入、挿管後に当院へ転院搬送された。当院到着時は緊張性気胸に伴うショックバイタルであったため、両側胸腔ドレーンを挿入した。その後も気瘻が持続するため、外科的に両側肺瘻閉鎖を予定した。左側ではリーク試験で気瘻を認めなかったが、後縦隔に切開痕が存在し左右の交通を認めた。この事から食道癌手術の縦隔切開痕により両側気胸になったと推察された。右側ではドレーン挿入に伴う中葉損傷部と上中葉間のブラからの気瘻を認めたため縫縮閉鎖した。術後４日目に右胸腔の気瘻が再燃したため胸膜癒着療法を行い、術後11日目に自宅退院された。
【結語】食道手術による後縦隔の交通が両側気胸の原因となった一例を経験したため報告する。

B-23

横隔膜縫縮術を要した先天性・後天性の横隔膜挙上症の２例

[1]三重中央医療センター　呼吸器外科
[2]松阪市民病院　呼吸器外科
[3]三重大学医学部付属病院　呼吸器外科
[4]三重中央医療センター　呼吸器内科

○川口　瑛久[1]、渡邊　文亮[1]、安達　勝利[1]、伊藤　温志[2]、高尾　仁二[3]、垂見　啓俊[4]、辻　　愛士[4]、岩中　宗一[4]、坂倉　康正[4]、西村　　正[4]、内藤　雅大[4]、井端　英憲[4]、大本　恭裕[4]

横隔膜挙上症は先天性と後天性があり、発生機序が異なる。症例１：45歳女性。乳児期に左横隔膜挙上が指摘され40年以上経過した。今回治療介入を必要とする慢性咳嗽の増悪に横隔膜挙上症が起因していると考えられ手術加療の方針となった。胸腔鏡下横隔膜縫縮術を施行、術後４日目に退院。左横隔膜の平坦化が得られ、咳嗽は消失した。症例２：59歳男性。20年前に外傷性左横隔膜挙上症を発症。今回交通事故による腹部臓器損傷にて入院となった。腹圧の上昇から左横隔膜挙上症が増悪、人工呼吸器の離脱が困難であったため、横隔膜縫縮術の方針となった。術直後から呼吸状態は安定し、翌日に人工呼吸器を離脱できた。呼吸状態増悪なく、８日目にリハビリ転院となった。横隔膜挙上症は呼吸・循環動態に影響を及ぼすことがあり、有症状時は外科的治療介入が必要となる。先天性、後天性の両側面から横隔膜挙上症の特徴ならびに治療方針について報告する。

B-24

脳死肺移植後の慢性期管理中に発症する有害事象の検討

公立陶生病院　呼吸器・アレルギー疾患内科

○波多野　凌、副島　和晃、野口陽一朗、板東　知宏、太田　　翔、廣田　周子、萩本　　聡、武井玲生仁、笹野　　元、富貴原　淳、山野　泰彦、横山　俊樹、松田　俊明、片岡　健介、木村　智樹、近藤　康博

1998年から2022年までに脳死肺移植を受け、当院で慢性期の管理を行っている症例を対象として、入院を要した有害事象（AE）について後方視的に検討した。対象26症例の原疾患は間質性肺炎18例、COPD３例、肺高血圧２例、その他３例であり、観察期間中央値1273日間に入院を要するAEは21例（82件）あった。AEの内訳としては日和見感染などの感染症が最多で50件（61％）あり、そのうち39件は肺内感染症であった。拒絶反応によるAEは14件（17％）であった。死亡に至ったAEの７件のうち３例は拒絶反応であった。既報と同様であるが、注意をしていてもAEは多くの症例に発症する。肺移植後には、これらを念頭に慢性管理を行う必要がある。

C-01

高カルシウム血症、味覚障害、腎機能障害を呈したサルコイドーシスの一例

浜松医科大学　内科学第二講座

○山本　雄也、矢澤　秀介、井上　裕介、安井　秀樹、穂積　宏尚、柄山　正人、鈴木　勇三、古橋　一樹、藤澤　朋幸、榎本　紀之、乾　直輝、須田　隆文

症例は80歳女性。味覚障害、倦怠感を自覚し近医受診。高Ca血症、腎機能障害を指摘され当科紹介。胸部CTで肺門・縦隔リンパ節腫大を認め、PET/CTで同部位ならびに左大腿部皮下にFDG集積を認めた。血清学的にはACE、sIL-2R、1,25 $(OH)_2$ $VitD_3$が上昇していた。BALでリンパ球増多とCD4/CD8比の上昇があり、TBLB・縦隔リンパ節生検・左大腿部の皮膚生検にて非乾酪性類上皮細胞肉芽腫を認めた。眼科受診にてブドウ膜炎を認めた。以上よりサルコイドーシス（サ症）と診断し、腎機能障害の原因としてサ症に伴う高Ca血症が示唆された。ステロイド内服治療（PSL 0.5mg/kg）を行い、高Ca血症、味覚障害、倦怠感は改善し,腎機能障害も改善傾向を認めた。サ症による高Ca血症はステロイド治療に対する反応性が比較的良好とされているが、文献的考察を加えて報告する。

C-02

気管支鏡検査後に大喀血をきたした肺サルコイドーシスの一例

[1]静岡県立総合病院　呼吸器内科
[2]同　病理診断科

○大川　航平[1]、杉山　周一[1]、白鳥晃太郎[1]、柴田　立雨[1]、中安　弘征[1]、増田　寿寛[1]、高橋　進悟[1]、岸本祐太郎[1]、櫻井　章吾[1]、三枝　美香[1]、赤松　泰介[1]、山本　輝人[1]、森田　悟[1]、朝田　和博[1]、白井　敏博[1]、鈴木　誠[2]

症例は48歳男性．X-４年頃から両側肺に散在する浸潤影・縦隔リンパ節腫大の指摘があり，肺サルコイドーシスが疑われたが精査希望なく経過観察されていた．両側肺野中枢優位の浸潤影が緩徐に拡大しており，X年６月に気管支鏡検査を施行した．検査の約２週間後に喀血のため来院し重度の呼吸不全を呈していたため挿管・人工呼吸器管理となった．気管支動脈造影で肺野病変部に一致して気管支動脈の発達と肺静脈へのシャントを認めた．気管支動脈塞栓術を施行したところ喀血は停止し，第２病日に抜管，第13病日に自宅退院となった．気管支鏡検査では確定診断に至らず，胸腔鏡下肺生検で乾酪壊死を伴わない類上皮細胞肉芽腫を認め，肺サルコイドーシスの診断となった．本疾患で喀血をきたすことは稀とされているが，肺野中枢病変や血管病変を合併する症例では大喀血をきたすことがある．若干の文献的考察を加えて報告する．

C-03

サルコイドーシスの悪化と鑑別を要した過敏性肺臓炎の１例

[1]磐田市立総合病院　呼吸器内科
[2]浜松医科大学　内科学第二講座

○岸本　叡[1]、中根　千夏[1]、中川栄実子[1]、鈴木　浩介[1]、森川　萌子[1]、村上有里奈[1]、青島洋一郎[1]、西本　幸司[1]、松島紗代実[1]、原田　雅教[1]、右藤　智啓[1]、妹川　史朗[1]、須田　隆文[2]

症例は79歳男性．約２年前にBHL＋肺野の陰影，BAL：Lym 34.7%，CD4/CD8 21.59，ACE 123.1U/L，リゾチーム20.4μg/ml等よりサルコイドーシスと診断し，経過観察していた．約１ヵ月の経過で悪化する両側肺野の陰影が出現した．胸部CTでは縦隔・肺門リンパ節の腫大に加えてすりガラス状陰影，粒状影を呈していた．KL-6 4760U/ml，SP-D 565ng/mlと上昇，PaO2 53.6 mmHg（室内気）と呼吸不全を認め，入院となった．BAL Lym 76.4%，CD4/CD8 12.51，TBLBで肉芽腫の所見を認めた．入院後速やかに胸部画像所見,呼吸不全は改善した．トリコスポロン・アサヒ抗体を認め，自宅における環境誘発試験が陽性であり，家屋環境を原因とする過敏性肺臓炎の合併と診断した．サルコイドーシスと過敏性肺臓炎はまれに合併する症例が存在し，注意を要する．

C-04

超音波加湿器による加湿器肺の１例

[1]磐田市立総合病院　呼吸器内科
[2]浜松医科大学　内科学第二講座

○中根　千夏[1]、村上有里奈[1]、中川栄実子[1]、岸本　叡[1]、鈴木　浩介[1]、森川　萌子[1]、青島洋一郎[1]、西本　幸司[1]、松島紗代実[1]、原田　雅教[1]、右藤　智啓[1]、妹川　史朗[1]、須田　隆文[2]

症例は60歳、男性。約２ヶ月前より発熱を認め、改善ないため当院を受診した。胸部CTでは両側肺野に粒状影、分岐線状影がみられ、WBC 25,700/μL CRP 11.53 mg/dLと炎症所見は亢進していた。KL-6，SP-Dは正常範囲内であった。症状の出現する１ヵ月前より超音波加湿器を使用しており、入院後自然経過した。気管支肺胞洗浄液ではリンパ球53%、好中球29.8%と上昇し、経気管支肺生検の組織では、気腔内器質化と胞隔炎の所見を認めた。以上より加湿器使用による過敏性肺臓炎が疑われ、加湿器を使用した誘発試験を行った。その結果、発熱、咳嗽の出現とともに炎症所見の悪化、PaO2およびVCの低下を認め、誘発試験は陽性と判断し、加湿器肺と診断した。加湿器肺の胸部CT所見として、本症例のように粒状影、分岐線状影が主体の症例は比較的まれと考え報告した。

C-05

新規購入後２ヶ月以内に発症した加湿器肺の一例

聖隷浜松病院　呼吸器内科

○池田　　新、勝又　峰生、齋藤　嵩彦、角田　　智、荒野　貴大、綿貫　雅之、三輪　秀樹、河野　雅人、三木　良浩、橋本　　大、中村　秀範

症例は80歳代男性。X-２ヶ月に超音波式加湿器を購入し、使用を開始した。X-11日より労作時呼吸困難があり、X-４日に近医受診。胸部CTで両肺野にびまん性すりガラス陰影、淡い多発粒状影を認めたため同日、紹介となった。抗菌薬の内服にて改善なく、陰影の悪化を認めたため、X日に入院となった。気管支鏡検査を施行し、気管支肺胞洗浄液でリンパ球比率42%、好中球比率21%と上昇を認めた。加湿器は購入後に水を交換せずに注ぎ足して使用され、貯留水は汚染が目立つことが判明した。入院による環境隔離のみで症状および検査所見は改善し、第11病日に退院となった。後日、加湿器の貯留水において、β-Dグルカン、エンドトキシン高値に加え、多数のグラム陰性桿菌が検出された。加湿器の使用中止のみで再発なく経過しており、加湿器肺と診断した。新規購入の加湿器であっても適切な使用方法がされていない場合には、比較的短期間に加湿器肺を発症する可能性がある。

C-06

IgG4関連呼吸器疾患の増悪に対してステロイド不応であった一剖検例

順天堂大学医学部附属静岡病院　呼吸器内科

○小松亜里紗、岩神真一郎、渡邉　敬康、片山　勇魚、吉田　隆司、早川　乃介、岩神　直子

77歳男性。X-４年にCTで胸部・肺門部リンパ節腫大および両肺多発結節を認め、左肺部分切除およびリンパ節生検術を行ない、IgG4関連呼吸器疾患の診断となった。X-３年２月よりCTで両肺下葉に網状影やすりガラス様陰影を認め、IgG4関連疾患による間質性肺炎としてステロイド治療を開始した。その後、肺陰影・リンパ節腫大は改善し、ステロイドは漸減していた。X年１月より労作時呼吸困難を認め、X年２月に救急外来を受診した。間質性肺炎の増悪として、ステロイド大量療法を開始したが、呼吸状態の改善は乏しく、呼吸不全により第14病日に死亡した。間質性肺炎の原因精査目的に病理解剖を行い、ステロイド加療後であるが、IgG4/IgG陽性細胞比が30%と高値であった。IgG4関連疾患は自然消退も多く、ステロイド反応性が良好な疾患として知られている。本症例では急性増悪を認め、ステロイド抵抗性であった。IgG4関連呼吸器疾患について、文献的考察を含めて報告する。

C-07

黄色透明気管支肺胞洗浄液（BALF）を認めた続発性肺胞蛋白症の一例

岐阜県立多治見病院

○阿部　大輔、佐々木由美子、玄　　崇永、八木　光昭、矢口　大三、志津　匡人、市川　元司

【症例】70代男性
【主訴】咳嗽
【既往歴】塵肺，上行結腸癌X-４年手術
【現病歴】前医呼吸器内科にて塵肺経過観察中にX-２年７月右上葉異常陰影出現．結腸癌術後化学療法を契機とした間質性肺炎増悪などを疑い経過観察．以後陰影は完解増悪を繰り返し器質化肺炎等も疑われた．X-１年12月血球減少認め骨髄異形成症候群（MDS）と診断．前医血液内科より当院血液内科に紹介．呼吸器内科についてもX年１月当院紹介となった．前医にて抗MAC抗体陽性と報告あり，MDS治療前にBF施行．悪化傾向を認めた右下葉B10に対して左側臥位でBAL実施．黄色透明BALF82/150ml回収．細胞診にて顆粒状無構造物質を認め抗GM-CSF抗体陰性を確認し続発性PAPと診断した．
【結語】PAPは米のとぎ汁様BALFを特徴とするが，白濁BALF以外でもPAPを鑑別として検討する必要がある．

C-08

健診胸部Xpで偶発的に認めた右肺の多発結節により肺リンパ脈管筋腫症の診断に至った一例

[1]刈谷豊田総合病院　呼吸器内科
[2]同　呼吸器外科

○渡邉　祥平[1]、横山　昌己[1]、森　　拓也[1]、山田　悠貴[1]、堀　　和美[1]、松井　　彰[1]、岡田　木綿[1]、武田　直也[1]、吉田　憲生[1]、細川　　真[2]、雪上　晴弘[2]、山田　　健[2]

61歳、女性、X年Y月健診Xpで異常を認めたため当院へ紹介された。胸部CTでは両肺に気腫性変化と右肺中下葉に多発小結節を認めた。肺癌を疑い気管支鏡検査を施行するも診断に至らず、胸腔鏡下右肺部分切除術を施行した。免疫組織化学的評価の結果、αSMA陽性・HMB-45陽性であり肺リンパ脈管筋腫症と診断した。その後右胸水貯留を認め乳糜胸と診断、胸水コントロール不良なため胸腔ドレナージ後ピシバニールによる胸膜癒着術を施行した。その際の胸部CTでは多発小結節は消失傾向を示していた。X年Y＋４月よりシロリムス１mgを開始している。肺リンパ脈管筋腫症において片側肺に限局した小結節を契機に診断に至る例は典型的とは言い難く、文献的考察を交えて報告する。

C-09

血清VEGF-D値が診断の一助となったリンパ脈管筋腫症LAMの１例

三重大学医学部附属病院

○伊藤　稔之、藤本　　源、古橋　一樹、大岩　綾香、鶴賀　龍樹、岡野　智仁、藤原　拓海、都丸　敦史、高橋　佳紀、小林　　哲

症例は20歳台女性。X年６月左季肋部痛を主訴に近医総合病院を受診し、腹部CT画像・MRI画像を撮像したところ左後腹膜に多発する嚢胞病変を認め精査加療目的に当院腎泌尿器外科に紹介受診となった。肺野に小嚢胞性病変を認めていたため当科紹介となり、複数回の自然気胸の罹患歴もあることからリンパ脈管筋腫症LAMを疑った。組織診断目的に外科的肺生検を考慮したが、外科的肺生検の実施を患者本人が保留されたため血清学的評価を行ったところ血清VEGF-D 1069pg/mlと高値を認め、LAMと確定診断した。LAMの確定診断には従来病理学的評価が行われてきたが、2016年に発表されたATS/JRS国際ガイドラインでは血清VEGF-D値を用い臨床的に診断可能とされている。上記診断基準を踏まえた上で若干の文献的考察を含め報告を行う。

C-10

両側胸水貯留とリンパ節腫大を呈したアミロイドーシスの一例

[1]名古屋掖済会病院
[2]ユリクリニック

○田中　太郎[1]、島　浩一郎[1]、浅野　俊明[1]、今村　妙子[1]、西尾　朋子[1]、岩間真由子[1]、町井　春花[1]、伊藤　利泰[1]

【症例】88歳女性。数日前からの体動困難を主訴に受診。精査のためにCT施行したところ両側胸水と全身リンパ節腫大を認めた。胸腔穿刺を施行したところ滲出性胸水であり当科入院となった。右鼠経と左腋窩のリンパ節を普段使用しているCTガイド下肺生検キットで針生検。アミロイドーシスと診断した。施設入所中の高齢患者であり、胸膜生検や骨髄生検など侵襲的検査は希望されなかった。
【考察】両側胸水貯留とリンパ節腫大を呈したアミロイドーシスの一例を経験した。アミロイドーシスとは、アミロイドと呼ばれる繊維性の異常蛋白質が単一あるいは複数の臓器に沈着する。様々な成因があり病変も多様である。本症例では胸膜や心臓などの精査ができていないが全身性アミロイドーシスであった可能性がある。若干の文献的考察をふまえて報告する。

C-11

気管支鏡検査により診断が得られたSjogren症候群に合併した結節性アミロイドーシスの１例

総合病院聖隷三方原病院呼吸器センター　内科

○友田　　悠、稲葉龍之介、志村　暢泰、山田耕太郎、伊藤　大恵、中村　隆一、杉山　未紗、後藤　彩乃、天野　雄介、加藤　慎平、美甘　真史、長谷川浩嗣、松井　　隆、横村　光司

症例は80歳女性。X-10年から指摘されていた石灰化を伴う両側多発肺結節影の精査のため、X-２年６月11日に当院当科紹介受診した。経時的に右肺上葉結節影の増大を認めたためX年１月14日に気管支鏡検査が行われ、経気管枝肺生検検体でCongo-red染色陽性、Direct fast scarlet染色陽性のアミロイド沈着を認めた。血清学的に抗SS-A抗体陽性で、口唇腺組織で２focus/４㎟のリンパ球浸潤を認めたため、Sjogren症候群とそれに合併した結節性肺アミロイドーシスと診断された。Sjogren症候群に合併した結節性肺アミロイドーシスは稀であり、また悪性疾患との鑑別を要し外科的肺生検で診断されることが多いが、今回気管支鏡検査で診断が得られた症例を経験したため報告する

C-12

診断から10年余にわたり経過追跡し得た肺硝子肉芽腫症の一例

三重県立総合医療センター

○三木　寛登、後藤　広樹、増田　和記、児玉　秀治、寺島　俊和、吉田　正道

症例は併存疾患を持たない60歳代の男性．X-15年に検診レントゲンで異常影を指摘され，X-12年２月に当科紹介初診となった．胸部CTで両肺多発結節影，またPET-CTで同結節への集積を認めた．同年２月に経気管支肺生検次いで，６月に外科的肺生検が施行され，肺硝子肉芽腫症と診断された．本疾患は，多発性両側性の腫瘤影を呈する極めて稀な疾患で，転移性肺癌などとの鑑別が問題となる．自験例の様に気管支鏡検査で診断がつかなければ外科的肺生検を検討すべきである．病因として，結核や真菌など感染症との関連性や，自己免疫学的機序，そしてリンパ腫との関連性などが提唱されているが，結論は得られていない．経過追跡により，様々な経過をとり，咽頭・縦隔・後腹膜などに同様の肉芽腫・線維化を合併し死亡に至った報告もある．今回，長期にわたる自然経過を追跡し得た肺硝子肉芽腫症の一例を経験した．捗猟し得た限り長期の追跡例はなく，既報を交えて報告する．

C-13

関節リウマチ治療中に肺陰影が悪化しCaplan症候群と診断した一例

聖隷浜松病院　呼吸器内科

○角田　智、綿貫　雅之、齋藤　嵩彦、池田　新、荒野　貴大、勝又　峰生、三輪　秀樹、河野　雅人、三木　良浩、橋本　大、中村　秀範

70歳代男性．20歳代から40年間コンクリート破砕業務に従事していた．X-４年に関節リウマチ（RA）と診断されMTX，SASP，IGUの３剤治療が開始となった．同時期に胸部CTで大小不整な多発結節影を認め当科受診した．喀痰検査，血清学的検査で真菌・抗酸菌感染や腫瘍性疾患を疑う所見はなく，気管支洗浄でも有意所見なく経過観察とした．その後緩徐に結節影が増大し再度気管支洗浄を行うが確定診断には至らず，X年10月に診断目的で外科的肺生検を行った．病理では炭粉やシリカ沈着を伴う炎症細胞浸潤，壊死性肉芽腫を認めたが，腫瘍細胞や抗酸菌感染は確認されずCaplan症候群と診断した．Caplan症候群は粉塵曝露歴のあるRA患者で，特徴的な多発結節影を呈する稀な症候群である．抗酸菌感染やリンパ増殖性疾患などとあわせて，RA患者の肺病変の鑑別の一つとして重要であると思われた．貴重な症例を経験したため報告する．

C-14

片側胸水を契機に診断に至ったMPO-ANCA陽性GPAの一例

聖隷三方原病院呼吸器センター　内科

○志村　暢泰、長谷川浩嗣、山田耕太郎、中村　隆一、伊藤　大恵、稲葉龍之介、後藤　彩乃、天野　雄介、加藤　慎平、美甘　真史、松井　隆、横村　光司

症例は80代男性。X年３月頃より鼻出血や鼻汁の増加、体重減少を認めていた。また同時期より労作時呼吸困難を徐々に自覚し、５月からは乾性咳嗽も自覚した。胸部X線写真で右胸水を指摘され精査目的で当科紹介された。胸水はリンパ球優位の滲出性胸水で、悪性所見やADA上昇なく、各種培養も陰性であった。CRP上昇、MPO-ANCA陽性であったことからANCA関連の胸膜炎が疑われた。鼻粘膜炎所見認めるも生検では血管炎や肉芽腫、好酸球浸潤は認められなかった。顕微鏡的血尿を伴うもRPGNの経過は認められず、肺野所見、喘息、末梢血好酸球増多、末梢神経症状を認めないことからMPAやEGPAなどは否定的であり、wattの基準や本邦の診断基準からGPAが強く疑われた。高齢で胸膜生検は困難であり、PSL 50mg/日で治療導入し漸減したところ軽快が得られた。胸膜炎はANCA関連血管炎の認識されにくい病態であり報告する。

C-15

薬物加療とリハビリテーションにより神経症状とADLが改善した好酸球性多発血管炎性肉芽腫症の１例

[1]松阪市民病院呼吸器センター
[2]同　リハビリテーション部

○杉谷　侑亮[1]、藤原研太郎[1]、江角　征哉[1]、江角　真輝[1]、中村　祐基[1]、鈴木　勇太[1]、坂口　直[1]、伊藤健太郎[1]、西井　洋一[1]、安井　浩樹[1]、田口　修[1]、畑地　治[1]、守川　恵助[2]

症例は78歳、女性。気管支喘息、小脳梗塞既往あり。当院紹介受診２ヶ月前より他院で気管支喘息に対する吸入加療を受けていたが、著明な末梢血好酸球増多と右下肢を最強とする四肢しびれと痛み、下肢筋力の低下が出現・増悪した。多発性単神経炎の指摘をもって当科に紹介受診となり好酸球性多発血管炎性肉芽腫症と診断した。紹介受診時は、ベッド移乗が辛うじて出来るADLであったが、ステロイド、mepolizumab、IVIg、短下肢装具を併用したリハビリテーションにより２ヶ月後には自宅内自立、独歩受診可能となった。現在もmepolizumab継続投与と外来リハビリテーションを継続している。若干の文献的考察を加え報告する。

C-16

診断に難渋した全身性エリテマトーデス（SLE）による胸膜炎の一例

[1]地方独立行政法人静岡市立静岡病院　呼吸器内科
[2]同　消化器内科
[3]同　血液内科

○亀井　淳哉[1]、藤井　雅人[1]、中井　省吾[1]、中村　匠吾[1]、児嶌　駿[1]、渡辺　綾乃[1]、佐竹　康臣[1]、佐野　武尚[1]、上田　駿介[2]、山崎　寛章[3]

症例は75歳女性。X年６月上旬に呼吸困難と吸気時の左胸痛のため近医を受診され、左胸水および炎症反応上昇を認め細菌性胸膜炎を疑われた。内服抗生剤を開始するも全身状態の悪化と右胸水を認めたため当科紹介受診された。血液検査では炎症反応および肝酵素の上昇と、貧血、低アルブミン血症を認め、造影CTでもその他の熱源は認めず、皮疹や関節痛などの膠原病を疑う所見は認めなかった。細菌性胸膜炎の疑いでSBT/ABPC点滴で治療を開始したが、その後も高CRP血症や食思不振が持続した。各種自己抗体を検索したところ抗ds-DNA抗体や抗Sm抗体は陰性であったが抗核抗体陽性であり、SLEの診断基準を満たした。PSL0.5mg/kg/day、ヒドロキシクロロキンの内服で治療を開始し、胸痛や食思不振の症状は消失し、炎症反応や貧血なども改善を認めた。SLEとしての典型症状を認めず、診断に難渋した一例を経験したため報告する。

C-17

肺嚢胞性疾患を契機に診断された一次性シェーグレン症候群

[1]伊勢赤十字病院　呼吸器内科
[2]同　感染症内科
○仁儀　明納[1]、岩本　圭右[1]、井谷　英敏[1]、
豊嶋　弘一[2]、近藤　茂人[1]、谷川　元昭[1]

症例は55歳女性、B.I.540、特に既往歴はない。肺嚢胞性病変で当院紹介となった。肺嚢胞性疾患の鑑別は多岐にわたる。本症例では薄壁の嚢胞でありLAMやLIP、Birt-Hogg-Dube症候群など鑑別に挙げ、LIPを来すシェーグレン症候群を含め膠原病精査した。サクソンテストは0.89g/分（2g/2min以下）であり、基準値を下回り、シルマー試験では右3mm/左0mmと涙液の減少を認めていた。蛍光色素試験では両角膜上皮障害を認めた。抗SS-A抗体、抗SS-B抗体陽性であり、シェーグレン症候群と診断した。一部、結節を認め薄壁嚢胞を認めることから、LIPの関連を示唆した。しかしながら、患者希望で、VATSを行わず、LIPの確定診断には至っていない。嚢胞性疾患でまずシェーグレン症候群の精査は簡便であり鑑別に挙げる。

C-18

ニボルマブ投与後に抗MDA5抗体陽性皮膚筋炎に伴う間質性肺炎を発症した1例

名古屋大学医学部附属病院　呼吸器内科
○加藤さや佳、阪本　考司、伊藤　貴康、松井　利憲、
表　紀仁、田中　一大、岡地祥太郎、進藤有一郎、
長谷　哲成、森瀬　昌宏、若原　恵子、橋本　直純、
石井　誠

症例は62歳男性。悪性胸膜中皮腫（上皮型）stage3Bに対し、二次治療としてニボルマブ投与を開始した。ニボルマブ初回投与後19日目に呼吸苦を主訴に定期外受診。胸部CTにて両側肺野散在性に新規のすりガラス状陰影の出現を認め、急性の間質性肺炎と診断。皮疹は定期外受診の1週間ほど前から増悪し、ゴットロン徴候、爪上皮出血などを認め、皮膚筋炎が疑われた。血液検査で抗MDA5抗体の上昇（675 index）とフェリチンの上昇（1196ng/ml）を認め、筋炎症状はなく、ニボルマブ投与により発症した抗MDA5抗体陽性筋無症候性皮膚筋炎（CADM）に伴う間質性肺炎と診断した。ステロイドパルス療法2コース、タクロリムスにて治療導入した。その後、呼吸不全、肺野陰影の改善傾向を認め、以後ステロイドは25mgまで漸減し退院。しかし退院14日後の定期受診時に再度呼吸苦を訴え、労作時の呼吸不全、間質性肺炎の再増悪を認め入院となり高用量ステロイド治療開始している。

C-19

下咽頭癌にて殺細胞性抗がん剤と免疫チェックポイント阻害薬併用療法中に気管軟骨炎を発症した一例

豊橋市民病院
○佐久間智大、安井　裕智、森　康孝、街道　達哉、
山田　千晶、福井　保太、大舘　満、牧野　靖

症例は60代男性。X-2年に下咽頭扁平上皮癌にて放射線療法（70Gy）後にセツキシマブ8コースにて治療。X年2月に原発巣腫瘍残存、気道閉塞のため気管切開を施行。3月からカルボプラチン、フルオロウラシル、ペンブロリズマブにて治療を開始。5月から発熱を認め、合計3コース施行したところで高熱のため6月に入院した。抗菌薬に反応不良で第10病日のCTで気管壁の肥厚を認め当科紹介。耳・鼻・関節痛は認めなかった。気管支鏡検査にて気管支粘膜肥厚と隆起性病変を認めた。同部位の生検では炎症細胞浸潤と細胞変形を認めた。気管軟骨炎の診断にて第17病日からプレドニゾロン30mgで治療を開始。速やかに解熱し、第25病日のCTで気管壁の肥厚は改善し、気管支鏡内腔所見も改善した。生検で細胞変形は消失し炎症の治癒過程で矛盾ない所見であった。免疫チェックポイント阻害薬による気管軟骨炎は稀であり本症例を報告する。

C-20

長時間の塩素ガス吸入により急性呼吸窮迫症候群を呈した一例

[1]トヨタ記念病院　統合診療科
[2]同　呼吸器内科
○三宅　高雅[1]、内田　岬希[2]、木村　元宏[2]、
森　拓也[2]、木村　隼大[2]、中村　さや[2]、
奥村　隼也[2]、杉野　安輝[1]

症例は40歳代男性。自殺目的に、車内で市販の洗剤を混合し塩素ガスを発生させ、睡眠導入剤を過量内服した。12時間後に覚醒した際に呼吸困難を訴え、当院に救急搬送された。来院時意識清明、両側眼球結膜に充血を認めた。$SpO_2$84%（O_2リザーバーマスク15L/min投与下）、動脈血液ガス分析でPaO_2/FiO_2比は154、胸部CTで両側びまん性のすりガラス影を認めた。塩素ガス吸入による急性呼吸窮迫症候群（ARDS）と診断し人工呼吸器管理を開始した。気管支鏡検査を施行し好中球優位の漿液性分泌物を認めた。気道の浮腫や狭窄はなかった。支持療法で改善したため、第6病日に抜管、第7病日に酸素投与を終了した。塩素ガスは高濃度曝露では致死的となりうるが、低から中濃度曝露では致死的とならない。粘膜刺激症状が強いため長時間の曝露に至らない場合も多い。塩素ガスへの長時間曝露後にARDSを発症した症例は比較的まれであり、若干の文献的考察を加え報告する。

C-21

二酸化窒素中毒による急性呼吸不全と考えられた１例

日本赤十字社愛知医療センター　名古屋第一病院
○吉田　健太、松浦　彰彦、白髭　　彩、都島　悠佑、中瀬　　敦、後藤　　希、田中　麻里、稲垣　雅康、小玉　勇太、伊藤　亮太、高納　　崇、横山　俊彦

症例は80歳代の男性。浮遊感と労作時呼吸困難を主訴に当院を受診した。来院２日前から、換気装置が故障した作業所で２年ぶりに濃硫酸・濃硝酸を扱う金属メッキの塗装作業に従事していた。来院時、SpO2は室内気で75％と著明に低下し、血液検査では白血球13,300／μＬ、CRP15.76 mg/dlと上昇していた。胸部レントゲンでは両肺野の広範な浸潤影、胸部CTでは全肺野中枢側優位に汎小葉性のすりガラス影と浸潤影、一部に小葉間隔壁の肥厚を認めた。入院後、広域抗菌薬とステロイドの治療を開始したところ、速やかな酸素化・画像所見の改善が得られ、第８病日に退院となった。１か月経過後も呼吸困難や肺陰影の再増悪を認めていない。作業中に発生した黄色刺激性ガスを連日約１時間吸入していたとのことで、病歴・治療経過も併せて二酸化窒素中毒による急性呼吸不全が強く疑われた。若干の文献的考察を含めて報告する。

C-22

気胸に対する胸腔ドレナージ後に両側の再膨張性肺水腫を来した１例

[1]静岡赤十字病院　呼吸器内科
[2]浜松医科大学　内科学第二講座
○高柳　利啓[1]、堀池　安意[1]、丁　　一澤[1]、神崎満美子[1]、杉本　　藍[1]、森田　雅子[1]、松田　宏幸[1]、志知　　泉[1]、須田　隆文[2]

症例は20歳代男性。軽度の左自然気胸のため近医で経過観察されていた。気胸が悪化したため胸腔ドレナージを施行され、肺の膨張が得られたためドレーンは抜去された。その５日後に再度気胸を発症し、胸腔ドレーンを再留置されたが、直後から激しい咳嗽、泡沫状喀痰が出現し、急激な酸素化の悪化を認めたため精査加療目的に当院紹介入院となった。胸部CTでは両肺野にびまん性すりガラス影を呈しており、血清KL-6やLDHの上昇はなかったことから再膨張性肺水腫と診断し、安静・酸素投与とメチルプレドニゾロン投与を開始した。翌日には肺陰影および酸素化の改善を認めたが、気漏が持続するため呼吸器外科に転科となり、胸腔鏡下ブラ切除を施行され退院となった。両側肺に再膨張性肺水腫を来すことは稀なため若干の文献的考察を加えて報告する。

C-23

心房中隔欠損症による右左シャントの１例

[1]刈谷豊田総合病院　呼吸器内科
[2]同　循環器内科
○山田　悠貴[1]、横山　昌己[1]、森　　拓也[1]、渡邉　祥平[1]、堀　　和美[1]、松井　　彰[1]、岡田　木綿[1]、武田　直也[1]、吉田　憲生[1]、組橋　裕喜[2]

症例は55歳、男性。５歳時に肺動脈弁狭窄症に対し肺動脈弁形成術を行っている。X-２年より労作時の呼吸困難感を自覚しており、近医にて精査するも原因不明のまま経過観察となっていたが、X年９月に安静時の呼吸困難感を主訴に当院救急搬送となった。当院搬送時、SpO2 91％（room air）、呼吸数20/分。胸部聴診で異常所見を認めなかった。動脈血ガス分析は１型呼吸不全であった。呼吸機能、拡散能、初回の胸腹部造影CT、経胸壁心エコーで異常所見を認めなかった。その後に施行した肺血流シンチでは造影欠損を認めなかったため、シャントの可能性を疑い、改めて経胸壁心エコーと入院時の造影CTを確認したところ、心房中隔付近での血流を認めた。経食道心エコーで右房から左房に抜けるマイクロバブルが確認され、心房中隔欠損症による右左シャントと診断した。今回我々は心房中隔欠損症による右左シャントの１例を経験したため、若干の文献的考察を加えて報告する。

C-24

再生不良性貧血の経過中に偶然発見された肝肺症候群の１例

[1]岐阜市民病院　呼吸器・腫瘍内科
[2]同　肝臓内科
○沼口　宜史[1]、塚本　旭宏[1]、二村　洋平[1]、堀場あかね[1]、石黒　　崇[1]、吉田　　勉[1]、林　　秀樹[2]

症例は22歳、男性。主訴は軽度の息ぎれ。12歳で再生不良性貧血と診断され当院小児科を通院していた。18歳以降、かかりつけ医で経過観察されていたがX年８月血症板減少の精査の目的で当院血液内科へ紹介された。外来受診時に呼吸困難の自覚はないが、酸素飽和度が80％台と低値のため当科へ紹介となる。胸部CTでは両側上肺野の軽度胸膜肥厚と上葉の軽度容積減少、肺末梢の軽度血管拡張を認めた。呼吸機能検査では軽度の拘束性の換気障害と著明な拡散能低下を認めたが、心エコーでは異常を認めなかった。腹部CTで肝脾腫を認め、精査を当院肝臓内科へ依頼したところ門脈圧亢進症を疑われ精査、最終的に特発性門脈圧亢進症と診断され、低酸素血症の原因として肝肺症候群によると診断した。低酸素血症をきたす原因の一つとして肝肺症候群は鑑別すべき重要な疾患と考え文献的考察を加えて報告する。

一般演題
第２日目
抄　録

〈筆頭演者が研修医の発表には下線が付いています。〉

A-26

院内のNGS検査にてTP53変異検出した非小細胞肺癌症例の検討

[1]松阪市民病院呼吸器センター　呼吸器内科
[2]横浜市立大学医学部　臨床統計学
[3]松阪市民病院　検査部
○伊藤健太郎[1、2]、西尾　美帆[3]、中村　早紀[3]、藤原　由妃[3]、江角　真輝[1]、江角　征哉[1]、中村　祐基[1]、鈴木　勇太[1]、坂口　直[1]、藤原研太郎[1]、西井　洋一[1]、宇城　研悟[3]、田口　修[1]、安井　浩樹[1]、畑地　治[1]

【背景】肺癌診療では遺伝子検査が必須でありNGSを用いた検査が主流となっている。
【方法】当院で進行期非小細胞肺癌として加療予定または加療中の患者様を対象とし、各検体を用いて院内に導入したNGS（Ion Torrent Genexus Integrated Sequencer）を実施した。
【結果】対象は2022年８月時点にて結果が判明した14例から20検体であった。組織検体はOCA v3にて、血液検体、胸水検体はOPAで実施した。TP53は８例（10検体）から認められ、11種のバリアントが確認された。遺伝子変異陽性例７例中でTP53変異は６例で検出され、５例はオシメルチニブ治療歴があった。
【結語】当院でのNGSではTKI治療後にTP53遺伝子変異が多種なバリアントで認められた。

A-27

症例経験を通して進行性非小細胞肺癌におけるEGFRエクソン20挿入変異に対する治療戦略について考える

桑名市総合医療センター
○平井　貴也、油田　尚総、八木　昭彦、蛯原　愛子

症例は77歳女性。労作時呼吸苦を伴う右胸水貯留にて紹介。局所麻酔下胸腔鏡による胸膜・横隔膜腫瘍生検の結果、腺癌・cT3N2M1a・EGFRエクソン20挿入変異（Asn771-Pro772 InsProHis）・ECOG Performance status grade0と診断した。最終的に本例はオシメルチニブ８mg/日による治療を開始した。

近年EGFRエクソン20挿入変異に特化した薬剤開発が進められているが、現時点で臨床利用は不可能であり、既存薬により対応せざるを得ない状況である。本例の経験を機会にEGFRエクソン20挿入変異に対する治療戦略について文献的考察を加えて報告する。

A-28

胸水セルブロックで診断し得たBRAF遺伝子変異陽性肺腺癌の１例

旭ろうさい病院
○水谷　彩乃、香川　友祐、小野　謙三、杉原　雅大、藤川　将志、黒川　良太、横山多佳子、宇佐美郁治

症例は88歳男性。喫煙歴は20本/日（-70歳）でありBIは1000であった。肥大型心筋症と狭心症で当院循環器内科に通院中に右胸水を指摘され当院呼吸器内科に受診した。胸部CTで右肺上葉S3に腫瘤影、右下部気管傍リンパ節腫脹、右胸水を認めた。胸水細胞診でadenocarcinomaと診断され、胸水セルブロック標本のオンコマインDx Target Test CDx システム解析によりBRAF遺伝子変異陽性が判明した。検査結果が揃うまでに胸水が増加し、PSは１から３へと低下していたが治療意欲あり、dabrafenib/trametinibの治療を開始した。治療開始後８日目に胸水の減少を認めた。東アジアではBRAF遺伝子変異陽性肺癌の報告は稀であるが、本症例のように適切な患者に有効な治療を提供するため、積極的に遺伝子検査を行っていく必要がある。胸水セルブロックであっても十分な検体量があればBRAF遺伝子検査は可能である。

A-29

術後８年目に再発を認めたALK融合遺伝子陽性肺腺癌の１例

中東遠総合医療センター
○三上　智、太田　智陽、長崎　公彦、野田　純也、田宮裕太郎

症例は72歳女性。20XX年に右下葉肺腺癌に対して右肺下葉切除術＋リンパ節郭清（ND2a-2）を施行。術後病理診断は低分化腺癌、pT2aN1M0、StageⅡAであった。術後補助化学療法（Cisplatin + Vinorelbine）を施行し、以後経過観察となった。20XX＋４年に残存肺に空洞性病変が出現し、Mycobacterium intracellulareが検出され、肺非結核性抗酸菌症として約２年間内服治療を行った。20XX＋８年に右胸壁腫瘤が出現したものの、患者希望にて精査は行われず経過観察となった。その後年単位で緩徐に増大傾向を示し、20XX＋12年６月に胸壁腫瘤に対して経皮的生検を施行し、TTF-1陽性、ALK融合遺伝子陽性の肺腺癌と診断した。12年前に施行した手術標本でもALK融合遺伝子が検出され、組織学的類似性も確認されたことから、遠隔期の術後再発と判断した。ALK融合遺伝子陽性肺腺癌においては術後遠隔期の再発を認める可能性がある。文献的考察を加えて報告する。

A-30

再生検でRET融合遺伝子変異陽性を認めた肺腺癌の一例

聖隷三方原病院呼吸器センター　内科

○伊藤　大恵、天野　雄介、友田　　悠、志村　暢泰、山田耕太郎、中村　隆一、稲葉龍之介、杉山　未紗、後藤　彩乃、加藤　慎平、美甘　真史、長谷川浩嗣、松井　　隆、横村　光司

症例は67歳男性。X-４年６月に検診で胸部異常影を指摘され当科を紹介受診した。精査の結果、肺腺癌cT1bN2M0 Stage3Aと診断し、放射線併用カルボプラチン＋パクリタキセルで加療を開始して、デュルバルマブの地固め療法へ移行したが、再発を認めた。５次治療まで施行したが肝転移巣の増大を認めた。X年５月、遺伝子変異検索目的に肝生検を施行しオンコマインDx Target Test マルチ CDxシステムで測定したところ、RET融合遺伝子変異が陽性となった。６月よりセルペルカチニブの服用を開始したところ肝転移巣は縮小し、治療開始時にCEAは10905 ng/dLと高値であったが、９月には472 ng/dLまで低下した。有害事象は、CTCAE Grade3の下肢浮腫および高血圧を認め、２段階減量し継続中である。RET融合遺伝子変異陽性肺癌は稀少であり、今回セルペルカチニブが奏効した症例を経験したため報告する。

A-31

BRAF ^{V600E}**変異を獲得した*EGFR*遺伝子変異陽性肺腺癌の一例**

聖隷浜松病院　呼吸器内科

○荒野　貴大、齋藤　嵩彦、角田　　智、池田　　新、綿貫　雅之、勝又　峰生、三輪　秀樹、河野　雅人、三木　良浩、橋本　　大、中村　秀範

症例は50歳代女性．X-４年２月に*EGFR*遺伝子変異陽性肺腺癌（cT4N3M0 cStage Ⅲc）に対してAfatinibを開始し，CRとなった．X-３年７月に原発巣の再増大を認め，再生検で既知のL858R変異に加えてT790M変異を検出した．Osimertinibで腫瘍は縮小したが，患者希望で残存腫瘍にサルベージ手術を施行した．術後も同治療を継続したが，X-２年12月にPDとなり中止，以降もlate-lineの治療を継続した．Afatinibで再度治療していたX年３月に左癌性胸膜炎を発症し，胸水検体で遺伝子検査を提出したところ，*EGFR* L858R変異に加えて*BRAF* ^{V600E} 変異を検出した．Dabrafenib/Trametinibで胸水は減少したが，X年６月に腹水が出現した．細胞診で腺癌を認め癌性腹膜炎と診断し，Osimertinibの追加投与で腹水は消失した．本症例はEGFR-TKI治療中に*BRAF* ^{V600E} 変異を獲得し，併存する遺伝子変異に対する分子標的治療を併用することで改善を得た稀な症例であるために，文献的考察を加えて報告する．

A-32

類天疱瘡に併発した肺結核との診断に難渋した肺腺癌の一例

独立行政法人国立病院機構天竜病院

○永福　　建、金井　美穂、大場　久乃、藤田　　薫、伊藤　靖弘、岩泉江里子、大嶋　智子、白井　正浩

76歳男性、前医皮膚科で類天疱瘡と診断時、胸部単純CTで結節影を認めた．前医呼吸器内科では経過観察とされ、PSL内服を開始した．X年８月IGRA陽転化し当科紹介．気管支鏡検査ではnegative studyで臨床診断肺結核として標準療法を開始した．X＋１年６月陰影増大のため気管支鏡検査再検し、adenocarcinomaが検出され、肺腺癌cT1cN0M0 stageIA3と診断した．X＋１年８月近医総合病院呼吸器外科で胸腔鏡下左上大区域切除＋左下葉部分切除術を施行した．左下葉切除検体からもadenocarcinoma検出され、左上葉区域切除検体断端ではsquamous cell Caも検出された．病理で抗酸菌感染を示唆する所見なく、抗酸菌培養は陰性であった．肺癌と診断された事、PSL内服中であることから、HRE内服を計１年間行った．類天疱瘡に悪性疾患を合併することは既知であるが、IGRA陽転化のため肺結核を念頭に治療を行った結果、腫瘍診断に時間を要した症例を経験した．文献的考察を含めて報告する．

A-33

高度に癒合した多発結節影に対するPET-CTで原発部位を同定し得た肺腺癌の１例

[1]静岡県立総合病院　呼吸器内科
[2]同　病理診断科

○杉山　周一[1]、白鳥晃太郎[1]、大川　航平[1]、柴田　立雨[1]、中安　弘征[1]、増田　寿寛[1]、高橋　進悟[1]、岸本祐太郎[1]、櫻井　章吾[1]、三枝　美香[1]、赤松　泰介[1]、山本　輝人[1]、森田　　悟[1]、朝田　和博[1]、白井　敏博[1]、鈴木　　誠[2]

73歳女性。労作時呼吸困難を主訴に独歩で救急外来を受診し、低酸素血症を伴っていたため、安静時５L/分の酸素吸入を要した。単純CTで高度に癒合した多発結節影がほぼ全肺にわたり認められた。造影CTでは明らかな原発巣は指摘できなかったが、PET-CT検査で癒合した多発結節内に直径17mm程度の高集積領域を有したことから左上葉肺癌の多発肺転移が疑われた。組織診断のため気管支鏡検査を施行し、肺腺癌・EGFR exon19欠失変異陽性の診断を得た。Osimertinib 80mgで加療したところ、投与２日後には室内気でSpO2 97％まで上昇し、３日後のレントゲンでは明らかに両肺多発結節影が改善した。その後、労作時に酸素吸入を要したため在宅酸素療法を導入した。Grade1程度の爪囲炎を生じたが、他に大きな副作用もなく、治療開始11ヶ月となる現在もPRとして治療継続中である。

A-34

アレクチニブによる長期寛解維持中に扁平上皮癌を発症したALK融合遺伝子陽性肺腺癌の１例

三重県立総合医療センター　呼吸器内科
○後藤　広樹、三木　寛登、増田　和記、児玉　秀治、寺島　俊和、藤原　篤司、吉田　正道

40歳代の女性．左胸水の精査目的でＸ年に当科へ紹介された．諸検査から左癌性胸膜炎を伴うALK陽性肺腺癌の診断に至った．クリゾチニブによる１次治療は３カ月で無効となったが，アレクチニブによる２次治療が奏効し，６年以上寛解状態を維持できた．その後，Ｘ＋７年２月に心背側の軟部組織陰影の増大が発覚した．アレクチニブ耐性化による腫瘍再増大を疑い，ブリグチニブによる３次治療を開始したが，無効だった．画像上ほかに病変はなかったため，サルベージ目的で胸腔鏡下左下葉部分切除を行った．切除された腫瘍の最終病理診断は扁平上皮癌だった．この扁平上皮癌が新規発生のものか，形質転換によるものかは興味深いところではあるが，もしもこの時点で組織学的検討がなされなかった場合，ALK-TKI耐性の肺腺癌として薬物療法を継続した可能性が高い．既治療薬が無効となった際の再度の組織学的評価の重要性を示唆する症例と考えるため，文献的考察を加え報告する．

A-35

HBV再活性化による肝炎と鑑別を要したAtezolizumabによる肝障害を来した肺腺癌の一例

[1]桑名市総合医療センター　呼吸器内科
[2]桑名総合医療センター　消化器内科
○伊藤　節嗣[1]、蛯原　愛子[1]、平井　貴也[1]、八木　昭彦[1]、油田　尚総[1]、石田　聡[2]

症例は81歳男性、X-２年11月右肺門部肺腺癌cT2bN2M1c StageⅣB、EGFR変異陽性(exon19deletion)と診断、分子標的薬Osimertinibにて奏功したが、X-１年６月右癌性胸水の増加を認めた。HBsAg陽転化とHBV-DNA量高値が判明し、分子標的薬によるHBV再活性化と考え、核酸アナログ製剤Entecavirを開始した。HBV-DNA量の減少を確認し、同年10月よりAtezolizmab＋Bevacizumab＋CBDCA＋PTXの化学療法を２コース施行した。約３ヶ月後のＸ年１月、急性肝障害が出現、HBV再活性化による肝炎あるいは、AtezolizumabによるirAEが疑われた。肝生検施行し、後者と診断した。強力ネオミノファーゲンシ-治療により肝障害は改善し、Ｘ年２月Pemetrexedによる治療再開、現在Bevacizumab併用治療にてSDである。HBV再活性化による肝炎と鑑別を要したAtezolizumabによる肝障害を来した肺腺癌の一例を経験し、文献的考察を加えて報告する。

A-36

肺腺癌に合併した門脈血栓症の１例

三重大学医学部附属病院
○鶴賀　龍樹、藤本　源、伊藤　稔之、大岩　綾香、古橋　一樹、齋木　晴子、岡野　智仁、藤原　拓海、都丸　敦史、高橋　佳紀、小林　哲

症例は60才代の男性．アルコール多飲歴はあるも肝硬変の指摘はなし．2021年に遷延性咳嗽が出現し近医にてCT検査を施行．右肺下葉に腫瘤性病変を認め，肺癌が疑われ2021年11月に精査加療目的に紹介となる．精査の結果cT4N3M1c stage4Bの肺腺癌（Driver-mutationなし PD-L１ TPS＜１％）の診断となる．採血検査で肝胆道系酵素の上昇があり，CT検査で上腸間膜静脈-門脈本幹に血栓を認め門脈血栓症の診断となる．消化器内科とも検討し，腫瘍の病勢も強く2021年12月より殺細胞性抗癌剤＋免疫チェックポイント阻害剤と同時併用で抗凝固療法を開始の方針とした．その後門脈血栓は縮小し肝血流は改善するも肝萎縮は進行しChild Ｃの肝硬変の状態となる．化学療法を２コース施行し腫瘍に関しては著変ないものの，これ以上の全身薬物療法の施行は困難と判断しＢＳＣ方針，2022年３月に死亡となる．肺癌に合併した門脈血栓症の１例を経験したので若干の文献的考察を加え報告する．

A-37

当院で極細径気管支鏡へ移行した肺癌症例におけるオンコマインDxTTの検討

[1]松阪市民病院呼吸器センター　呼吸器内科
[2]三重大学医学部　呼吸器内科
○西井　洋一[1]、江角　征哉[1]、江角　真輝[1]、中村　祐基[1]、鈴木　勇太[1]、坂口　直[1]、伊藤健太郎[1]、藤原研太郎[1]、伊藤　温志[1]、樽川　智人[1]、田口　修[1]、畑地　治[1]、小林　哲[2]

肺野末梢肺癌に対するNGS解析は容易ではない。今回2021年３月～2022年３月の期間で細径気管支鏡EBUS-GSでwithinとならず極細径気管支鏡に入れ替えを行った肺癌症例18例に対しオンコマインDxTTの成功率について評価を行った。内訳はM/F＝11/７、年齢中央値73.5歳、病変サイズ中央値16mm、CT気管支流入像あり12例（66.7％）、肺野末梢15例（83.3％）、空洞影２例、スリガラス陰影２例。組織型はadeno/SCC/NSCLC＝11/４/３であった。病理部より11例検体量不足と判定され７例（38.9％）提出となったが、提出症例は全例解析成功であった。提出症例は腫瘍細胞数400個、40～70％、提出枚数は10-20枚であった。提出不可となった11例は腫瘍細胞数200個未満であった。病期分類ではその大多数が早期肺癌であり、手術検体で提出していた。

B-25

気管支喘息との鑑別を要した気管支放線菌症の１例

JA愛知厚生連海南病院

○清利　紘子、栗山満美子、平田　雄也、林　俊太朗、武田　典久、中尾　心人、村松　秀樹

【症例】65歳，女性
【主訴】呼吸困難，喘鳴
【現病歴】X-２年より咳嗽，X-１年に呼吸困難と喘鳴が出現したため当科紹介受診し，気管支喘息発作と診断された．BUD/FMの吸入を開始したところ症状は軽快したが咳嗽が残存した．X年３月に症状の再燃を認め，胸部CTを施行したところ左主気管支内に結節性病変を認めた．気管支鏡検査では左主気管支は上皮下隆起性病変により90％以上狭窄しており，同部位のTBBでは診断がつかなかった．他院で左主気管支にステント留置を行った際に施行されたEBUS-TBNAの検体で放線菌塊を認め，培養による同定はできなかったが気管支放線菌症と診断した．気管支ステント留置と抗菌薬治療により症状は安定している．
【考察】気管支放線菌症は気道狭窄や閉塞を呈する病変が特徴であり，喘鳴のため気管支喘息との鑑別を要することがある．文献的考察を加え報告する．

B-26

左下葉に粘液栓と無気肺を呈した肺放線菌症の１例

浜松医科大学　内科学第二講座

○大竹　亮輔、大石　享平、井上　裕介、安井　秀樹、穂積　宏尚、柄山　正人、鈴木　勇三、古橋　一樹、榎本　紀之、藤澤　朋幸、乾　直輝、須田　隆文

【症例】70歳代男性
【主訴】咳嗽、喀痰
【経過】X年２月頃から咳嗽、喀痰があり４月に前医を受診した。ラスクフロキサシンを投与され、一時症状は軽快した。しかし、その後に陰影の悪化があり、７月に当院へ紹介となった。胸部CTで左下葉に気管支拡張、粘液栓および末梢の無気肺があり、両肺に小葉中心性粒状影を認めた。IGRAは陽性であったが、３連痰は塗抹陰性で、腫瘍マーカー、真菌抗原、IgEは陰性であった。気管支鏡検査を行い、左下葉支に多量の喀痰貯留がみられたが、吸引は容易であり、可視範囲に明らかな閉塞はみられなかった。悪性所見はなく、喀痰培養では有意菌の検出はなかったが、組織培養からActinomyces odontolyticusが検出され、肺放線菌症と診断した。SBT/ABPCで３週間治療を行い、陰影、咳嗽、喀痰の改善がみられたためAMPCに変更し加療を継続している。
【考察】粘液栓を呈する場合、放線菌症も鑑別にあげ組織培養を行うことも必要である。

B-27

間質性肺炎患者に発症した*Nocardia exalbida*による播種性ノカルジア症の一例

三重県立総合医療センター

○増田　和記、三木　寛登、後藤　広樹、児玉　秀治、寺島　俊和、藤原　篤司、吉田　正道

【症例】70歳代男性.
【現病歴】20XX-３年より間質性肺炎で当院通院，全身ステロイド治療，免疫抑制剤治療が継続されていた．20XX年１月より発熱，労作時息切れが出現，胸部CTで一部空洞を伴う両肺結節，皮下結節多発を認め精査加療目的に同２月当院入院となった．
【経過】皮下結節からの穿刺吸引液培養にてノカルジア属の発育あり，16s rRNAシークエンス解析にて*Nocardia exalbida*と同定し播種性ノカルジア症と診断した．ST合剤治療量内服を開始したところ両肺結節，皮下結節は経時的に縮小が見られ，治療経過は良好であった．
【考察】ノカルジア症は好気性グラム陽性桿菌であるノカルジア属の感染により発症する．ノカルジア症は主として低免疫宿主に発症することが多く，時に致死的転帰をたどる．低免疫宿主に肺炎を認めた場合は本症も念頭に診療する必要がある．

B-28

経皮的ドレナージにより改善を得られたノカルジアによる縦隔膿瘍の一例

大垣市民病院　呼吸器内科

○杉江　藍、中島　治典、舩坂　高史、藤浦　悠希、堀　翔、加賀城美智子、安部　崇、安藤　守秀、進藤　丈

症例は60歳代女性。１年前より抗ARS抗体陽性間質性肺炎のため通院中で、ステロイド、IVCY治療、在宅酸素療法中であった。悪寒と発熱のためERを受診し、左前縦隔に42mm大の内部が低吸収の腫瘤を認めた。膿瘍を考え入院。TAZ/PIPCで治療を行い、炎症所見の軽減を得られるも、陰影の消退を得られなかった。17病日にCT下に針穿刺を行い、膿汁を認めた。23病日にPTBGD用のPig tail カテーテルをCT下に前胸壁から留置し、以後膿汁のドレナージ、膿瘍の縮小を得られた。膿汁から*Nocardia Sp.*が培養された。ST合剤で腎機能低下が生じため、IPM/CS、MINOで治療し、改善を得られた。ドレーンは37病日に抜去でき、52病日に自宅退院となった。積極的なドレナージが治療に有効であったと考え報告する。

B-29

多発結節影を呈したPasteurella multocida感染症の一例

静岡県立総合病院　呼吸器内科

○白鳥晃太郎、山本　輝人、杉山　周一、大川　航平、柴田　立雨、中安　弘征、増田　寿寛、高橋　進悟、岸本祐太郎、櫻井　章吾、三枝　美香、赤松　泰介、森田　悟、朝田　和博、白井　敏博

症例は62歳女性で，主訴は胸部異常陰影と喀痰であった。左肺下葉S6に最大径18mm大のFDG-PET陽性の多発結節影を指摘され，当科を紹介受診した。発熱はなく，白血球数 10500/μL，CRP 0.02mg/dl，T-SPOT陰性，CEA 7.8ng/mL，SLX 45 IU/mLと高値であった。左B6からの気管支鏡検査では，肉芽腫性変化と気管支洗浄液培養でPasteurella multocidaが同定されたことから同菌による慢性感染症と診断した。飼育中の室内犬との過剰なスキンシップを避け，アモキシシリン水和物・クラブラン酸カリウムの内服を開始したところ，約２ヶ月後の胸部CTで陰影は縮小した。本症は肺炎，膿胸など急性感染症のみでなく，慢性感染を呈する報告も散見される。したがって，多発結節影を呈した際は本症の可能性も念頭に置いて精査することが重要と考えられた。

B-30

粟粒結核との鑑別に苦慮したサイトメガロウイルス（CMV）肺炎の一例

日本赤十字社愛知医療センター名古屋第二病院

○松野真佑美、岡田　曉人、小沢　直也、河合　将尉、鈴木　博貴、竹中　大喜、外山　陽子、松田　浩子、村田　直彦、若山　尚士

症例は親子間生体腎移植後の25歳男性。移植後の定期外来受診時（X日）に汎血球減少、腎機能低下、肝障害を認め、入院となった。入院時のスクリーニング検査でCMV核酸定量が陽性と判明しX日よりガンシクロビル投与を開始した。X日の単純CTで両肺にびまん性小粒状病変を新規に認め、粟粒結核が疑われたためX＋１日より３連痰、尿中抗酸菌検査、胃液抗酸菌検査を行ったがいずれも陰性であった。しかしCT画像上は粟粒結核を強く疑ったためX＋７日に気管支鏡検査BALを行った。BALF所見はリンパ球優位であったが結核PCR検査、フィルムアレイはすべて陰性であった。BAL検体でのCMV核酸定量は参考値ではあるが高値であった。ガンシクロビルによるCMVに対する治療しか行っていなかったがX＋12日にCTを再検したところ両肺のびまん性小粒状病変は消退傾向にあったのでCMV肺炎と判断した。粟粒結核との鑑別に苦慮したCMV肺炎の症例を経験し、若干の文献的考察を加えて報告する。

B-31

非小細胞肺癌と診断後に体動困難となり抗TIF１-γ抗体陽性皮膚筋炎の合併と判明した１例

名古屋市立大学　呼吸器・アレルギー内科

○羽柴　文貴、森　祐太、原　悠美、山川　英夫、福田　悟史、金光　禎寛、上村　剛大、田尻　智子、大久保仁嗣、前野　健、伊藤　穣、小栗　鉄也、新実　彰男

症例は79歳，女性．X年５月下旬からの労作時呼吸困難のため近医を受診．胸部CTで右上葉結節影，縦隔リンパ節腫大を認め，肺癌疑いでX年６月９日当院紹介となった．超音波気管支鏡ガイド下針生検を２回施行したが組織型の判別が困難で非小細胞肺癌の診断となった．全身精査を行い，右上葉原発性肺癌（cT1bN3M0）と診断した．化学放射線療法を施行予定であったが，X年７月より頸部および四肢近位筋の筋力低下を認め，全身に掻痒感を伴う紅斑が出現した．血液検査で高CK血症を認め、立位も困難な状態となっており、皮膚筋炎疑いで当院膠原病内科に入院となった．精査の結果、抗TIF1-γ抗体陽性皮膚筋炎と診断し，ステロイド治療を行い筋炎症状は改善し、現在非小細胞肺癌の治療を行っている．

非小細胞肺癌と診断後に、急激な症状出現から抗TIF1-γ抗体陽性皮膚筋炎の合併と判明した症例を経験したため，若干の文献的考察を加えて報告する．

B-32

喀血で発症し気管支動脈塞栓術が有効であった活動性肺結核の１例

[1]愛知医科大学　呼吸器・アレルギー内科
[2]同　放射線科

○荻須　智之[1]、梶川　茂久[1]、村尾　大翔[1]、天野　瞳[1]、田中　博之[1]、泉　雄一郎[2]、山本　貴浩[2]、鈴木耕次郎[2]、久保　昭仁[1]、伊藤　理[1]

症例は24歳ネパール国籍の男性。結核既往歴無し。202X年１月喀血のため当院救急外来へ救急搬送された。胸部CTで、出血を反映する両側肺の浸潤影に加え、左下葉に空洞を伴う結節影と左上下葉に気道散布性の粒状影を認め、肺結核が疑われた。輸血を要する大量喀血が続いたため、十分な感染対策を施した上で、非挿管下で放射線科医による緊急気管支動脈塞栓術（bronchial artery embolization：BAE）を施行し、左右の気管支動脈を多孔性ゼラチンスポンジで塞栓した。喀痰検査で抗酸菌塗抹および結核菌PCRが陽性であり、活動性肺結核の診断に至ったため、抗結核薬４剤（HREZ）の内服治療を開始した。IGRAは陽性、HIV抗体は陰性であった。BAE施行後は喀血は収まり、第８病日に結核専門病院に転院した。その後喀痰培養検査が陽性となり、薬剤感受性試験で感受性菌と確認された。未治療の活動性肺結核における空洞からの大量喀血に対して、BAEは有効な治療手段となりうる。

B-33

結核による感染性内頚動脈プラークにより脳梗塞をきたした症例

[1]公立陶生病院　呼吸器・アレルギー疾患内科
[2]同　感染症内科

○鈴木　寛子[1]、副島　和晃[1]、野口陽一朗[1]、
板東　知宏[1]、太田　翔[1]、廣田　周子[1]、
萩本　聡[1]、武井玲生仁[1]、笹野　元[1]、
武藤　義和[2]、富貴原　淳[1]、山野　泰彦[1]、
横山　俊樹[1]、松田　俊明[1]、片岡　健介[1]、
木村　智樹[1]、近藤　康博[1]

症例は69歳女性、喫煙歴なし、高血圧、片頭痛の併存症あり、ADL自立。頭痛と呂律不全を主訴としてA病院にて出血性脳梗塞と診断され入院加療開始。発熱がつづき、呼吸不全が出現。胸部CTにて多発粒状陰影を認め、喀痰抗酸菌塗抹と結核PCR陽性となったため、隔離入院が必要となり、当院へ転院となった。CTでは両肺にランダムパターンの無数の粒状陰影、右頭頂後頭葉に14mmの腫瘤を認めた。髄液ADA12.9IU/L、高度の頭痛、構音障害と左不全麻痺を認めた。抗結核薬とステロイドにて治療開始。2ヶ月ほどでステロイドを終了する際のMRIにて脳実質病変の悪化あり、内頚動脈の狭窄も悪化傾向であったため、頚動脈内膜剥離術を行った。内頚動脈の中内膜とプラークは単核細胞性炎症細胞浸潤と器質化に加えてマクロファージ浸潤部位に抗酸菌の菌体を認め、この検体の結核PCRが陽性であった。結核による動脈アテロームが証明されたまれな症例として考察を含め報告する。

B-34

胸部CTで腫瘤性病変を呈し、肺癌が疑われた肺結核の1例

小牧市民病院　呼吸器内科

○小野田　翔、小島　英嗣、高田　和外、後藤　大輝、
櫻井　孟、全並　正人、多湖　真弓、縣　知優

症例は87歳男性。X-1年11月に健診胸部異常影で紹介受診。胸部CTで左下葉縦隔側に44mm大の腫瘤、末梢肺野に多発結節、左肺門リンパ節節腫大を認めた。FDG-PET検査で腫瘤性病変はSUVmax13.7と高集積であり、肺癌が疑われた。気管支鏡検査を2回実施したが確定診断に至らず、X年2月に結節病変の外科的生検を実施した。病理組織所見は壊死を主体とした肉芽腫性病変であったが、特殊染色で真菌や抗酸菌は認めなかった。3か月後の胸部CTで腫瘤の増大を認め、再生検を考慮したが、IGRA陽性であり、誘発喀痰の抗酸菌検査で集菌法塗抹1+、TB-PCR陽性にて肺結核と診断した。INH、RFP、EBによる抗結核治療を実施し、腫瘤性病変、多発結節ともに退縮がみられた。本症例では、画像所見で肺癌を強く疑ったことにより、肺結核の診断が遅延する結果となった。文献的考察を含めて報告する。

B-35

診断に難渋した結核性心膜炎・胸膜炎の1例

[1]磐田市立総合病院　呼吸器内科
[2]浜松医科大学　内科学第二講座

○森川　萌子[1]、中根　千夏[1]、岸本　叡[1]、
鈴木　浩介[1]、中川栄実子[1]、村上有里奈[1]、
青島洋一郎[1]、西本　幸司[1]、松島紗代実[1]、
原田　雅教[1]、右藤　智啓[1]、妹川　史朗[1]、
須田　隆文[2]

症例は74歳男性．発熱，呼吸困難が持続し，心拡大，両側胸水を認め，当院循環器内科を受診した．右心カテーテル検査で収縮性心膜炎と診断し，利尿剤で治療するも改善が得られなかった．胸腔穿刺を行ったところリンパ球優位の滲出性胸水で，ADAは37.3IU/Lであった．胸腔鏡検査で胸膜上にみられた白色顆粒状結節の生検で肉芽腫を認め，結核性胸膜炎・心膜炎と診断した．抗結核薬で治療を開始し胸水は減少したが，心膜肥厚は進行したため，心膜剥離術を施行した．心膜の結核菌PCR検査は陽性であった．その後は循環動態が安定し，抗結核薬による治療終了後も再燃はない．収縮性心膜炎を発症し，診断に難渋した結核性心膜炎・胸膜炎の1例を経験したため報告する．

B-36

外科的治療を併用した結核性胸骨骨髄炎の一例

[1]刈谷豊田総合病院　呼吸器内科
[2]同　呼吸器外科

○横山　昌己[1]、森　拓也[1]、山田　悠貴[1]、
渡邉　祥平[1]、堀　和美[1]、松井　彰[1]、
岡田　木綿[1]、武田　直也[1]、吉田　憲生[1]、
細川　真[2]、雪上　晴弘[2]、山田　健[2]

【症例】33歳，女性
【主訴】前胸部痛
【現病歴】約2週間前から前胸部痛が出現し当院外来を受診した．CTで胸骨から前縦隔にかけて約60×35mm大の腫瘤性病変を認め，胸骨の骨破壊像を伴っていた．初診時のIGRAは陰性であった．鑑別目的に胸骨腫瘤に対してCTガイド下生検を施行した．病理学的に肉芽腫性変化を認めたが微小検体であり，診断的治療目的に外科的切除術を予定するも直前でCOVID-19を罹患したため延期した．後日，生検の組織培養から結核菌を検出し結核性胸骨骨髄炎と確定診断した．確定診断後，リファンピシン，イソニアジド，エタンブトール，ピラジナミドによる多剤併用抗菌化学療法を開始するも病変の縮小は得られず，治療開始から4か月経過した時点で胸骨柄切除，大胸筋皮弁移植術を施行した．
【考察】結核性胸骨骨髄炎の一例を経験した．骨関節結核のなかでも胸骨に発症することは稀であり文献的考察を加えて報告する．

B-37

超多剤耐性肺結核（XDR-TB）に対してデラマニド（DLM）を含む５剤により治療を行った一例

静岡県立総合病院　呼吸器内科

○柴田　立雨、杉山　周一、白鳥晃太郎、大川　航平、中安　弘征、増田　寿寛、高橋　進悟、岸本祐太郎、櫻井　章吾、三枝　美香、赤松　泰介、山本　輝人、森田　　悟、朝田　和博、白井　敏博

症例は88歳男性。X－１年11月より前医で肺結核に対してイソニアジド（INH）、リファンピシン（RFP）を含む標準治療が行われていたが、治療開始４ヶ月後にINH、RFPが耐性と判明し多剤耐性結核の診断となった。その後はリネゾリド（LZD）、シタフロキサシン（STFX）、ストレプトマイシン（SM）による治療が行われていたが、排菌が続いていたため治療目的でＸ年３月に当院に転院となった。転院後の喀痰抗酸菌培養の感受性試験でレボフロキサシン（LVFX）、カナマイシン（KM）、エタンブトール（EB）にも耐性であることが判明し、XDR-TBとしてＸ年５月からDLMを開始し、計５剤（SM、ピラジナミド（PZA）、パラアミノサリチル酸（PAS）、エチオナミド（TH）、DLM）による治療を行った。治療により喀痰抗酸菌培養検査は陰転化したが、徐々に衰弱が進み、Ｘ年６月に永眠した。本症例のようにXDR-TBに対してDLMを含む治療を行った症例は稀であると考え、文献的考察を加えて報告する。