

第90回呼吸器合同北陸地方会

第102回 日本結核・非結核性抗酸菌症学会

第91回 日本呼吸器学会

第76回 日本呼吸器内視鏡学会

第61回 日本サルコイドーシス／肉芽腫性疾患学会

プログラム

日 時：令和5年5月28日(日) 7時55分より

形 式：オンライン開催(Web配信)

集会長：厚生連新潟医療センター 吉澤 弘久

一般財団法人日本結核・非結核性抗酸菌症学会北陸支部長

富山大学 感染症学

山本 善裕

一般財団法人日本呼吸器学会北陸支部長代行

金沢大学 呼吸器内科

矢野 聖二

特定非営利活動法人日本呼吸器内視鏡学会北陸支部長

金沢大学附属病院 呼吸器外科

松本 勲

日本サルコイドーシス／肉芽腫性疾患学会北陸支部長

新潟大学医歯学総合病院 呼吸器・感染症内科

菊地 利明

日 程 表

5月28日(日)

発表6分・質疑応答3分

		Zoomウェビナー	
		第1チャンネル	第2チャンネル
8:00	7:55 開会の挨拶		
	8:00 モーニングセミナー P8 「特発性肺線維症 / 進行性肺線維症について」 座長：菊地 利明 (新潟大学医歯学総合病院 呼吸器・感染症内科 教授) 演者：小松 雅宙 (信州大学医学部附属病院 呼吸器・感染症・アレルギー内科 助教) 共催：日本ベーリンガーインゲルハイム株式会社		
9:00	9:05 感染症 (A-01 ~ A-04) 座長：桑原 克弘 (国立病院機構西新潟中央病院 呼吸器内科)	P12	9:20 医学生・初期研修医セッション1 (B-01~B-03) 座長：田邊 嘉也 (新潟県立新発田病院 呼吸器内科) P18
	9:41 胸部外科・気管支内視鏡 (A-05 ~ A-08) 座長：渡辺 健寛 (国立病院機構西新潟中央病院 呼吸器外科)	P13	9:47 医学生・初期研修医セッション2 (B-04~B-06) 座長：岩島 明 (厚生連 長岡中央総合病院 呼吸器内科) P19
10:00	10:17 腫瘍 1 (A-09 ~ A-12) 座長：阿部 徹哉 (新潟市民病院 呼吸器内科)	P14	10:14 医学生・初期研修医セッション3 (B-07~B-09) 座長：石田 晃 (長岡赤十字病院 呼吸器内科) P20
11:00	11:00 特別講演 P7 「呼吸器感染症：新たな潮流」 座長：吉澤 弘久 (厚生連新潟医療センター 病院長) 演者：菊地 利明 (新潟大学医歯学総合病院 呼吸器・感染症内科 教授)		
12:00	12:00 ランチョンセミナー 「ボセイドン降臨！使いどころは？ ～非小細胞肺癌での Chemo+IO の使い分けを考える～」 座長：田中 洋史(新潟県立がんセンター新潟病院 院長) 演者：秦 明登(神戸低侵襲がん医療センター 呼吸器腫瘍内科 主任部長) 共催：アストラゼネカ株式会社	P9	
13:00	13:05 腫瘍 2 (A-13 ~ A-15) 座長：古塩 純 (長岡赤十字病院 呼吸器内科)	P15	13:05 医学生・初期研修医セッション4 (B-10~B-12) 座長：牧野 真人 (新潟県立新発田病院 呼吸器内科) P21
	13:32 腫瘍 3 (A-16 ~ A-19) 座長：市川 紘将 (済生会新潟病院 呼吸器内科)	P16	13:32 びまん性肺疾患 1 (B-14 ~ B-17) 座長：石田 卓士 (新潟県立中央病院 呼吸器内科)
14:00	14:08 免疫・気道疾患・その他 (A-20 ~ A-24) 座長：小屋 俊之 (新潟大学医歯学総合病院 呼吸器・感染症内科)	P17	14:08 びまん性肺疾患 2 (B-18 ~ B-22) 座長：高田 俊範 (新潟大学地域医療教育センター 魚沼基幹病院)
	14:53		P23
15:00	15:00 アフタヌーンセミナー 1 P10 「非小細胞肺癌実施臨床における複合免疫療法のトリセツ」 座長：渡部 聡 (新潟大学医歯学総合病院 呼吸器・感染症 副部長) 演者：三浦 理 (新潟県立がんセンター新潟病院 内科 内科部長) 共催：小野薬品工業株式会社/プリストルマイヤーズ スクイブ株式会社	P10	15:00 アフタヌーンセミナー 2 「肺 MAC 症の病態生理と治療」
16:00	16:00 総会		
	16:20 医学生・初期研修医セッション 優秀演題発表		
	16:25 閉会の挨拶		
17:00			P11 座長：菊地 利明 (新潟大学医歯学総合病院 呼吸器・感染症内科 教授) 演者：松山 政史 (筑波大学医学医療系呼吸器内科 病院講師) 共催：インスメッド合同会社

集会のご案内

■開催概要

第90回呼吸器合同北陸地方会
会 期 令和5年5月28日(日)
形 式 オンライン開催(Web配信)
集会長 吉澤 弘久(厚生連新潟医療センター 病院長)

■参加登録・参加費のお支払い

○事前参加登録締切

令和5年5月26日(金) 15:00
※今回はオンライン開催のため、参加登録は第90回専用サイトからの受付のみとなります。

○参加費

会 員 1,000円
非会員 1,000円
※初期研修医・学生・コメディカルは無料ですが、参加登録は必要です。

○参加登録・参加費のお支払いについて

第90回サイト内「参加登録」ページ (<https://shinsen-mc.co.jp/hokuriku2023/registration.html>)
よりお申込みください。
参加用URL等は参加費のお支払いをお済ませいただいた方のみメールでお知らせいたしますので、
銀行振込をご選択の方はお支払い期限に関わらずお早めにお支払いをお済ませくださいますよう
お願いいたします。

■当日の参加に関するご案内

本学会は、Zoomを利用したオンライン開催となります。スムーズな学会進行のため、下記の事前準備にご協力願います。

- ①インターネット回線の確保(有線接続が望ましいです)
- ②Zoomのインストールと最新版へのアップデート
- ③Webカメラの準備* (使用端末に内蔵されていない場合)
- ④イヤホンまたはヘッドセットの準備 (端末内臓スピーカーの使用はハウリングの原因になります)

*座長・演者のみ

※スマートフォンでのご参加は、表示や機能が不十分な場合がありますので、ご遠慮ください。
※第90回サイトにてZoomウェビナーマニュアルを公開予定です。当日までにご一読ください。

【座長の皆様】

入室	①事前にお送りする「パネリスト専用招待メール*」内のリンクをクリックします。 ②参加者パネル・Q & Aパネルを開いておきます。
発表	①持ち時間（一般演題：発表6分+質疑応答3分）をアナウンスします。 ②質問方法（所属と氏名を明記の上Q & Aで送信）をアナウンスします。 ③順番に演者を指名します。
質疑応答	Q & Aに届いた質問を読み上げ、演者に答えていただくよう進行してください。
退室	画面右下の「退出」ボタンをクリックして退出します。

【演者の皆様】

入室	①事前にお送りする「パネリスト専用招待メール*」内のリンクをクリックします。 ②座長から指名されたら、ミュートを解除・ビデオをオンにして発表を開始します。 ③スライドの操作はご自身で行っていただきます。
質疑応答	①座長が質問を読み上げますので、回答してください。 ②質疑応答の終了後、マイクをミュート・ビデオをオフにしてください。
退室	画面右下の「退出」ボタンをクリックして退出します。

*座長および演者の皆様には、マイク・ビデオの操作が自由に行える「パネリスト」としてご参加いただきます。事前にお送りする「パネリスト専用招待メール」からご担当のセッションが行われる会場の全てのプログラムにご参加いただくことが可能ですが、ご担当外のプログラムの進行中は、マイク・ビデオを切った状態でご聴講くださいますようお願い申し上げます。

【聴講者の皆様】

入室	①メールでご案内する「Zoom登録ページ」のURLより、事前登録を行います。 ②①で登録したメールアドレス宛に、「Zoom登録完了確認メール」が届きます。 ③当日は、②の確認メール内のリンクまたはURLより会場にアクセスしてください。
発表	定刻になるとセッションが始まりますので、聴講してください。
質疑応答	①画面下部の「Q & A」アイコンをクリックし、所属・氏名・質問内容を入力します。 ②座長が質問を読み上げ、演者が回答します。
退室	画面右下の「退出」ボタンをクリックして退出します。

■運営協議会・評議員会合同委員会

日 時 令和5年5月28日(日) 12:00～13:00

場 所 運営協議会・評議員会合同委員会オンライン会場*

*「運営協議会・評議員会合同委員会」は、【第1チャンネル】【第2チャンネル】とは別の回線で行います。ご出席される方にはメールにて専用のURLをご案内いたしますので、そちらよりアクセスしてください。

■研修医セッションの表彰について

研修医セッションでは、優れた演題を審査の上決定し、優秀演題賞として、5月28日(日)の総会後に表彰者を発表いたします。

【支部主催学術講演会におけるCOI(利益相反)申告書の提出について】

1. 日本呼吸器学会に演題を出す場合

筆頭演者は、日本呼吸器学会ホームページ「利益相反(COI)について」より、【総会・地方会・講演会等における講演・口演・ポスター発表に関わるCOI自己申告書】をダウンロードし、必要事項を記入の上、アップロードしてください。

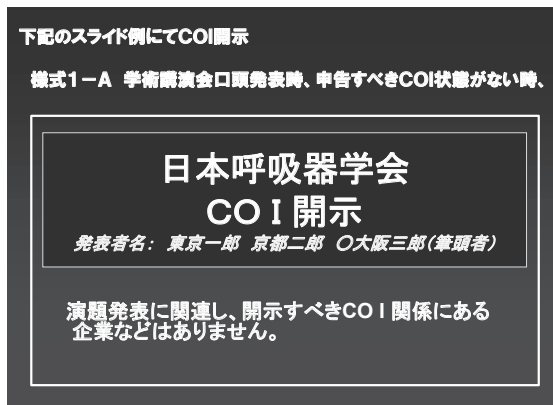
ファイル名には、お名前を漢字フルネームで付けてください。

○学会発表スライド内での表示

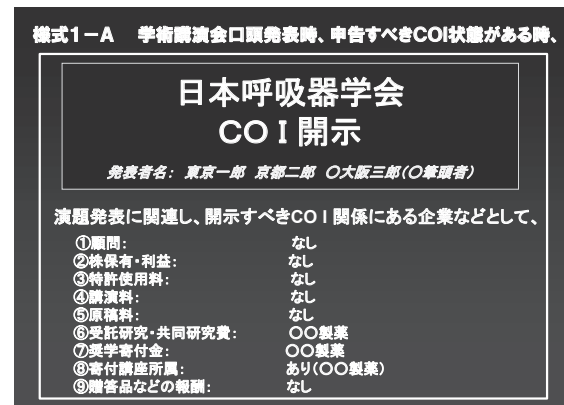
「[様式1-A]学術講演会口頭発表時のスライド例」を参考にしてください。

学会発表の1枚目のスライドに挿入してください。

申告すべきCOI状態がない時



申告すべきCOI状態がある時



2. 日本呼吸器内視鏡学会に演題を出す場合

筆頭演者は、日本呼吸器内視鏡学会ホームページ「COI開示について」より、【様式1 発表者のCOI報告書】をダウンロードし、必要事項を記入の上、アップロードしてください。

ファイル名には、お名前を漢字フルネームで付けてください。

○学会発表スライド内での表示

「[様式1-A, B]学術講演会口頭発表時のスライド例/ポスター発表時のポスター例」を参考にしてください。学会発表の1枚目のスライドに挿入してください。

3. 日本結核・非結核性抗酸菌症学会に演題を出す場合

○学会発表スライド内での表示

総会COIスライド例 (https://www.kekkaku.gr.jp/ntm/nol27/images/coi-style_1-A.ppt)
学会発表の1枚目のスライドに挿入してください。

4. 日本サルコイドーシス／肉芽腫性疾患学会に演題を出す場合

○学会発表スライド内での表示

学会発表の1枚目のスライドに挿入してください。

内科学会の利益相反（COI）開示スライド例 (<https://www.naika.or.jp/coi/slide.html>) を修正して利用してください。

第90回呼吸器合同北陸地方会 運営事務局

株式会社シンセンメディカルコミュニケーションズ内
〒950-0983 新潟市中央区神道寺1丁目6-14
TEL:025-278-7232 FAX:025-278-7285
E-mail:hokuriku2023@shinsen-mc.co.jp

企 画 演 題

日 時：令和5年5月28日(日) 11時より

配 信：第1チャンネル

■特別講演 (11:00～12:00)

「呼吸器感染症：新たな潮流」

演者：菊地 利明 (新潟大学医歯学総合病院 呼吸器・感染症内科 教授)

日 時：令和5年5月28日(日) 8時より

配 信：第1チャンネル

■モーニングセミナー (8:00～9:00)

「特発性肺線維症 / 進行性肺線維症について」

演者：小松 雅宙 (信州大学医学部附属病院 呼吸器・感染症・アレルギー内科 助教)

共催：日本ベーリンガーインゲルハイム株式会社

日 時：令和5年5月28日(日) 12時より

配 信：第1チャンネル

■ランチオンセミナー (12:00～13:00)

「ポセイドン降臨！使いどころは？

～非小細胞肺癌での Chemo+IO の使い分けを考える～」

演者：秦 明登 (神戸低侵襲がん医療センター 呼吸器腫瘍内科 主任部長)

共催：アストラゼネカ株式会社

日 時：令和5年5月28日(日) 15時より

配 信：第1チャンネル

■アフタヌーンセミナー 1 (15:00～16:00)

「非小細胞肺癌実施臨床における複合免疫療法のトリセツ」

演者：三浦 理 (新潟県立がんセンター新潟病院 内科 内科部長)

共催：小野薬品工業株式会社

ブリストル・マイヤーズ スクイブ株式会社

日 時：令和5年5月28日(日) 15時より

配 信：第2チャンネル

■アフタヌーンセミナー 2 (15:00～16:00)

「肺 MAC 症の病態生理と治療」

演者：松山 政史 (筑波大学医学医療系呼吸器内科 病院講師)

共催：インスメッド合同会社

「呼吸器感染症：新たな潮流」

新潟大学医歯学総合病院 呼吸器・感染症内科 教授
菊地 利明 先生

略歴

1990年 3月 北海道大学医学部卒業
1990年 4月 東北大学抗酸菌病研究所内科学研究部門入局
1994年 3月 東北大学大学院医学研究科博士課程卒業
1994年 4月 公立学校共済組合東北中央病院 内科医員
1997年12月 米国コーネル大学呼吸器内科 客員研究員
2000年11月 東北大学医学部附属病院遺伝子・呼吸器内科 助手
2007年 7月 東北大学病院遺伝子・呼吸器内科 講師
2012年10月 東北大学病院呼吸器内科 准教授
2015年 2月 現職

役職

日本内科学会 評議員
日本呼吸器学会 理事
日本結核・非結核性抗酸菌症学会 常任理事
日本呼吸ケア・リハビリテーション学会 理事
日本感染症学会 評議員
日本化学療法学会 評議員

受賞

平成14年 日本呼吸器学会 学会奨励賞
平成16年 日本感染症学会 北里柴三郎記念学術奨励賞
平成22年 日本結核病学会 今村賞
平成26年 日本呼吸器学会 熊谷賞

「特発性肺線維症 / 進行性肺線維症について」

信州大学医学部附属病院 呼吸器・感染症・アレルギー内科 助教

小松 雅宙 先生

職歴

2011年 3月 新潟大学医学部卒業
2011年 4月 長岡赤十字病院 初期研修医
2013年 4月 信州大学医学部 内科学第一教室入局
信州大学医学部附属病院 呼吸器・感染症・アレルギー内科 医員
2015年 4月 諏訪赤十字病院 呼吸器科
2018年 4月 信州大学医学部附属病院 呼吸器・感染症・アレルギー内科 医員
信州大学大学院 総合医理工学研究科 医学系専攻 入学
2021年10月 信州大学医学部附属病院 内視鏡センター 助教(診療)
2022年 3月 学位取得
2023年 4月 信州大学医学部附属病院 呼吸器・感染症・アレルギー内科 助教

所属学会

日本内科学会 総合内科専門医
日本呼吸器学会 専門医
日本呼吸器内視鏡学会 専門医
日本感染症学会 専門医
日本アレルギー学会
日本サルコイドーシス/肉芽腫性疾患学会
日本IgG4関連疾患学会
日本肺癌学会
日本化学療法学会 抗菌化学療法認定医
American thoracic society
European respiratory society

共催：日本ベーリンガーインゲルハイム株式会社

「ポセイドン降臨！使いどころは？ ～非小細胞肺癌での Chemo+IO の使い分けを考える～」

神戸低侵襲がん医療センター 呼吸器腫瘍内科 主任部長

秦 明登 先生

略歴

氏名：秦 明登（はた あきと）

性別：男

生年月日：昭和51年4月23日

出身地：福岡県

2002年 3月 神戸大学医学部医学科卒業

2002年 6月 西神戸医療センター研修医

2004年 6月 市立加西病院内科医員

2006年 4月 神戸市立中央市民病院呼吸器内科専攻医、および先端医療センター総合腫瘍科専攻医（兼任）

2009年 4月 先端医療センター総合腫瘍科医員

2011年 4月 先端医療センター総合腫瘍科副医長

2016年 4月 先端医療センター総合腫瘍科医長

2017年11月 神戸市立医療センター中央市民病院腫瘍内科医長

2018年10月 神戸低侵襲がん医療センター呼吸器腫瘍内科部長

2021年10月 神戸低侵襲がん医療センター呼吸器腫瘍内科主任部長

認定医資格：内科認定医、がん治療認定医

専門医資格：総合内科専門医、呼吸器学会専門医、がん薬物療法専門医

指導医資格：呼吸器学会指導医、がん薬物療法指導医

平成23年度「緩和ケアの基本教育のための指導者研修会」修了

所属学会：日本内科学会、日本臨床腫瘍学会、日本癌治療学会、日本癌学会、日本呼吸器学会、日本呼吸器内視鏡学会、日本緩和医療学会、International Association for the Study of Lung Cancer (IASLC)、European Society for Medical Oncology (ESMO)、American Society of Clinical Oncology (ASCO)

共催：アストラゼネカ株式会社

「非小細胞肺癌実施臨床における複合免疫療法のトリセツ」

新潟県立がんセンター新潟病院 内科 内科部長
三浦 理 先生

経歴

平成12年 新潟大学医学部卒業
平成14年 新潟大学第二内科 入局
平成20年 新潟大学大学院にて学位取得
平成21年 静岡県立静岡がんセンターにて薬物療法修練医レジデント2年間
平成23年4月から 新潟大学医歯学総合病院 呼吸器感染症内科非常勤講師
平成25年4月から 新潟大学医歯学総合病院 呼吸器感染症内科/高次救命災害治療センター 特任助教
平成27年7月から 新潟県立がんセンター新潟病院 内科医長
平成28年4月から 現職

所属学会・資格

日本内科学会（専門医）
日本呼吸器学会（専門医）
日本肺癌学会（肺癌学会ガイドライン薬物療法および集学的治療小委員会/委員、認定医制度準備委員会/副委員長）
日本臨床腫瘍学会（がん薬物療法専門医・指導医、総務委員会/副委員長）
日本呼吸器内視鏡学会
日本癌治療学会
日本緩和医療学会
日本がんサポーターブケア学会（カヘキシア部会/委員）
American Society of Clinical Oncology (ASCO)
European Society of Medical Oncology (ESMO)
International Association for the Study of Lung Cancer (IASLC) (Education committee)

臨床研究グループ

WJOG（理事、若手会WING steering committee）
TORG（若手会TOP-GUN steering committee）

共催：小野薬品工業株式会社
ブリistol・マイヤーズ スクイブ株式会社

「肺 MAC 症の病態生理と治療」

筑波大学医学医療系呼吸器内科 病院講師

松山 政史 先生

メールアドレス：mmatsuyama@md.tsukuba.ac.jp

学歴

- 1998年4月 筑波大学医学専門学群 入学
- 2004年3月 同卒業
- 2010年4月 筑波大学大学院博士課程人間総合科学研究科疾患制御医学専攻 入学
- 2014年3月 同修了

学位

- 2014年3月 博士（医学）（筑波大学呼吸器内科）

職歴

- 2004年 5月1日～2006年3月31日 筑波大学附属病院卒後臨床研修
- 2006年 4月1日～2007年3月31日 筑波大学附属病院内科後期研修
- 2007年 4月1日～2009年9月30日 国立病医院機構茨城東病院 呼吸器内科医師
- 2009年10月1日～2010年3月31日 筑波大学附属病院呼吸器内科 チーフレジデント
- 2014年 4月1日～2015年2月28日 筑波学園病院呼吸器内科医師
- 2015年 3月1日～2017年2月28日 米国 NIAID/NIH, JSPS 海外特別研究員
- 2017年 3月1日～2017年9月30日 米国 NIAID/NIH, visiting fellow
- 2017年10月1日 筑波大学附属病院呼吸器内科 病院講師

学会活動等

- 2004年 6月～ 日本内科学会会員
- 2006年10月～ 日本呼吸器学会会員
- 2008年 4月～ アメリカ胸部疾患学会会員
- 2008年 4月～ 日本結核・非結核性抗酸菌症学会
(2021年6月から代議員、雑誌「結核」編集委員、国際交流委員)
- 2018年 8月～ 日本アレルギー学会会員
- 2019年 3月 日本感染症学会学会会員
- 2020年12月 American Society for Microbiology

受賞歴等

- 2014年 3月 筑波大学医学系専攻 医学奨励賞
- 2015年 3月～2017年3月 日本学術振興会（JSPS）海外特別研究員
- 2017年 5月 American Thoracic Society 2017 において Abstract Scholarship Award を受賞
- 2018年11月 第3回抗酸菌研究会ベストプレゼンテーション賞を受賞
- 2022年 3月 サノフィ 優秀論文賞

専門領域

肺非結核性抗酸菌症、びまん性肺疾患、重症喘息

共催：インスメッド合同会社

感染症 (9:05~9:41)

座長：桑原 克弘 (国立病院機構西新潟中央病院 呼吸器内科)

A-01. 新型コロナウイルス感染症が遷延した一例

福井県済生会病院

内科

○安達 美桜、清水 崇弘、白崎 浩樹
岡藤 和博、岩淵 佑、岩井 良磨
澤崎 愛子

A-02. 担癌患者に発症し、治療に難渋したRothia aerea肺炎の1例

福井県立病院

呼吸器内科

○松川 力、塚尾 仁一、上田 翼
山口 航、中屋 順哉、小嶋 徹

A-03. 可逆性脳梁膨大部病変(MERS)を伴ったレジオネラ症の2例

新潟市民病院

呼吸器内科

○小柴 多郎、阿部 徹哉、木村このみ
早福はるか、谷川 俊也、永野 啓
宮林 貴大、林 正周、影向 晃
他田 正義

同

脳神経内科

A-04. 結節性紅斑を呈した非結核性抗酸菌症の一例

厚生連新潟医療センター

呼吸器内科

○杵渕 進一、吉田 欣也、遠藤 啓一
栗山 英之、吉澤 弘久
松山 麻子

同

皮膚科

胸部外科・気管支内視鏡 (9:41~10:17)

座長：渡辺 健寛 (国立病院機構西新潟中央病院 呼吸器外科)

A-05. サルコイド様反応と肺癌縦隔リンパ節転移の鑑別にEBUS-TBNAが有用性であった1例

長岡赤十字病院

呼吸器内科

○畠山 琢磨、古塩 純、谷川 俊也
渡辺 裕介、安藤 由実、島岡 雄一
石田 晃、西堀 武明、沼田 由夏
佐藤 和弘

A-06. 末梢小型肺腫瘍に対してRFID技術を応用した肺マーキング法を行った1例

金沢大学

呼吸器外科

○宮崎賢太郎、齋藤 大輔、梅村 太一
西川 悟司、和田 崇志、高山 哲也
吉田 周平、松本 勲

A-07. EBUS-TBFBが診断に有用であった肺腺癌の一例

富山大学附属病院

第一内科

○神原 健太、橋爪 萌、高田 巨樹
松本 正大、林 加奈、勢藤 善大
平井 孝弘、徳井宏太郎、高 千紘
岡澤 成祐、今西 信悟、山田 徹
三輪 敏郎、猪又 峰彦

A-08. 気管支鏡検査が診断に有用であった肺ランゲルハンス細胞組織球症の1例

新潟市民病院

呼吸器内科

○早福はるか、林 正周、木村このみ
谷川 俊也、永野 啓、宮林 貴大
影向 晃、阿部 徹哉

腫瘍1 (10:17~10:53)

座長：阿部 徹哉 (新潟市民病院 呼吸器内科)

A-09. HER2遺伝子変異陽性肺癌に対してニボルマブ+イピリムマブ+ カルボプラチン+ペメトレキセドを投与した一例

上越総合病院

呼吸器内科

○小林 稔、佐藤 昂、花澤 佑昌
甲田 啓紀、清水 夏恵、清水 崇

A-10. 肺腺癌術後のオリゴ転移に対して局所治療を追加し 長期無増悪を得られている1例

長岡赤十字病院

呼吸器内科

○谷川 俊也、古塩 純、畠山 琢磨
渡辺 祐介、安藤 由実、沼田 由夏
島岡 雄一、石田 晃、西堀 武明
佐藤 和弘

A-11. KRAS G12C陽性進行肺腺癌の二次治療にソトラシブが使用された一例

新潟医療センター

呼吸器内科

○栗山 英之、吉田 欣也、遠藤 啓一
杵渕 進一、吉澤 弘久、

済生会新潟病院

呼吸器内科

小原 竜軌

A-12. Pembrolizumabにより奏功を得られた肺肉腫様癌の一例

小松市民病院

呼吸器内科

○掛下 和幸、米田 太郎、佐伯 啓吾
中井知帆香
辻端亜紀彦

同

病理診断科

腫瘍2 (13:05~13:32)

座長：古塩 純 (長岡赤十字病院 呼吸器内科)

A-13. 当院における非小細胞肺癌術後補助化学療法の現状

新潟県立がんセンター新潟病院 内科 ○渡邊 広樹、馬場 順子、梶原 大季
同 呼吸器外科 小山 建一、三浦 理、田中 洋史
田澤 勝幸、岡田 英、青木 正

A-14. 右肺上葉切除術後に髄膜腫への腫瘍内転移で再発したEGFR遺伝子変異陽性肺腺癌の1例

国立病院機構金沢医療センター 呼吸器内科 ○米田 知晃、新屋 智之、北 俊之
上田 宰、高戸 葉月

A-15. 卵巣癌の肺転移との鑑別を要した小細胞肺癌の1例

新潟県立中央病院 呼吸器内科 ○柳井 謙佑、眞水 飛翔、畠山 琢磨
富田 悠祐、山崎 凌、眞水麻以子
石川 大輔、河上 英則、古川 俊貴
石田 卓士

腫瘍3 (13:32~14:08)

座長：市川 絃将 (済生会新潟病院 呼吸器内科)

A-16. 心タンポナーデと薬剤性の心機能低下を来したBRAF遺伝子陽性肺腺癌の1症例

JCHO金沢病院	呼吸器内科	○野村 俊一、坂東 彬人、武藤 篤 酒井 珠美、渡辺 和良
金沢大学附属病院	呼吸器内科	矢野 聖二

A-17. メトトレキサート内服中に生じた末梢性T細胞性リンパ腫の1例

済生会新潟病院	呼吸器内科	○遠藤 優宏、高橋 美帆、市川 絃将 朝川 勝明、小原 竜軌、寺田 正樹
同	血液内科	武田 ルイ
同	病理診断科	西倉 健

A-18. Afatinib投与により腸管気腫症を繰り返したEGFR遺伝子陽性肺癌の1例

新潟大学医歯学総合病院	呼吸器感染症内科	○村松 夏季、関谷 友樹、野寄幸一郎 才田 優、穂苅 諭、青木 信将 大嶋 康義、渡部 聡、小屋 俊之 菊地 利明
-------------	----------	--

A-19. 非小細胞肺癌術後に抗利尿ホルモン分泌異常症(SIADH)を発症した3例

金沢医科大学	呼吸器外科	○溝口 敬基
--------	-------	--------

免疫・気道疾患・その他 (14:08~14:53)

座長：小屋 俊之 (新潟大学医歯学総合病院 呼吸器・感染症内科)

A-20. 気管支喘息のない遷延性・慢性咳嗽患者の労作時の呼吸困難と低酸素血症： 第2報

国立病院機構七尾病院

呼吸器内科

○藤村 政樹、安井 正英

A-21. コロナ禍におけるクリーンブースを用いた 安全なネブライザー吸入療法に関する研究

金沢春日クリニック

内科 呼吸器内科 アレルギー科

○内田 由佳、小川 晴彦

A-22. 外傷後抜管困難と睡眠呼吸障害から診断された筋強直性ジストロフィーの1例

金沢市立病院

呼吸器内科

○古荘 志保、米田 知晃、黒川 浩司
市川由加里、中積 泰人

A-23. COVID-19ワクチン接種後に抗ARS抗体症候群を発症した難治性喘息の一例

済生会新潟病院

呼吸器内科

○高橋 美帆、遠藤 優宏、酒井 菜摘
市川 紘将、朝川 勝明、細井 牧
小原 竜軌、寺田 正樹
西倉 健

同

病理診断科

A-24. 胸腺腫術後に肺炎を繰り返したGood症候群の1例

金沢医科大学

呼吸器内科学

○長江 澄人、西木 一哲、安部 龍大
田中 琢弥、塩谷 郁代、石毛 陽子
山村 孝一、野尻 正史、加藤 諒
四宮 祥平、及川 卓、高原 豊

医学生・初期研修医セッション1 (9:20~9:47)

座長：田邊 嘉也 (新潟県立新発田病院 呼吸器内科)

B-01. IgA λ型多発性骨髄腫に合併したびまん性肺胞隔壁型アミロイドーシスの一例

長岡赤十字病院	臨床研修医	○神 亮太
同	呼吸器内科	島岡 雄一、昆 知宏、渡辺 裕介
		高橋 祐樹、古塩 純、石田 晃
		沼田 由夏、佐藤 和弘
同	感染症科	西堀 武明
同	血液内科	海發 茜

B-02. 濾胞性リンパ腫に対する抗CD20抗体治療後に認めた
COVID-19罹患後間質性肺疾患 (post-COVID-19 ILD) の2例

金沢大学附属病院	研修医・専門医総合教育センター	○町田 瞳
同	呼吸器内科	大倉 徳幸、本江 真人、山本 祥博
		清家 悠樹、築田 紗矢、原 椋
		村瀬 裕哉、上田 幸、古林 崇史
		武田 仁浩、加瀬 一政、寺田 七朗
		木場 隼人、山村 健太、渡辺 知志
		丹保 裕一、阿保 未来、原 丈介
		矢野 聖二
恵寿金沢病院	血液内科	斎藤 千鶴、高橋 稚奈

B-03. 同種骨髄移植後の急性リンパ性白血病完全寛解後に甲状腺癌の
多発肺転移によってPPFEが進行したと考えられた一例

福井県立病院	初期臨床研修医	○齋藤 駿介
福井大学医学部附属病院	呼吸器内科	早稲田優子、園田 智明、谷 圭馬
		竹内 亜衣、細川 泰、武田 俊宏
		三ツ井美穂、島田 昭和、山口 牧子
		本定 千知、門脇麻衣子、安齋 正樹
		梅田 幸寛、石塚 全
同	呼吸器外科	左近 佳代
佐賀大学医学部	放射線医学講座	江頭 玲子
鹿児島大学大学院医歯学総合研究科	病理学分野	田畑 和宏

医学生・初期研修医セッション2 (9:47~10:14)

座長：岩島 明 (厚生連 長岡中央総合病院 呼吸器内科)

B-04. 超音波を用いて胸腔ドレーン留置を行った背側膿胸の2例

加賀市医療センター
同

初期研修医
呼吸器内科

○長谷川雄大
岩崎 一彦、掛下 和幸、吉田 匠生
岡崎 彰仁

B-05. サリルマブが原因と考えられた関節リウマチに合併したびまん性肺胞出血の1例

加賀市医療センター
同

初期研修医
呼吸器内科

○成田 巧
岩崎 一彦、岡崎 彰仁

B-06. びまん性粒状影を呈し気管支内視鏡検査で診断に至った 侵襲性肺アスペルギルス症の一例

富山県立中央病院

同
同

呼吸器内科

病理診断科
放射線診断科

○中川友加里、畦地 健司、高田 巨樹
村山 望、津田 岳志、正木 康晶
谷口 浩和
中西ゆう子、石澤 伸
阿保 斉

医学生・初期研修医セッション3 (10:14~10:41)

座長：石田 晃 (長岡赤十字病院 呼吸器内科)

B-07. 気胸再発を契機に発見された小細胞肺癌の1例

富山市立富山市民病院	臨床研修センター	○荻野晋太郎
同	呼吸器内科	松林 遼、田中 智、田森 俊一
		野村 智
同	呼吸器・血管外科	山本 優、土岐 善紀
同	病理診断科	齋藤 勝彦

B-08. 結核性腹膜炎と鑑別を要した成人T細胞性白血病の一例

福井県済生会病院	内科	○細川美津希、清水 崇弘、岩淵 佑
		岩井 良磨、安達 美桜、岡藤 和博
		白崎 浩樹、澤崎 愛子

B-09. 当院における喘息治療患者の診断根拠についての検討

黒部市民病院	臨床研修センター	○石田 羽海
同	呼吸器内科	河岸由紀男、郷原 和樹、清水 真実

医学生・初期研修医セッション4 (13:05~13:32)

座長：牧野 真人 (新潟県立新発田病院 呼吸器内科)

**B-10. 気管支動脈塞栓術による止血後、抗真菌薬治療のみで
長期に再喀血せず経過した慢性肺アスペルギルス症の1例**

新潟県立中央病院	臨床研修医	○山川 明里
同	呼吸器内科	眞水 飛翔、富田 悠祐、畠山 琢磨
		柳井 謙佑、山崎 凌、眞水麻以子
		石川 大輔、河上 英則、古川 俊貴
		石田 卓士
同	放射線科	木原 好則

B-11. ムコイド型Klebsiella pneumoniaeによる大葉性肺炎の一部検例

石川県立中央病院	初期臨床研修医	○堺堀 裕子
同	呼吸器内科	田中 智、中積 広貴、谷 まゆ子
		曾根 崇、西辻 雅、西 耕一

B-12. ミノサイクリンが有効であった肺ノカルジア症の1例

新潟市民病院	臨床研修医	○池田 拓磨
同	呼吸器内科	宮林 貴大、大嶋恭一郎、木村このみ
		谷川 俊也、早福はるか、永野 啓
		林 正周、影向 晃、阿部 徹哉

びまん性肺疾患1 (13:32~14:08)

座長：石田 卓士 (新潟県立中央病院 呼吸器内科)

B-14. 肺胞出血を合併した肺アミロイドーシスの一例

長岡中央総合病院	呼吸器内科	○宇治 稚菜
佐渡総合病院	呼吸器内科	齋藤 暁、柳村 尚寛
同	循環器内科	鈴木 啓介
新潟大学医学部	臨床病理学分野	中村 真衣、高村佳緒里

B-15. 骨髄異形成症候群より発症し病理解剖を行った続発性肺胞蛋白症の一例

新潟大学地域医療教育センター魚沼基幹病院	呼吸器感染症内科	○大橋 和政、伊藤 竜、高田 俊範
同	血液内科	関 義信

B-16. 加湿器が繰り返す急性増悪の原因と考えられた間質性肺炎の一例

金沢大学附属病院	呼吸器内科	○清家 悠樹、渡辺 知志、原 椋
		上田 宰、寺田 七朗、木場 隼人
		山村 健太、阿保 未来、大倉 徳幸
		丹保 裕一、原 丈介、矢野 聖二

B-17. 胸膜肺実質線維弾性症の臨床経過についての検討

黒部市民病院	呼吸器内科	○郷原 和樹、清水 真実、河岸由紀男
--------	-------	--------------------

びまん性肺疾患2 (14:08~14:53)

座長：高田 俊範 (新潟大学地域医療教育センター 魚沼基幹病院)

B-18. 間質性肺炎に対するステロイド治療中に門脈ガス血症を続発した1例

新潟大学医歯学総合病院	呼吸器・感染症内科	○松田 隆宏、木村 陽介、村松 夏季 若林 知哉、渡邊 広樹、佐藤 和茂 鈴木 遼、大坪 亜矢、柴田 怜 庄子 聡、穂苺 諭、青木 信将 大嶋 康義、渡部 聡、小屋 俊之 菊地 利明
同	消化器内科	若林 拓哉、坂牧 僚

B-19. 在宅高流量経鼻酸素療法 (HFNT) を導入した
Pleuroparenchymal fibroelastosis (PFFE) の一例

加賀市医療センター	呼吸器内科	○岩崎 一彦、岡崎 彰仁
金沢大学附属病院	呼吸器内科	渡辺 知志、矢野 聖二

B-20. 喉頭サルコイドーシスによる嘎声を主訴に来院した肺サルコイドーシスの1例

上越総合病院	呼吸器内科	○花澤 佑昌、清水 崇、小林 稔 甲田 啓紀、佐藤 昂、清水 夏恵
--------	-------	--------------------------------------

B-21. 好酸球性副鼻腔炎に対するDupilumab投与後にEGPAを発症した一例

福井赤十字病院	呼吸器内科	○黒川 紘輔、山岡 幸司、豊田 裕士 佐々木 圭、大井 昌寛、多田 利彦 出村 芳樹
---------	-------	--

B-22. 片側の気管支鏡下区域洗浄のみで改善が得られた肺胞蛋白症の1例

金沢医科大学	呼吸器内科学	○西木 一哲、長江 澄人、安部 龍大 田中 琢弥、塩谷 郁代、石毛 陽子 山村 孝一、野尻 正史、加藤 諒 四宮 祥平、及川 卓、高原 豊
--------	--------	--

一般演題抄録

A-01

新型コロナウイルス感染症が遷延した一例

福井県済生会病院 内科

○安達 美桜、清水 崇弘、白崎 浩樹、岡藤 和博、
岩淵 佑、岩井 良磨、澤崎 愛子

【症例】54歳女性

【主訴】発熱、咳嗽

【既往歴】濾胞性リンパ腫に対しオビヌツズマブでの治療歴がある。

【現病歴】SARS-CoV-2オミクロン株に感染し両側肺炎を発症した。抗菌薬、モルヌピラビル、ソトロビマブ、ブレドニゾロンが投与されたが、無効であり、症状や肺炎は4ヶ月以上持続した。コロナワクチンの接種歴はなく、コロナ感染持続後もSARS-CoV-2に対する抗体は陰性であった。チキサゲビマブ/シルガビマブの投与で、速やかに肺炎は改善した。

【考察】オミクロン株の場合、チキサゲビマブ/シルガビマブ以外の中和抗体製剤のSARS-CoV-2に対する中和活性は著しく低下しているが、チキサゲビマブ/シルガビマブは、中和活性を有していたという報告がある。

【結論】抗CD20モノクローナル抗体を使用した患者はSARS-CoV-2感染が遷延する可能性があり、チキサゲビマブ/シルガビマブが有効である可能性がある。

A-02

担癌患者に発症し、治療に難渋したRothia aeria肺炎の1例

福井県立病院 呼吸器内科

○松川 力、塚尾 仁一、上田 翼、山口 航、
中屋 順哉、小嶋 徹

【症例】65歳 男性

【主訴】呼吸困難

【現病歴】2021年12月より右上葉肺腺癌再発に対して、化学療法を行っていたところ2022年4月に左下葉肺炎を発症した。治療抵抗性であったため鑑別のため気管支鏡検査を実施したところ、細菌学的検査でRothia aeriaが同定され、同菌による肺炎と診断した。Rothia aeriaに感受性のある抗生剤治療を半年行い、経過観察の方針としたが2023年3月に再燃を認め入院の上、抗菌薬投与を行ったが改善乏しく、同年4月6日に死亡退院となった。

【考察】Rothia aeriaは2004年に発見された放線菌の一種であり、本邦では2010年に初めて本菌による呼吸器感染症として症例報告がなされた。本菌による呼吸器感染症は稀であり、文献的な考察を加えて報告する。

A-03

可逆性脳梁膨大部病変(MERS)を伴ったレジオネラ症の2例

¹新潟市民病院 呼吸器内科、²同 脳神経内科

○小柴 多郎¹、阿部 徹哉¹、木村このみ¹、早福はるか¹、
谷川 俊也¹、永野 啓¹、宮林 貴大¹、林 正周¹、
影向 晃¹、他田 正義²

症例1:59歳男性。現喫煙・肥満・未治療糖尿病あり。X日、発熱と下肢脱力のためA病院に救急搬送された。TAZ/PIPC、MEPMが無効の肺炎で、X+4日、当院に転院となった。転院後の尿中レジオネラ抗原が陽性であった。当初からレジオネラ肺炎を想定し、抗菌薬をLVFXに変更して呼吸管理を含めた集中治療を行ったが、X+6日に多臓器不全のため死亡した。

症例2:48歳男性。現喫煙あり。Y日、下肢脱力と構語障害のため当院に救急搬送された。入院時の尿中レジオネラ抗原陽性、および喀痰培養でLegionella pneumophila血清群1が検出された。LVFXで改善し、Y+14日に軽快退院した。2症例とも神経症状の精査で行われた頭部MRIで可逆性脳梁膨大部病変(MERS)をみとめた。MERSは発熱後に発症する可逆性の脳症で、レジオネラ症に特異的ではないものの診断の一助として有用と考えられた。

A-04

結節性紅斑を呈した非結核性抗酸菌症の一例

¹厚生連新潟医療センター 呼吸器内科、²同 皮膚科

○杵渕 進一¹、吉田 欣也¹、遠藤 啓一¹、栗山 英之¹、
吉澤 弘久¹、松山 麻子²

症例は65歳女性。血痰を主訴にX-1年12月22日当院を受診した。胸部CTで両肺に気管支散布様小結節、右肺下葉に浸潤影あり、喀痰および気管支鏡検査で非結核性抗酸菌症と診断した。12月30日CAM + RFP + EB内服を開始したが、38度台の発熱が続き、X年1月4日CAM + RFP + EB内服を中止した。その後も発熱持続、1月6日から四肢に紅斑が出現、1月10日皮膚生検が行われ、結節性紅斑と診断された。

A-05

サルコイド様反応と肺癌縦隔リンパ節転移の鑑別にEBUS-TBNAが有用性であった1例

長岡赤十字病院 呼吸器内科

○畠山 琢磨、古塩 純、谷川 俊也、渡辺 裕介、安藤 由実、島岡 雄一、石田 晃、西堀 武明、沼田 由夏、佐藤 和弘

86歳男性。右肺扁平上皮癌cT2aN3M0 cstage III B (PD-L1 TPS 82%、ドライバー遺伝子変異陰性)に対してPembrolizumabを6コース投与後、PembrolizumabによるirAEと考えられる乾癬様皮疹G3を発症した。Pembrolizumab投与を中止し、ステロイドやシクロスポリンによる治療が行われた。Pembrolizumab中止7か月後の造影CT検査で多発縦隔リンパ節腫脹を認めた。右肺扁平上皮癌のリンパ節転移やサルコイド様反応が鑑別に上がり、EBUS-TBNAが施行された。組織診断では壊死を伴わない類上皮肉芽腫を認め、サルコイド様反応と診断した。肺癌患者の経過中にみられる縦隔・肺門リンパ節腫脹では肺癌の病状悪化が疑われることが多いが、必要時には再発以外の病態も考慮し、積極的にEBUS-TBNAでの組織採取を行うことが有用であると考えられる。

A-07

EBUS-TBFBが診断に有用であった肺腺癌の一例

富山大学附属病院 第一内科

○神原 健太、橋爪 萌、高田 巨樹、松本 正大、林 加奈、勢藤 善大、平井 孝弘、徳井宏太郎、高 千紘、岡澤 成祐、今西 信悟、山田 徹、三輪 敏郎、猪又 峰彦

症例は65歳女性、X-8年2月右中葉原発肺腺癌pStageIA術後にて通院中、再発なく経過していた。X年11月右大腿部違和感あり、11月30日歩行困難となり他院緊急入院した。入院後CTにて右肺門部腫瘍と胸水貯留あり、右大腿骨骨幹部骨腫瘍を指摘された。組織診断を目的に12月5日転院の上、7日気管支鏡検査を実施、右中間気管支幹の壁外性圧迫をみとめた。EBUS-TBNAを試みるも、十分な検体採取に至らず、EBUS-TBFBを実施した。十分量の検体を採取しえた。後にRET融合遺伝子陽性であることが判明し、現在セルベルカチニブ投与中である。

A-06

末梢小型肺腫瘍に対してRFID技術を応用した肺マーキング法を行った1例

金沢大学 呼吸器外科

○宮崎賢太郎、齋藤 大輔、梅村 太一、西川 悟司、和田 崇志、高山 哲也、吉田 周平、松本 勲

小型末梢病変の位置の同定には様々な方法があり、近年RFID技術を用いたマーキング法が開発された。今回われわれは、末梢型転移性肺腫瘍にSuReFInD₂を用いて肺切除を行った症例を経験したので報告する。症例は74歳、男性。左腎細胞癌術後の経過観察中に、胸部CT上で右肺S7に2.0cmの結節影を認めた。経過や形態から肺悪性腫瘍を疑い手術を行った。透視下、気管支鏡下にRFIDタグを病変部の気管支中枢に留置し、胸部CTで確認した。7cm小開胸、胸腔鏡下に手術を行いアンテナでタグの位置を同定し、切除マージンを確保するようにタグと腫瘍を含み右肺下葉部分切除を行った。術中迅速病理診断で原発性肺癌が疑われたため、右肺下葉切除、ND2a-1を追加した。病理組織学的検査では腎細胞癌の肺転移、#7リンパ節転移と診断された。術前マーキング、手術に伴う合併症は認めず経過し退院となった。RFID技術は腫瘍位置の同定だけでなく切除マージンの確保に有用である。

A-08

気管支鏡検査が診断に有用であった肺ランゲルハンス細胞組織球症の1例

新潟市民病院 呼吸器内科

○早福はるか、林 正周、木村このみ、谷川 俊也、永野 啓、宮林 貴大、影向 晃、阿部 徹哉

【症例】57歳、女性

【主訴】なし

【現病歴】X年9月の検診で胸部異常影を指摘されたため、当科を紹介された。1日10本37年間の喫煙者であった。胸部CTで両肺に一部空洞を伴うびまん性粒状影・小結節影を認めた。身体診察では肺以外の他臓器病変を疑う所見は認めなかった。X年10月精査目的に気管支鏡検査を実施した。気管支肺胞洗浄液中のCD1a陽性細胞は3.1%であったが、経気管支肺生検では間質組織内に高度の組織球浸潤を認め、CD1a陽性、S-100陽性であった。以上の所見より、肺ランゲルハンス細胞組織球症(PLCH)と診断した。

【考察】PLCHは病態形成に喫煙の関与が示唆されている稀な疾患である。病理学的所見が確定診断に重要であるが、経気管支肺生検の診断率は低く、時に外科的肺生検が必要となる。今回、気管支鏡検査が診断に有用であった症例を経験したため、若干の文献的考察を加えて報告する。

A-09

HER2 遺伝子変異陽性肺癌に対してニボルマブ+イピリムマブ+カルボプラチン+ペメトレキセドを投与した一例

上越総合病院 呼吸器内科

○小林 稔、佐藤 昂、花澤 佑昌、甲田 啓紀、清水 夏恵、清水 崇

【症例】69歳男性。3か月続く咳嗽を主訴に当院内科を受診した。胸部CTで両肺に空洞を伴う多発結節と低酸素血症を認め精査加療目的に入院した。気管支鏡検査で肺腺癌HER2遺伝子変異陽性と診断された。病期はcT4N3M1c Stage IV Bであった。PS不良だったが患者の強い希望があり、ニボルマブ+イピリムマブ+カルボプラチン+ペメトレキセドの治療を行った。腫瘍の縮小は得られず、day21にGrade3の肺臓炎が出現しirAEの薬剤性肺障害と診断した。ステロイド治療で薬剤性肺障害は軽快したが全身状態が悪化しBSCの方針となった。

【考察】HER2遺伝子変異陽性肺癌は非小細胞肺癌の2-4%にみられ女性、非喫煙者、腺癌患者に多いとされる。またICI単剤の効果が乏しく、変異陰性例に比べ予後不良であることが報告されている。HER2遺伝子変異陽性肺癌に対する標的治療は未承認で遺伝子変異陰性に準じた治療を行う。

A-11

KRAS G12C陽性進行肺腺癌の二次治療にソトラシブが使用された一例

¹新潟医療センター 呼吸器内科

²済生会新潟病院 呼吸器内科

○栗山 英之¹、吉田 欣也¹、遠藤 啓一¹、杵渕 進一¹、吉澤 弘久¹、小原 竜軌²

77歳男性。主訴は2週間持続する発熱、左下肺野異常陰影。胸部CT上、左S10腫瘍、左肺門、気管分岐下リンパ節が認められ、EBUS-TBNAにより低分化腺癌、オンコマインCDx並びにコンパニオン試薬によりKRAS G12C陽性、PD-L1免疫染色ではTPS 25-49%と診断された。CRP高値、フェリチン高値、多クローン性高ガンマグロブリン血症が認められ、腫瘍熱にナプロキセンが使用され、炎症性貧血に赤血球輸血が行われた。臨床病期cT2aN2M1b (HEP, OSS), IVB期と診断され、第10胸椎転移に対する放射線療法が行われ、デノスマブが使用された。PS 2を考慮し、カルボプラチン、ペメトレキセドによる一次化学療法が計4コース行われたが、病勢進行と判断された。ソトラシブによる二次治療が計67日行われたが、病勢進行のため中止され、その17日後に死亡した。文献的考察を加え報告する。

A-10

肺腺癌術後のオリゴ転移に対して局所治療を追加し長期無増悪を得られている1例

長岡赤十字病院 呼吸器内科

○谷川 俊也、古塩 純、畠山 琢磨、渡辺 祐介、安藤 由実、沼田 由夏、島岡 雄一、石田 晃、西堀 武明、佐藤 和弘

60歳男性。右上葉肺癌 cT4N1M0 Stage III Aに対して右上葉切除術+奇静脈合併切除+リンパ節郭清を施行。術後病理診断で肺線癌pT4N0M0 Stage III Aの診断。術前CTで右副腎腫大を認めておりMRIを追加したが脂肪腫疑いとなっていた。しかし、術後1ヶ月の全身造影CTにて右副腎増大あり肺癌転移が疑われた。診断・治療を兼ねて腹腔鏡下右副腎摘除を行ったところ、肺癌転移の診断となった。他は転移所見を認めず標的病変がないため、追加の化学療法は行わずに経過観察とした。術後1年3ヶ月の全身造影CTで骨盤腔内に単発のリンパ節腫大あり。腹腔鏡下直腸前方切除術を施行し、肺癌転移の診断となった。その後は術後5年目まで化学療法を行わずに経過観察しているが、再発所見を認めていない。転移臓器・転移個数が限られているオリゴ転移では、局所治療の追加により予後の改善が得られる可能性がある。

A-12

Pembrolizumabにより奏功を得られた肺肉腫様癌の一例

¹小松市民病院 呼吸器内科、²同 病理診断科

○掛下 和幸¹、米田 太郎¹、佐伯 啓吾¹、中井知帆香¹、辻端亜紀彦²

【症例】68歳男性

【主訴】右側胸部痛

【現病歴】2022年10月の健康診断にて胸部単純X線で異常を指摘され11月に近医を受診した。同時期より右側胸部痛が出現した。胸部単純CTで右下葉結節影と胸水貯留があり、PET検査にて同結節及び胸膜にFDG集積を認めた。精査加療目的に当院紹介となり、12月のCTガイド下生検にて肉腫様癌と診断された。PD-L1高発現であり2023年1月よりPembrolizumabを開始し原発巣縮小ならびに胸水減少を認めた。

【考察】肉腫様癌は肺癌のなかでも稀で、一般的に化学療法・放射線療法へ抵抗性を示すことが知られており、治療法は確立されていない。今回、肺肉腫様癌に対してPembrolizumabが奏功した症例を経験したので若干の文献的考察を交えて報告する。

A-13

当院における非小細胞肺癌術後補助化学療法の現状

¹新潟県立がんセンター新潟病院 内科、²同 呼吸器外科

○渡邊 広樹¹、馬場 順子¹、梶原 大季¹、小山 建一¹、
三浦 理¹、田中 洋史¹、田澤 勝幸²、岡田 英²、
青木 正²

2022年5月にアテゾリズマブが、同年8月にオシメルチニブがそれぞれPD-L1陽性あるいはEGFR遺伝子変異陽性の非小細胞肺癌における術後補助療法として適応が追加された。当院ではⅡ期以上の非小細胞肺癌症例に対して高齢者以外はシスプラチン+ビノレルビン(CDDP+VNR)による術後補助療法を呼吸器外科で実施しており、PD-L1やEGFR変異が陽性の場合は内科でその後の補助療法を実施している。術後補助治療については今後術前の補助治療も実施可能となるため、各種検査の実施のタイミングや治療の説明など含めより円滑に実施するための検討が必要である。

A-14

右肺上葉切除術後に髄膜腫への腫瘍内転移で再発したEGFR遺伝子変異陽性肺腺癌の1例

国立病院機構金沢医療センター 呼吸器内科

○米田 知晃、新屋 智之、北 俊之、上田 宰、
高戸 葉月

【背景】ある腫瘍組織内に異なる組織型の腫瘍が転移する腫瘍内転移は、稀な転移様式である。

【症例】74歳、女性。2008年に右肺上葉結節影に対して右肺上葉切除術を実施され、肺腺癌 pT1N0M0, stage IAと診断された。以降、再発なく経過していたが、2022年8月4日に頭痛、悪心、嘔吐を自覚し、頭部CTおよびMRIで左頭頂葉に脳腫瘍を認め、8月17日に脳腫瘍摘出術を実施された。脳腫瘍切除標本では髄膜腫とその内部に腺癌を認め、2008年の肺切除標本における腺癌と組織像が類似していた。両方の切除標本の腺癌はともにEGFR exon 19 del陽性であり、肺腺癌の髄膜腫への腫瘍内転移と診断された。

【結語】髄膜腫への腫瘍内転移で再発した稀なEGFR遺伝子変異陽性肺腺癌の1例を経験した。

A-15

卵巣癌の肺転移との鑑別を要した小細胞肺癌の1例

新潟県立中央病院 呼吸器内科

○柳井 謙佑、眞水 飛翔、畠山 琢磨、富田 悠祐、
山崎 凌、眞水麻以子、石川 大輔、河上 英則、
古川 俊貴、石田 卓士

【主訴】腰痛

【患者】69歳、女性

【経過】X年9月に腰痛のため近医を受診された。対症療法を受けたが改善なく、A病院に紹介された。MRIで骨盤内に腫瘍があり、婦人科系腫瘍疑いで当院産婦人科に紹介された。全身CTでは骨盤腫瘍以外に左肺腫瘍、多発肝転移、多発骨転移、多発リンパ節転移を認めた。骨転移に対して放射線治療を開始した後、左卵巣腫瘍を生検された。組織診断ではSmall cell carcinomaであり、免疫染色でTTF-1が陽性であることから小細胞肺癌の卵巣転移として当科に紹介された。X年11月より1次治療としてカルボプラチン+エトポシド+デュルバルマブを開始したが、X+1年3月のCTで左肺腫瘍、肝転移、骨盤腫瘍の増大を認めたため、現在2次治療中である。

【考察】卵巣癌の肺転移との鑑別を要した小細胞肺癌の1例を経験した。肺癌の卵巣転移は稀であるため、文献的考察を踏まえて報告する。

A-16

心タンポナーデと薬剤性の心機能低下を来した
BRAF 遺伝子陽性肺腺癌の1症例

¹JCHO 金沢病院 呼吸器内科

²金沢大学附属病院 呼吸器内科

○野村 俊一¹、坂東 彬人¹、武藤 篤¹、酒井 珠美¹、
渡辺 和良¹、矢野 聖二²

【症例】72歳女性

【経過】慢性腎不全/血液透析のため当院に通院中であった。X-3年2月に肺癌が認められ、12月に左下葉部分切除術が施行され、術後病理で左下葉肺腺癌(pT1bN2M0 StageIIIA PD-L1 TPS>75% BRAF V600E陽性)であった。術後補助化学療法予定であったが、X-2年1月に頸部リンパ節腫大で早期術後再発と判断された。3月よりペムプロリズマブ単剤での治療を合計21サイクル施行されるも、X年6月に縦隔リンパ節腫大でPDと判断された。8月より2次治療目的に入院となったが入院直後に心タンポナーデを発症し、ドレナージが必要であった。その後、全身状態の改善を待ち、ダブラフェニブとトラメチニブでの治療を開始したが、Grade3の駆出率低下を認め、休薬を余儀なくされた。

【結語】循環器系に異常を来したBRAF 遺伝子陽性肺腺癌の1例を経験したため、文献考察を交え発表する。

A-18

Afatinib投与により腸管気腫症を繰り返した
EGFR 遺伝子陽性肺腺癌の1例

新潟大学医歯学総合病院 呼吸器感染症内科

○村松 夏季、関谷 友樹、野崎幸一郎、才田 優、
穂苅 諭、青木 信将、大嶋 康義、渡部 聡、
小屋 俊之、菊地 利明

【症例】77歳男性。食道癌、胃管癌術後、下咽頭癌放射線治療後でEGFR G719C陽性の進行期肺腺癌に対して1次治療としてAfatinib 20mgを腸瘻から投与を行った。治療は奏功したが腸管気腫症を認め、約14ヶ月後にAfatinibを休薬した。腸管気腫症の改善後、Afatinib投与を再開し、再投与から約12ヶ月後に腸管気腫の再燃と腹痛、下痢を認め、緊急入院し、Afatinib休薬と保存的治療で改善し退院した。

【考察】EGFR-TKIによる腸管気腫症は比較的稀な有害事象であるが、報告は散見されている。本症例はAfatinib再投与により長期に病勢制御が可能であったが、腸管気腫症の再燃を認めた。

【結合】EGFR-TKI治療中に腸管気腫症を発症した症例に対するTKI再投与についての明確な基準はなく、安全に再投与できる可能性もあるが、腸管気腫症の再燃には十分注意する必要がある。

A-17

メトトレキサート内服中に生じた末梢性T細胞性リンパ腫の1例

¹済生会新潟病院 呼吸器内科、²同 血液内科

³同 病理診断科

○遠藤 優宏¹、高橋 美帆¹、市川 紘将¹、朝川 勝明¹、
小原 竜軌¹、寺田 正樹¹、武田 ルイ²、西倉 健³

【症例】60歳代女性

【現病歴】関節リウマチに対して5年間メトトレキサート(MTX)の内服治療が行われていた。X年6月より食思不振および体重減少が生じ、7月には胸部X線検査で両肺の多発腫瘍影が認められたため精査・加療の目的に当科を受診した。造影CT検査では両肺多発腫瘍影、右副腎腫瘍、多発リンパ節腫大が認められ、採血検査では血中可溶性IL-2Rが高値であったことから悪性リンパ腫が疑われた。外科的肺生検が行われ末梢性T細胞性リンパ腫と診断され、当院血液内科で化学療法が行われた。

【考察】MTX-LPD(メトトレキサート関連リンパ増殖性疾患)はびまん性大細胞性B細胞性リンパ腫を筆頭にB細胞系の頻度が高いが、本症例のようなT細胞系腫瘍も報告されている。治療方針の確定のためにも、組織診断が重要と考える。

A-19

非小細胞肺癌術後に抗利尿ホルモン分泌異常症(SIADH)を発症した3例

金沢医科大学 呼吸器外科

○溝口 敬基

症例1は70代、女性。扁平上皮癌のため左肺上葉切除術を施行した。症例2は70代、女性。腺癌のため右肺下葉切除術を施行した。症例3は80代、女性。腺癌のため左肺上区域切除術を施行した。いずれも術後第2-5病日にgrade3-4の低Na血症を認め、SIADHと診断された。水制限および高張食塩水の投与で改善を認めた。SIADHは、低ナトリウム血症にもかかわらず、バソプレシンによる水の再吸収が持続し水利尿不全となる病態で、小細胞肺癌では、腫瘍随伴症候群としてSIADHを発症することは知られるが、非小細胞肺癌において発症することは稀である。外科的侵襲や胸腔内環境の変化が誘因となり術後SIADHが発症する可能性も考えられており、今回、非小細胞肺癌術後にSIADHを発症した3症例を経験したため報告する。

A-20

気管支喘息のない遷延性・慢性咳嗽患者の労作時の呼吸困難と低酸素血症：第2報

国立病院機構七尾病院 呼吸器内科

○藤村 政樹、安井 正英

背景と目的：遷延性・慢性咳嗽と労作時呼吸困難を主訴に受診した症例の中に、換気障害や気管支喘息がなく、咳嗽の治療によって労作時呼吸困難と労作時低酸素血症が改善した症例を経験したので、その臨床像をまとめてみた。

方法：2018年4月～2022年3月の4年間に遷延性・慢性咳嗽を主訴に受診した356例(男性144例、女性212例)の中に、上記のような非喘息症例を16例経験したので、後方視的に集計した。

結果：症例は圧倒的に女性に多かった(女性：212例中15例：7.1%、男性：144例中1例：0.7%)。6分間歩行試験での低酸素血症の改善とFVCやFEV1の変化との間に相関はみられなかった。2例では、肺血栓塞栓症を疑って、肺拡散能測定、肺換気血流スキャンを実施したが、全て正常だった。

結語：労作時低酸素血症は、肺内毛細血管の機能性拡張による右-左シャントが原因であったと考えられた。

A-21

コロナ禍におけるクリーンブースを用いた安全なネブライザー吸入療法に関する研究

金沢春日クリニック 内科 呼吸器内科 アレルギー科

○内田 由佳、小川 晴彦

コロナ感染症が終息しつつある現在、ネブライザー療法を安全に実施する方法を確立する必要がある。〈エアロゾルがないところにはウイルスは浮遊していない〉と仮定し、浮遊パーティクルを極力減少できるクリーンブースを作成し、外気からアイソレートされた空間内で、どのようにネブライザー療法を実施すれば、吸入療法によるパーティクル流出を最小限に抑えられるかを検討した。

A-22

外傷後抜管困難と睡眠呼吸障害から診断された筋強直性ジストロフィーの1例

金沢市立病院 呼吸器内科

○古荘 志保、米田 知晃、黒川 浩司、市川由加里、中積 泰人

51歳女性。35歳から糖尿病にてA病院へ通院。40歳代に甲状腺乳頭癌、皮膚基底細胞癌と両白内障手術の既往あり。X年4月に外出先で転倒し、同院で第8胸椎骨折、外傷性血胸の手術治療を受けた。6月に気管切開のままB病院に転院してリハビリテーションを行い、10月に気切口を閉鎖されたが、夜間のSpO₂低下が遷延し、退院時に在宅酸素療法が開始された。中枢性無呼吸が疑われ、12月に当科へ紹介、施行した終夜睡眠ポリグラフでは無呼吸低呼吸指数 111と重度の無呼吸を認めた。X+1年1月に入院精査を行い、睡眠関連低換気・II型呼吸不全と診断し、非侵襲的陽圧換気を開始した。原因として神経筋疾患が疑われ、神経内科を受診し、筋強直性ジストロフィーと診断された。成人発症では自覚症状に乏しく、術後抜管困難、睡眠呼吸障害や夜間高度の低酸素などから同疾患を疑われる場合があり、念頭に置く必要があると考えられた。

A-23

COVID-19ワクチン接種後に抗ARS抗体症候群を発症した難治性喘息の一例

¹済生会新潟病院 呼吸器内科、²同 病理診断科

○高橋 美帆¹、遠藤 優宏¹、酒井 菜摘¹、市川 紘将¹、朝川 勝明¹、細井 牧¹、小原 竜軌¹、寺田 正樹¹、西倉 健²

症例は52歳女性。34歳時に気管支喘息と診断され、標準治療、生物学的製剤、プレドニゾン5～10mg/日程度を併用した。X年11月デュピルマブを導入し、以後喘息コントロールは良好であった。同年12月COVID-19ワクチン4回目を接種し、倦怠感、食欲不振、微熱があり、接種8日後に間質性肺炎、急性呼吸不全を呈し入院した。喘息発作はなく、BALでリンパ球分画が増加し、TBLBではリンパ球浸潤と線維性肥厚を伴う胞隔炎が見られ、好酸球浸潤は目立たなかった。ゴットロン徴候があり、筋症状はなく、抗ARS抗体(PL-7)、Ro-52が陽性であり、抗ARS抗体症候群に伴う間質性肺炎と診断した。ステロイドセミパルス療法後、中等量ステロイドとタクロリムスの内服併用を開始し、緩徐に改善した。COVID-19ワクチンと本症候群発症との因果関係は不明だが、関与は否定できず文献的考察を踏まえ報告する。

A-24

胸腺腫術後に肺炎を繰り返したGood症候群の1例

金沢医科大学 呼吸器内科学

○長江 澄人、西木 一哲、安部 龍大、田中 琢弥、
塩谷 郁代、石毛 陽子、山村 孝一、野尻 正史、
加藤 諒、四宮 祥平、及川 卓、高原 豊

59歳、女性。20XX-2年10月に胸腺腫typeA(T3N0M0,Stage III)に対して手術が施行された。20XX-1年10月、20XX年1月上旬に肺炎治療歴がある。20XX年1月下旬に肺炎再燃し、繰り返す肺炎の精査加療目的に当科へ紹介となった。体温38.8℃、SpO₂ 95%(室内気)。両側肺野で coarse cracklesを聴取。WBC 18,620/ μ L、Neutro 66.9%、Lymph 27.9%、CRP 5.12mg/dL、IgG 50mg/dL。胸部CTでは両側肺野にすりガラス影と浸潤影、両側下葉に気管支拡張と粘液栓を認めた。Good症候群に併発した肺炎と診断し、抗生剤加療と免疫グロブリン補充療法を開始した。肺炎は軽快したため抗生剤治療を終了し退院となった。外来で少量マクロライド治療と免疫グロブリン補充療法を行っているが、肺炎再燃なく経過している。

MEMO

B-01

IgA λ型多発性骨髄腫に合併したびまん性肺胞隔壁型アミロイドーシスの一例

¹長岡赤十字病院 臨床研修医、²同 呼吸器内科

³同 感染症科、⁴同 血液内科

○神 亮太¹、島岡 雄一²、昆 知宏²、渡辺 裕介²、高橋 祐樹²、古塩 純²、石田 晃²、沼田 由夏²、佐藤 和弘²、西堀 武明³、海發 茜⁴

症例は56歳、男性。胸痛と背部痛が持続するため当科受診。CTで両肺胸膜直下のすりガラス陰影と小葉間隔壁肥厚、および縦隔リンパ節の軽度腫大を、血液検査で肝機能障害、トロポニンI上昇、IgA増加およびIgGとIgM減少を認めた。骨髄穿刺にて形質細胞の増加を認め、IgA λ型多発性骨髄腫と診断された。気管支肺胞洗浄では白濁した回収液が得られ、マクロファージ優位であったが、肺胞蛋白症を示唆する所見は認めなかった。経気管支肺生検では、肺胞壁、小血管にDirect Fast Scarlet染色陽性、Amyloid A免疫染色陰性のアミロイド沈着を認め、びまん性肺胞隔壁型アミロイドーシスと診断した。心筋、皮下脂肪、胃・十二指腸、大腸からの生検で、いずれもアミロイド沈着が認められ、全身性アミロイドーシスと判断した。当日は、多発性骨髄腫に対する治療導入後の肺病変の経過についても併せて発表する予定である。

B-02

濾胞性リンパ腫に対する抗CD20抗体治療後に認めたCOVID-19罹患後間質性肺疾患 (post-COVID-19 ILD) の2例

¹金沢大学附属病院 研修医・専門医総合教育センター

²同 呼吸器内科、³恵寿金沢病院 血液内科

○町田 瞳¹、大倉 徳幸²、本江 真人²、山本 祥博²、清家 悠樹²、築田 紗矢²、原 椋²、村瀬 裕哉²、上田 宰²、古林 崇史²、武田 仁浩²、加瀬 一政²、寺田 七朗²、木場 隼人²、山村 健太²、渡辺 知志²、丹保 裕一²、阿保 未来²、原 丈介²、矢野 聖二²、斎藤 千鶴³、高橋 稚奈³

濾胞性リンパ腫 (FL) に対する抗CD20抗体療法後、COVID19に罹患、遷延するSARS-CoV2PCR陽性および間質性肺疾患を呈した2例を報告する。症例1:72歳男性。2022年2月にFLと診断され、オビヌツズマブ、ベンダムスチン (BG療法) 開始となった。同時期にCOVID-19に罹患、ソトロビマブ投与された。2週後、器質化肺炎 (OP) と診断されステロイド開始、改善した。改善後もSARS-CoV2 PCR陽性が持続していた。同年10月に肺炎発症、ARDSに進展し死亡した。症例2:68歳男性。FLに対してBG療法を2022年5月まで受けていた。同年12月にCOVID-19肺炎 (中等症Ⅱ) のためレムデシビル、デキサメタゾン、ヘパリン投与を受け改善した。4週後にOPと診断されステロイド追加されたが不応、SARS-CoV2PCR持続陽性であり、ニルマトレルビル錠/リトナビル錠追加で改善した。

B-03

同種骨髄移植後の急性リンパ性白血病完全寛解後に甲状腺癌の多発肺転移によってPPFEが進行したと考えられた一例

¹福井県立病院 初期臨床研修医

²福井大学医学部附属病院 呼吸器内科、³同 呼吸器外科

⁴佐賀大学医学部 放射線医学講座

⁵鹿児島大学大学院医歯学総合研究科 病理学分野

○齋藤 駿介¹、早稲田 優子²、園田 智明²、谷 圭馬²、竹内 亜衣²、細川 泰²、武田 俊宏²、三ツ井美穂²、島田 昭和²、山口 牧子²、本定 千知²、左近 佳代³、門脇麻衣子²、安斎 正樹²、梅田 幸寛²、江頭 玲子⁴、田畑 和宏⁵、石塚 全²

【症例】29歳男性

【主訴】労作時呼吸困難

【現病歴】8歳時に甲状腺癌に対し甲状腺全摘術施行、11歳時に肺転移に対し加療したが残存。27歳時、急性リンパ性白血病の診断で化学療法、28歳時に非血縁者間同種骨髄移植、ドナーリンパ球輸注を2回施行、その後ダサチニブ投薬下にて完全寛解。29歳時、呼吸困難が出現し当科初診。

【経過】画像上、上肺野優位に線維化病変と容積減少を認め、呼吸機能検査と併せ骨髄移植後合併症に伴う二次性PPFEを疑った。画像所見、臨床所見は徐々に増悪し、肺移植に向け既存肺転移増悪を否定するため、31歳時に胸腔鏡下肺生検を施行。組織学的には甲状腺癌微小転移巣を含む胸膜直下の虚脱硬化型線維化病変を認め、多発肺転移と随伴する癒痕に起因する二次性PPFEと考えられた。細気管支病変に乏しく移植後PPFEとしては非典型的であった。

【結語】PPFEの病態を考察する一助となる貴重な症例と考えられた。

B-04

超音波を用いて胸腔ドレーン留置を行った背側膿胸の2例

¹加賀市医療センター 初期研修医、²同 呼吸器内科

○長谷川雄大¹、岩崎 一彦²、掛下 和幸²、吉田 匠生²、岡崎 彰仁²

【背景】膿胸が背側に限局する場合、仰臥位では超音波による確認が困難な場合がある。

【症例1】*Fusobacterium nucleatum*による左背側主体の多房性胸水を認めた59歳男性。仰臥位では胸水を同定できず、右半側臥位で側胸部背側から20Frトロッカーカテーテルを留置した。

【症例2】*Prevotella intermedia*と*Fusobacterium nucleatum*による右背側に限局する被包化胸水を認めた40歳男性。仰臥位や左側臥位でも胸水を同定できず、座位で背側から12Frアスピレーションカテーテルを留置した。

【考察】ウロキナーゼの製造中止もあり膿胸は手術が可能な医療機関での治療が望ましいが、緊急入院の際には当院のように呼吸器外科医やIVR施行医のいない病院でも早急にドレナージを開始する必要がある。適切な体位によりベッドサイドで超音波を用いたドレーン留置が可能であった。

B-06

びまん性粒状影を呈し気管支内視鏡検査で診断に至った
侵襲性肺アスペルギルス症の一例

¹富山県立中央病院 呼吸器内科、²同 病理診断科

³同 放射線診断科

○中川友加里¹、畦地 健司¹、高田 巨樹¹、村山 望¹、津田 岳志¹、正木 康晶¹、谷口 浩和¹、中西ゆう子²、石澤 伸²、阿保 齊³

症例は19歳女性。腸管ベーチェット病で当院小児科に通院し、タクロリムス12mg/日、プレドニゾロン21mg/日が投与されていた。X年4月に転倒し受診した際に撮像された体幹部CT写真で両肺に微細な淡い粒状影の分布を認め中葉には径20mmの結節を認めた。診断のため中葉結節及びびまん性粒状影に対して経気管支生検を行ったところ、病理組織で内部にアスペルギルス菌体を多数認める壊死組織と一部菌糸の血管壁への浸潤所見を認めた。気管支鏡吸引痰からは*Aspergillus fumigatus*が検出され侵襲性肺アスペルギルス症と診断した。アムホテリシンBによる治療を開始し改善を認めた。侵襲性肺アスペルギルス症の病態には血管侵襲型と気道侵襲型の2病型があり、気道侵襲型では小葉中心性結節影を呈することがある。免疫抑制状態で小葉中心性結節影を認めた際には侵襲性肺アスペルギルス症が鑑別に挙がることを学んだ一例として報告する。

B-05

サリルマブが原因と考えられた関節リウマチに合併した
びまん性肺胞出血の1例

¹加賀市医療センター 初期研修医、²同 呼吸器内科

○成田 巧¹、岩崎 一彦²、岡崎 彰仁²

【背景】生物学的製剤の使用機会の増加とともに肺合併症の適切な診断と治療の重要性が増している。

【症例】79歳、男性

【主訴】発熱・呼吸困難

【現病歴】関節リウマチで当院へ定期通院中、コントロール不良のため受診7か月前からサリルマブが開始された。血球減少の副作用のため投与間隔を延長し継続中、受診10日前から呼吸困難を自覚し当科を紹介受診した。

【経過】来院時38℃台の発熱を認め、胸部CTでは両肺にびまん性にすりガラス陰影を認めた。気管支鏡では血性の気管支肺胞洗浄液が回収された。ANCAなどの自己抗体の新規陽転化は認められず、サリルマブによるびまん性肺胞出血と臨床診断した。同薬剤の中止とステロイド治療により臨床症状と画像所見は軽快した。

【考察】サリルマブによる間質性肺疾患の報告は少なく肺胞出血の報告はない。生物学的製剤を使用中にびまん性陰影を認めた場合には、肺胞出血の可能性を考慮する必要がある。

B-07

気胸再発を契機に発見された小細胞肺癌の1例

¹富山市立富山市民病院 臨床研修センター

²同 呼吸器内科、³同 呼吸器・血管外科

⁴同 病理診断科

○荻野晋太郎¹、松林 遼²、田中 智²、田森 俊一²、野村 智²、山本 優³、土岐 善紀³、齋藤 勝彦⁴

【症例】70代 女性

【現病歴】X年9/18より左胸痛、息切れ、咳嗽を認め近医受診、9/24再診時に胸部X線で左気胸を認め、当院へ紹介となった。胸部CTでは背景に肺気腫があり左肺は高度虚脱しており、また縦隔・肺門リンパ節腫大を認めサルコイドーシス(サ症)が疑われた。左気胸に対し胸腔ドレナージを行い、速やかに虚脱は改善し9/29ドレーン抜去した。10/2より再び息切れを認め、10/7再診時に左気胸再発を認めた。外科治療の適応と考えられ、サ症の精査と併せ10/19左肺上葉部分切除術および縦隔リンパ節摘出生検が施行された。術中所見で左上葉外側に破裂孔を有するブラがあり同部に結節性病変を認め、病理所見で小細胞肺癌と判明した。縦隔リンパ節はサ症と診断された。X+1年1月にも左気胸再発し、胸膜播種が疑われたため胸膜癒着術を施行した。

【まとめ】気胸を契機に発見された肺癌の報告は散見されるが小細胞肺癌の報告は稀であり、文献的考察も含めて発表する。

B-09

当院における喘息治療患者の診断根拠についての検討

¹黒部市民病院 臨床研修センター、²同 呼吸器内科

○石田 羽海¹、河岸由紀男²、郷原 和樹²、清水 真実²

気管支喘息は日常多くみられる疾患であるが、典型的な症状を呈しない患者において診断は必ずしも容易ではない。当院で2022年10月1月から2023年3月31日までの間に喘息として吸入薬を処方された199例について、その診断根拠を後方視的にカルテから検討した。呼吸困難・喘鳴・咳などの症状、気流制限の有無とその変動性・可逆性、喀痰好酸球の有無、FeNO、アトピー素因、喘息の既往を検討する。診断に疑問が生じた数例について気道過敏性試験を実施した。

B-08

結核性腹膜炎と鑑別を要した成人T細胞性白血病の1例

福井県済生会病院 内科

○細川美津希、清水 崇弘、岩淵 佑、岩井 良磨、安達 美桜、岡藤 和博、白崎 浩樹、澤崎 愛子

【症例】86歳女性

【主訴】労作時呼吸困難、腹部膨隆

【現病歴】脳梗塞で前医に入院中に労作時呼吸困難と腹部膨隆が出現した。喀痰抗酸菌検査から結核菌がみられ、肺結核、結核性腹膜炎が疑われ当院に転院となった。CTで左下葉空洞性結節と著明な腹水貯留を認めた。肺結核に対しイソニアジド、リファンピシン、エタンブトールで治療を行ったが、腹水の減少を認めなかった。腹水はリンパ球優位でADAが高値であったが、結核菌はみられなかった。腹水の表面抗原解析とセルブロックの免疫染色から成人T細胞性白血病と診断した。

【考察】結核とHTLV-1の重複感染は数多く報告されており、宿主のTNFの産生が低下しているためと考えられている。

【結語】結核性腹膜炎と鑑別を要した成人T細胞性白血病の1例を経験した。

B-10

気管支動脈塞栓術による止血後、抗真菌薬治療のみで長期に再咯血せず経過した慢性肺アスペルギルス症の1例

¹新潟県立中央病院 臨床研修医、²同 呼吸器内科
³同 放射線科

○山川 明里¹、眞水 飛翔²、富田 悠祐²、畠山 琢磨²、
柳井 謙佑²、山崎 凌²、眞水麻以子²、石川 大輔²、
河上 英則²、古川 俊貴²、石田 卓士²、木原 好則³

【症例】52歳、男性

【主訴】咳嗽、咯血

【既往歴】肺結核

【現病歴】1か月前より咳嗽が持続していた。咳嗽時に咯血を伴うようになり入院した。入院後も咯血が持続しており気管支動脈塞栓術を行った。胸部CTで空洞を伴う浸潤影を認めたため、肺アスペルギルス症を疑い、抗真菌薬の投与を開始した。その後、2年以上再咯血せず経過した。しかし、胸部CTで空洞周囲の浸潤影は縮小していたものの空洞は増大しており、空洞内に菌球を認めた。そのため気管支鏡で空洞内を観察した。細胞診でアスペルギルスを認め、経過と併せて慢性肺アスペルギルス症と診断した。その後のCTでは菌球の増大なく、また空洞周囲の浸潤影は更に縮小した。

【考察】本症例では肺アスペルギルス症の経過中に空洞の増大や菌球を認めたが再咯血せず経過した。抗真菌薬治療により空洞周囲の浸潤影の縮小、すなわち炎症のコントロールを得ることで咯血を来さない可能性が示唆された。

B-12

ミノサイクリンが有効であった肺ノカルジア症の1例

¹新潟市民病院 臨床研修医
²同 呼吸器内科

○池田 拓磨¹、宮林 貴大²、大嶋恭一郎²、木村このみ²、
谷川 俊也²、早福はるか²、永野 啓²、林 正周²、
影向 晃²、阿部 徹哉²

症例は73歳男性。陳旧性心筋梗塞、心室頻拍(ICD植込み後)、慢性腎臓病、SLEで当院に通院中。ICD誤作動で循環器内科に入院した際の胸部CTで右下葉に腫瘤影を指摘された。気管支鏡検査で病変部に対して生検、擦過、洗浄を施行したところ、悪性所見は認めず培養検査でNocardia farcinicaが検出され、肺ノカルジア症としてST合剤による治療を開始した。治療開始後、右肺陰影は徐々に縮小したが、腎機能悪化のためST合剤継続が困難となった。薬剤感受性検査の結果を踏まえ、ミノサイクリンに治療変更したところ、以後は有害事象を生じず、治療開始3週間後には肺陰影はほぼ消退した。肺ノカルジア症の治療においてST合剤を用いられることが多いが、副作用のため治療継続が困難となるケースも多く、薬剤感受性検査を基にした抗菌薬選択が重要と考えられたため、文献的考察を加えて報告する。

B-11

ムコイド型Klebsiella pneumoniaeによる大葉性肺炎の一剖検例

¹石川県立中央病院 初期臨床研修医、²同 呼吸器内科

○堺堀 裕子¹、田中 智²、中積 広貴²、谷 まゆ子²、
曾根 崇²、西辻 雅²、西 耕一²

【症例】51歳、女性

【現病歴】コントロール不良の気管支喘息で近医に通院し、吸入薬(ICS+LABA+LAMA)、経口ステロイド剤が処方されていた。1週間前からの全身倦怠、呼吸困難のため救急搬送され、右肺下葉に大葉性肺炎を認め入院となった。喀痰グラム染色では莢膜を有するグラム陰性桿菌を多数認めた。入院時より代謝性アシドーシス、循環不全を認め、敗血症性ショックと診断した。抗菌薬、急速輸液、昇圧剤投与でも循環動態を保てず、人工呼吸管理のもと、IABPによる補助循環、持続緩徐式血液濾過透析を開始した。肺炎の悪化による換気不全の悪化のため第二病日に死亡した。喀痰培養および血液培養からはムコイド型Klebsiella pneumoniaeが検出された。遺族の同意を得て病理解剖を実施した。

【考察】病理解剖の結果および文献学的考察を加え報告する。

B-14

肺胞出血を合併した肺アミロイドーシスの一例

¹長岡中央総合病院 呼吸器内科

²佐渡総合病院 呼吸器内科、³同 循環器内科

⁴新潟大学医学部 臨床病理学分野

○宇治 稚菜¹、齋藤 暁²、柳村 尚寛²、鈴木 啓介³、
中村 真衣⁴、高村佳緒里⁴

84歳男性。徐脈性心房細動に対してペースメーカー埋め込み術後の既往があり、ワルファリンを内服していた。1日前からの動悸、労作時呼吸困難を主訴に当院を受診した。来院時の胸部CT検査で右肺中葉に気管支透亮像を伴う浸潤影と右胸水貯留を認めた。炎症反応上昇及びBNP高値から、両側肺炎、心不全増悪と診断され、入院下で抗菌療法及び利尿療法が開始された。しかし入院約12時間後に、酸素化が悪化し、非侵襲的陽圧換気などによる呼吸管理を導入し、さらに広域抗菌療法に変更し、その後メチルプレドニゾロン1gによるステロイドパルス療法を二度行った。しかし、治療反応は乏しく、第13病日に永眠した。剖検の結果、両肺の広範囲な肺胞出血、及び肺胞壁や血管壁へのアミロイド沈着を認めた。さらに心臓を含めた他臓器にアミロイド沈着を認め、全身性アミロイドーシスと診断された。

B-16

加湿器が繰り返す急性増悪の原因と考えられた 間質性肺炎の一例

金沢大学附属病院 呼吸器内科

○清家 悠樹、渡辺 知志、原 椋、上田 宰、
寺田 七朗、木場 隼人、山村 健太、阿保 未来、
大倉 徳幸、丹保 裕一、原 丈介、矢野 聖二

呼吸不全のため近医より紹介された81歳男性。胸部CTでは肺気腫、肺線維症に加えて両肺びまん性すりガラス陰影を認め、間質性肺炎の急性増悪と診断した。ステロイドにより速やかに軽快し、PSL30mg/日で退院した。自宅退院直後に再度急性増悪にて入院となり、ステロイド増量にて軽快した。PSL30mg/日で退院後、再度急性増悪をきたした。詳細な問診と自宅訪問を行った結果、加湿器の使用が判明した。加湿器の送気部より培養を行ったところ、グラム陰性桿菌が検出された。加湿器を処分した上で自宅退院したところ、再増悪を認めていない。急性増悪を繰り返す間質性肺炎では、加湿器の使用も含めた自宅環境について十分確認する必要がある。

B-15

骨髓異形成症候群より発症し病理解剖を行った 続発性肺胞蛋白症の一例

¹新潟大学地域医療教育センター魚沼基幹病院 呼吸器感染症内科

²同 血液内科

○大橋 和政¹、伊藤 竜¹、高田 俊範¹、関 義信²

【症例】77歳代男性

【主訴】体重減少、食欲不振

【病歴】X年9月前医で虫垂切除。その際のCTで両側肺底部に網状影を認めた。また血小板5.1万/ μ lと低下を認めていた。X+1年に入り食欲不振、体重減少が出現し当院受診。CTで両側下葉に網状影に加えすりガラス陰影が出現していた。血小板減少については当院血液内科受診し骨髓異形成症候群(MDS)と診断され経過観察とされた。同年3月BAL施行しわずかに白濁した洗浄液を回収し、泡沫状マクロファージ、PAS陽性物質を確認。血清抗GM-CSF抗体陰性より続発性肺胞蛋白症と診断し経過観察とした。その後画像の増悪は無かったが、MDS増悪に伴いX+3年1月よりアザシチゲン開始。7月5コース目投与後急激な低酸素、全肺で透過性低下認め入院。薬剤性肺炎を疑いステロイド療法、抗菌薬も併用したが呼吸不全進行し永眠。ご厚意により剖検が得られ文献的考察を加え報告する。

B-17

胸膜肺実質線維弾性症の臨床経過についての検討

黒部市民病院 呼吸器内科

○郷原 和樹、清水 真実、河岸由紀男

特発性胸膜肺実質線維弾性症(idiopathic pleuroparenchymal fibroelastosis: iPPFE)は、国際分類において稀な特発性間質性肺炎の1つとされているが日常遭遇することは少ない。経過と画像から当院でiPPFEと診断された14例について検討した。平均年齢は71.9歳、男女比は男：女=9：5、気胸の合併例が3例、縦隔気腫の合併例が1例、非結核性抗酸菌症の合併例が2例見られた。iPPFEの臨床的特徴や合併症について報告する。

B-18

間質性肺炎に対するステロイド治療中に門脈ガス血症を続発した1例

¹新潟大学医歯学総合病院 呼吸器・感染症内科

²同 消化器内科

○松田 隆宏¹、木村 陽介¹、村松 夏季¹、若林 知哉¹、渡邊 広樹¹、佐藤 和茂¹、鈴木 遼¹、大坪 亜矢¹、柴田 怜¹、庄子 聡¹、穂苅 諭¹、青木 信将¹、大嶋 康義¹、渡部 聡¹、小屋 俊之¹、菊地 利明¹、若林 拓哉²、坂牧 僚²

症例は79歳男性。肝細胞癌の肝動脈化学塞栓術の既往あり。

X年1月呼吸苦で救急搬送され、胸部CTで両肺に小葉間隔壁肥厚、牽引性気管支拡張を伴う広範なびまん性のすりガラス陰影を認め、原因不明の急性間質性肺炎としてステロイドパルス治療を開始した。その後徐々に改善し、第11病日からPSL 60mg/日、第32病日にはPSL 30mg/日内服まで減量しえた。第34病日に嚥下造影検査が施行され、同日夜間に腹痛、吐血、下血があり、腹部造影CTを施行したところ腸管粘膜内の静脈から下大静脈、門脈内にガスが確認された。血圧低下などもあり、腸管壊死、腸管虚血の可能性も考えられたため、ICUに入室した。その後絶食、補液による腸管安静を図り、保存的加療のみで改善し、第51病日に退院した。ステロイド投与下の副作用の1つとして、腸管粘膜の脆弱による門脈ガス血症に注意が必要であると考えられた。

B-20

喉頭サルコイドーシスによる嗄声を主訴に来院した肺サルコイドーシスの1例

上越総合病院 呼吸器内科

○花澤 佑昌、清水 崇、小林 稔、甲田 啓紀、佐藤 昂、清水 夏恵

【症例】74歳女性

【経過】2ヶ月前からの嗄声を主訴に当院耳鼻科を受診した。声帯の浮腫と前連合の癒着を認め、胸部CTで縦隔・肺門リンパ節の腫脹と肺野のびまん性粒状影を指摘され当科を紹介受診した。ACE、リゾチーム、可溶性IL-2レセプターが高値で、Gaシンチグラフィーでは喉頭・縦隔・肺門リンパ節に強い集積を認めた。縦隔リンパ節からEBUS-TBNAを施行したところ類上皮性肉芽腫を認めサルコイドーシスと診断した。喉頭所見についてもGaシンチグラフィーで同部位に集積を認めることや耳鼻科医師の意見も合わせて喉頭サルコイドーシスと診断した。経過観察で嗄声は改善した。

【考察】喉頭サルコイドーシスは稀な疾患であり、上気道症状で発症し喉頭の腫脹や腫瘤が確認されるケースが多い。サルコイドーシス患者に上気道症状が出現した場合、サルコイドーシスの喉頭病変の可能性もあり、診断には耳鼻科領域の検索が有用である。

B-19

在宅高流量経鼻酸素療法(HFNT)を導入したPleuroparenchymal fibroelastosis(PPFE)の一例

¹加賀市医療センター 呼吸器内科

²金沢大学附属病院 呼吸器内科

○岩崎 一彦¹、渡辺 知志²、岡崎 彰仁¹、矢野 聖二²

【症例】62歳男性

【現病歴】19年前よりPPFEで通院中であったが、今回頭痛、眩暈、疲労感、呼吸困難により入院となった。既往歴に両側気胸、肺アスペルギローマがあった。検査でPPFEは緩徐進行を認め高CO₂血症、労作時・睡眠時低酸素が指摘された。呼吸機能検査では以前と比較しFVC低下傾向、RV/TLCの上昇を認め、原疾患進行による低換気が示唆され、高CO₂血症及び低酸素による症状と診断した。陽圧換気は気胸再燃が懸念され、HFNTを開始した。4か月後、King's Brief Interstitial Lung Diseaseスコア改善(総スコア27.2→50.4点)、体重増加、高炭酸ガス血症緩和が得られた。

【考察】PPFEは上葉における胸膜弾性線維化を特徴とし、進行期は低換気による高炭酸ガス血症をきたす。根本的治療法に乏しいが在宅HFNTによるQOLを含めた予後を改善する可能性が示唆された。

B-21

好酸球性副鼻腔炎に対するDupilumab投与後にEGPAを発症した一例

福井赤十字病院 呼吸器内科

○黒川 紘輔、山岡 幸司、豊田 裕士、佐々木 圭、大井 昌寛、多田 利彦、出村 芳樹

【症例】47歳 男性

【主訴】労作時呼吸苦

【現病歴】好酸球性副鼻腔炎、気管支喘息に対し前医通院中であった。疾患コントロール不良のためX年5/21からデュピルマブが導入された。X年7月下旬より労作時呼吸困難が出現し8/21前医を受診。胸部異常陰影および右胸水貯留、好酸球高値を認めたため、精査加療目的に8/26当科紹介となった。胸水細胞診にて多数の好酸球浸潤を認め、ANCAは陰性であったが病歴と組織・末梢血の好酸球増多からEGPAと診断した。8/26よりステロイドパルス、8/27よりメボリズマブを使用し、症状と胸部陰影は改善傾向を認めた。

【考察】EGPAは何らかのアレルギー性機序により発症すると考えられているが明らかな原因は不明である。デュピルマブ投与後にEGPAを発症した症例報告は過去にもあり、デュピルマブ投与後に血管炎を疑う症状が見られた場合EGPAの可能性を念頭に置く必要がある。

B-22

片側の気管支鏡下区域洗浄のみで改善が得られた 肺胞蛋白症の1例

金沢医科大学 呼吸器内科学

○西木 一哲、長江 澄人、安部 龍大、田中 琢弥、
塩谷 郁代、石毛 陽子、山村 孝一、野尻 正史、
加藤 諒、四宮 祥平、及川 卓、高原 豊

61歳、男性。気管支喘息、高血圧、糖尿病、脂質異常症で近医通院、加療中であった。20XX年1月に近医で肺炎が疑われ抗生剤治療が行われた。退院後も呼吸困難は改善せず、同年9月に当科を紹介受診された。SpO₂:96%(室内気)、BT:36.2℃。WBC:8990/ μ L、CRP:0.04mg/dL、KL-6:1319U/mL。両側肺野にすりガラス影、一部>に小葉間隔壁肥厚を認めた。気管支鏡検査を含む精査によって自己免疫性肺胞蛋白症と診断された。気管支鏡下区域洗浄で治療を導入し、左肺野に対する処置を施行した。左肺のみの数回の処置で、非洗浄領域や対側の右肺も陰影が消退傾向であり、呼吸困難は軽快傾向、KL-6も減少した。左肺のみの気管支鏡下区域洗浄で病状は安定したため、右肺に対する処置は施行されずに経過観察されているが、増悪なく経過している。

MEMO

呼吸器合同北陸地方会会則

1. 本会の名称を呼吸器合同北陸地方会と称す。
2. 本会の所在地を 石川県河北郡内灘町大学1丁目1番地 金沢医科大学 呼吸器内科 に置く。
3. 本会則は日本結核・非結核性抗酸菌症学会・日本呼吸器学会・日本呼吸器内視鏡学会・日本サルコイドーシス／肉芽腫性疾患学会・呼吸器合同北陸地方会(以下本会と略す)の運営に関する規則である。
4. 本会は結核、胸部疾患、気管支疾患、サルコイドーシスおよびその他の肉芽腫性疾患に関する基礎ならびに臨床研究の発表、講演を行うことを目的とする。
5. 本会の会員は北陸地区(新潟県、富山県、石川県、福井県)に在住する日本結核・非結核性抗酸菌症学会・日本呼吸器学会・日本呼吸器内視鏡学会・日本サルコイドーシス／肉芽腫性疾患学会会員、あるいは、本会の会員を希望し総会で認められたものとする。
会員は正会員、準会員、功労会員からなる。会員は以下の資格を必要とする。
 - (1) 正会員は日本結核・非結核性抗酸菌症学会・日本呼吸器学会・日本呼吸器内視鏡学会・日本サルコイドーシス／肉芽腫性疾患学会のいずれかの北陸支部会員とする。
 - (2) 上記4学会に所属していないが、本会への入会を希望し総会で認められたものは準会員とする。
 - (3) 満65歳時に、過去5年以上評議員として地方会に貢献した者は功労会員とする。また満65歳に、これに準ずる貢献を総会で認められた正会員も功労会員とする。功労会員は評議員会に出席することができる。
6. 本会の目的達成のため、次の役員をおく。
 - (1) 事務局長 1名
 - (2) 集会長 1名
 - (3) 評議員 若干名
 - (4) 運営協議会委員 若干名
7. 集会長は評議員会で選任する。
 - (1) 集会長は本会集会を開催し、運営協議会、評議員会および総会の議長となる。
 - (2) 集会長の任期は次期集会までとする。
8. 評議員は、日本結核・非結核性抗酸菌症学会の代議員、日本呼吸器学会の代議員、日本呼吸器内視鏡学会の評議員、あるいは日本サルコイドーシス／肉芽腫性疾患学会の評議員、いずれかに選任されている本会正会員とする。
評議員会は次の事項を審議する。
 - (1) 日本結核・非結核性抗酸菌症学会・日本呼吸器学会・日本呼吸器内視鏡学会・日本サルコイドーシス／肉芽腫性疾患学会より諮問ないし委託された事項。
 - (2) 運営協議会で審議された本会運営に関する主要事項。
 - (3) その他必要な事項。
9. 運営協議会委員は日本結核・非結核性抗酸菌症学会北陸支部支部長、日本呼吸器学会北陸支部支部長、支部長代行、北陸支部選出理事、幹事、監事、日本呼吸器内視鏡学会北陸支部支部長、

日本サルコイドーシス/肉芽腫性疾患学会北陸支部会支部長，本会事務局長，本会県推薦委員 4名(各県1名)，現集会長，前集会長，次期集会長とし，運営協議会は次の事項を審議する。

(1) 本会運営に関する主要事項。

(2) その他必要な事項。

運営協議会の開催にあたって，集会長は若干名の評議員の参加を求めることができる。運営協議会は，評議員会と合同でも開催することができる。

10. 事務局長は本会正会員の中から評議員会で選任する。

(1) 事務局長は本会の代表者として事務運営を行う

(2) 事務局長のもとに事務局をおく

(3) 事務局長の任期は2年とし，重任はしない(2年後以降の再任は可)

11. 総会は次の事項を審議する。

(1) 評議員会で審議された本会運営に関する主要事項。

(2) 本会の予算および決算会計報告(会計年度最初の総会)。

(3) その他必要な事項。

12. 本会は年2回以上の集会を開催する。

(1) 会員は本会集会の開催通知を受ける。

(2) 非会員が集会に参加する場合参加費を支払う。

(3) 開催地によっては，集会開催の際に，会場費を徴収することができる。

13. 本会の運営に必要な費用は次のものをあてる。

(1) 日本結核・非結核性抗酸菌症学会，日本呼吸器学会および日本呼吸器内視鏡学会からの補助金。

(2) 寄付金およびその他の収入。

14. 本会の会計年度は毎年4月より翌年3月までとする。

15. 本会則の変更は本会評議員会の議決，ならびに総会の承認によって行う。

16. 本会の設立年月日は，平成元年11月5日とする。

附則 本会則は本会総会の承認を得て平成元年11月5日より施行する。

附則 本会則は平成3年5月11日より施行する。

附則 本会則は平成4年11月15日より施行する。

附則 本会則は平成5年5月29日より施行する。

附則 本会則は平成6年11月27日より施行する。

附則 本会則は平成8年11月17日より施行する。

附則 本会則は平成9年6月1日より施行する。

附則 本会則は平成9年11月16日より施行する。

附則 本会則は平成10年11月22日より施行する。

附則 本会則は平成11年5月21日より施行する。

附則 本会則は平成13年11月18日より施行する。

附則 本会則は平成15年11月16日より施行する。

- 附則 本会則は平成16年5月16日より施行する。
- 附則 本会則は平成16年11月14日より施行する。
- 附則 本会則は平成18年5月14日より施行する。
- 附則 本会則は平成18年11月26日より施行する。
- 附則 本会則は平成21年5月24日より施行する。
- 附則 本会則は平成22年5月30日より施行する。
- 附則 本会則は平成23年11月27日より施行する。
- 附則 本会則は平成26年6月1日より施行する。
- 附則 本会則は平成26年11月9日より施行する。
- 附則 本会則は平成27年5月31日より施行する。
- 附則 本会則は平成28年5月22日より施行する。
- 附則 本会則は平成28年11月6日より施行する。
- 附則 本会則は平成29年11月12日より施行する。
- 附則 本会則は平成30年6月10日より施行する。
- 附則 本会則は令和元年5月26日より施行する。
- 附則 本会則は令和2年10月25日より施行する。
- 附則 本会則は令和3年5月30日より施行する。
- 附則 本会則は令和3年10月31日より施行する。
- 附則 本会則は令和4年5月29日より施行する。
- 附則 本会則は令和4年10月30日より施行する。

協賛社名一覧

《共催》

アストラゼネカ株式会社

インスメッド合同会社

小野薬品工業株式会社

日本ベーリンガーインゲルハイム株式会社

ブリistol・マイヤーズ スクイブ株式会社

《広告掲載》

アステラス製薬株式会社

インスメッド合同会社

杏林製薬株式会社

第一三共株式会社

大鵬薬品工業株式会社

武田薬品工業株式会社

中外製薬株式会社

帝人ヘルスケア株式会社

ニプロ株式会社

日本イーライリリー株式会社

(五十音順)

第90回呼吸器合同北陸地方会の開催にあたり、企業様から広告掲載、共催、協賛をいただきました。ここに明記し、そのご厚情に深謝いたします。

第90回呼吸器合同北陸地方会
集会長 吉澤 弘久
厚生連新潟医療センター 病院長



RetevmoTM

selpercatinib

抗悪性腫瘍剤／RET^注 受容体型チロシンキナーゼ阻害剤
劇薬、処方箋医薬品*

薬価基準記載

レットガモ[®] カプセル40mg
カプセル80mg

セルペルカチニブカプセル

注) RET : rearranged during transfection *注意-医師等の処方箋により使用すること



CYRAMZA[®]

(ramucirumab)

抗悪性腫瘍剤 ヒト型抗VEGFR-2^注 モノクローナル抗体
生物由来製品、劇薬、処方箋医薬品*

サイラムザ[®] 点滴静注液 100mg
点滴静注液 500mg

CYRAMZA[®] Intravenous Injection ラムシルマブ(遺伝子組換え)注射液

注) VEGFR-2: Vascular Endothelial Growth Factor Receptor-2(血管内皮増殖因子受容体2)

*注意-医師等の処方箋により使用すること

薬価基準記載

効能又は効果、用法及び用量、警告・禁忌を含む注意事項等情報等については電子添文をご参照ください。

PP-SE-JP-0532
2022年6月作成

製造販売元〈文献請求先及び問い合わせ先〉

日本イーライリリー株式会社
〒651-0086 神戸市中央区磯上通5丁目1番28号

Lilly Answers リリーアンサーズ
日本イーライリリー医薬情報問合せ窓口
www.lillymedical.jp

(医療関係者向け)

0120-360-605^{*1}

受付時間 月曜日～金曜日 8:45～17:30^{*2}

^{*1} 通話料は無料です。携帯電話からでもご利用いただけます。
尚、IP電話からはフリーダイヤルをご利用できない場合があります。
^{*2} 祝祭日および当社休日を除きます。

TEIJIN

患者さんのQuality of Lifeの 向上が私たちの理念です。

健保適用

● 在宅酸素療法



酸素濃縮装置(テレメトリー式パルスオキシメータ受信機)

ハイサンソⁱ

認証番号:230ADBZX00107000

● 在宅酸素療法

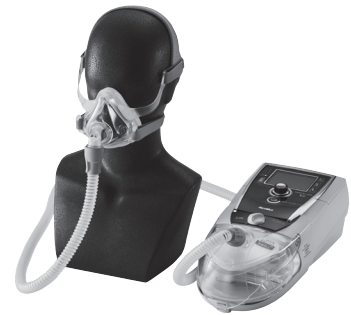

酸素濃縮装置(呼吸同調式レギュレータ)

ハイサンソ ポータブル^{αII}

認証番号:227ADBZX00202000

● NPPV療法



汎用人工呼吸器(二相式気道陽圧ユニット)

NIPネーザル[®] V-E(タイプ名)

承認番号:22300BZX00433000

● ハイフローセラピー



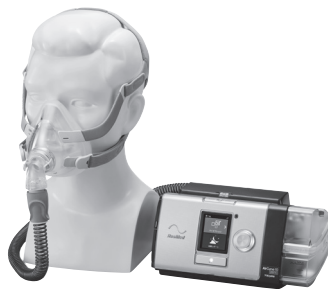加熱式加湿器

F&P AIRVO[™] 2

F&P myAIRVO[™] 2

販売名:フロージェネレーターAirvo
フロージェネレーターmyAirvo
承認番号:22500BZX00417000
22800BZX00186000

● ASV療法



二相式気道陽圧ユニット

AirCurve^{ニブナーブライザー} TJ

販売名:レスメドAirCurve 10 CS-A TJ
承認番号:22900BZI00028000

● CPAP療法

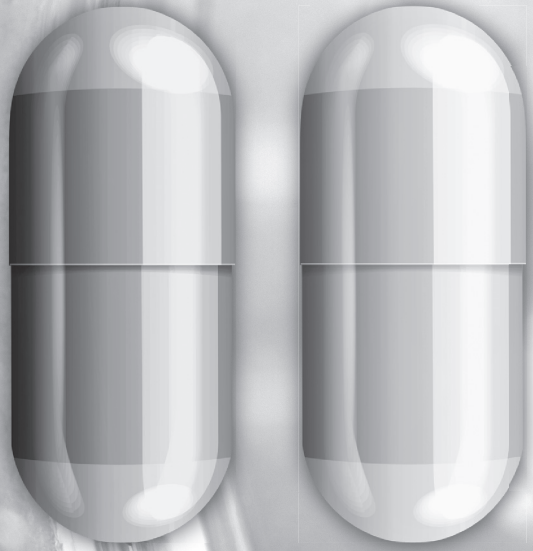

持続的自動気道陽圧ユニット(CPAP装置)

スリープメイト[®] 10

承認番号:22700BZI00027000

ご使用前に添付文書および取扱説明書をよく読み、正しくお使いください。



Authorized Generic

新発売

プロトンポンプ・インヒビター
エソメプラゾールマグネシウム水和物カプセル
処方箋医薬品^{注)}

薬価基準収載

エソメプラゾールカプセル10mg「ニプロ」
エソメプラゾールカプセル20mg「ニプロ」

(先発・代表薬剤:ネキシウムカプセル10mg・20mg)

注)注意-医師等の処方箋により使用すること

●「効能・効果」、「用法・用量」、「禁忌」を含む注意事項等情報等の詳細は、電子添文をご参照ください。

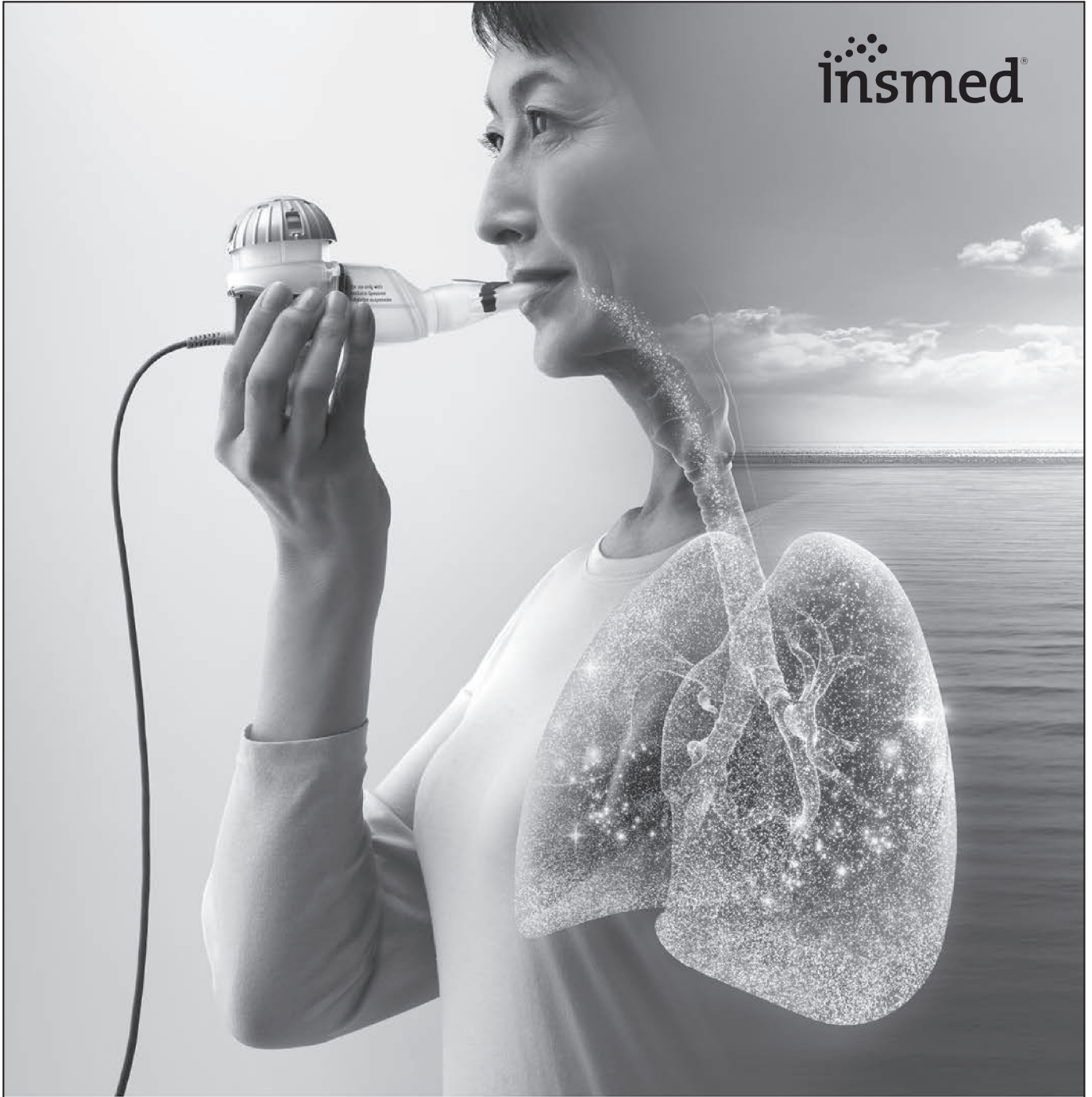

製造販売元:ニプロ株式会社
大阪市北区本庄西3丁目9番3号
<https://www.nipro.co.jp/>

文献請求先及びお問い合わせ先(医薬品情報室):
TEL:0120-226-898
FAX:06-6375-0177

2022年12月作成(MDX)
[審2211214603]

insmed®



アミノグリコシド系抗生物質製剤

薬価基準収載



アリケイス® 吸入液 590mg

ARIKAYCE®

アミカシン硫酸塩 吸入用製剤

処方箋医薬品[※]

注) 注意—医師等の処方箋により使用すること

効能又は効果、用法及び用量、禁忌を含む使用上の注意等については添付文書をご参照ください。

製造販売元

インスメッド合同会社

東京都千代田区永田町二丁目10番3号
東急キャピトルタワー13階

<https://insmed.jp>

【文献請求先及び問い合わせ先】
メディカルインフォメーションセンター
電話：0120-118808

Insmed®, Insmed logo, インスメッド®, ARIKAYCE® and アリケイス®
are registered trademarks of Insmed Incorporated.

2022年3月作成
PP-ARIK-JP-00227

© 2022 Insmed GK. All Rights Reserved.



抗悪性腫瘍剤／抗PD-L1^{注1)}ヒト化モノクローナル抗体
 生物由来製品、創薬、処方箋医薬品^{注2)}

【薬価基準収載】

テセントリク[®] 点滴静注 1200mg

TECENTRIQ[®]
atezolizumab

アテゾリズマブ（遺伝子組換え）注
 特許、ホフマン・ラ・ロシュ社（スイス）登録商標

抗悪性腫瘍剤 抗VEGF^{注2)}ヒト化モノクローナル抗体
 生物由来製品、創薬、処方箋医薬品^{注3)}

【薬価基準収載】

アバステン[®] 点滴静注用 100mg/4mL
 400mg/16mL

AVASTIN[®]
bevacizumab

ベバシズマブ（遺伝子組換え）注

抗悪性腫瘍剤／チロシンキナーゼ阻害剤
 創薬、処方箋医薬品^{注4)}

【薬価基準収載】

ロスリートレク[®] カプセル 100mg、200mg

ROZLYTREK[®] Capsules
entrectinib

エントレクチニブカプセル
 特許、ホフマン・ラ・ロシュ社（スイス）登録商標

抗悪性腫瘍剤／ALK^{注3)}阻害剤
 創薬、処方箋医薬品^{注5)}

【薬価基準収載】

アレセンサ[®] カプセル 150mg
 ALECENSA[®] アレクチニブ塩酸塩カプセル

「効能又は効果、用法及び用量、警告・禁忌を含む注意事項等情報」等については、電子化された添付文書をご参照ください。

注1) PD-L1: Programmed Death-Ligand 1 注2) VEGF: Vascular Endothelial Growth Factor (血管内皮増殖因子)
 注3) ALK: Anaplastic Lymphoma Kinase (未分化リンパ腫キナーゼ) 注※) 注意—医師等の処方箋により使用すること

製造販売元



中外製薬株式会社
 〒103-8324 東京都中央区日本橋室町2-1-1

（文献請求先及び問い合わせ先）メディカルインフォメーション部
 TEL.0120-189-706 FAX.0120-189-705

（販売情報提供活動に関する問い合わせ先）
<https://www.chugai-pharm.co.jp/guideline/>

Roche ロシュグループ

2022年8月



Better Health, Brighter Future

タケダは、世界中の人々の健康と、輝かしい未来に貢献するために、グローバルな研究開発型のバイオ医薬品企業として、革新的な医薬品やワクチンを創出し続けます。

1781年の創業以来、受け継がれてきた価値観を大切に、常に患者さんに寄り添い、人々と信頼関係を築き、社会的評価を向上させ、事業を発展させることを日々の行動指針としています。

武田薬品工業株式会社
www.takeda.com/jp





抗悪性腫瘍剤/抗VEGF^{注1)}ヒト化モノクローナル抗体

薬価基準収載

ベバシズマブ[®]BS 点滴静注100mg「第一三共」
ベバシズマブ[®]BS 点滴静注400mg「第一三共」

生物由来製品、劇薬、処方箋医薬品^{注2)}
 一般名/ベバシズマブ(遺伝子組換え)[ベバシズマブ後続2]注

注1) VEGF: Vascular Endothelial Growth Factor(血管内皮増殖因子) 注2) 注意—医師等の処方箋により使用すること

製造販売元(文献請求先及び問い合わせ先を含む)



第一三共株式会社
 東京都中央区日本橋本町3-5-1

提携



●効能又は効果、用法及び用量、警告・禁忌を含む使用上の注意等については添付文書をご参照ください。

2021年9月作成

まだないくすりを
 創るしごと。

世界には、まだ治せない病気があります。

世界には、まだ治せない病気とたたかう人たちがいます。

明日を変える一錠を創る。

アステラスの、しごとです。


明日は変えられる。



アステラス製薬株式会社

www.astellas.com/jp/

Kyorin 



薬価基準収載
選択的P2X3受容体拮抗薬/咳嗽治療薬
リフヌア[®]錠45mg
LYFNUA[®] Tablets 45mg
ゲーファピキサントグエン酸塩錠
処方箋医薬品 (注意—医師等の処方箋により使用すること)

新発売

効能又は効果、用法及び用量、禁忌を含む注意事項等
情報等については電子添文をご参照ください。

発売元
杏林製薬株式会社
東京都千代田区神田駿河台四丁目6番地
(文献請求先及び問い合わせ先：くすり情報センター)

製造販売元
MSD株式会社
東京都千代田区九段北1-13-12

作成年月:2022.4

Abraxane[®]

抗悪性腫瘍剤

薬価基準収載

特定生物由来製品、毒薬、処方箋医薬品 (注意—医師等の処方箋により使用すること)

アブラキサン[®]点滴静注用100mg

Abraxane[®] I.V. Infusion パクリタキセル注射剤(アルブミン懸濁型)

効能又は効果、用法及び用量、警告・禁忌を含む使用上の注意等については
添付文書をご参照ください。

文献請求先及び問い合わせ先
製造販売元  **大鵬薬品工業株式会社**
〒101-8444 東京都千代田区神田錦町1-27
TEL.0120-20-4527 <https://www.taiho.co.jp/>

提携先  **Abraxis** 米国
BioScience

2021年8月作成