

肺非結核性抗酸菌症に関連したARDSの1剖検例

^{1,2}陳 昊 ¹原 悠 ¹長澤 遼 ¹青木 絢子
¹渡邊 弘樹 ¹伊藤 俊輔 ²岩嶋 大介 ²菅沼 秀基
¹金子 猛

要旨：症例は63歳，男性。20歳，47歳時に肺結核治療歴がある。数日前より全身倦怠感，乾性咳嗽および進行する呼吸困難を認め緊急入院となった。急性呼吸窮迫症候群を伴う重症肺炎と診断し，人工呼吸管理，抗菌薬，ステロイドパルス療法による集中治療を行うも，第5病日に死亡した。剖検肺組織では，乾酪壊死巣を伴う類上皮肉芽腫およびびまん性肺胞障害を広く認め，血液，剖検肺組織のいずれからも *Mycobacterium avium* が検出された。

キーワード：非結核性抗酸菌症，急性呼吸窮迫症候群

はじめに

非結核性抗酸菌症 (non-tuberculous mycobacteria: NTM) は咳嗽，喀痰（血痰）などの自覚症状を呈する慢性呼吸器感染症である。今回われわれは，過去に2回の肺結核治療歴を有し，16年後にNTMに関連した急性呼吸窮迫症候群 (acute respiratory distress syndrome: ARDS) にて死亡した1剖検例を経験したため報告する。

症 例

患 者：63歳，男性。

主 訴：咳嗽，呼吸困難。

現病歴：20歳頃肺結核の治療歴がある。47歳時に左舌区に結節性病変を認め，診断治療目的で左肺部分切除を行った。病理検体から結核菌が検出され，肺結核再発の診断で，isoniazid (INH)，rifampicin (RFP)，ethambutol (EB)，pyrazinamide (PZA) による標準治療を行った。数日前より全身倦怠感と乾性咳嗽を認め，その後進行性に呼吸困難も悪化するため緊急入院となった。

既往歴：49歳に高血圧，57歳に急性膵炎。

喫煙歴：20歳から50歳まで30本毎日。

家族歴：特記事項なし。

身体所見：身長160 cm，体重60 kg，体温38.4℃，呼吸数31回/分。脈拍105回/分。血圧133/69 mmHg，酸素飽和度（室内気）60%。

入院時血液所見 (Table 1)：末梢血では，好中球増多を伴う白血球増多，貧血，軽度の血小板減少を認めた。生化学では総ビリルビン，LDH，CRP，KL-6，SP-Dの上昇を認めた。動脈血液ガス分析 (4L酸素投与下) では，著明な低酸素血症および低二酸化炭素血症を呈していた。原因を検索したところインフルエンザやサイトメガロウイルスや真菌感染症を示す所見はなく，HIV抗体は陰性だった。喀痰の一般細菌培養はnormal flora，抗酸菌塗抹は陰性であった。結核菌特異蛋白抗原インターフェロン γ 遊離試験のクオンティフェロンは判定不能だったが，後日に喀痰および血液培養から，*Mycobacterium avium* が同定された。

入院時画像所見：胸部X線では，右上肺野，左中下肺野に浸潤影およびスリガラス陰影を認めた (Fig. 1A)。胸部CTでは，両側びまん性スリガラス陰影に加えて，右上葉に浸潤影および両側嚢胞性病変を認め，軽度の両側性胸水も伴っていた (Fig. 1B, 1C)。

臨床経過：入院後より重症肺炎と考え，タゾバクタム・ピペラシリン合剤とミノサイクリンで治療を開始した。呼吸状態の悪化に伴い，第2病日より人工呼吸管理を開

¹横浜市立大学大学院医学研究科呼吸器病学，²市立島田市民病
院呼吸器内科

連絡先：陳 昊，横浜市立大学大学院医学研究科呼吸器病学，
〒236-0004 神奈川県横浜市金沢区福浦3-9
(E-mail: chinksm@gmail.com)

(Received 18 Jul. 2019/Accepted 23 Aug. 2019)

Table 1 Laboratory findings on admission

Blood test		γ -GTP	16 IU/L	QFT Test	Indeterminate
WBC	13600 / μ L	AMY	21 IU/L	Influenza antigen	Negative
Neut	82.9 %	TP	7.3 g/dL	Legionella antigen in urine	Negative
Lym	12.8 %	Alb	3.9 g/dL	Pneumococcal antigen in urine	Negative
Mono	3.8 %	Cre	0.81 mg/dL	Mycobacterial sputum smear	Negative
Eos	0.2 %	BUN	19.4 mg/dL	Culture	
Bas	0.3 %	CRP	13.7 mg/dL	Normal sputum culture	Normal flora
RBC	418 10^4 / μ L	KL-6	1319 U/mL	Mycobacterial sputum culture	<i>M. avium</i>
Hb	12.5 g/dL	SP-D	483.6 ng/mL	Blood culture	<i>M. avium</i>
Ht	30.7 %	NT-proBNP	340 pg/mL	Lung specimen culture	<i>M. avium</i>
PLT	19.1 10^4 / μ L	β -D glucan	11.0 pg/mL	Blood gas analysis (4L/min)	
T-Bil	1.48 mg/dL	Aspergillus antigen	Negative	pH	7.50
AST	41 IU/L	Aspergillus antibody	Negative	PaCO ₂	26.2 mmHg
ALT	17 IU/L	HIV antibody	Negative	PaO ₂	56 mmHg
LDH	420 IU/L	CMV C7-HRP	Negative	HCO ₃ ⁻	20.3 mg/dl

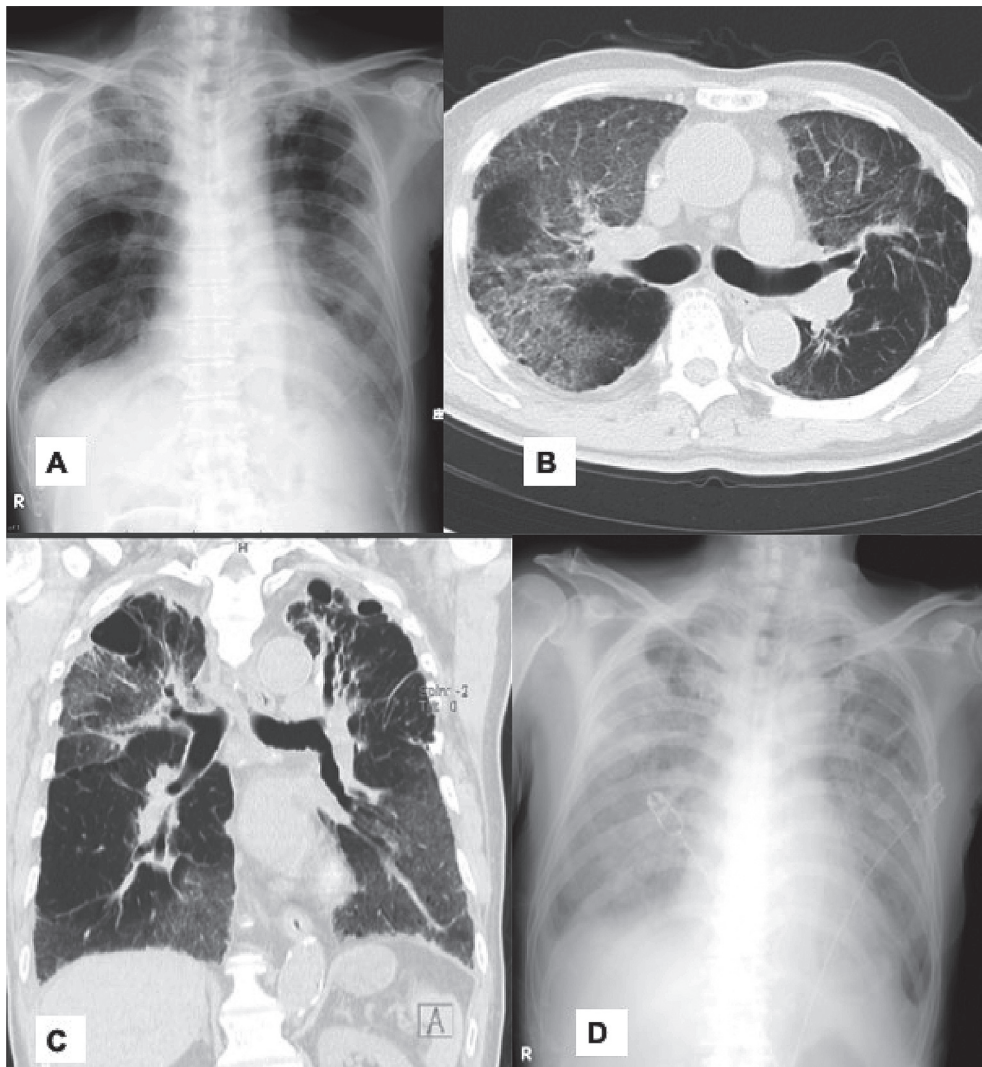


Fig. 1 (A) Chest X-ray examination showed a hypolucent shadow in both lung field on day 1. (B) A sagittal chest CT scan revealed ground glass opacity in right upper and middle lobes and left upper lobe on day 1. (C) Chest CT scan of coronal section revealed cystic lesion in both upper lobes and diffuse ground glass opacity on day 1. (D) Bilateral lung involvement remarkably got worse on day 5.

始するとともに (FiO₂ 80%), メチルプレドニゾロン1000 mg/日によるステロイドパルス療法を施行した。しかし、低酸素血症の進行と肺野病変の拡大を認め (Fig. 1D), 第4病日に抗菌薬をパズフロキサシンメシル酸塩とドリベナムに変更, 第5病日にエンドキサソパルスを施行するも改善なく, 同日死亡した。剖検所見では, 右肺尖部空洞形成および乾酪壊死巣を伴う類上皮肉芽腫性病変をびまん性に認めるとともに, 肺門部, 傍大動脈, 胆嚢周囲リンパ節にも肉芽腫形成を認めた (Fig. 2A, B)。さらに, 肺胞壁への炎症細胞浸潤, 肥厚像および硝子膜形成を認め, びまん性肺胞障害に矛盾しない所見だった (Fig. 2C)。なお, 組織培養でも, *M. avium* を認めた。病理検体より Ziehl-Neelsen 染色では抗酸菌を検出されなかった。ウイルス感染を示す封入体細胞も見つからなかった。

考 察

NTMは土壌や河川など環境中に広く分布する。主な罹患臓器は肺であるが, リンパ節や皮膚に感染することもある¹⁾。播種型感染は稀な病型であり, 時に重症化する²⁾。

重症複合免疫不全症, DiGeorge 症候群, 後天性免疫不全症候群患者 (acquired immune deficiency syndrome: AIDS) などの, T細胞機能異常を伴う免疫不全症や慢性肉芽腫症が関与していると播種性 BCG 感染症や非定型抗酸菌感染症に罹患しやすく, 重症化しやすいことが知られている³⁾。本症例は PHA Con-A により刺激試験は行わず, 複合免疫不全症は完全に否定はできない。

他に BCG や非結核性抗酸菌など弱毒抗酸菌に易感染性を呈することを特徴とする遺伝性を示す病態: メンデル遺伝型マイコバクテリア易感染 (Mendelian susceptibility to mycobacterial disease: MSMD) も鑑別する⁴⁾。本症例は 20 歳, 47 歳に 2 回肺結核に罹患し, 今回播種性非結核性抗酸菌症を呈して抗酸菌感染症を繰り返した。複合免疫不全症, 慢性肉芽腫症, ヒト免疫不全ウイルス感染症等がないにもかかわらず, 抗酸菌だけに罹患しやすい背景では MSMD の可能性も存在している。

本症例は入院時から心不全の所見はなく高度な呼吸不全を呈し, 第2病日に Berlin 分類により ARDS を呈していた。入院時に間質性肺炎の急性増悪と考え, ステロイ

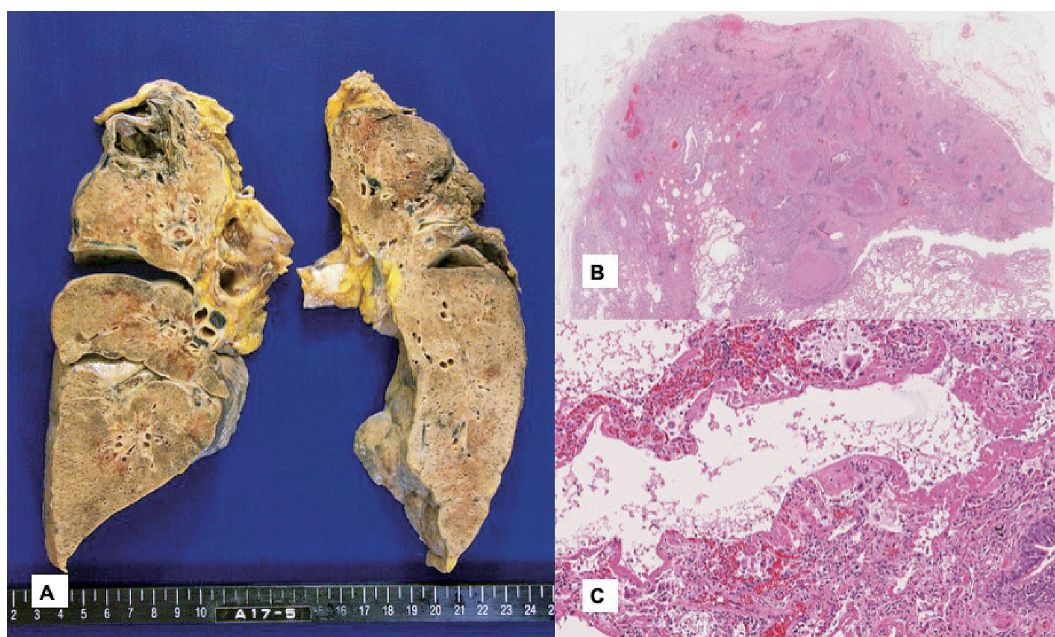


Fig. 2 (A) The macroscopic image of the right and left lungs, cavity formed in right upper lobe. (B) The microscopic images showed necrotizing granuloma with abundant necrosis. (C) Hyaline membrane was forming along the alveolar surface consistent with the exudative phase of diffuse alveolar damage.

Table 2 ARDS caused by NTM

Case	Age	Gender	Underling disease	Mycobacterium	Outcome	Reference
1	39	M	Diabetes mellitus, schizophrenia	<i>Mycobacterium avium</i>	Alive	5)
2	59	M	Nephritic syndrome, pleuritis, HBV carrier	<i>Mycobacterium szulgai</i>	Alive	6)
3	38	F	AIDS	<i>Mycobacterium kansasii</i>	Alive	7)
4	63	M	History of Tb infection	<i>Mycobacterium avium</i>	Dead	Present case

ドバルス療法と抗生剤の併用で治療していた。後日の検査結果では喀痰培養，血液培養と病理検体の培養より *M. avium* が同定された。NTM 症由来の ARDS の診断は困難である。本症例は他に原因となるウイルスや細菌感染を示す所見はなく NTM 症の可能性が一番高いと判断した。入院後のステロイドや免疫抑制剤の投与は病勢を助長した可能性がある。

ARDS をきたした NTM 症の報告は稀であり，文献を確認したかぎり 3 症例であった。Table 2 に示すように若年発症が多く，菌種は *M. avium*，*M. szulgai*，*M. kansasii* であった^{5)~7)}。数日間で死亡した症例の報告は初めてである。

本症例剖検より傍大動脈や胆嚢周囲リンパ節より肉芽腫を認め，血液培養より *M. avium* を検出された。全身播種型 NTM 症と考えた⁸⁾。ほとんどの症例は AIDS など Th1 系の細胞性免疫に関わるサイトカインの異常を基礎に有し，稀に免疫異常を認めない報告もある⁹⁾。本症例は，これまでの播種性非結核性抗酸菌症の症例報告と異なり，全身状態が急速に悪化し死亡した。その原因については不明であったので，今後のさらなる症例の蓄積が望まれる。

入院時に結核の再発は鑑別したが，NTM はあまり強く疑われなかった。本症例は死後の培養より MAC 症と診断した。塗抹陰性の NTM 症患者に早期確定診断するには課題がある。

結 語

抗酸菌感染症を繰り返した患者に対して，結核だけではなく非結核性抗酸菌症の鑑別も重要である。

著者の COI (conflicts of interest) 開示：本論文発表内容に関して特になし。

文 献

- 1) Wagner D, Young LS: Nontuberculous mycobacterial infections: a clinical review. *Infection*. 2004 ; 32 : 257-270.
- 2) Horsburgh CR Jr, Mason UG 3rd, Farhi DC, et al.: Disseminated infection with *Mycobacterium avium-intracellulare*. A report of 13 cases and a review of the literature. *Medicine (Baltimore)*. 1985 ; 64 : 36-48.
- 3) Casanova JL, Jouanguy E, Lamhamedi S, et al.: Immunological conditions of children with BCG disseminated infection. *Lancet*. 1995 ; 346 (8974) : 581.
- 4) 高田英俊：原発性免疫不全症. 最新医学. 2016 ; 71: 755-763.
- 5) Baylor P, Larson R: *Mycobacterium avium* septicemia with ARDS in a patient with diabetes mellitus and no other known immune-compromising condition. *J Intensive Care Med*. 2009 ; 24 : 140-143.
- 6) Ohta H, Miyauchi E, Ebina M, et al.: A case of cutaneous infection caused by *Mycobacterium szulgai* with progression to acute respiratory distress syndrome. *Clinical Medicine Insights: Case Reports*. 2011 ; 4 : 29-33.
- 7) Shaaban H, Layne T, Sensakovic JW, et al.: *Mycobacterium kansasii* septicemia in an AIDS patient complicated by acute respiratory distress syndrome and acute liver failure. *Int J STD AIDS*. 2014 ; 25 : 152-154.
- 8) 日本結核病学会教育委員会：結核症の基礎知識 (改訂第4版). 結核. 2014 ; 89 : 521-545.
- 9) 下川路伊亮, 小林秀夫, 叶宗一郎, 他：高齢者に見られた播種型 *Mycobacterium avium* 症の1例. 日呼吸会誌. 2006 ; 44 : 464-467.

Case Report

**AN AUTOPSY CASE OF ACUTE RESPIRATORY DISTRESS SYNDROME
ASSOCIATED WITH NON-TUBERCULOUS MYCOBACTERIAL DISEASE**

^{1,2}Kou CHIN, ¹Yu HARA, ¹Ryo NAGASAWA, ¹Ayako AOKI,
¹Hiroki WATANABE, ¹Shunsuke ITOU, ²Daisuke IWASHIMA, ²Hideki SUGANUMA,
and ¹Takeshi KANEKO

Abstract The case was 63 years old, male. At the age of 20 and 47, he had the treatment history for pulmonary tuberculosis. He was admitted to our hospital due to general fatigue, dry cough and progressive dyspnea for a few days. He was diagnosed with severe pneumonia complicated with acute respiratory distress syndrome, and even after intensive care under tracheal intubation with antibiotics, and steroid pulse therapy, he died five days after admission. In autopsy lung tissue, diffuse epithelioid granuloma with necrosis and diffuse alveolar damage were seen, and *Mycobacterium avium* was detected in sputum, blood and lung tissue.

Key words: Non-tuberculous mycobacteria (NTM), Acute respiratory distress syndrome (ARDS)

¹Department of Pulmonology, Yokohama City University Graduate School of Medicine; ²Department of Respiratory Medicine, Shimada Municipal Hospital

Correspondence to: Kou Chin, Department of Pulmonology, Yokohama City University Graduate School of Medicine, 3-9, Fukuura, Kanazawa-ku, Yokohama-shi, Kanagawa 236-0004 Japan. (E-mail: chinsmd@gmail.com)