

無治療経過観察の肺MAC症において症状の増悪を契機に 診断された肺 *Mycobacterium massiliense* 症の1例

神宮 大輔 高橋 洋 矢島 剛洋 庄司 淳
生方 智

要旨：〔症例〕72歳，女性。2008年に肺 *Mycobacterium avium* complex (MAC) 症と診断され無治療で経過観察されていた。2013年10月より湿性咳嗽が出現し，胸部異常陰影が増強したため当科に紹介された。複数回の喀痰ならびに気管支鏡検体から抗酸菌が分離された。DDH法ではいずれの検体でも *M. abscessus* complex が同定され，MACは同定されなかった。*M. abscessus* complex による増悪と判断し，抗菌化学療法を開始した。自覚症状は速やかに改善し，喀痰培養も陰転化した。分離菌の遺伝子解析で *M. abscessus* subsp. *massiliense* (以下 *M. massiliense*) と同定された。化学療法は菌陰性化2年間で終了したが，再排菌は認めていない。〔考察〕 *M. massiliense* は近年の遺伝子検査技術の発展により *M. abscessus* complex の亜種として認められた。亜種ごとに治療方針・予後が異なることから，肺 *M. abscessus* complex 症の診断時には亜種同定まで行うことが必要である。

キーワード： *Mycobacterium abscessus*, *Mycobacterium massiliense*, 肺非結核性抗酸菌症, *Mycobacterium avium* complex (MAC), 遺伝子解析

緒 言

DDH (DNA-DNA hybridization) 法で *Mycobacterium abscessus* と同定される非結核性抗酸菌 (*M. abscessus* complex) は，近年遺伝子分析法などの進歩により，*M. abscessus* subsp. *abscessus* (以下 *M. abscessus*)，*M. abscessus* subsp. *massiliense* (以下 *M. massiliense*)，*M. abscessus* subsp. *bolletii* (以下 *M. bolletii*) に亜種分類された¹⁾。*M. abscessus* 症の既存報告の多くは亜種分類前の検討であり，*M. massiliense* の臨床像は未解明な点が多い。また，肺 *M. abscessus* complex 症で肺MAC症の既往歴を有する割合はまれではなく，その大部分は肺MAC症に対する先行治療歴が認められる^{1)~5)}。本症例は肺MAC症に対する先行治療なく *M. massiliense* が続発し，詳細な長期経過を観察できた貴重な症例と考え，報告する。

症 例

症 例：72歳，女性。

主 訴：湿性咳嗽，胸部異常陰影。

既往歴：気管支喘息。

喫煙歴：never smoker。

職業歴：元事務職。

土壌曝露歴：なし。

現病歴：2007年に胸部異常陰影を指摘され，2008年に複数回の喀痰検査から *M. avium* complex (MAC) が同定され，肺MAC症と診断された。自覚症状に乏しく，画像所見も軽微であったため，無治療で経過観察された。2013年10月初旬より湿性咳嗽が出現し，画像所見の増悪も認められたことから，精査加療目的に当科紹介となった。

身体所見：血圧125/61 mmHg，脈拍89回/分，体温36.6度，SpO₂ 96% (room)，左側胸部で coarse crackles を聴取した。

画像所見 (Fig.)：胸部X線において，2008年では両下肺野縦隔側優位の粒状影・気管支壁肥厚が認められた。2013年10月では両下肺野の陰影は増強していた。胸部

CTにおいて、2008年では両下葉を中心に気管支壁の肥厚、気管支拡張を伴う小粒状影が確認された。2013年には両下葉病変の増強が認められた。

血液検査所見 (Table)：白血球およびCRPの上昇、低Na血症、貧血を認めた。

臨床経過：初診時に提出した喀痰塗抹検体でガフキー2号を確認した。結核およびMACはPCR法では陰性で

あった。喀痰検体から迅速発育菌が20コロニー培養され、DDH法で*M. abscessus* complexが同定された。喀痰再検査および気管支鏡検査による気管内採痰検体でも、繰り返し同菌が同定された。

いずれの検体からもMACは検出されず、MACから*M. abscessus* complexに起炎菌が変化したと判断した。症状の増悪が認められていたことから、2014年3月よりクラ

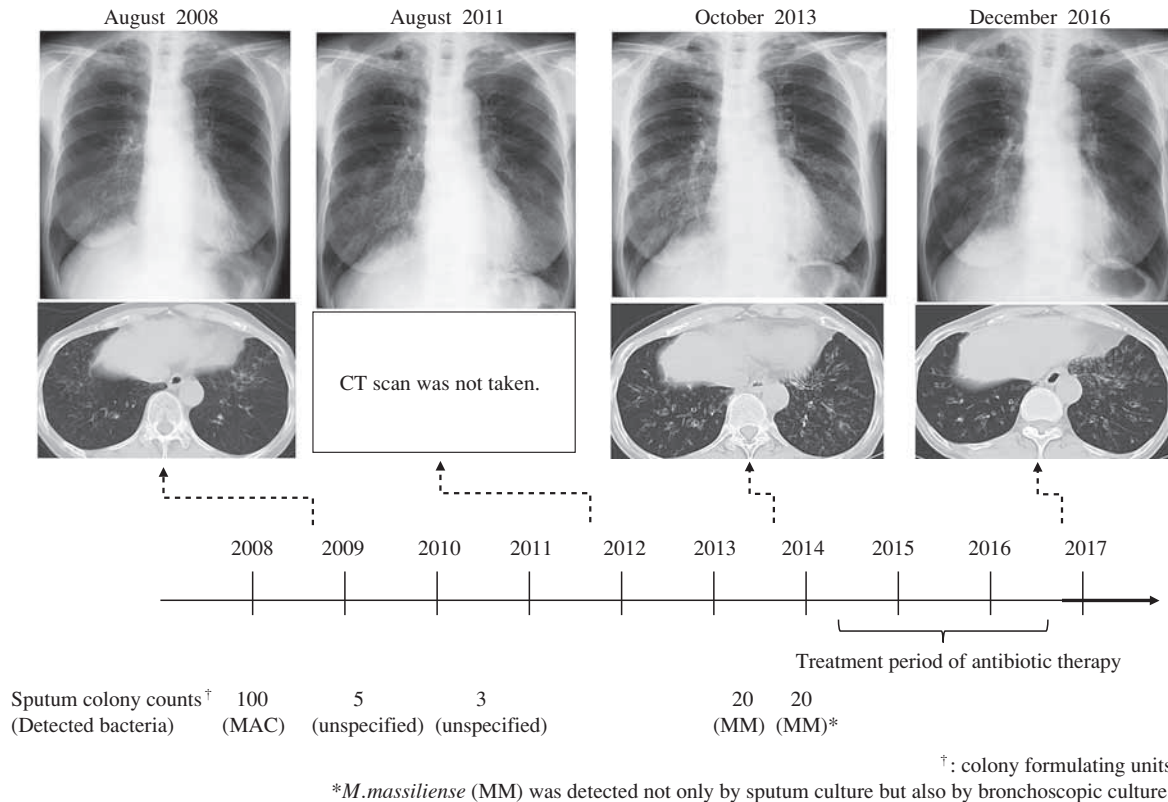


Fig. In 2008, thickening of bronchial walls and small nodules with bronchiectasia were observed in bilateral lungs. She was diagnosed with pulmonary MAC infection. She had no symptoms for some years. But on October 2013 wet cough appeared and worsening of the lung shadow was detected. Our team suspected that the worsening was due to substitution to *M. massiliense*. After the multi-antibiotic therapy, her clinical symptoms improved.

Table Laboratory findings

Blood cell count		Serum chemistry		Arterial Blood Gass	
WBC	8600 / μ l	CRP	7.8 mg/dl	pH	7.427
Neut	78.3 %	AST	18 U/l	pCO ₂	43.9 mmHg
Lymph	8.3 %	ALT	14 U/l	pO ₂	128.2 mmHg
Mono	11.2 %	ALP	418 U/l	HCO ₃ ⁻	28.3
Eo	1.9 %	T-Bil	0.5 mg/dl		
Baso	0.3 %	LDH	172 U/l		
RBC	278 × 10 ⁴ /ml	CK	50 U/l		
HGB	7.9 g/dl	Na	126 mEq/l		
HCT	24.9 %	K	4.8 mEq/l		
PLT	27.8 × 10 ⁴ /ml	Cl	87 mEq/l		
		BUN	14.9 mg/dl		
Coagulation		Cre	0.77 mg/dl		
PT-%	19.8 %	TP	6.8 g/dl		
PT-INR	3.31	ALB	3.2 g/dl		
APTT	48.3	BNP	176 pg/ml		
		Lactate	6.1 mg/dl		

リスロマイシン (CAM) 800 mg/日+アミカシン (AMK) 400 mg/日+イミペネム (IPM/CS) 3.0 g/日で治療を開始した。画像所見に大きな変化は認められなかったが、湿性咳嗽は速やかに改善し、治療開始2週間後の喀痰検体で鏡検陰性および培養陰性も確認した。2014年4月よりレボフロキサシン (LVFX) 500 mg/日+CAM 800 mg/日に変更し、外来加療とした。

*M. abscessus*としては治療反応性も非常に良好であったことから、*M. massiliense*の可能性を疑い、結核予防会結核研究所に遺伝子解析を依頼し、*M. massiliense*の診断となった。LVFX+CAMは2年間継続し、投与を終了した。治療終了後1年経過したが、*M. massiliense*の再排菌は認められていない。

考 察

*M. abscessus complex*などの迅速発育菌の多くは、土壤などに生息する環境常在菌である。*M. abscessus complex*は本邦で検出する非結核性抗酸菌のうち、*Mycobacterium avium complex*, *Mycobacterium kansasii*, *Mycobacterium goodii*に次いで検出頻度が高い⁶⁾。*M. abscessus complex*は *hsp65*, *rpoB*, *erm* (41) などの遺伝子検査により、*M. abscessus*, *M. massiliense*, *M. bolletii*の亜種に細分類されることになった¹⁾⁷⁾⁸⁾。*M. abscessus complex*同定例において遺伝子解析を実施した既存報告では、*M. abscessus*が67.5%、*M. massiliense*が27.5%、*M. bolletii*が5%と報告されている⁹⁾。

*M. massiliense*が臨床的に重要な点は*M. abscessus*との治療反応性の違いによる。肺*M. massiliense*症の治療レジメンは肺*M. abscessus*症同様、従来の肺*M. abscessus complex*症に準じて行われる⁶⁾が、同様の治療レジメンにもかかわらず、画像所見の改善率、喀痰排菌陰性化率、非再排菌率は*M. massiliense*群でより良好とされる¹⁰⁾¹¹⁾。また、肺*M. massiliense*症では肺*M. abscessus*症よりも治療期間を短縮できる可能性が示唆されている¹¹⁾。このようなマクロライド系抗菌薬を中心とした多剤併用療法における両者の治療反応性の違いは、マクロライド系抗菌薬の耐性誘導遺伝子である*erm*遺伝子が*M. massiliense*では欠失し、機能的*erm*遺伝子が発現されないためCAMに対する感受性が保たれることが要因の一つと考えられている¹²⁾¹³⁾。

肺非結核性抗酸菌症と診断された時点での*M. abscessus*と*M. massiliense*の臨床背景、基礎疾患、生活歴、画像所見に大きな差異は認めない¹⁰⁾¹⁴⁾ことから、細菌学的同定なしに両者を鑑別することは困難である。一方、本邦の保険診療ではDDH法による*M. abscessus complex*の判定までしか認められておらず、遺伝子検索は抗酸菌検査の専門施設に依頼する必要がある。

また、欧米では米国臨床検査標準化協会 (Clinical and

Laboratory Standards Institute) が推奨するMuller-Hinton培地で薬剤感受性検査が実施される¹³⁾。検査3日目の*M. massiliense*と*M. abscessus*の感受性の違いは認められない¹⁰⁾が、マクロライドの誘導耐性の有無を利用し、CAMの感受性評価を3日目と14日目に行うことで両者を鑑別する方法が提唱されている¹³⁾。しかし、本邦ではプロスミックNTM®によるMiddlebrook 7H9培地で薬剤感受性検査が施行されるため、欧米と同様の感受性検査を実施することはできない¹³⁾。

従って、現在の本邦の日常診療において両者を鑑別することは困難である。

肺*M. abscessus complex*症の既存報告の多くは亜種分類前の検討であるが、10~50%に肺MAC症の既往歴があり、そのうち80%以上で肺MAC症に対する治療歴を有することが知られている^{1)~5)}。このような報告の場合、肺MAC症に対する抗菌化学療法の影響で検出菌が変化すると考えられている²⁾¹⁵⁾。

一方、本例は肺MAC症に対する抗菌化学療法未実施で検出菌が*M. massiliense*に変化した。検出菌の変化の経過として、①MACと*M. massiliense*の混合感染が2007年当初からあり、当初は前者が優勢であったが、時間の経過とともに後者が優勢になった可能性、②MAC感染が先行、*M. massiliense*感染が続発し、後者が優勢になった可能性、の2通りが考えられた。本例の場合、①または②のいずれか確定は困難であるが、2013年の各種検体においてMACは培養およびPCRいずれも陰性であることから、2007年当初はMAC単独感染かMACと*M. massiliense*の混合感染であったが、何らかの要因でMACが陰性化し、その後*M. massiliense*が増殖した可能性が高いと考えられた。

自験例のように肺抗酸菌症において起炎菌が自然経過で変化する機序は明らかではない。抗酸菌ではないが、口腔内常在細菌の場合、加齢や食生活、基礎疾患の変化、抗菌薬投与などが口腔内細菌叢に影響を与えることが知られている¹⁶⁾。非結核性抗酸菌の詳細は不詳だが、一般細菌同様、加齢や感冒時に投与された一般抗菌薬などが非結核性抗酸菌症の変化に関与した可能性は否定できないと思われる。

*M. massiliense*は詳細な長期経過や発症要因、治療レジメンなど未解明な点が多い。また、*M. abscessus*は*M. massiliense*より予後不良で、根治には手術などの併用も検討しなければならない。従って、DDH法で肺*M. abscessus complex*症の診断に至った場合、積極的に亜種同定を行うことが重要と考えられる。

結 語

無治療経過観察中の肺MAC症において症状の増悪を

契機に診断された肺 *M. massiliense* 症の1例を経験した。肺MAC症増悪時には、原疾患の悪化のほか、他種のNTM症の合併の可能性も考慮し、固形培地でのコロニー発育速度の違いなどを参考に、必要に応じて再同定まで実施する必要がある。また、DDH法で *M. abscessus* complexと判定された場合、亜種ごとに治療戦略や予後が異なることから、遺伝子検査による亜種同定まで行うことが推奨される。保険診療でも亜種同定を実施できるようになることが望まれる。

著者のCOI (conflicts of interest) 開示：本論文発表内容に関して特になし。

文 献

- 1) Tortoli E, Kohl TA, Brown-Elliott BA, et al.: Emended description of *Mycobacterium abscessus*, *Mycobacterium abscessus* subsp. *abscessus* and *Mycobacterium abscessus* subsp. *bolletii* and designation of *Mycobacterium abscessus* subsp. *massiliense* comb. nov. *Int J Syst Evol Microbiol.* 2016 ; 66 : 4471-4479. doi : 10.1099/ijsem.0.001376.
- 2) 角田義弥, 関野朗雅, 須磨崎有希, 他: 肺 *Mycobacterium abscessus* 症発症に関する臨床的検討. *結核.* 2016 ; 91 : 469-473.
- 3) Griffith DE, Girard WM, Wallace RJ Jr.: Clinical features of pulmonary disease caused by rapidly growing mycobacteria. An analysis of 154 patients. *Am Rev Respir Dis.* 1993 ; 147 : 1271-1278.
- 4) Yoshida S, Tsuyuguchi K, Suzuki K, et al.: Further isolation of *Mycobacterium abscessus* subsp. *abscessus* and subsp. *bolletii* in different regions of Japan and susceptibility of these isolates to antimicrobial agents. *Int J Antimicrob Agents.* 2013 ; 42 : 226-231.
- 5) 長野宏昭, 網谷良一, 岡本菜摘, 他: 当院における肺 *Mycobacterium abscessus* 症の臨床的検討. *感染症誌.* 2013 ; 87 : 726-731.
- 6) 倉島篤行: 比較的稀な菌種による肺非結核性抗酸菌症の治療. *結核.* 2011 ; 86 : 923-932.
- 7) Toidi A, Martine R, Gilbert G, et al.: Amoebal Coculture of "*Mycobacterium massiliense*" sp. nov. from the Sputum of a Patient with Hemoptoic Pneumonia. *J Clin Microbiol.* 2004 ; 42 : 5493-5501.
- 8) Otsuki T, Izaki S, Nakanaga K, et al.: Cutaneous *Mycobacterium massiliense* infection: A sporadic case in Japan. *J Dermatol.* 2012 ; 39 : 569-572.
- 9) Adrian MZ, Jeremy MR, Yvonne RS, et al.: Cohort Study of Molecular Identification and Typing of *Mycobacterium abscessus*, *Mycobacterium massiliense*, and *Mycobacterium bolletii*. *J Clin Microbiol.* 2009 ; 47 : 1985-1995.
- 10) Harada T, Akiyama Y, Kurashima A, et al.: Clinical and Microbiological Differences between *Mycobacterium abscessus* and *Mycobacterium massiliense* Lung Diseases. *J Clin Microbiol.* 2012 ; 50 : 3556-3561.
- 11) Lyu J, Kim BJ, Kim BJ, et al.: A shorter treatment duration may be sufficient for patients with *Mycobacterium massiliense* lung disease than with *Mycobacterium abscessus* lung disease. *Respir Med.* 2014 ; 108 : 1702-1706.
- 12) Koh WJ, Jeon K, Lee NY, et al.: Clinical significance of differentiation of *Mycobacterium massiliense* from *Mycobacterium abscessus*. *Am J Respir Crit Care Med.* 2011 ; 183 : 405-410.
- 13) 御手洗聡, 網島 優, 大塚喜人, 他: 薬剤感受性試験. 「抗酸菌検査ガイド2016」, 第1版, 日本結核病学会抗酸菌検査法検討委員会, 南江堂, 東京, 2016, 99-102.
- 14) Kim HS, Lee KS, Koh WJ, et al.: Serial CT Findings of *Mycobacterium massiliense* Pulmonary Disease Compared with *Mycobacterium abscessus* Disease after Treatment with Antibiotic Therapy. *Radiology.* 2012 ; 263 : 260-270.
- 15) Nei T, Saitoh T, Morimoto K, et al.: Microbial substitution of *Mycobacterium avium-intracellulare* to *Mycobacterium abscessus* during clinical course. *J Infect Chemother.* 2007 ; 13 : 343-345.
- 16) 泉福英信: 口腔環境の微生物制御と全身感染症との関連性について. *臨床環境.* 2014 ; 23 : 102-108.

Case Report

A CASE OF INFECTION WITH *MYCOBACTERIUM MASSILIENSE*
IN A PATIENT WHO HAD LONG-TERM UNTREATED
MYCOBACTERIUM AVIUM COMPLEX PULMONARY DISEASEDaisuke JINGU, Hiroshi TAKAHASHI, Takehiro YAJIMA, Makoto SHOJI,
and Satoshi UBUKATA

Abstract A 72 year-old female presented with a chief complaint of wet cough on October 2013. She had previously been diagnosed as *Mycobacterium avium* complex (MAC) disease in 2008, and had been under observation without treatment. The chest CT scan revealed worsening of her lung shadow. Both sputum culture and bronchoscopic culture yielded acid-fast bacillus and this was identified as *M. abscessus* complex by DDH method. We suspected that the worsening was due to microbial substitution, and started multi-antibiotic therapy. After a week, her symptom of wet cough had improved, and the sputum culture taken after two weeks converted to be negative. *M. abscessus* subsp. *massiliense* was identified by gene analysis. The patient underwent 2 years of antibiotic therapy. After the cessation, no bacteriological relapse hasn't occurred.

Although the development of gene technology has made the identification of *M. abscessus* subsp. *massiliense* possible,

the clinical features of pulmonary *M. massiliense* disease has not been clarified. As far as we know, a case of subacute infection with *M. massiliense* in a patient with long-term untreated MAC pulmonary disease is rare. In order to promote clarification, we need to do gene testing when we encounter *M. abscessus* complex patient and gather further clinical data.

Key words: *Mycobacterium abscessus*, *Mycobacterium massiliense*, Pulmonary nontuberculous mycobacteriosis, *Mycobacterium avium* complex, Gene analysis

Department of Respiratory Medicine, Saka General Hospital

Correspondence to: Daisuke Jingu, Department of Respiratory Medicine, Saka General Hospital, 16-5, Nishiki-cho, Shiogama-shi, Miyagi 985-0024 Japan.
(E-mail: d.jinguu@gmail.com)

