

免疫正常の成人に発症した *Mycobacterium avium* による 頸部リンパ節炎の 1 例

池上 達義 古田健二郎 中治 仁志 森田 恭平
杉田 孝和 西山 秀樹

要旨：*Mycobacterium avium* complexによるリンパ節炎は小児では比較的頻度が高いが、成人ではHIV感染症などの免疫不全者以外では非常にまれである。症例は67歳女性、無症状の左オトガイ下腫瘍で紹介され受診した。CTにて径17 mmの左オトガイ下リンパ節腫脹を認めたが、他のリンパ節腫脹や肺病変は認めなかった。高血圧症以外には基礎疾患はなく、検索した範囲で免疫異常を認めなかった。診断目的で切除術を行った。組織学的検査にて壊死を伴う類上皮細胞肉芽腫を認め、組織の抗酸菌塗抹検査は(±)であった。結核性リンパ節炎が疑われたが結核菌および*M. avium*, *M. intracellulare*に対するpolymerase chain reaction, インターフェロン γ アッセイは陰性であった。組織培養にて8週後に抗酸菌が培養されDNA-DNA hybridization法にて*M. avium*と同定された。病巣は完全切除されていたこと、術後化学療法を行うべきかどうか明らかではないことから化学療法は行わなかったが、術後8カ月経過して再発を認めていない。

キーワード：*Mycobacterium avium*, 頸部リンパ節炎, 免疫正常, 成人

はじめに

Mycobacterium avium complex (MAC) によるリンパ節炎は小児では頻度が高いが、成人ではHIV感染症などの免疫不全者以外では非常にまれであり、本邦の文献報告例は堀越らの1例²⁾のみである。成人例の治療については症例報告レベルの報告にとどまっており、化学療法を行うべきかどうかについては一致した見解はない。われわれは切除術のみで良好な経過をたどった*M. avium*による頸部リンパ節炎の成人例を経験したので、文献的考察を加え報告する。

症 例

症 例：67歳，女性。

主 訴：左オトガイ下腫瘍。

既往歴：本態性高血圧。

生活歴：喫煙歴，飲酒歴はなし。職業は主婦。粉塵曝露歴はない。

現病歴：2011年3月頃より疼痛を伴わない左オトガイ下腫瘍を自覚していた。近医耳鼻科で細菌性リンパ節炎を疑われて抗生剤を投与されたが軽快しなかったため、同年5月当院に紹介となった。

身体所見：身長154 cm，体重52 kg，体温36.0℃。血圧156/80 mmHg。脈拍72/分。心音異常なし。呼吸音異常なし。左オトガイ下に軽度発赤を伴う母指頭大の腫瘍を触知した。可動性良好で軟らかく，圧痛はなかった。他に触知しうる表在リンパ節はなかった。全身の皮膚に異常を認めなかった。

耳鼻科的所見：鼓膜，鼻腔，口腔に異常を認めなかった。

検査所見 (Table 1)：白血球数，白血球分画，CRPは正常範囲で，一般生化学検査に異常を認めなかった。血糖値，甲状腺機能，免疫グロブリン値，CD4/CD8リンパ球比，可溶性インターロイキン2受容体は正常範囲で，患者の同意を得て測定した抗HIV1抗体，抗HIV2抗体，抗HTLV1抗体はいずれも陰性であった。インターフェ

ロンγアッセイ (IGRA:クオンティフェロンTBゴールド®) はTB抗原<0.10 IU/mLと陰性で、陽性コントロールは10.61 IU/mLと非特異的抗原に対しては良好な反応を示していた。

頸部CT (Fig. 1): 左オトガイ下に径17×17 mmの円形腫瘍を認めた。

胸部XP, CT: 肺野, 縦隔とも異常を認めなかった。

経過: 左オトガイ下リンパ節に対する吸引細胞診では確定診断に至らなかったため, 同リンパ節生検を行った。腫瘍は比較的軟らかく周囲の脂肪組織, 筋組織と軽度癒着していた。組織所見では類上皮細胞からなる肉芽腫を認め, 多核巨細胞も見られた (Fig. 2)。肉芽腫は多

発, 融合し一部に壊死を伴っていた。抗酸菌塗抹は(±)であった。悪性所見は認めなかった。組織培養では一般細菌や真菌は培養されず, 抗酸菌によるリンパ節炎が強く疑われたが結核菌および*M. avium*, *M. intracellulare*に対するpolymerase chain reaction (PCR)は陰性であった。そのため術後化学療法は行わず組織培養の結果を待ったところ, 8週後に抗酸菌が10コロニー培養され, さらにその4週後にDNA-DNA hybridization (DDH)法により*M. avium*と同定された。以上より*M. avium*による頸部リンパ節炎と診断した。病変は単発と考えられ完全切除されていたこと, 本症における術後化学療法の意義については未だ不明であることから, 抗菌薬は投与せず慎重に

Table 1 Laboratory data

Hematology		LD	202 IU/L	HBs-Ag	(-)
WBC	4400 / μ L	ChE	273 IU/L	HBc-Ab	(-)
Neu	71.1 %	T-Bil	0.6 mg/dL	HCV-Ab	(-)
Eo	2.3 %	BUN	15 mg/dL	HIV1, 2-Ab	(-)
Baso	0.7 %	Cr	0.7 mg/dL	HTLV1-Ab	(-)
Lym	22.3 %	Na	141 mEq/L	IgG	1123 mg/dL
Mono	3.6 %	K	4.5 mEq/L	IgA	389 mg/dL
RBC	439 $\times 10^4$ / μ L	Cl	106 mEq/L	IgM	73 mg/dL
Hb	12.9 g/dL	Glu	92 mg/dL	Lymphocyte subsets	
PLT	17.7 $\times 10^4$ / μ L	FT3	2.62 pg/mL	CD4	27.4 %
Biochemistry		FT4	1.16 ng/mL	CD8	26.9 %
TP	4.19 g/dL	TSH	1.99 μ IU/mL	CD4/CD8	1.02
Alb	200 IU/L	IL2-R	247 U/mL	Interferon- γ release assay	
ALP	25 IU/L	Serology		TB antigen	<0.10 IU/mL
AST	17 IU/dL	CRP	0.05 mg/dL	Mitogen	10.61 IU/mL
ALT					

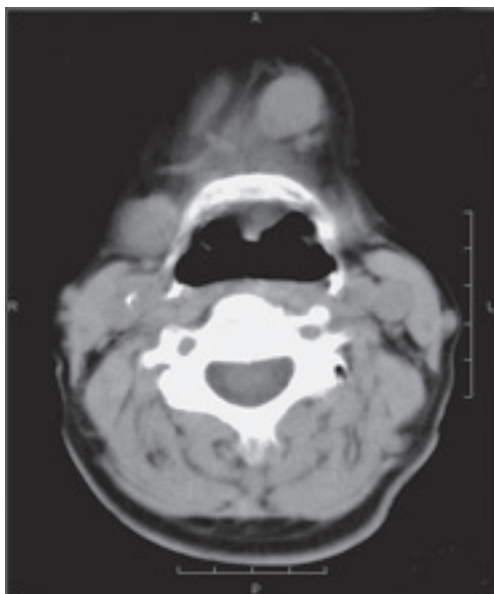


Fig. 1 Cervical CT revealing an isolated enlarged left submental lymph node measuring 17 mm in diameter.

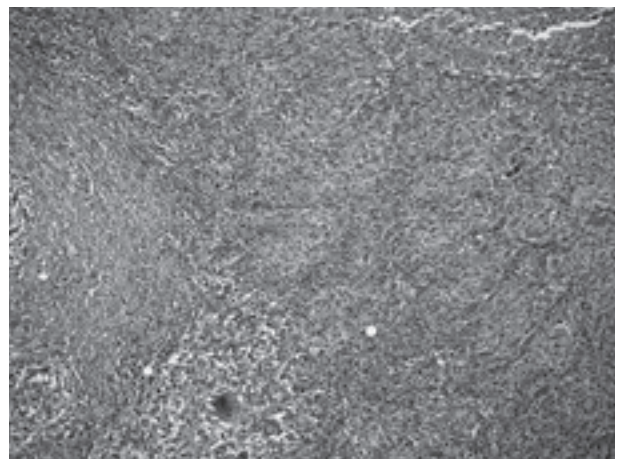


Fig. 2 Lymph node excision showing multiple epithelioid cell granulomata with necrosis (upper right). (hematoxylin-eosin staining; original magnification, $\times 100$).

経過観察している。術後8カ月の現在まで再発を認めていない。

考 察

MACは12歳以下の小児のリンパ節炎ではもっとも高頻度に見られる¹⁾。一方、成人ではAIDSや悪性リンパ腫などの免疫不全に合併した報告は見られるが³⁾⁴⁾、免疫正常の成人例はきわめてまれである¹⁾。本例は本態性高血圧症以外には特に既往歴はなく、明らかな細胞性免疫や液性免疫異常は有しておらず、免疫正常の成人に発症した点で非常にまれな1例と考えられた。

非結核性抗酸菌による頸部リンパ節炎は全身症状に乏しく、通常片側性(95%)で圧痛を伴わず、リンパ節は比較的急速に増大し、時に自壊して有癭性となる⁵⁾。本例は自壊には至らなかったが、ほぼ従来の報告と合致した症状、経過であった。

特異的な臨床所見や検査所見は乏しく、診断は生検組織からの菌の同定による。特に結核性との鑑別が問題となる。本症例では抗酸菌症と考えられる組織所見で抗酸菌塗抹(±)であったが、結核菌およびMACに対するPCR、およびIGRAは陰性であったため、非結核性抗酸菌による頸部リンパ節炎が疑われた。最終的に組織よりM. aviumが培養・同定され、M. aviumによる頸部リンパ節炎と確定診断された。

MACによる頸部リンパ節炎の感染経路や発症機序について詳細に論じた報告は見られない。結核性頸部リンパ節炎では、肺病変から血行性に頸部リンパ節に至った潜在性感染の再活性化が主たる発症機序と考えられており⁶⁾、口腔・咽頭の粘膜下リンパ組織から頸部リンパ節に至るといふ報告⁷⁾も見られる。免疫不全のないMAC頸部リンパ節炎の場合、本症例も含めて肺病変合併の報告はほとんど見られず、むしろ口腔・咽頭の粘膜下リンパ組織から頸部リンパ節に至る感染経路の可能性が高いのではないかと推測する。この点に関しては、今後の基礎的な研究成果を待たねばならないであろう。

成人のMACによる頸部リンパ節炎の治療に関する知見は症例報告以上のものは未だ見られない。治療内容と予後が明らかな報告例は検索しえた範囲では自験例を含めて7例(女性4例)である(Table 2)。切除術は堀越らの1例²⁾を除く6例で施行されていた。化学療法が行われた4例のうちM. aviumに対する有効性が期待できるクラリスロマイシン(CAM)を含むレジメンは2例¹⁰⁾¹¹⁾で行われていた。Asensiらの症例¹⁰⁾ではイソニアジド、リファブチン、エタンブトール、CAMの4剤を9カ月間投与された。Perez de Pedroの症例¹¹⁾では菌が薬剤に対して耐性であることが判明したため中止された。1980年代に報告された2例²⁾⁹⁾はCAMを含まない治療であった。切除術のみの3例〔⁸⁾¹²⁾と本症例〕を含む全例が治癒していた。

小児のMACによる頸部リンパ節炎では化学療法、手術および経過観察のみで良好な経過が報告されているが、ATS/IDSAのガイドラインでは化学療法を伴わない完全切除が推奨されており、成功率は95%である⁵⁾¹³⁾。不十分な切除では瘻孔を生じやすいため完全切除すべきであることが強調されている。Christensenらは免疫正常成人のMACリンパ節炎は手術のみとするのが適切であり、化学療法の追加は不要であろうと述べている¹²⁾が、本症例もそれを支持する経過であった。

本症例では完全切除後化学療法は行わず経過観察を行い、再発を認めていない。成人のM. aviumによる頸部リンパ節炎の治療は未だ一定の見解はないが、完全切除後の化学療法の要否については今後症例の蓄積が必要と考えられる。

謝 辞

本症例の診断につきましてご教示下さいました日本赤十字社和歌山医療センター病理部 小野一雄先生、同耳鼻咽喉科 三浦誠先生、鈴木千晶先生に深謝申し上げます。

Table 2 Clinical characteristics of *Mycobacterium avium* complex cervical lymphadenitis in immunocompetent adults

Year/Author	Age/Sex	Lymph nodes affected	Antimicrobial therapy	Surgery	Outcome
1969/Wade ⁸⁾	28/F	Submandibular, unilateral	No	Yes	Cured
1980/Deepe ⁹⁾	25/F	Submandibular, unilateral	INH+RFP	Yes	Cured
1983/Horikoshi ²⁾	33/M	Angle of mandible, unilateral	INH+RFP+SM+EB+CS +MINO+AMK	No	Cured
2000/Asensi ¹⁰⁾	52/M	Laterocervical, unilateral	INH+EB+RFB+CAM	Yes	Cured
2007/Perez de Pedro ¹¹⁾	-/M	Cervical, unilateral	CPFX+EB+CAM [#]	Yes	Cured
2010/Christensen ¹²⁾	54/F	Submandibular, unilateral	No	Yes	Cured
2012/Present case	67/F	Submental, unilateral	No	Yes	Cured

INH=isoniazid; RFP=rifampicin; SM=streptomycin; EB=ethambutol; CS=cycloserine; MINO=minocycline; AMK=amikacin; RFB=rifabutin; CAM=clarithromycin; CPFX=ciprofloxacin

[#]=Antimicrobial therapy was stopped because the isolate proved to be resistant to the drugs used.

文 献

- 1) Lai KK, Stottmeier KD, Sherman IH, et al.: Mycobacterial cervical lymphadenopathy. Relation of etiologic agents to age. JAMA. 1984 ; 251 : 1286-1288.
- 2) 堀越裕一, 花島恒雄, 森田武子, 他: 成人にみられた非定型抗酸菌による頸部リンパ節炎の1例. 結核. 1983 ; 58 : 401-406.
- 3) Shriner KA, Mathisen GE, Goetz MB: Comparison of mycobacterial lymphadenitis among persons infected with human immunodeficiency virus and seronegative controls. Clin Infect Dis. 1992 ; 15 : 601-605.
- 4) Weinstein RA, Golomb HM, Grumet G, et al.: Hairy cell leukemia: association with disseminated atypical mycobacterial infection. Cancer. 1981 ; 48 : 380-383.
- 5) Griffith DE, Aksamit T, Brown-Elliott BA, et al.: An official ATS/IDSA statement: diagnosis, treatment, and prevention of nontuberculous mycobacterial diseases. Am J Respir Crit Care Med. 2007 ; 175 : 367-416.
- 6) Alvarez S, McCabe WR: Extrapulmonary tuberculosis revisited: a review of experience at Boston City and other hospitals. Medicine (Baltimore). 1984 ; 63 : 25-55.
- 7) Dandapat MC, Mishra BM, Dash SP, et al.: Peripheral lymph node tuberculosis: a review of 80 cases. Br J Surg. 1990 ; 77 : 911-912.
- 8) Wade WM Jr, Cocke WM Jr, Sture VJ: Neck mass caused by atypical mycobacteria: report of case. J Oral Surg. 1969 ; 27 : 137-139.
- 9) Deepe GS Jr, Capparel R, Coonrod JD: Atypical mycobacterial lymphadenitis in an adult. Chest. 1980 ; 78 : 882-883.
- 10) Asensi V, de Diego I, Carton JA, et al.: *Mycobacterium avium* complex cervical lymphadenitis in an immunocompetent adult patient. J Infect. 2000 ; 41 : 195-197.
- 11) Perez de Pedro I, de la Quintana-Beltrán P, Bermúdez-Ruiz P: Cervical lymphadenitis due to *Mycobacterium avium* in an immunocompetent adult. Enferm Infecc Microbiol Clin. 2007 ; 25 : 159-161.
- 12) Christensen JB, Koeppel J, et al.: *Mycobacterium avium* complex cervical lymphadenitis in an immunocompetent adult. Clin Vaccine Immunol. 2010 ; 17 : 1488-1490.
- 13) Zeharia A, Eidlitz-Markus T, Haimi-Cohen Y, et al.: Management of nontuberculous mycobacteria-induced cervical lymphadenitis with observation alone. Pediatr Infect Dis J. 2008 ; 27 : 920-922.

Case Report

CERVICAL LYMPHADENITIS CAUSED BY *MYCOBACTERIUM AVIUM*
IN AN IMMUNOCOMPETENT ADULT

Tatsuyoshi IKEUE, Kenjiro FURUTA, Hitoshi NAKAJI, Kyohei MORITA,
Takakazu SUGITA, and Hideki NISHIYAMA

Abstract Cervical lymphadenitis due to *Mycobacterium avium* complex is relatively common in children but is extremely rare in adults, except in immunocompromised patients. In this report, we describe a case of isolated cervical lymphadenitis in an immunocompetent adult woman. Histological examination of the excised lymph node showed multiple epithelioid cell granulomata with necrosis. Further, from the biopsy specimen cultures, we identified the causative organism as *Mycobacterium avium*. The patient was not administered any antimycobacterial agents because the affected lymph node was removed completely and because of uncertainty regarding the benefits of such treatment. No recurrence was observed in the patient's neck region during postoperative follow-up at 8

months.

Key words: *Mycobacterium avium*, Cervical lymphadenitis, Immunocompetent adult

Department of Respiratory Medicine, Japanese Red Cross Society Wakayama Medical Center

Correspondence to: Tatsuyoshi Ikeue, Department of Respiratory Medicine, Japanese Red Cross Society Wakayama Medical Center, 4-20, Komatsubara-dori, Wakayama-shi, Wakayama 640-8558 Japan.

(E-mail: tikeue@iris.eonet.ne.jp)