

BCG 接種後の骨炎

¹小山 明 ¹戸井田一郎 ²中田志津子

要旨:〔目的〕BCG接種後の骨炎の発生頻度と最近の増加傾向の有無, さらにその臨床所見, 診断法, 治療成績について検討することを目的とした。〔対象〕最近10年間(1998~2007年)にBCG接種を受け, その後BCGによる骨炎を発症し, 学会や学会誌に報告された症例22例を対象としてレビューを行った。〔結果および考察〕1年間の発症例数は0~5例, 平均2.2例で, BCG接種10万件対0.2とわけて稀であり, BCG接種が生後6カ月までとなった2005年以降も増加傾向は見られなかった。しかし観察期間がまだまだ短く今後も注意して経過を見る必要がある。骨炎はBCG接種後9カ月ないし1年半頃までに発症することが多いが, 部位によっては発見・診断が遅れることがある。単発で, 長幹骨に多く, X線画像上, 骨融解像と膿瘍形成が見られるが, 確定診断には病巣からのBCG菌の検出, 同定が必要で, そのためにはMultiplex PCR法が有用である。QFTも結核菌感染との鑑別に有用と思われる。免疫不全を有する幼児では骨病変が多発する傾向が見られ, 治療にも抵抗することがあるが, それ以外の症例ではINH, RFPを主体とした抗結核薬によく反応し, 6~12カ月の治療で軽快・治癒しており, 後遺症も見られていない。しかし診断が遅れ, 骨破壊が進むと関節機能障害などを残す可能性があり, 早期診断・早期治療が重要である。〔結論〕BCG接種後の骨炎はきわめて稀で, 現在までのところ増加傾向は見られていないが, 今後さらに経過を見る必要がある。治療成績は良好であるが, 後遺症を残さないためには早期診断・治療が大切である。

キーワード:BCG, BCG接種後骨炎, 免疫不全, QFT, PCR

はじめに

BCGワクチンは特に小児の結核性髄膜炎, 粟粒結核の発病防止に有効であることが示されてきた。しかしBCGは弱毒化されたとはいえ生菌であり, 稀ではあるが副反応としてBCG感染症を引き起こすことがある。戸井田らは2006年末までに報告された日本におけるBCG接種による重大な副反応の症例(骨炎を含む)を総括している¹⁾。

最近BCG接種後の小児の骨炎の報告が学会誌や学会報告に目立つように感じられる。結核予防法(現, 感染症法)の改正に伴い2005年4月よりBCG接種が従来の4歳未満での接種が, 誕生から6カ月未満までとより年少児に接種されることになり, 免疫力の未熟な乳幼児への接種が副反応の発生を増加させるのではないかと懸

念が, 当初より専門医から示されており²⁾, 骨炎の増加も可能性がある。

そこで今回, 最近報告されたBCG接種後骨炎を生じた症例についてレビューを行い, その発生頻度を調べるとともに臨床像, 診断法, 治療法と予後などを集計し, 今後の対策について検討したので報告する。

対 象

最近10年間(1998~2007年)にBCG接種を受け, その後BCG性骨炎を発症したとして日本の学会誌または学会・研究会などで報告された症例はわれわれの検索しえたかぎりではTable 1に示すとおり22例である^{3)~20)}。

性別は男児16例, 女児5例と男児に多く, 性別未記載が1例あった。

日本ビーシージー製造株式会社¹日本BCG研究所, ²薬制部安全管理室

連絡先: 小山 明, 日本ビーシージー製造株式会社日本BCG研究所, 〒204-0022 東京都清瀬市松山3-1-5

(E-mail: koyama@bcg.gr.jp)

(Received 29 Sep. 2008/Accepted 19 Jan. 2009)

Table 1 Summary of osteitis cases after BCG vaccination

Case No.	Age/ Sex	Vaccinated in	Vaccinated age	Onset age	Periods to onset	Affected bone/joint	Symptoms	Bone/joint X-ray findings	Chest X-ray findings	PPD-QFT	Immunity	Diagnosis	Treatment	Prognosis
1 ³⁾	1y6m M	1998.4	4m	1y5m	1y1m	r. femur	r. knee pain, difficulty in walking → fever, limp r. knee focal fever · swelling	Radiolucent lesion in the r. femur	Normal	Normal	Normal	Open wound: general bac. (-), AFB (+) (→identified JBL)	General antibiotics →HRE	Recovered
2 ⁴⁾	1y6m M	1998.8	8m	1y5m	9m	r. femur	Fever, r. lower limb pain, limp r. knee swelling · pain	Radiolucent lesion in the r. femur, abscess	Normal	(++)	Normal	Abscess puncture: AFB (+), PCR (+) (→JBL)	General antibiotics →HRE joint equipment	Recovered
3 ⁵⁾	4y F	1999.2	8m	1y5m	9m	Multiple	Vaccination part suppuration, I. axillary lymphadenitis →small papule · skin abscess multiple bony lesion	Multiple osteitis			IFN- γ RI gene deletion	Bone biopsy: AFB (+), RFLP (→JBL)	HRS (6m) →HR (relapse) →HRE · IFN γ (6m) (relapse) →HE · CAM · IFN γ	Recovering
4 ⁵⁾	2y2m M	1999	1y5m	2y2m	9m	Multiple	Limp, wryneck → multiple bony lesion, skin lesion	Bone scint: multiple osteolytic lesions in the femur, vertebrae and others	Normal	(++)	Normal	Bone biopsy: AFB (+), RFLP (→JBL)	HRS (20m)	Recovered
5 ⁶⁾	2y2m M	1999.7	5m	1y11m	1y6m	I. humerus	Fever, axillary lymphadenitis I. shoulder joint swelling · pain	Radiolucent lesion in the I. humerus	Normal	(++)	Normal	Curettage: AFB (+), PCR (+), Langhans, epithelioid granuloma (→JBL)	General antibiotics →HR	Recovered
6 ⁷⁾	1y6m M	2000.2	4m	1y5m	1y1m	r. calcaneum	r. limp after toppled, normal X-P (follow-up) → fever, r. subtalar joint swelling · local fever · pain	Osteolytic lesion in the r. calcaneum MRI: dropsy in the subtalar joint	Normal		Normal	Joint puncture: general bac. (-) curettage: AFB S (-), PCR (+), Langhans giant cell, epithelioid granuloma (→JBL)	General antibiotics →HRS	Recovered
7 ⁸⁾	2y M	2000	5m	2y	1y7m	I. humerus	I. upper arm tumor	Tumor in the I. humerus				Biopsy · curettage: PCR (+), patho. → <i>M.bovis</i>	HRZ	Recovered
8 ⁹⁾	4y M	2000	4m	1y11m	1y7m	I. humerus	I. shoulder pain, local fever · swelling (-), recovered by antibiotics → at 3y9m, relapse of I. shoulder pain	Radiolucent lesion in the I. humerus MRI: abscess	Normal	(++)	Normal	Curettage: AFB S (+) · C (-), PCR (-) caseous necrosis · epithelioid granuloma (+)	HRZ (6m)	Recovered
9 ¹⁰⁾	2y M	2000.8	6m	1y10m	1y4m	I. femur	Difficulty in walking, I. knee joint swelling	Osteolytic lesion in the I. femur, abscess	Normal	(+++)		Joint puncture: general bac. (-), TBPCR (+)	General antibiotics →HRSZ →HSZ →HZ	Recovered
10 ¹¹⁾	1y8m F	2000.11	4m	1y5m	1y1m	Sternum	3 cm tumor of precordium, hard, undulation · local fever · pain (-)	Osteolytic lesion in the sternum		(++)	Normal	Incision and drainage: TBPCR (+), RFLP	General antibiotics →HRSZ (2m) →HR (10m)	Recovered
11 ¹²⁾	1y6m M	2001.11	3m	1y6m	1y3m	I. shoulder joint	I. shoulder pain					Joint puncture: AFB C (+), RFLP	General antibiotics →(no description)	Recovered

Case No.	Age/Sex	Vaccinated in	Vaccinated age	Onset age	Periods to bone/joint onset	Affected bone/joint	Symptoms	Bone/Joint X-ray findings	Chest X-ray findings	PPD-QFT	Immunity	Diagnosis	Treatment	Prognosis
12 ⁽¹³⁾	1y5m F	2002	4m	1y5m	1y1m	l. femur	l. leg limp	Osteolytic lesion in the l. femur, abscess	Normal	Normal	Normal	Joint puncture : AFB S (-) · C (+), epithelioid granuloma → gene analysis	HRZ →HR	Recovered
13 ⁽¹⁴⁾	1y2m M	2002.11	4m	1y1m	9m	r. hip joint	Fever, difficulty on walking			Normal	Normal	Joint drainage : general bac. (-), TBPCR (+), RFLP	HRS →HRSZ removal of bony lesion	Recovered
14 ⁽¹⁵⁾	4y2m F	2002.11	4m	4y2m	3y10m	l. rib	41 mm subcut. tumor of l. precordium	Osteolytic lesion in the rib, subcut. tumor		Normal	Normal	Puncture : AFB S (+), PCR (+) → gene analysis	HRZ (2) →HR (6) incision, drainage, debridement	Recovered
15 ⁽¹⁶⁾	1y5m M	2003.10	4m	1y2m	10m	l. tibia	Slight fever, difficulty on walking l. knee joint swelling, local fever			(++)	Normal	Curettage : AFB S (-), PCR (+), epithelioid granuloma with necrosis → gene analysis	General antibiotics →HR →HRZ. removal of bony lesion	Recovered
16 ⁽¹⁷⁾	1y5m M	2005.10	4m	1y	9m	l. femur	Fever, l. knee joint pain, swelling	Radiolucent lesion in the l. femur, abscess		(++) QFT (-)	Normal	Puncture : general bac. (-), AFB (-) bone biopsy : caseous necrosis, Langhans giant cell, epithelioid granuloma	HRZ (6)	Recovered
17 ⁽¹⁸⁾	1y2m	2005	4m	1y2m	10m	l. rib	3 cm subcut. tumor of l. precordium, undulation (+), pain · local fever (-)	Radiolucent lesions in the l. 7th rib, abscess CT : osteolytic lesion, subcut. abscess	Normal	(++) QFT (-)	Normal	Puncture : AFB S (+), TBPCR (+) → gene analysis	HR (6) incision, drainage	Recovered
18 ⁽¹⁹⁾	2y6m F	2005.6	5m	2y6m	2y1m	l. rib	5 cm subcut. tumor of l. precordium, hard, movable · local fever · pain (-)	Osteolytic lesion in the rib, chest wall abscess, bone scinti : accumulation (+)	Normal	(++) QFT (-)	Normal	Puncture : AFB (-), TBPCR (+) biopsy : giant cell epithelioid granuloma	HRZ	Recovered
19 ⁽¹³⁾	1y M	2006	3m	1y	10m	l. os cuboid-cuboid-eum	Fever, l. leg swelling, local fever (+)	Osteolytic lesion in the l. os cuboideum, l. foot bottom abscess	Normal			Bone biopsy : AFB S (-) · C (+), epithelioid granuloma → gene analysis	HRZ →HR	Recovered
20 ⁽¹³⁾	1y8m M	2006	3m	1y8m	1y5m	r. ulna	r. leg pain		Normal			Biopsy : AFB S (-), caseous necrosis, epithelioid glianuloma	HRZ →HR	Recovered
21 ⁽¹⁷⁾	1y3m M	2006.4	4m	1y2m	10m	l. rib	subcut. tumor of l. precordium	Osteolytic lesion in the rib		(++) QFT (-)		Bone biopsy : AFB C (-) Langhans, epithelioid granuloma → gene analysis	HRZ partial rib excision	Recovered
22 ⁽²⁰⁾	1y M	2007.3	4m	9m	5m	l. radius	l. restricted elbow joint movement l. elbow swelling	Osteolytic lesion in the l. radius MRI : sus. bone abscess	Normal			Bone biopsy : neutrophil infiltration, PCR (+) → gene analysis	HRE	Recovered

AFB : acid fast bacterium, S : smear, C : culture, JBL : Japan BCG Laboratory

結 果

(1) BCG接種年次別発症数

年次別のBCG接種後骨炎症例数をFig. 1に示す。年間0~5例(年平均2.2例)で、大きなばらつきはない。2005年以降とそれ以前とを比べても発症数の増加は見られていないが、今後報告される可能性があり、経過を見守る必要がある。

(2) BCG接種月齢別症例数

BCGの接種を受けた月齢別症例数はFig. 2に示すとおりで、6カ月未満に接種を受けたものが18例、81.8%を占めている。接種時月齢の中央値は4.0カ月で、2004年までと2005年以降では両者とも4.0カ月と同値であった。

(3) 骨炎発症(発見)までの期間

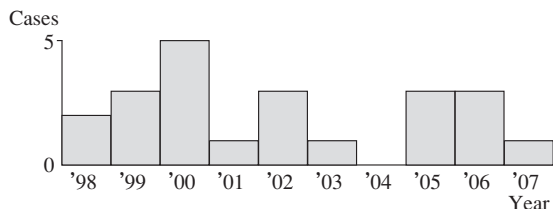


Fig. 1 Annual trend of osteitis after BCG vaccination

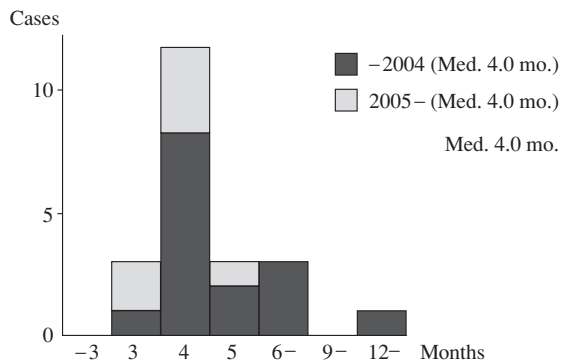


Fig. 2 Cases of osteitis by vaccination month

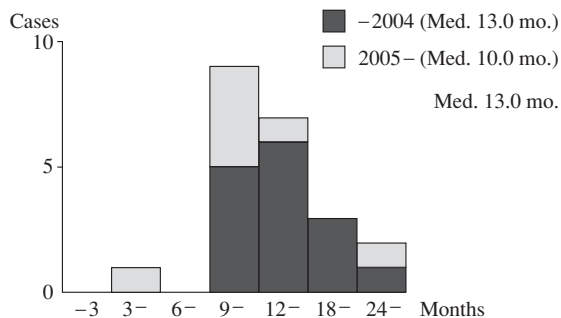


Fig. 3 Periods between BCG vaccination and onset of osteitis

BCG接種から骨炎が発見された時までの期間はFig. 3に示すとおりで、最短の5カ月から最長3年10カ月(中央値は13.0カ月)とばらつきが大きい、9カ月後から18カ月未満のものが16例72.7%と多数を占めている。2004年までと2005年以降ではそれぞれの中央値は13.0カ月、10.0カ月であった。

発症(発見)時期は骨病変の部位にも関係し、大腿骨では跛行などの症状が見られることが多いので発見は早い、肋骨などでは自覚症状に乏しく、腫瘤を触知するなど発見されるまで長期間を要することがある。

(4) 骨炎の数およびその部位 (Table 2)

20例が単発で、多発例は2例にすぎず、その2例はいずれも免疫不全を有する幼児で、IFN- γ R1 (Interferon- γ receptor 1) 遺伝子の部分欠損が認められた。

単発例の骨病変の部位は大腿骨5例、上腕骨3例など長幹骨に多く発症しているが、肋骨も4例に認められた。

(5) 発症(発見)時の臨床症状

長幹骨の病変では、大腿骨では跛行、下肢痛、膝関節の腫脹・疼痛など、上腕骨では肩関節痛、その他では病変部の腫脹・疼痛や腫瘤の触知などである。

(6) 診断

骨炎の診断はほとんどが局所のX線所見による。骨破壊に伴う骨透亮・融解像に加え周辺ないし皮下に膿瘍形成が多く認められた。しかし画像上、化膿性骨髄炎との鑑別が困難なこともある。

確定診断は関節腔や膿瘍の穿刺・切開による排膿液や病巣搔爬・骨生検組織などの塗抹、培養による抗酸菌の検出で、さらにPCR法や遺伝子解析によりBCGと同定された症例が17例あった。

(7) その他の関連事項

その他BCG骨炎を診断するうえで参考となる事項は、
i) 結核患者との接触歴: 記載のある限りでは、家族や周辺に感染源となりうる結核患者が見られた症例はな

Table 2 Osteitis after BCG vaccination

No. of lesions	Single	20
	Multiple	2
Affected bone (single case)	Sternum	1
	Rib	4
	Humerus	3
	Radius	1
	Ulna	1
	Femur	5
	Tibia	1
	Calcaneum	1
	Os cuboideum	1
	Shoulder joint	1
Hip joint	1	

かった。

ii) 胸部 X線所見：異常なしが11例で、その他の11例は未記載であった。

iii) ツベルクリン反応：記載されていた10例はすべて陽性（弱～強陽性）であった。

iv) QFT (クオンティフェロン®TB-2G) 検査：検査の行われた症例は4例といまだ少なかったが、結果はいずれも陰性であった。

v) 免疫学的検査：主に IFN- γ 受容体の検索が行われており、10例中2例に R1 遺伝子の部分欠損が認められた。

(8) 治療

全例に抗結核薬の投与が行われており、その内容は Table 3 に示すとおりである。イソニアジド (INH), リファンピシン (RFP) を主体としたものが7例で、エタンブトール (EB), ストレプトマイシン (SM) の併用はそれぞれ3例、2例であった。初めからピラジナミド (PZA) を併用したものが11例と多く、さらに途中から PZA が追加併用されたものが2例あった。

その他、免疫不全を伴い、骨炎多発の1例は、抗結核剤で一時軽快したが再悪化したため、IFN- γ による治療や、クラリスロマイシン (CAM) の追加投与も行われている。

当初一般抗生剤の投与が行われた症例が8例あるが、いずれも無効であり、そしてこのことが BCG による骨炎を疑う結果になった。

さらに、一部の症例では、治療効果や治療期間の短縮のために病巣の搔爬や肋骨などの切除も行われている。病巣が広範囲な場合などは外科的処置が必要な場合もありうる。また、一時関節の固定に装具が用いられた症例が1例あった。

(9) 治療効果と予後

上記の IFN- γ 併用の1例以外はいずれも抗結核薬によく反応し、6か月から12か月（免疫不全の他の1症例では20か月）の治療で改善・軽快しており、その後再燃もなく、後遺症を残したとの記載は1例もなかった。

考 察

BCG 接種後の骨炎は1900年代にスウェーデン²¹⁾など北欧で多発したが、以後その発生はきわめて稀である。WHO²²⁾によれば BCG 接種10万件当たり骨炎・骨髄炎のリスクは0.1件以下～30件と計算されている。また IUAT²³⁾による retrospective な調査でも、骨・関節・軟部組織病変の発生率は10万件対0.2であった。

日本でも1960年の森岡²⁴⁾の報告以来散見されるが^{1) 25)}、症例報告や少数例の集計結果のみで、発生頻度などについての報告は見られない。

今回集計した22例を年次別に見ると、年間0～5例、年平均で2.2例ある。その間の BCG 接種者数²⁶⁾と比較すると、発生頻度は Table 4 に示すとおりで、10万件対0.2 (0～0.44) で、WHO 報告の最低値や IUAT の報告とほぼ同様の結果であった。

2005年4月に当時の結核予防法が改正され、BCG 接種時期が以前に比べ幼少時になったことにより、骨炎の発生が増えるのではないかとの懸念がもたれていたが、今回の検討では2005年以降の接種例に骨炎が増えたという傾向は見られなかった。しかし骨炎の発生は接種後9か月から1年半頃に多く（中央値13.0か月）、時には3年以上も経過してから発症した症例もあることから、今後も発生動向を慎重に見守っていく必要がある。

骨炎は全身の骨に発生しているが中でも長幹骨に多く見られた。大部分が単発で、多発例は免疫不全を有する2例のみであった。

Table 3 Used drugs for osteitis

1) Main use of INH, RFP	7
HR	2
HRE	3
HRS	2
2) Combination of PZA	13
HRZ	5
HRZ → HR	4
HRSZ → HR	1
HRSZ → HSZ → HZ	1
HR → HRZ	1
HRS → HRSZ	1
3) Others	1
HRS → HR → HRE + IFN- γ → HE + CAM + INF- γ	1
4) No description	1

H: isoniazid (INH) R: rifampicin (RFP)
E: ethambutol S: streptomycin
Z: pirazinamide (PZA) CAM: clarithromycin

Table 4 Incidence of osteitis after BCG vaccination

Year	No. of vaccination ($\times 10^3$)	Cases of osteitis	Incidence (per 100,000 person)
1998	1162	2	0.17
1999	1184	3	0.25
2000	1128	5	0.44
2001	1134	1	0.09
2002	1124	3	0.27
2003	1088	1	0.09
2004	1310	0	0.00
2005	994	3	0.30
2006	—	(3)	—
2007	—	(1)	—
Total	9124	18 (+4)	0.2 (0-0.44)

発症（発見）時の症状は大腿骨や上腕骨などの長幹骨では骨幹端に病変が多く生じるため、関節の腫脹、疼痛、関節運動制限、跛行などが見られ、比較的早期に発見される。一部の症例で局所の発赤・熱感が見られたが、むしろそれらの所見が少ないのがBCGによる骨炎の特徴であり、化膿性骨髄炎との鑑別上参考になる。また肋骨や胸骨などに発症したものでは疼痛などの症状に乏しいため、病巣が拡大し、局所の腫瘍が触知されるまで時間を要することが多い。

骨病変自体はX線検査により骨の融解像、透亮を認め、皮質の一部が破壊されて、周辺にしばしば膿瘍を形成するが骨膜の反応は軽度であることなどから診断される。しかしBCGによる骨炎はもともとときわめて稀であるため、化膿性関節炎、リウマチ性関節炎として治療されるものが少なくない。

CT, MRI, 骨シンチなどの検査もしばしば行われている。CTは胸骨や肋骨の病変に対しては単純X線像より骨病変の検出とその解析に有益であろう。多発例では骨シンチが有用であったとの報告がある²⁷⁾。

BCGによる骨炎の確定診断は病巣からBCG菌を検出することにある。抗酸菌塗抹・培養, PCR, また組織学的にラングハンス巨細胞や類上皮細胞肉芽腫を認めるなどでBCGによる骨炎と診断されたものもある。

Talbotら²⁸⁾, Bedwellら²⁹⁾によりMultiplex PCR法が開発され、BCG菌の同定が簡単にしかも迅速に行えるようになった³⁰⁾。遺伝子解析などを含めBCGと確定されたものが17例あった。このように診断技術が進歩し、確定診断される例が増加することにより報告例も増えてくる可能性がある。

その他、結核患者との接触がないこと、胸部にX線画像上異常が見られないこと、ツ反は陽性であるがQFT検査は陰性であることなどが結核菌感染と鑑別するうえで参考になる。

今回の症例の中で免疫不全を有した症例は2例と多くはないが、IFN- γ やIL-12の障害を有すると、BCG感染が起りやすいことが報告されている³¹⁾³²⁾。以前報告された症例に、慢性肉芽腫症（chronic granulomatous disease; CGD）や重症複合型免疫不全症（severe combined immunodeficiency disease; SCID）に伴うものが見られている³⁾。高田ら³³⁾の調査によれば免疫不全を有する小児に見られた感染症の原因としてはBCGが最も多く（59%）、BCG感染症の中では骨髄炎・関節炎が63%を占めていた。骨炎を発症するような乳幼児は何らかの免疫機能障害を伴っている可能性があり、今後検討を加えていく必要がある。

治療に関しては全例に抗結核薬が投与されている。使用薬剤は小児結核の治療³⁴⁾³⁵⁾に準じており、INH, RFP

が主体である。EBやSMは副作用発生時、診断が小児では難しいためかあまり用いられていなかった。PZAの併用された例が多いのは意外であった。BCGはPZAに感受性をもたないし副反応も強いので、使用は避けるべきである。

治療成績・予後に関しては、Bergdahlら²¹⁾、松島²⁵⁾の報告などでも良好とされている。今回の症例でも免疫不全の1例以外は抗結核薬によく反応し、6～12カ月（免疫不全を有する他の1例では20カ月）の治療で軽快している。再発は見られず、関節運動障害などの後遺症の報告もないのは幸いである。しかし診断が遅れ、病巣が進展すれば骨の欠損、成長障害、関節機能障害などの後遺症を残す可能性があり、早期診断と適切な治療がきわめて重要であると考えられる。

ま と め

学会誌や学会報告から最近の10年間にBCG接種を受け、その後BCGによる骨炎を発症した小児22例についてレビューを行った。

BCG接種後の骨炎の発生頻度は接種10万件対0.2と少なく、またBCG接種時期が早まった2005年以降も増加の傾向は見られなかった。しかしまだ観察期間が短く今後報告例が出てくる可能性もあり、なお注意深く観察していく必要がある。

治療はINH+RFPの抗結核薬投与にはよく反応して、ほとんどの症例は6～12カ月の治療で軽快・治癒し、後遺症も残さなかった。しかし診断が遅れ、骨破壊が進むと関節機能障害などを残す可能性もあるので、早期診断・早期治療に努めることが大切である。

文 献

- 1) 戸井田一郎, 中田志津子: 日本におけるBCG接種による重大な有害事象. 結核. 2007; 82: 809-824.
- 2) 森 亨: 新しいBCG接種制度とBCG接種の副反応. 小児科. 2007; 48: 2011-2017.
- 3) 佐々木由佳, 中尾 太, 楠原浩一, 他: BCG菌による大腿骨骨髄炎の一例. 予防接種制度に関する文献集 (30) —予防接種副反応を中心として. (財)予防接種リサーチセンター, 2000, 326.
- 4) 田坂善彦, 松元信輔, 三尾母英幸, 他: 幼児に発症した結核性膝関節炎（骨髄炎）2例. 整形外科と災害外科. 2001; 50: 516-520.
- 5) 大日方薫, 榎原オト, 田所里枝子, 他: BCG骨髄炎を発症したインターフェロン- γ 受容体1遺伝子異常症2例の治療経験. 日本小児科学会雑誌. 2003; 107: 239.
- 6) 山下倫徳, 木寺健一, 井上博文, 他: ウシ型結核菌（BCG）による骨結核の1例. 整形外科と災害外科. 2002; 51: 653-658.
- 7) 岡田 文, 中嶋康晴, 志田純一, 他: 小児距骨BCG骨

- 髄炎の経験. 日本小児整形外科学会雑誌. 2004 ; 13 : 159-162.
- 8) 荻野芽子, 三好麻里, 上谷良行, 他: 上腕骨に発症したBCG骨髄炎の一例. 第16回近畿小児科学会プログラム・抄録集. 2003, 29.
 - 9) 大歳憲一, 菊地臣一, 紺野慎一, 他: ウシ型結核菌 (BCG) が原因と考えられた幼児の上腕骨結核性骨髄炎の1例. 臨床整形外科. 2005 ; 40 : 717-721.
 - 10) 上田 誠, 桑畑史子, 大津 寧, 他: 骨関節結核の1幼児例. 日本小児科学会雑誌. 2003 ; 107 : 345.
 - 11) 稲井郁子, 森本 克, 石和田稔彦, 他: BCG菌による胸骨骨髄炎を呈した明らかな免疫不全を伴わない女児例. 日本小児科学会雑誌. 2007 ; 111 : 1177-1180.
 - 12) 種山雄一, 西村智美, 矢田扶友美, 他: BCGによる肩関節結核を発症した1例. 日本小児科学会雑誌. 2004 ; 108 : 807.
 - 13) 高松 勇, 亀田 誠, 御手洗聡: BCG接種後に骨関節結核を発症した4幼児例. 結核. 2008 ; 83 : 295.
 - 14) 日高秀信, 池永昌昭, 升永憲治, 他: BCG菌による骨・関節炎の1例. 第37回日本小児感染症学会学術集会抄録集. 2005, 168.
 - 15) 石和田稔彦, 菱木はるか, 渡邊正治, 他: BCG菌とヒト型結核菌の迅速鑑別にPCR法が有用であった胸部皮下膿瘍・肋骨骨髄炎の1小児例. 感染症学雑誌. 2008 ; 82 : 30-33.
 - 16) 近藤直実, 船戸道徳, 磯貝光治, 他: 左脛骨に発症したBCG骨髄炎の一例—IFN- γ 経路の解析を含めて. 予防接種制度に関する文献集 (36) (研究報告). (助予防接種リサーチセンター, 2006, 105-107.
 - 17) 上野健太郎, 水流由美子, 西順一郎, 他: BCG骨髄炎が疑われた2幼児例—QFT測定と遺伝子検査の有用性. 第39回日本小児感染症学会学術集会抄録集. 2007, 157.
 - 18) 浦野博央, 桑島 信, 大津義晃, 他: 肋骨BCG骨髄炎の一例. 日本小児科学会雑誌. 2007 ; 111 : 405.
 - 19) 宮澤真理, 山遠 剛, 曾我まゆみ, 他: 小児の胸壁結核の一例. 日本小児科学会雑誌. 2008 ; 112 : 397.
 - 20) 三嶋美紀, 田中千賀, 倭 和美, 他: 左橈骨に発生したBCG骨髄炎の一例. 大阪小児科学会誌. 2008 ; 25 : 11.
 - 21) Bergdahl S, Fellander M, Robertson B: BCG osteomyelitis, experience in the Stockholm Region over the years 1961-1974. J Bone JT Surg. 1976 ; 58-B : 212-216.
 - 22) WHO: Expanded Programme on Immunization (EPI)—Indications and contraindications for vaccines used in the EPI. Weelky Epidemiol Record. 1984 ; 59 : 13-15.
 - 23) Wasz-Hoekert O, Lotte A: Proposal for a cooperative study of the complications induced by BCG vaccination, a retrospective study. Bull IUATLD. 1980 ; 59 : 13-15.
 - 24) 森岡達治: BCG接種後発生した骨結核病巣より分離した抗酸性菌について. 結核. 1960 ; 35 : 331-337.
 - 25) 松島正視: BCG骨髄炎—BCG接種の副作用: 小児科. 1981 ; 22 : 217-226.
 - 26) 「結核の統計2007」, 結核予防会編集・発行, 東京, 2007, 32.
 - 27) Alavi M, Safari S: The bone scan in disseminated BCGitis. Hellenic J Nuclear Med. 2008 ; 11 : 46-47.
 - 28) Talbot EA, Williams DL, Frothingham R: PCR identification of *Mycobacterium bovis* BCG. J Clin Microbiol. 1997 ; 35 : 566-569.
 - 29) Bedwell J, Kairo SK, Behr MA, et al.: Identification of sub-strains of BCG vaccine using multiplex PCR. Vaccine. 2001 ; 19 : 2146-2151.
 - 30) 関 昌明, 本田育郎, 佐藤明正, 他: マルチプレックスPCR法を用いた臨床分離BCG東京株同定法. BCG・BRM療法研究会会誌. 2002 ; 26 : 29-34.
 - 31) Newport MJ, Huxley CM, Huston S, et al.: A mutation in the interferon γ receptor gene and susceptibility to mycobacterium infection. New Eng J Med. 1966 ; 335 : 1941-1949.
 - 32) Sasaki Y, Nomura A, Kusuhara K, et al.: Genetic basis of patients with bacille Calmette-Guérin osteomyelitis in Japan: Identification of dominant partial interferon- γ receptor 1 deficiency as a predominant type. J Infect Dis. 2002 ; 185 : 706-709.
 - 33) 高田英俊, 保科隆之, 佐々木由佳, 他: IFN- γ /IL-12経路障害による免疫不全症の全国アンケート調査結果: BCG副反応を中心に. 予防接種制度に関する文献集 (36) (研究報告). (助予防接種リサーチセンター, 2006, 110.
 - 34) 高松 勇: 小児結核の診断と治療. 臨床と研究. 2007 ; 84 : 1139 - 1142.
 - 35) 宮川知士: 抗結核薬, 抗非結核性抗菌薬. 小児科臨床. 2007 ; 60 : 2361-2365.

Review Article

OSTEITIS AS A COMPLICATION OF BCG VACCINATION

Akira KOYAMA, Ichiro TOIDA, and Shizuko NAKATA

Abstract [Objectives] To investigate the incidence and increasing tendency of osteitis after BCG vaccination and, in addition, its clinical features, diagnostic methods and results of treatment.

[Subjects] 22 cases of Japanese children who received BCG vaccination between 1998 and 2007 and developed osteitis, and were reported in medical journals or meetings.

[Results and discussion] Incidence was very low, 0.2 per 100,000 vaccinations, and an increasing tendency was not seen after 2005, when the vaccination in Japan was limited to below 6 months after birth. However, it might be necessary to follow for much longer period. About 73% of cases of osteitis were seen from 9 to 18 months after receiving the vaccination. The bones of the extremities were commonly affected. Radiography usually showed the defect and cavity formation of the affected bone and often abscess around the lesion. Definitive diagnosis was made by the detection of BCG from the pus or biopsied materials. Recently, multiplex PCR method have been utilized and proved to be a rapid and reliable diagnostic method. Tuberculin reaction was positive, but QFT was negative in all tested cases; QFT will be available for the differential diagnosis of BCG and tuberculous infection. Only

2 patients had multiple lesions, and they had partial interferon- γ receptor 1 deficiency. Immunodeficiency might have some relationship to the development of osteitis after BCG vaccination. The treatment using INH and RFP was very effective and the outcome was favorable; most of the patients were cured after 6 to 12 months chemotherapy without any complications. However, there is the possibility of defects occurring in the bone and restriction of the articular movement when the diagnosis and treatment are delayed.

[Conclusion] BCG osteitis, although rare, should be considered as a possible complication of the BCG vaccination, and early diagnosis and treatment of this complication is necessary.

Key words : BCG vaccination, Osteitis, Immunodeficiency, QFT, Multiplex PCR

Japan BCG Laboratory

Correspondence to: Akira Koyama, Japan BCG Laboratory, 3-1-5, Matsuyama, Kiyose-shi, Tokyo 204-0022 Japan.
(E-mail: koyama@bcg.gr.jp)