中耳結核の4例

沼田 尊功　白井 陽子　原 弘道　佐藤 哲夫

要旨：肺外結核のなかでも稀な中耳結核を4例経験した。年齢は，20歳から37歳（平均28.3歳）と若く，4症例のうち肺結核の合併は3例であり，1例は原発性中耳結核と考えられた。確定診断までに数カ月以上要すことが多く，感染拡大の面からも重要な疾患であると考えられた。診断方法には，耳漏塗抹検査のほか，文献的には病変部の生検が有用といわれている。また早期診断には耳漏でのPCRが有用である症例もあった。聴力障害を残し外科的治療を必要とした症例もあり，早期発見が重要である。

キーワーズ：中耳結核，肺結核，肺外結核，核酸増幅法，血栓性静脈炎

緒　言

日本における結核は，1997年に結核緊急事態宣言が出され社会的にも注目された。ここ数年は減少傾向にあるものの先進国に比べ依然として罹患率が高い。

今回われわれが経験した4例の中耳結核は肺外結核のなかでも稀な疾患である。そのため難治性中耳炎として見逃されやすく，聴力障害などの後遺症を残すこともある。また肺結核の合併も多く，感染拡大の点からも早期発見・早期治療が必要である。若干の文献的考察も加えて報告する。

症　例

〔症例1〕31歳女性

主　訴：左耳漏，難聴，めまい。

家族歴・既往歴：特記すべきことなし。

現病歴：2000年7月に感冒症状，8月に左耳漏，難聴が出現し外耳道炎と診断され治療するが改善せず，左混合性難聴とめまいが出現し，11月当院耳鼻科に紹介受診となった。

初診時現症：表在リンパ節触知せず，胸部に異常所見なし，ツ反強陽性（詳細不明）。

初診時検査所見：赤沈21 mm/1hrのほか生化学検査も正常範囲であった。

胸部X線：左中肺野に粒状影を認める。

胸部CT：左S^6に小粒状影を認める（Fig. 1）。

頭部CT：左乳頭洞に液体貯留，軟部陰影を認める（Fig. 2-a）。

耳鏡所見：鼓膜穿孔と外耳から中耳の剝離困難な白苔を認める（Fig. 2-b）。

オージオグラム：左混合性難聴。

臨床経過：難治性中耳炎であり，中耳結核を当初より疑い耳漏抗酸菌塗抹検査を繰り返し施行し，塗抹1＋（Gaffky 4号），結核菌 polymerase chain reaction（PCR）陽

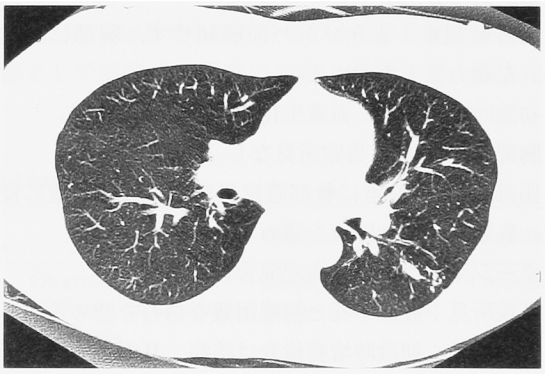

Fig. 1　Chest CT of case 1, showing small nodular lesions in left S^6.

東京慈恵会医科大学呼吸器内科

連絡先：沼田尊功，東京慈恵会医科大学呼吸器内科，〒105-8461
東京都港区西新橋3-25-8（E-mail: t-numata@jikei.ac.jp）
(Received 8 Dec. 2005 / Accepted 1 Feb. 2006)

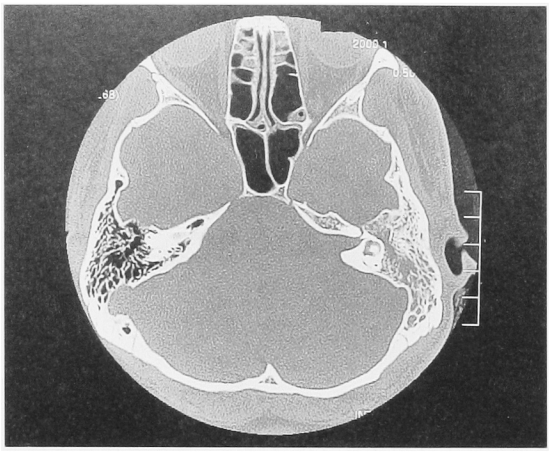

Fig. 2-a (left) : CT of the head showed fluid collection in the left mastoid antrum.
Fig. 2-b (right) : Otoscopy of the left external ear showed the eardrum ruptured and white ulcer scar.

性を認めた。上記の耳鏡所見に加え，上咽頭には腫瘤性病変を認めた。上咽頭腫瘤生検では，Langhans 型巨細胞や乾酪性壊死物質を認め，抗酸菌染色陽性であった。

以上より中耳・上咽頭結核，肺結核と診断した。抗結核薬治療（2HRZE/4HRE）を開始したところ軽度混合性難聴が残存したが他の所見は消失した。また，胸部X線については病変は指摘しえなくなった。

〔症例2〕25歳女性

主　訴：左耳漏，自声強調。

現病歴：2001年12月，左耳が聞こえにくいと感じ近医を受診，精査目的で2002年1月当院耳鼻科紹介受診となった。

既往歴：7歳時にアデノイド切除術。

家族歴：特記すべきことなし。

初診時現症：表在リンパ節触知せず，胸部に異常なし。左聴力低下を認める。

初診時検査所見：血液生化学検査は正常範囲。

胸部X線，CT：異常所見なし。

頭部CT：左鼓室に軟部濃度異常影，鼓室前壁に侵食像，乳頭洞に液体貯留を認める。

オージオグラム：左高度混合性難聴。

耳鏡所見：鼓膜穿孔と剝離困難な白苔を認める。

臨床経過：初診時培養検査は喀痰，耳漏とも陰性だったが，ツ反は強陽性〔発赤40 mm×25 mm，硬結15 mm×12 mm，水疱（＋）〕であった。中耳肉芽腫生検で多核巨細胞を認め，抗酸菌染色も陽性であったことから中耳結核と診断された。抗結核薬治療（2HRZE/4HRE）により耳漏は消失したが難聴が残存し，後日鼓室形成術を行った。その後も胸部X線所見には異常を認めなかった。

〔症例3〕20歳女性

主　訴：難聴，下肢紅斑。

既往歴，家族歴：特記すべきことなし。

現病歴：2001年頃より他院耳鼻科で慢性中耳炎，中耳真珠腫疑いで手術を勧められたが希望せず保存的治療中だった。2004年，前医皮膚科で多発性血栓性静脈炎と診断，ベーチェット病を疑われて行ったツ反で強陽性（発赤：20 mm×20 mm，硬結：20 mm×20 mm，二重発赤50 mm×45 mm）であったため，結核検査を行ったが診断がつかず精査加療目的にて2004年3月に当院耳鼻科紹介受診となった。

初診時現症：表在リンパ節触知せず，胸部聴診上異常なし。

初診時検査所見：赤沈23 mm/1 hrのほか血液生化学検査は正常範囲であった。

胸部X線，CT：右 $S^{6}{}_{a}$ に石灰化を伴う小結節影を認める。

頭部CT：右鼓室，乳頭洞に広範に軟部濃度異常影を認める。

臨床経過：経過から中耳・上咽頭結核を疑い上咽頭生検を行ったところ，抗酸菌染色は陰性であったが乾酪性肉芽腫を認めた。気管支鏡を行い，洗浄液で結核菌PCR陽性であったため，中耳・上咽頭結核，肺結核と診断した。しかしその後通院を自己中断された。

〔症例4〕37歳男性

主　訴：湿性咳嗽，発熱，体重減少。

既往歴：交通事故。

家族歴：特記すべきことなし。

現病歴：2003年9月頃より咳嗽が出現したが放置。体重が73 kgから53 kgまで減少し発熱も出現したため

2004年4月近医を受診，X線で肺結核を強く疑われ，同年5月入院となった。

入院時現症：表在リンパ節触知せず。胸部聴診上軽度ラ音聴取する。

入院時検査所見：赤沈40 mm/1 hr，CRP 1.3 mg/dlと軽度上昇のほか，血液生化学検査に異常なし。

胸部X線，CT：両側上肺野に空洞を伴う浸潤影を認める。

臨床経過：喀痰抗酸菌塗抹2＋（Gaffky 6号），結核菌PCR陽性であった。2HRZE/4HREによる治療開始後，両側難聴と耳漏が出現した。耳漏抗酸菌塗抹陰性も結核菌PCRは陽性であり，肺結核，中耳結核と診断した。抗結核薬内服と耳洗浄を行い，呼吸器症状とX線所見，耳症状および聴力所見は改善した。

考　察

2002年の結核新規登録患者数は32,828人で，そのうち肺外結核登録患者数は6,356人で，2004年の統計ではさらに減少傾向にある。また，2002年は耳鼻科領域については29人とごく少数であった[1]。

中耳結核は初期には難聴や耳漏，耳鳴，耳閉感などが主症状となることが多く，耳痛を伴うときは混合感染を疑う。また顔面神経麻痺は約30%に合併するといわれる。症状からは外耳炎，慢性中耳炎や中耳真珠腫などと鑑別が困難となる。このことから医師が診断に至るまでの期間（doctor's delay）が長くなり，結核感染拡大という公衆衛生上非常に重大な問題を招く可能性がある。

われわれが経験した4症例をまとめるとTableのようになる。男性1例，女性3例，平均年齢28.3歳（20～37歳）であった。1990年以降の報告では，平均年齢40歳で20～30歳代と50歳代にピークがある[2]。doctor's delayは症例順に4カ月，2カ月，3年間，1カ月であったが，症例3は基礎に慢性中耳炎の存在が考えられ，中耳結核発症はもう少しあとかもしれない。文献的にはdoctor's delayは3～5カ月前後との報告が多い。

今回4例中3例に肺結核を認めたが，2例（症例1，3）は肺病変が軽微であり，1例（症例4）は肺結核診断が先行した。合併を見なかった1例（症例2）は原発性中耳結核と考えられた。成書によれば肺病変合併頻度は約50%とされるが[3]，過去の報告例によると14～93%と幅広い[4]。中耳結核は以前はほとんどが肺結核に伴う続発性だったが，最近は原発性中耳結核が多くなってきている[5]。ただし結核病巣を認めない中耳結核は，一度治癒した続発性中耳結核の再燃であるとする説もある[6]。1990年以降，本邦の中耳結核の報告例で，肺病変の有無の記載があり今回検討しえた97例において，陳旧性肺結核9例（9.3%）を含む，37例（38.1%）に肺病変の合併を認めた。

感染経路として，主に経耳管性，血行性，リンパ行性，経外耳道性があり，経外耳道性は医療行為（耳鼻科処置）による集団感染の報告[7)8)]が過去に見られる。今回の症例は肺病変を伴うものや上咽頭病変を伴うものが見られ，経耳管性感染が主な感染経路と考えられた[9]。

診断方法として，耳漏塗抹培養検査，PCR法，生検などがあるが，それぞれ診断率が異なり，これらを組み合わせて確定診断を行うことが有用である。青柳[5]は塗抹，培養，病理の順に診断率64%，72%，100%，宮下[10]は44%，56%，70%であると報告している。早期診断に有用なPCR法については少数での検討例だけであるが，診断率は70～80%前後である[11]。今回，耳漏PCRは4例中2例で行われた。1例は塗抹陰性例であったが肺結核で入院中であったため診断には時間がかからなかった。

症例3で見られた多発性血栓性静脈炎は，結核患者に見られることは稀である。今回のように血栓性静脈炎の原因として感染症が原因になることもあり，結核のほ

Table Characters of 4 cases

Case	Age	Sex	Pulmonary tuberculosis	Extrapulmonary tuberculosis	Type of pulmonary lesion	Symptoms	Diagnostic method	Delay time
1	31	Female	+	Middle-ear Nasopharynx	*l*Ⅲ1	Otorrhea Difficulty in hearing Dizziness	Biopsy Smear of otorrhea	4 months
2	25	Female	−	Middle-ear	−	Otorrhea Difficulty in hearing	Biopsy	2 months
3	20	Female	+	Middle-ear Nasopharynx	*r*Ⅲ1	Otorrhea Difficulty in hearing	Biopsy PCR of bronchial washing	3 years
4	37	Male	+	Middle-ear	*b*Ⅱ2	Productive cough Otorrhea Difficulty in hearing	PCR of otorrhea	1 month

か，リケッチア，ブドウ球菌，肺炎球菌なども起こすとされる。また，結核が血栓形成傾向をきたすこともあり，抗リン脂質抗体やプロテインSが異常値を示すという報告[12]もあるが，症例3では正常値であった。

中耳結核の臨床診断基準としては，平出らの診断基準がよく用いられる[6]。すなわち，①各種抗生剤に抵抗，②鼓膜～外耳に肉芽腫の増生，③骨導聴力の低下，④既往，現病歴に肺結核の存在，⑤小児では耳周囲リンパ節の腫脹，⑥ツベルクリン反応の強陽性，⑦顔面神経麻痺の存在の7項目で，うち3項目で疑診，5項目以上で確診となる。最終的には病理学的診断もしくは細菌学的診断が必要となる。

今回経験した4例にこの臨床診断基準を当てはめると，症例1は5項目を満たし確診例，症例2は4項目で疑診例，症例3は通院中断によりすべての検査ができず，4項目で疑診例，症例4はすでに肺結核と診断されており，いくつかの検査や治療項目を満たさないために3項目で疑診例であった。ただし，いずれの症例も，細菌学的または病理学的検査のいずれか若しくは両者で結核菌が証明されるか，特徴的な所見を示していたため，中耳結核の診断に至った。

治療について明確な指針はないが，米国胸部疾患学会が2003年に示したガイドライン[13]では，肺外結核全般について肺結核の治療内容および治療期間に準ずるとした。経験上，2HREZ/4～10HREで治療することが多い。ただし，顔面神経麻痺や難聴が改善しない場合，比較的早期に鼓室形成術などの手術を行うことを検討する。

結　語

稀な肺外結核である中耳結核を4例経験した。自験例では原発性中耳結核と考えられたのは1例で，3例は肺病変を伴った。肺病変が非常に軽微なものもあり，臨床的に，呼吸器症状よりも先に耳症状を呈したため，診断に苦慮する症例が多かった。そのために感染拡大の問題も孕んでいる。また後遺症を残しうる合併症として適切な対応を要求されるため，内科医も注意深い観察と検査，診断が必要である。

本報告の要旨は第160回日本呼吸器学会関東地方会（2004年7月10日，東京）で発表した。

謝辞：当院耳鼻咽喉科小島博己先生と当院病院病理部河上牧夫先生に深謝いたします。

文　献

1）平成14年結核発生動向調査年報.
2）大谷真喜子，山下敏夫：結核症例の特徴―最近の報告―．耳咽頭頸．2000；72 (3)：177–183.
3）Rom WN, Garay SM: Tuberculosis, 2nd edition, Lippincott Williams & Wilkins, Philadelphia, 2004, 480–482.
4）Mohammad SA, Iftihar S: Tuberculous otitis media: Two case reports and literature review. Ear Nose Throat J. 2002；81 (11)：792–794.
5）青柳　優：結核性中耳炎の治療．JOHNS. 1997；13：1221–1224.
6）平出文久，松原　宏，山口宏也：最近の中耳結核の特徴と診断について．耳喉．1978；50：709–715.
7）鵜飼幸太郎，坂倉康夫，由井誠一郎，他：中耳結核48症例．日耳鼻．1982；82：555–560.
8）宮下　弘，石田直人，松浦由美子，他：結核性中耳炎の8例について．耳鼻臨床．1992；85：365–372.
9）石井彩子，小島博己，宮崎日出海，他：中耳・上咽頭結核の1例．耳展．2001；44：481–486.
10）宮下　弘：結核性中耳炎．JOHNS. 1993；9：939–945.
11）Nishiike S, Irifune M, Doi K, et al.: Tuberculous Otitis Media: Clinical Aspects of 12 Cases. Ann Otol Rhinol Laryngol. 2003；112：935–938.
12）Robson SC, White NW, Aronson I, et al.: Acute-phase response and the hypercoagulable state in pulmonary tuberculosis. Br J Haematol. 1996；93：943–949.
13）American Thoracic Society/Centers for Disease Control and Prevention/Infectious Diseases Society of America: Treatment of Tuberculosis. Am J Respir Crit Care Med. 2003；167：603–662.

Case Report

FOUR CASES OF OTITIS MEDIA TUBERCULOSA

Takanori NUMATA, Yoko SHIRAI, Hiromichi HARA, Tetsuo SATO

Abstract Otitis media is a rare involvement among extrapulmonary tuberculosis. We reported 4 cases of otitis media tuberculosa, and their mean age was 28.3 (ranging 20 to 37). Three of them were complicated with pulmonary tuberculosis. Since it takes several months to establish definite diagnosis, such cases could have high risk in spreading tuberculosis. Examinations of acid-fast bacilli by smear and culture, histopathological examinations and in particular polymerase chain reaction are most useful for the early diagnosis. Delay in the administration of antituberculosis drugs may cause the difficulty in hearing, and surgical treatment is needed in some cases.

Key words: Otitis media tuberculosa, Pulmonary tuberculosis, Extrapulmonary tuberculosis, Polymerase chain reaction (PCR), Thrombophlebitis

Division of Respiratory Disease, Department of Internal Medicine, Jikei University School of Medicine

Correspondence to: Takanori Numata, Division of Respiratory Disease, Department of Internal Medicine, Jikei University School of Medicine, 3–25–8, Nishi-shimbashi, Minato-ku, Tokyo 105–8461 Japan. (E-mail: t-numata@jikei.ac.jp)