抗結核剤治療中に肺野への進展を認めた頸部・縦隔リンパ節結核の1例

水口 正義　田中 栄作　井上 哲朗　櫻本 稔
前田 勇司　馬庭 厚　田口 善夫

要旨：症例は27歳男性，右頸部の腫脹・疼痛と発熱のため当院耳鼻咽喉科を受診した。頸部・上縦隔CT検査にて頸部リンパ節の膿瘍形成を指摘され切開排膿が施行された。膿の抗酸菌検査で塗抹2＋，PCR検査で結核菌陽性であったため当科紹介となる。CT検査にて縦隔リンパ節の腫大もみられ，頸部・縦隔リンパ節結核として4剤HRZEで治療開始し，3カ月目より3剤HREで治療を継続した。抗結核剤開始6カ月後に咳嗽出現し，胸部単純X線にて右上肺野に浸潤影を認めた。咳嗽出現1カ月後に気管支鏡検査を施行し，右主気管支前壁に白苔をともなうポリープ様病変を認めた。同部位の生検で類上皮性肉芽腫を多数認め，抗酸菌染色は陰性であったが結核として矛盾しなかった。縦隔リンパ節の気管支穿孔によって肺内に進展した結核と考えHREによる治療を継続し，リンパ節腫大，肺野の浸潤影はともに改善を認めた。

キーワーズ：肺結核，頸部リンパ節結核，縦隔リンパ節結核，肺病変，気管支鏡

はじめに

成人発症の縦隔リンパ節結核は比較的稀であり，肺病変を伴わない場合は縦隔腫瘍や悪性リンパ腫などとの鑑別を要し，診断に難渋することがある[1)2)]。今回われわれは，抗結核剤による治療中に縦隔リンパ節の気管支内穿孔により肺野への進展を認めた頸部・縦隔リンパ節結核の1成人例を経験したので文献的検討とともに報告する。

症　例

患　者：27歳，男性。

主　訴：右頸部腫脹・疼痛，発熱。

既往歴，家族歴：ともに特記すべきことなし。

生活歴：ロックバンドの一員，喫煙は20本/日×10年。

現病歴：2001年7月9日に右頸部の腫脹と疼痛および38℃台の発熱のため当院耳鼻咽喉科を受診，頸部CT検査にて頸部リンパ節の膿瘍形成を指摘され入院となった。切開排膿施行，膿の抗酸菌検査で塗抹2＋，PCR検査で結核菌陽性であったため当科7月11日紹介となった。

入院時現症：身長170.6 cm，体重55 kg，体温38.4 ℃，血圧110/60 mmHg，脈拍100/分・整，右頸部に4 cm大の腫瘤を触知，弾性軟で圧痛があり，心雑音はなく，呼吸音は清明であった。

入院時検査成績（Table）：白血球数が10500/μl，CRPが2.3 mg/dlと上昇を認めた。ツベルクリン反応は8×8/35×32 mmで水疱を認め強陽性であった。喀痰抗酸菌検査は塗抹陰性であった。

頸部，上縦隔CT（Fig. 1）：耳鼻咽喉科入院時の頸部，上縦隔のCTを示す。右頸部リンパ節と思われる部分に腫瘤を認め，辺縁は造影されるが，内部は壊死に陥っていると思われるlow densityを示している（Fig. 1上）。上縦隔にも同様の所見を有する右気管気管支リンパ節（Fig. 1下），右気管傍リンパ節，上縦隔上部リンパ節を認める。

胸部X線写真（Fig. 2）：当科紹介時の胸部X線写真を示す。肺野に明らかな異常は見られないが，右上縦隔陰

天理よろづ相談所病院呼吸器内科

連絡先：水口正義，天理よろづ相談所病院呼吸器内科，〒632-8552 奈良県天理市三島町200
(E-mail: minakuchi@tenriyorozu-hp.or.jp)
(Received 8 Sep. 2004/Accepted 8 Dec. 2004)

Table Laboratory findings on admission

Hematology			Biochemistry			Serology	
WBC	10500	/μl	BUN	18.9	mg/dl	CRP	2.3 mg/dl
Lym	11.8	%	Cr	1.0	mg/dl		
Mon	9.4	%	TP	7.1	g/dl	PPD skin test	
Eos	1.5	%	LDH	205	IU/l	PPD	8×8/35×32 mm
Bas	0.3	%	GOT	37	IU/l		
Neut	77.0	%	GPT	34	IU/l	Sputum examination	
RBC	4.35×10^6	/μl	γ GTP	21	IU/l	acid-fast bacilli	
Hb	13.5	g/dl	Na	141	mmol/l	smear	(−)
Ht	40.6	%	K	4.0	mmol/l	bacterial culture	normal flora
Plt	17.7×10^4	/μl	Cl	105	mmol/l		

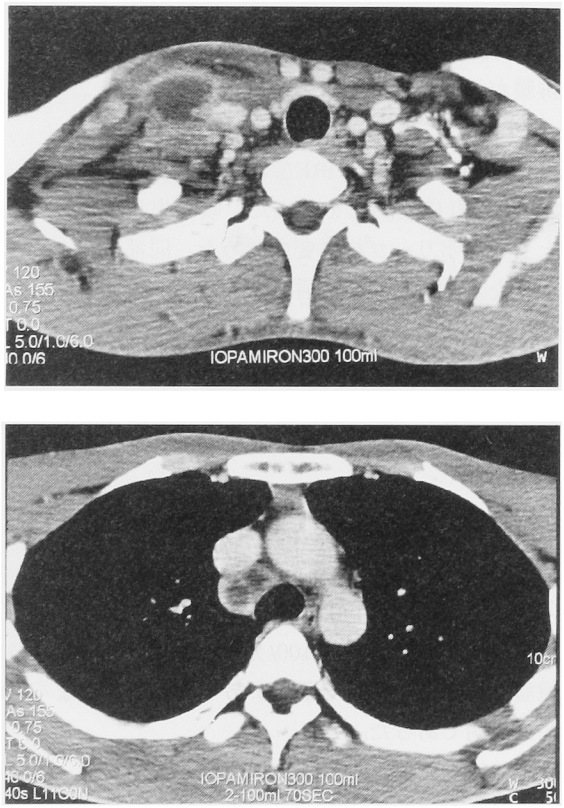

Fig. 1 Cervical and superior mediastinal CT images show right supraclavicular lymphadenopathy (upper panel) and mediastinal lymphadenopathy (lower panel).

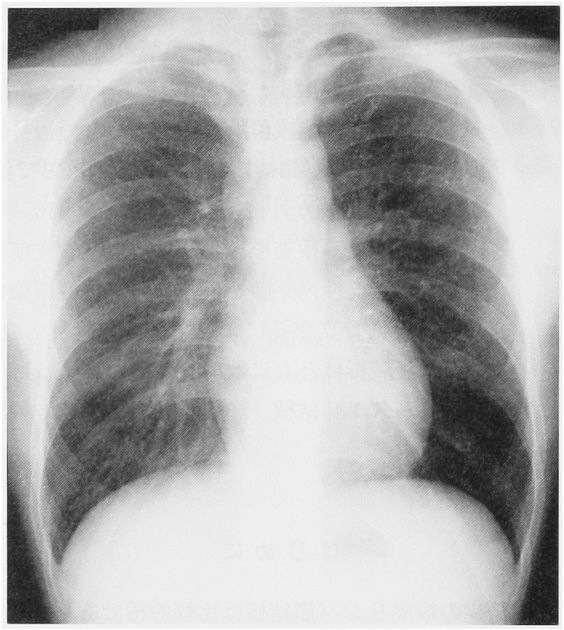

Fig. 2 Chest roentgenogram on admission shows widening of right superior mediastinum.

影の拡大を認める。

臨床経過：縦隔リンパ節の腫大については，造影CTで辺縁が造影され，中央部が低濃度を示し，頸部リンパ節と同様の所見であったことからリンパ節結核と考え，肺野に異常を認めないことから頸部・縦隔リンパ節結核と診断し，2001年7月12日よりINH，RFP，EB，PZAによる治療を開始した。9月からはPZAを中止し，3剤による治療を継続した。これら3剤は後の結核菌薬剤感受性検査で感受性があることを確認した。しかし2002年1月9日の胸部X線写真（Fig. 3B）で治療約6カ月後の2001年12月26日（Fig. 3A）にはみられなかった浸潤影が右上肺野に散在性に出現した。同日に喀痰抗酸菌検査施行したが塗抹陰性であった。2002年1月24日に撮影した胸部CT（Fig. 4）では縦隔リンパ節に接した周囲肺実質に淡い肺野濃度の上昇を認めるほか，円形陰影や小葉中心性陰影，樹枝状陰影を認め，境界が比較的明瞭な2cm大の細長い陰影を認めた。縦隔リンパ節は内部に壊死を伴いサイズは2001年7月と比較して増大していた。縦隔リンパ節より結核菌が肺野に散布した可能性を考え2002年2月14日に気管支鏡検査を施行した。右主気管支の前壁に白苔を伴うポリープ様病変を認め（Fig. 5），同部位にて生検を施行した。病理組織学的には気管支上皮下の間質に類上皮性肉芽腫を多数認め，抗酸菌染色は陰性であったが結核として矛盾しなかった。そのため3剤による治療を継続し，2002年9月5日の胸部X線写真（Fig. 6）では肺野病変は消失し，縦隔リンパ節の腫大も改善した。

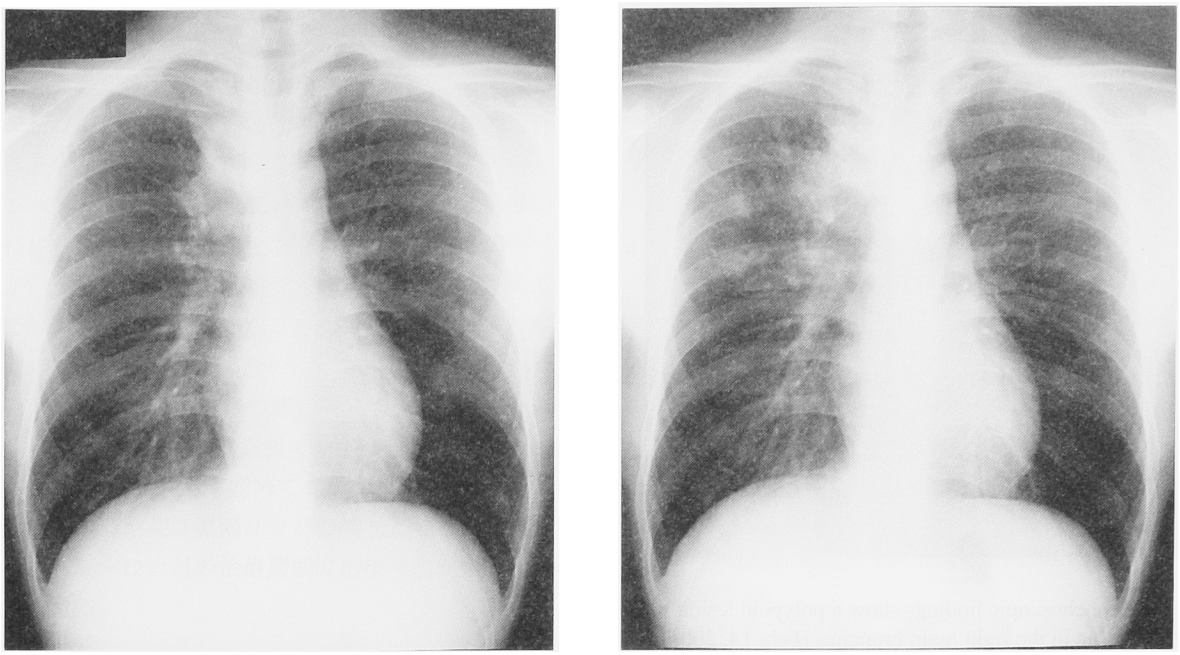

(A) (B)

Fig. 3 (A) Chest roentgenogram shows widening of the right superior mediastinum. No shadows were observed in the lung fields (Dec. 26, 2001). (B) Chest roentgenogram shows infiltrative shadow in the right upper lung field (Jan. 9, 2002).

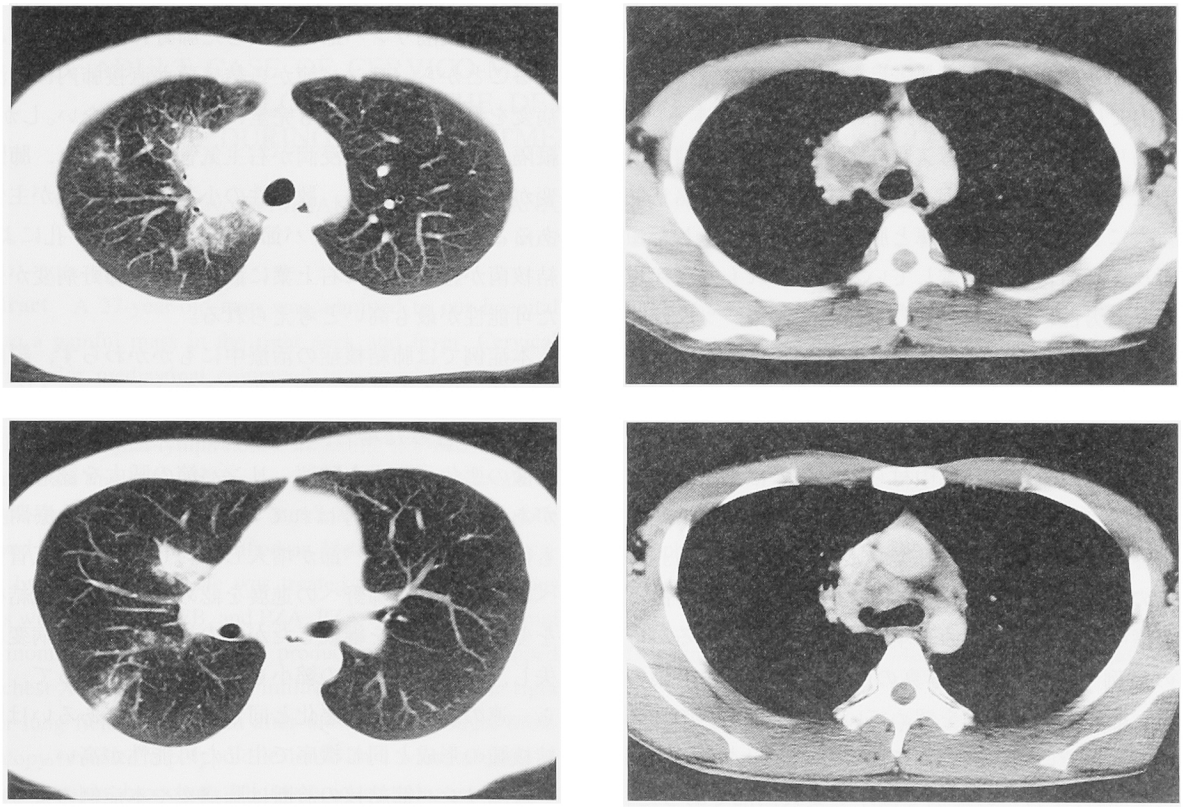

Fig. 4 Chest CT images show development of mediastinal lymphadenopathy and centrilobular, tree-in bud, ground glass, and linear shadow in the right upper lung field (Jan. 24, 2002).

Fig. 5 Bronchoscopic findings show a polypoid lesion with necrotic tissue in the right main bronchus (Feb. 14, 2002).

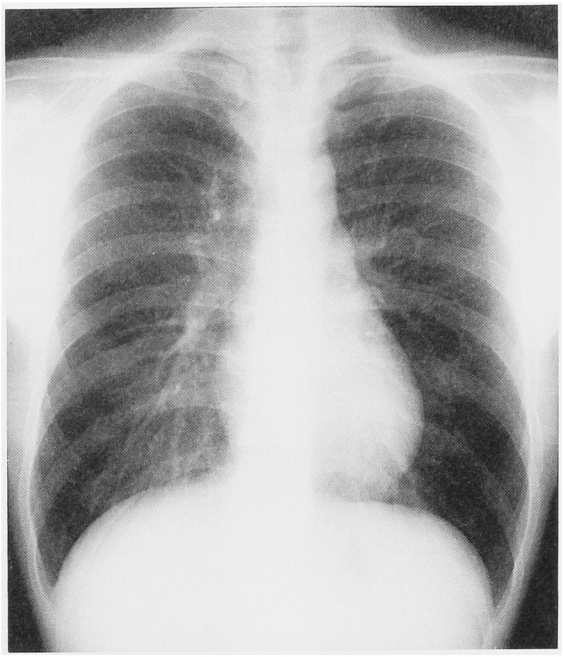

Fig. 6 Chest roentgenogram after treatment shows disappearance of widening of right superior mediastinum and infiltrative shadows in the right upper lung field (Sep. 5, 2002).

考　　察

本症例では治療開始時に肺内病変は認めず，治療開始約6カ月で肺病変が出現した。縦隔リンパ節結核から肺野に結核が進展したとする報告は，われわれが調べたかぎり国内では1990年以降2例の報告がある。川本ら[3]は頸部縦隔リンパ節結核から気管支縦隔瘻を起こし肺野病変をきたした症例を報告しており，中村ら[4]は縦隔リンパ節腫大による反回神経麻痺と肺野への進展を呈した頸部縦隔リンパ節結核を報告している。いずれも基礎疾患のない成人男性に発症しており，発熱を認め，ツ反は強陽性であった。肺野病変の出現は本症例では治療開始約6カ月後で川本らの症例とほぼ同時期であったが，中村らのものでは約20日後と他の2例と比較すると早い時期に出現している。これは中村らの症例では入院時の胃液検査のPCRで結核菌が検出されており治療開始時すでに気管内に結核菌が浸潤していたものと思われる。肺野病変の胸部CT所見は川本らの症例では右上葉の散在性の小葉中心性病変を認め，本症例と類似している。中村らの症例では胸部X線写真の所見のみで，左上葉の浸潤影とその内部に空洞を認めている。気管支への浸潤部位は本症例では右主気管支であったが，川本らの症例では右中間幹，中村らの症例では左上葉入口部であった。いずれの症例も肺野病変が出現した領域は気管支への浸潤部位と同側でしかもその近傍の肺葉にみられている。

縦隔リンパ節結核から肺野への進展機序として気道への穿孔や浸潤が契機となり気道に達した結核菌が肺野へ経気道性に散布されると考えられている[2)~4)]。本症例では肺野の初感染病巣再燃の可能性や，胸部CT検査で，腫大した縦隔リンパ節に隣接した肺野に濃度上昇がみられることから，リンパ節から結核菌が直接肺内に浸潤し病変を形成した可能性も完全には否定できない。しかし，縦隔リンパ節結核の浸潤が右主気管支にみられ，肺野病変が右上葉に限局し，散在性の小葉中心性病変が主体であることから，縦隔リンパ節結核の気管支内穿孔により，結核菌が経気道性に右上葉に散布され，肺野病変が生じた可能性が最も高いと考えられる。

本症例では肺結核症の治療中にもかかわらず，縦隔リンパ節の増大と肺野病変の出現を認めた。RFPを含む強化療法を行った場合，治療開始3カ月頃までに胸部X線像の悪化，胸水の貯留，リンパ節の腫大を認めることがあり初期悪化と呼ばれている[5)]。本症例は治療開始後も徐々に縦隔リンパ節が増大し，約6カ月後に気管支内への穿孔および肺野への進展を認めた。しかし抗結核剤を変更せず治療を継続したがその後順調に肺野病変は消失し，縦隔リンパ節の縮小も認めた。したがって，これら一連の経過は初期悪化と同じメカニズムあるいは胸膜結核腫の形成と同じ機序で生じた可能性が高い。

縦隔リンパ節結核の診断は肺病変や本症例のように頸部リンパ節結核が合併している場合はそれほど難渋することはないが，病変が縦隔に限局した場合は困難である。Baranら[6)]は肺野病変のない肺門，縦隔リンパ節結核の成人17例について検討し，15例で気管支病変を認め，9例で気管支鏡検査により採取された検体によって確定

診断が得られたことを報告している。縦隔リンパ節結核が疑われた場合は，肺野病変の有無にかかわらず気道への浸潤の可能性を考え喀痰抗酸菌検査を行うとともに，結核菌が検出されない場合は気管支鏡検査を積極的に行うべきと考える。

リンパ節結核の治療期間に関して，上田ら[7]は通常の肺結核症と同様の標準短期化学療法で治癒は十分期待できるが，大規模臨床試験に基づくエビデンスが十分あるわけではなく今後の課題であると論じている。リンパ節結核から肺野に進展した場合の治療期間についてのエビデンスも当然なく，中村らの報告[4]では治療開始9カ月目に胸部CT所見で，肺野病変の縮小・空洞の消失，腫大縦隔リンパ節の消失を認めており，本症例でも12カ月の治療で肺野病変，縦隔リンパ節腫大とも改善していることから9～12カ月の治療期間で治癒可能ではないかと考えられる。

文　献

1）金子　保，池原邦宏，斉藤千代子，他：頸部・縦隔リンパ節結核の1例．日胸疾会誌．1993；31：1337–1340.

2）岩永知秋，西田富昭，谷口哲夫，他：著明な縦隔リンパ節腫大をきたした結核性縦隔リンパ節炎3自験例の臨床的検討．日胸疾会誌．1996；34：621–626.

3）川本　仁，神辺真之，高橋宏幸，他：気管支縦隔瘻から肺野病変を来したと考えられた頸部縦隔リンパ節結核の1例．日呼吸会誌．1998；36：1053–1057.

4）中村守男，藤島清太郎，堀　進悟，他：縦隔リンパ節腫大による反回神経麻痺と肺野への進展を呈した頸部・縦隔リンパ節結核の1例．日呼吸会誌．2000；38：223–228.

5）鈴木公典，林　文，山岸文雄，他：成人肺門リンパ節結核の治療中，リンパ節の気管支内穿孔が疑われた1例．結核．1991；67：127–131.

6）Baran R, Tor M, Tahaoglu K, et al.: Intrathoracic tuberculous lymphadenopathy: clinical and bronchoscopic features in 17 adults without parenchymal lesions. Thorax. 1996; 51: 87–89.

7）上田哲也，村山尚子，長谷川吉則，他：リンパ節結核23症例の臨床的検討．結核．2004；79：349–354.

Case Report

AN ADULT CASE OF CERVICO-MEDIASTINAL LYMPH NODES TUBERCULOSIS FOLLOWED BY THE DEVELOPMENT OF PULMONARY LESIONS DURING THE TREATMENT WITH ANTITUBERCULOUS DRUGS

Masayoshi MINAKUCHI, Eisaku TANAKA, Tetsuro INOUE, Minoru SAKURAMOTO, Yuji MAEDA, Ko MANIWA, and Yoshio TAGUCHI

Abstract A 27-year-old man was admitted to our hospital due to a painful mass in the right neck and fever. Cervical and superior mediastinal computed tomography showed an enlargement of right supraclavicular lymph node and multiple swollen mediastinal lymph nodes, including low-density areas and contrast medium-enhanced septa and margins. Smears of the pus obtained from right supraclavicular lymph node showed acidfast bacilli identified as *Mycobacterium tuberculosis* by PCR method. He was treated with antituberculous drugs with INH, RFP, EB, and PZA. PZA was given for initial two months. Six months later, productive cough developed and chest X-ray films showed infiltrative shadow in the right upper lung field. One month after the onset of cough, bronchoscopy revealed a polypoid lesion with a white coating in the right main bronchus. Microscopic examination of the specimen obtained by transbrochial biopsy revealed many epithelioid cell granulomas, consistent with tuberculosis.

From these findings, pulmonary lesion was suggested to be due to invasion of the mediastinal lymph node into the bronchus. After one year of antituberculous chemotherapy, the swelling of the cervical-mediastinal lymph nodes was reduced and the abnormal chest X-ray shadows disappeared.

Key words: Pulmonary tuberculosis, Cervico-mediastinal lymph node tuberculosis, Pulmonary lesions, Flexible bronchoscopy

Department of Respiratory Medicine, Tenri Hospital

Correspondence to: Masayoshi Minakuchi, Department of Respiratory Medicine, Tenri Hospital, 200 Mishima-cho, Tenri-shi, Nara 632–8552 Japan.
(E-mail: minakuchi@tenriyorozu-hp.or.jp)