腸結核による穿孔性腹膜炎に対し回腸・横行結腸切除，一時的回腸瘻造設にて救命しえた重症肺結核の1例

[1]黒田　文伸　[2]八木　毅典　[2]山岸　文雄　[2]佐々木結花
[2]濱岡　朋子　[1]日暮　浩実

要旨：症例は27歳男性，韓国人。発熱・咳嗽・食欲不振・体重減少を訴え，平成12年9月18日当院入院となった。胸部レントゲンにて空洞を伴う浸潤影と喀痰抗酸菌塗抹検査陽性を認め肺結核と診断し，リファンピシン（RFP），イソニアジド（INH），エタンブトール（EB）の投与を開始した。治療2日後，腹痛を訴え，筋性防御・反跳現象を認めた。緊急開腹術を行い，小腸に多発性の潰瘍と穿孔を認めた。穿孔部を含む上行結腸と回腸の一部を切除し回腸瘻を造設した。切除標本の病理組織所見では腸管壁に乾酪壊死を伴う肉芽腫を認め，抗酸菌染色では肉芽腫内に抗酸菌を多数認めた。術後，抗結核薬の内服が不可能である間は，INHとストレプトマイシン（SM）の注射を施行した。初回の手術より6日後，再穿孔のため再開腹し腸切除を施行した。2回目の手術の5日後より，RFP，INH，レボフロキサシン（LVFX）の経口投与を行った。平成13年2月8日に3回目の開腹術を施行，腸管を側々吻合し回腸瘻を閉鎖した。抗結核薬の内服を続け，平成13年4月7日韓国へ帰国した。近年，腸結核は抗結核薬の出現により減少したが，念頭におくべきであると考えられた。

キーワーズ：腸結核，開腹術，穿孔，腹膜炎，腸瘻，外国人

はじめに

本邦の腸結核患者は抗結核薬の開発普及による結核罹患率の低下に伴い減少し，近年では比較的稀な疾患である。今回われわれは重症肺結核に続発した腸結核による穿孔性腹膜炎に対し，回腸・横行結腸切除，一時的回腸瘻造設にて救命しえた1例を経験したので文献的考察を加え報告する。

症　例

症　例：27歳，男性，韓国人。職業，飲食店店員。

主　訴：咳嗽，発熱，食欲不振，体重減少。

既往歴：平成2年に韓国で肺結核と診断され，内服治療を受けるも詳細は不明。

現病歴：平成6年に韓国より来日，不法滞在し就労していた。平成12年3月より咳嗽，発熱，食欲不振，体重減少，7月より左側胸部痛を自覚するも放置していた。9月18日症状が増悪したため当院受診し，胸部レントゲン検査（Fig. 1）にて両側肺野に空洞の多発を伴う浸潤影を認め，肺結核の診断（学会分類 *b* I 3）で同日入院となった。

入院時現症：身長178 cm，体重51 kgとるいそうが著明。体温37.2度，血圧92/62 mmHg，脈拍80/分・整，呼吸数20回/分。呼吸音は全肺野でcoarse crackleを聴取。腹部は全体に圧痛を認めるも，筋性防御，反跳現象は認めなかった。

入院時検査成績（Table 1）：血沈100 mm/1 hr，CRP 20.9 mg/d*l*と炎症反応が著明で，Hb 9.3 g/d*l*と貧血があった。また，TP 5.1 g/d*l*，Alb 1.7 g/d*l*，T-Cho 76 mg/d*l*と低栄養状態であった。喀痰は抗酸菌塗抹検査10号，結核菌PCRは陽性であった。

入院後経過：平成12年9月18日入院当日よりイソニアジド（INH），リファンピシン（RFP），エタンブトール（EB）の抗結核薬を開始した。9月20日早朝，突然，腹痛が出現した。腹部は筋性防御，反跳現象を認め，同日施

[1]千葉大学医学部附属病院呼吸器内科，[2]国立療養所千葉東病院呼吸器科

連絡先：黒田文伸，千葉大学医学部附属病院呼吸器内科，〒260-8677 千葉県千葉市中央区亥鼻1-8-1（E-mail: fkuroda@insei.m.chiba-u.ac.jp）

(Received 1 Feb. 2002/Accepted 8 May 2002)

行した胸部レントゲン（Fig. 2）では横隔膜直下に free air を認めた。消化管穿孔による急性腹膜炎と診断し，同日緊急開腹術を行った。術中所見（Fig. 3）は，小腸広範囲にわたり漿膜側より触知する輪状潰瘍を多数認めた。回盲部より15 cm 口側の回腸に直径1.5 cm の穿孔があり，上行結腸の一部から穿孔部を含む30 cm の回腸を切除した。腸間膜リンパ節は腫大し，中等量の黄色混濁の腹水が貯留していた。全身状態が悪いため腹腔内での吻合は縫合不全の危険が高いと判断し，回腸断端は回腸瘻とし人工肛門を造設，上行結腸断端は盲端として腹腔内にとどめ閉腹した。切除標本の病理組織所見の HE 染色（Fig. 4）では，腸管壁に多数の好中球浸潤を含んだ乾酪壊死，類上皮細胞，ラングハンス巨細胞からなる肉芽腫を認めた。チール・ネールゼン染色では肉芽腫内に抗酸菌を多数認めた。また，腸間膜リンパ節の病理所見においてもラングハンス巨細胞からなる肉芽腫，チール・ネールゼン染色で抗酸菌を多数認めた。術後，抗結核薬の内服は不可能であったため，INH の点滴静注とストレプトマイシン（SM）の筋注を施行した。術後6日目の9月26日，再度腹膜炎の症状があり，再開腹にて，人工肛門から90 cm 口側の回腸に穿孔を認めた。穿孔部を含めた110 cm の回腸を切除，漿膜に達する深い潰瘍が認め

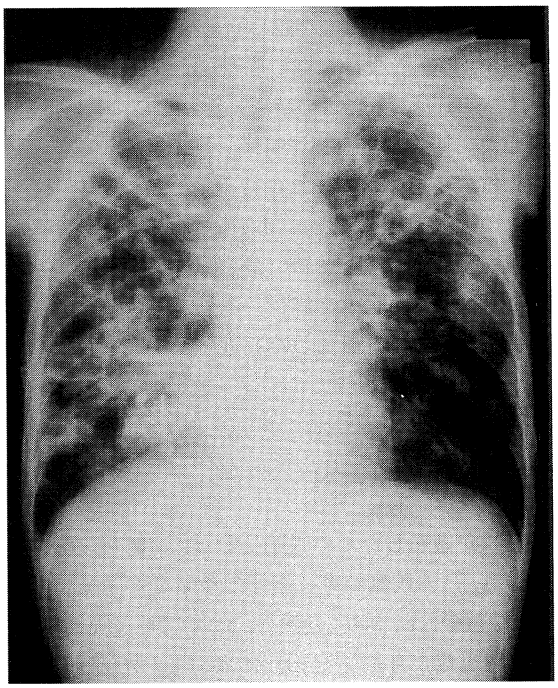

Fig. 1 Chest X ray on admission showed infiltrations with cavity in both lung fields.

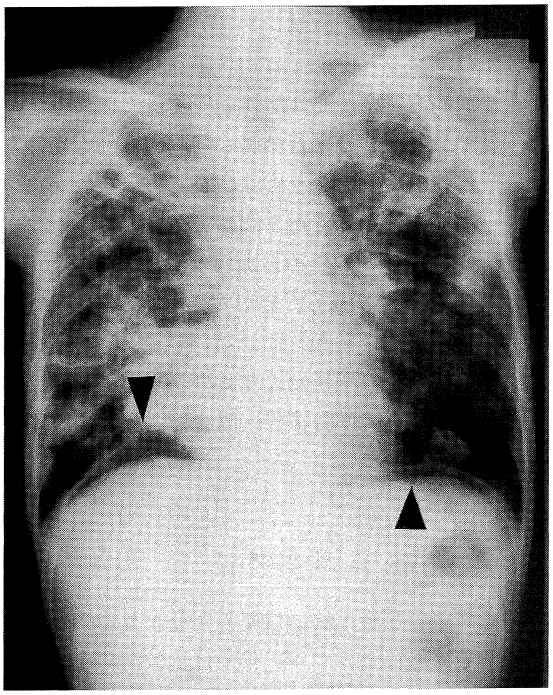

Fig. 2 Chest X ray on 2 days after starting treatment showed free air under diaphragms.

Table Laboratory data on admission

Hematology			Biochemistry			Sputum	
WBC	10700	/μl	TP	5.1	g/dl	acid fast bacilli	
RBC	372×10^4	/μl	Alb	1.7	g/dl	smear Gaffky 10	
Hb	9.3	g/dl	GOT	32	IU/l	culture 4+	
HCT	28.4	%	GPT	31	IU/l	PCR *M. tuberculosis*	
PLT	48.2×10^4	/μl	LDH	313	IU/l		
			ALP	939	IU/l	Tuberculin reaction	
ESR	100	mm/hr	T-Cho	76	mg/dl	0×0 / 14×13	
			ChE	27	IU/l		
Serology			UA	2.3	mg/dl		
CRP	20.9	mg/dl	BUN	13.4	mg/dl	Urinalysis	
HBs-antigen		(−)	Cr	0.5	mg/dl	Color	Normal
HCV-antibody		(−)	Na	126	mEq/l	Proteinuria	(+)
HIV1-antibody		(−)	K	4.0	mEq/l	Hematuria	(−)
			Cl	91	mEq/l	Sugar	(−)

Fig. 3 Findings of laparotomy was multiple ulcers and perforation of ileum.

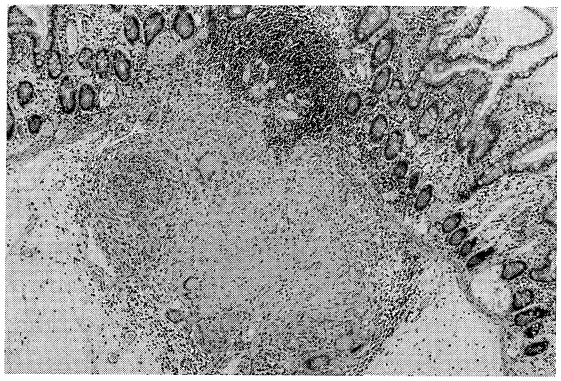

Fig. 4 Histopathologic examination of resected ileum showed epithelioid cell granuloma with caseous necrosis.

られた十数カ所の腸管壁を漿膜縫合にて補強し閉腹した。再開腹術の術後経過は良好で，10月1日よりINH，SMに加え，RFP，レボフロキサシン（LVFX）の内服を開始，10月4日より経口食を開始した。なお，入院時の喀痰から培養された結核菌の薬剤感受性検査では，耐性は認めなかった。以後，経過は順調であったが，平成12年11月4日右気胸を発症した。胸腔ドレナージを施行するも改善せず，平成13年1月11日に右胸腔鏡下手術を行った。2月8日，回腸上行結腸吻合・回腸瘻閉鎖術を施行した。腹腔内の癒着は中等度でありこれらを剝離し，回腸と横行結腸を側々吻合した。腸管の漿膜面からの観察では，潰瘍はすべて消失し腸管膜のリンパ節の腫大は消失していた。術後の食事通過は良好で，RFP，INH，LVFXの内服を継続した。SMは連日3カ月間の後，週2回4カ月間投与し中止した。3月8日に退院後，4月7日に韓国へ帰国した。

考　　察

腸結核は，化学療法の出現以前は大部分が肺結核に続発するものであった。1952年の報告[1]によると400例の肺結核患者剖検例では，腸結核を388例（97.0%）に合併していた。その後抗結核剤の開発普及と生活水準の向上により結核罹患率は減少し，それに伴い腸結核の罹患率も減少した。2000年の結核新登録患者数は39,384人であり，そのうち腸結核の新登録患者数は356人（0.9%）と比較的少数であった[2]。しかし，1986年から1995年までにおける腸結核の本邦報告例の解析[3]では，近年，腸結核は減少傾向にはなく決して無視できる疾患ではないとしている。また，その内容については肺結核を伴わない腸結核の割合は54.2%と増加しており，活動性の肺結核に続発したものは19.4%に過ぎなかったとしている。本例は医療機関受診の遅れや栄養状態が不良であることにより重症化した肺結核に続発した腸結核症例であり，超過滞在外国人であることが大きく関与していると考えられた。外国人の医療機関への受診行動を抑制する因子として言葉の問題，経済的な問題，病気や医療の情報不足，入国管理局に対する恐れなどが挙げられており[4]，在日外国人結核症は若年者，進行例が多く，不法在留者は治療中断例が多かったとされている[5]。近年，在日外国人の結核患者の増加が指摘されており，今後，このような受診の遅れにより重症化するケースが増える可能性がある。

腸結核の診断はPaustian[6]によると，①培養または組織の動物接種による結核菌の証明，②病変部の病理学的検索による結核菌の証明，③病変部の組織から乾酪壊死を伴った肉芽腫の証明，④手術所見で典型的な肉眼所見，の4項目のうち1つが必要であるとされている。本例はそのすべてを満たしていた。消化管結核の部位別の頻度についての報告[3]では，結腸（66.3%），回盲部（44.6%），小腸（36.0%）の順で高率であったとされている。回盲部付近に好発する理由は内容物が生理学的に停滞しやすいこと，パイエル板などのリンパ組織が豊富にあることなどが考えられている[6]。腸結核の合併症には，腸閉塞，膿瘍，瘻孔形成，出血，穿孔，腹膜炎などの報告がある。本例では穿孔および，それに続発する腹膜炎を認めた。一般的に腸結核で穿孔をきたす頻度は低く1.2～4%[7]，あるいは2～7%[8]とされている。腸結核で穿孔をきたす頻度が低い理由は潰瘍底に一致して結核性肉芽の増生傾向が強いこと，漿膜がfibrinの析出や結核結節により肥厚すること，大網や隣接する腸管が癒着しやすいことなどが考えられている[9]。それでも穿孔を起こす原因として，栄養状態不良による潰瘍上皮の再生不良が挙げられている[10]。本例は栄養状態は極めて不良であり，穿孔部の潰瘍底には組織学的に上皮の再生はみられず脆弱であった。

RFPが本邦で薬価収載された1972年から2001年までに本例を含め本邦で報告された腸結核穿孔例27例を分析した。年齢は平均51.1±18.7歳，男性22例，女性5例と男性に多かった。肺結核に続発するものは20例（74%），肺結核を伴わないものは7例（26%）であり，腸結核全体の解析[3]と比べると肺結核に続発する割合が高かった。栄養状態は記載のあった例では平均総蛋白5.4 g/d*l*，アルブミン2.5 g/d*l*，総コレステロール122 mg/d*l*と不良であった。ツベルクリン反応は不明15例を除くと強陽性1例（8%），中等度陽性1例（8%），弱陽性3例（25%），陰性7例（59%）であり，免疫機能が低下している状態がうかがわれた。また，5例に医原性に免疫を低下させる現病歴を認めた。その内訳は，子宮癌に対し放射線治療が行われた例が1例[11]，悪性リンパ腫に対し抗癌剤を投与された例が1例[12]，膠原病や呼吸不全等の理由でステロイドを使用された例が3例[13)~15)]であった。穿孔部位は回腸21例（77%），空腸4例（15%），大腸1例（4%），十二指腸1例（4%）であった。治療は26例（96%）に緊急開腹術が行われており，手術が行われなかったのは重症の肺結核と肺炎による急性呼吸不全をきたしたため死亡した1例[14]（4%）のみであった。予後は不明2例を除くと軽快17例（68%），死亡8例（32%）と不良であった。また，開腹術を行った26例中，病巣を含む消化管を切除したのち腹腔内にて消化管を吻合されたのは23例（88%），腹腔ドレナージ留置のみ行われたのは1例（4%）であり，全身状態不良のため回腸瘻の造設をされたのは2例（8%）であった。そのうちの1例は術後7日目で死亡しており[16]，二期的に手術を行い消化管を吻合し回腸瘻を閉鎖し救命し得た例は本例の他になかった。本例は多発性潰瘍が広汎にわたっており穿孔部以外にも潰瘍のため脆弱な部分を多数認めたが初回手術の際は機能保存のため30 cmの切除にとどめた。残存小腸が3分の1以下であると短腸症候群を起こす可能性がある。一般的な小腸切除後の栄養管理に関しては，残存小腸90～180 cmでは6～12カ月，60～90 cmでは1～6カ月のtotal parenteral nutrition（TPN）を必要とし，60 cm以下ではTPN離脱困難であったと報告[17]されている。しかし，本例は残存小腸の再穿孔のため110 cmの追加切除を余儀なくされた。多発性潰瘍の場合，残存機能を保持しかつ再発の可能性を最小限にとどめる切除範囲の決定をしなくてはならないが，その判断は難しいことを認識させられた。残存小腸の他部位の潰瘍の穿孔のため再手術が行われた報告は本例の他にはなかったが，死亡例のなかには再穿孔していた症例が含まれている可能性はある。穿孔の時期については，抗結核薬を開始され14日以上経過していたのにもかかわらず穿孔をきたしたのは5例（19%）であり，最も長期な例は抗結核薬開始後150日[18]であった。抗結核薬の内服ができていても腸結核は穿孔をきたしうることが示唆された。

肺結核は全身に播種しうる疾患であり，特に全身状態，栄養状態不良の症例においては若年者であっても消化管を含む全身を注意深く観察しなければならないことを再認識させられた。

最後に手術を施行していただきました千葉社会保険病院　室谷典義先生に陳謝致します。本例は，第139回日本結核病学会関東支部会（平成13年5月，東京）において報告した。

文　献

1）黒丸五郎：「腸結核の病理」，結核新書（12），医学書院，東京，1952, 11-16.
2）厚生労働省健康局結核感染症課：「結核の統計　2001」，財団法人結核予防会，東京，2001, 81.
3）八尾恒良，櫻井俊弘，山本淳也，他：最近の腸結核―10年間の本邦報告例の解析．胃と腸．1995；30：485-490.
4）山村淳平，沢田貴志：超過滞在外国人の結核症例検討．結核．2000；75：79-88.
5）山岸文雄，鈴木公典，佐々木結花，他：在日外国人の結核症例の背景および治療完了状況の検討．結核．1993；68：545-550.
6）Paustian FF, Marshall JB: Intestinal tuberculosis. Bockus Gastroenterology, 4th ed., Berk JE ed., WB Sanders, Philadelphia, 1985；vol. 3：2018-2036.
7）Coomeraswany R, Leone S, Rodescu D: A case of perforation of tuberculous enteritis. Am Rev Respir Dis. 1971；104：114-118.
8）Sweetman WR, Wise RA: Acute perforated tuberculosis enteritis, Surgical treatment, Ann Surg. 1959；149：143.
9）岩崎博信，片上信之，坂本廣子，他：小腸結核による穿孔性腹膜炎を併発した肺結核の1例．結核．1986；61：351-355.
10）原　敬志，窪田武浩，本間浩樹，他：腸結核による多発穿孔の1例．北海道外科誌．1990；35：119-122.
11）森脇義弘，望月康久，菊池光伸，他：放射線性腸炎との鑑別が困難であった回腸結核穿孔の1例．日消誌．2000；97：1391-1394.
12）桑原義之，片岡　誠，谷脇　聡，他：悪性リンパ腫の化学療法後に発症した小腸結核の1例．外科．1992；54：319-322.
13）遠藤憲幸，吉成ひろ子，小山田喜敬，他：RAに合併した腸結核による穿孔性腹膜炎の1例．岩手医誌．1996；48：649-654.
14）岩瀬彰彦，塩田智美，仲谷善彰，他：結核性痔瘻，消化管穿孔を合併した重症結核の1剖検例．結核．1997；72：515-518.
15）大谷泰介，加藤博之，遠藤俊吾，他：小腸穿孔を来した腸結核の1例．日本外科系連合会誌．1999；25：78-82.

16) 宮本康二，清水幸雄，松波英一，他；穿孔により発症し急激な転帰をとった腸結核および結核性腹膜炎の1例．外科治療．1999；81：380−383.
17) 佐和勝志，高木洋治，山東勤弥，他：短腸症候群におけるTPN離脱のための残存小腸の条件．日本腹部救急医学会誌．1998；18：1093−1098.
18) 柏木秀雄，高橋好夫，中崎隆弘，他：粟粒結核治療中に，狭窄，穿孔を併発した回腸結核の1治癒例．治療．1999；81：1260−1265.

Case Report

A CASE OF PERFORATIVE PERITONITIS COMPLICATED WITH LUNG AND INTESTINAL SEVERE TUBERCULOSIS

[1]Fuminobu KURODA, [2]Takenori YAGI, [2]Fumio YAMAGISHI, [2]Yuka SASAKI, [2]Tomoko HAMAOKA, and [1]Hiromi HIGURASHI

Abstract A 27-year-old man was admitted to our hospital in September 18, 2000, complaining of fever, cough, appetite loss and body weight loss. He was diagnosed as advanced lung tuberculosis, because of chest X-ray findings and positive acid-fast bacilli in his sputum. He was administrated rifampicin (RFP), isoniazid (INH) and ethambutol (EB). Two days after starting treatment he complained of abdominal pain and the signs of perforating peritonitis. Emergency laparotomy was performed and we observed multiple ulcers and a perforation of ileum. We resected a part of distal ileum and ascending colon and made ileostomy. Histopathologic examination of resected ileum and colon showed multiple ulcers and epithelioid cell granulomas with caseous necrosis. Many acid bacilli were identified from the lesion by specially stained tissue sections. He was administrated streptomycin and INH by injection post-operatively while oral administration was impossible. Six days after the first operation, we found the signs of perforation in another part of the ileum. So we were obliged to perform second laparotomy and resect the part involved. Five days after the second operation, he was able to take RFP, INH, and levofloxacin per oral route. On February 8, 2001 we performed ileocolonal reconstruction with side to side anastomosis and closed ileostomy at the third laparotomy. He had continued chemothrapy and went back to Korea in April 7, 2001. Although intestinal tuberculosis has sharply declined in Japan thanks to development of effective antituberculous drugs, we should keep in mind that it could be a possible cause of the acute abdomen.

Key words: Intestinal tuberculosis, Laparotomy, Perforation, Peritonitis, Ileostomy, Foreigner

[1]Department of Chest Medicine, School of Medicine, Chiba University, [2]Division of Thoracic Disease, National Chiba-Higashi Hospital

Correspondence to：Fuminobu Kuroda, Department of Chest Medicine, School of Medicine, Chiba University, 1−8−1, Inohana, Chuo-ku, Chiba-shi, Chiba 260−8677 Japan. (E-mail: fkuroda@insei.m.chiba-u.ac.jp)