症例報告

健常成人女性に発症した *Mycobacterium gordonae* による肺感染症の1例

[1]藤田　結花　[1]松本　博之　[2]藤兼　俊明　[1]中尾　祥子
[1]佐々木伸彦　[1]高橋　政明　[1]佐藤　和恵　[1]武田　昭範
[1]山崎　泰宏　[1]飛世　克之

[1]国立療養所道北病院内科，[2]国立療養所名寄病院内科

PULMONARY INFECTION CAUSED BY *MYCOBACTERIUM GORDONAE* IN IMMUNOCOMPETENT PATIENT

[1]*Yuka FUJITA, [1]Hiroyuki MATSUMOTO, [2]Toshiaki FUJIKANE, [1]Shoko NAKAO, [1]Nobuhiko SASAKI, [1]Masaaki TAKAHASHI, [1]Kazue SATO, [1]Akinori TAKEDA, [1]Yasuhiro YAMAZAKI, and [1]Katsuyuki TOBISE

[1]**Department of Internal Medicine, National Dohoku Hospital,*
[2]*Department of Internal Medicine, National Nayoro Hospital*

We report a case of 67-year-old female immunocompetent patient admitted to our hospital because of hemoptysis. Computed tomography (CT) of the lung showed bronchiectasis in the right S^5 and small nodules in the right S^6 and left S^5. The cultures of sputum and bronchial washing specimen repeatedly revealed acid-fast bacilli identified as *Mycobacterium gordonae* (*M. gordonae*) by DNA-DNA hybridization (DDH) method. Thus, she was diagnosed to be infected with *M. gordonae*. She was treated with isoniazid, rifampicin, ethambutol and streptomycin. After treatment, the cultures of sputum and bronchial washing specimen converted to negative, and the chest CT showed improvement of small nodules. *M. gordonae* is a nontuberculous mycobacterium of very low pathogenic potency. Recently there have been a few reports of infection by *M. gordonae* not only in immunocompromised patients but also in immunocompetent patients. These cases were considered to be sensitive to initial standard antimycobacterial therapy, therefore, it is important to examine for *M. gordonae* in cases suspected of nontuberculous mycobacterial infection.

Key words : *Mycobacterium gordonae*, Nontuberculous mycobacteriosis, *Mycobacterium avium* complex, CT appearance, Standard antimycobacterial therapy

キーワーズ : *Mycobacterium gordonae*, 非結核性抗酸菌症, *Mycobacterium avium* complex 症, 画像所見, 化学療法

* 〒070-8644 北海道旭川市花咲町7

* 7, Hanasaki-cho, Asahikawa-shi, Hokkaido 070-8644 Japan.
(Received 4 Aug. 1999／Accepted 20 Dec. 1999)

はじめに

Mycobacterium gordonae（以下，*M. gordonae*）はgroup Ⅱ（暗発色菌）に属する非結核性抗酸菌である。水や土壌などの生活環境に生息し，非結核性抗酸菌の中でも人体に対する起病性は最も低い菌の1つと考えられている[1)]。しかし，近年では免疫不全者を中心に発症例の報告がみられ，健常人での感染症の報告も散見されるようになってきた[2)～4)]。われわれは，健康成人女性に発症した*M. gordonae*による肺感染症の1例を経験したので報告する。

症　　例

症例：67歳，女性。主訴：喀血。職歴：主婦。家業は運送業。家族歴：母と姉が胃癌で，父が脳卒中で死亡している。

既往歴：33歳時，左卵巣破裂手術，54歳時，急性腸炎，57歳時，肋骨骨折。肺結核の既往歴はない。

現病歴：平成2年，喀血にて当院に入院し，右中葉の気管支拡張症による喀血として気管支動脈塞栓術を施行され，退院した（Fig. 1-A）。その後，外来通院中に入院時の喀痰の抗酸菌培養が陽性となったため，肺抗酸菌症として同年9月25日に再入院した。9月27日からINH（H），RFP（R），SM（S）（HRS）の3剤で化学療法を開始したが，入院後の喀痰，胃液，尿，便の抗酸菌はいずれも塗抹，培養とも陰性であった。また，ナイアシンテスト陰性であり，初回入院時の喀痰培養の結果*M. gordonae*が同定された。その後，外来で治療が継続され，平成3年3月末までHRS，同年9月までHR，平成4年2月6日までH単独の化学療法を受けた。以後1～3カ月ごとに経過観察されていたが，感冒のほかに感染歴はなかった。平成9年8月に外来で施行した胸部CTでは，右S^5の気管支拡張像の増強と，右S^6，左S^5に新たに小結節影の出現が認められた。同年11月中旬より感冒様症状が出現し，11月28日に約30 m*l*の喀血を認め，12月1日に入院した。

現症：身長148.5 cm，体重41.1 kg，血圧124/74 mmHg，脈拍91/分（整），体温36.3℃，呼吸数20回/分。表在リンパ節を触知せず，胸部聴診，腹部触診にて異常所見を認めなかった。

入院時検査所見（Table 1）：末梢血，生化学検査では，鉄欠乏性貧血以外に異常所見を認めなかった。ツ反は24×18/43×26 mmの強陽性であった。リンパ球CD4 56.1%であり，HIV抗体陰性であった。

胸部X線所見：右中葉に気管支拡張像を認めた（Fig. 1-B）。

胸部CT所見：平成2年に比較して，平成9年には右

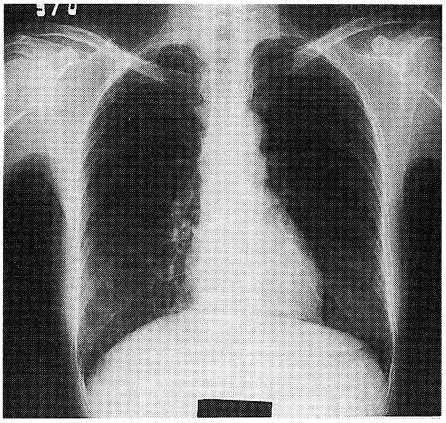

(A)

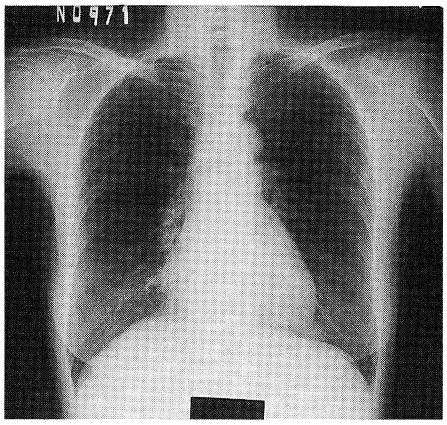

(B)

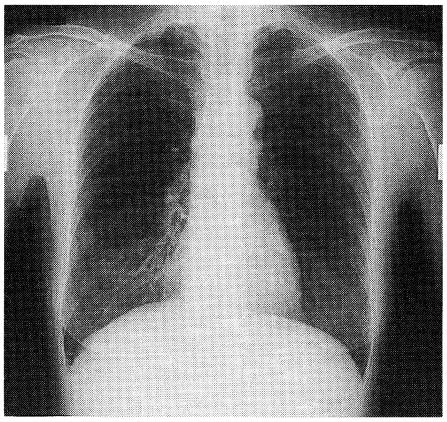

(C)

Fig. 1　Chest X-ray shows infiltrative shadow and bronchiectasis at the right middle lobe. (A) Sep. 19th, 1990. (B) On admission, Dec. 1st, 1997. (C) Feb. 15th, 1999.

Table 1 Laboratory findings on admission

WBC	5200 /mm^3	TP	7.2 g/dl
Nes	58.4 %	Alb	4.2 g/dl
Eos	1.7 %	T.Bil	0.41 mg/dl
Basos	0.7 %	GOT	21 IU/l
Monos	9.8 %	GPT	16 IU/l
Lys	29.4 %	LDH	350 IU/l
RBC	333×10^4 /mm^3	ChE	293 IU/l
Hb	9.6 g/dl	ALP	200 IU/l
Ht	29.1 %	γ-GTP	22 IU/l
Plt	24.5×10^4 /mm^3	LAP	46 IU/l
		CPK	82 IU/l
ESR	41 mm/1hr	Amylase	96 IU/l
CRP	0.1 mg/dl	BUN	12.2 mg/dl
PPD	24×18/43×26 mm	Cre	0.64 mg/dl
		CD4	56.1 %
Urinalysis	n.p.	CD8	26.4 %
		CD4/CD8	2.13

S^{5}の気管支拡張像が増強していた。また，新たに右S^{4}に斑状影，右S^{6}および左S^{5}末梢に小結節影が認められた（Fig. 2-A, B, Fig. 3-A, B)。

細菌学的検査：喀痰の一般細菌検査では常在菌のみが培養された。抗酸菌検査では，塗抹は陰性であったが，培養は2回陽性であり，それぞれ＋，＋であった。気管支鏡検査を12月3日に施行し，中葉と舌区より気管支洗浄を行った。洗浄液は淡黄色透明であり，一般細菌は検出されなかった。抗酸菌検査では塗抹はいずれも陰性であったが，培養で中葉から＋＋，舌区から＋の抗酸菌が認められた。舌区の洗浄を中葉の後に行っていたため，混入の可能性を否定する目的で翌年1月7日に2回目の気管支鏡検査を施行した。舌区に引き続き中葉の洗浄を行ったところ，いずれも塗抹陽性であり，培養にて舌区から＋＋，中葉からは＋＋＋の菌が検出された。これらの抗酸菌はすべてMTD陰性で，DDHマイコバクテリア極東キットにより*M. gordonae*と同定された。

経過：画像上，平成2年と比較して病変の悪化が認められ，かつ，*M. gordonae*が繰り返し検出されていることから，同菌の感染症と判断し，化学療法を行うことにした。平成7年に行った「結核菌感受性極東スペクトル培地」を用いた感受性検査の結果，INH 0.1γ完全耐性，5γ不完全耐性，RFP 10γ不完全耐性，50γ不完全耐性，EB 2.5γ感受性，SM 2.0γ感受性であったため，この4剤の投与を開始した。投与後1カ月で右S^{4}の斑状影，右S^{6}の小結節影の軽度の改善が認められた。今回入院時の感受性検査ではINH，RFPはほぼ同様で，EBとSMについては以前に比べて感受性が若干低下していたがほぼ同様の結果であった（Table 2)。平成10年9月，11年3月に施行した気管支洗浄液では中葉，舌区とも抗酸菌培養陰性であり，治療の効果が認められている（Fig. 1-C, Fig. 2-C, Fig. 3-C)。現在HREにて化学療法を継続中である。

考　察

*M. gordonae*は，非結核性抗酸菌の中でも人体に対する起病性は最も低いと考えられており，chronic colonizationとの鑑別が強調され[5]，その感染症の診断には慎重でなければならないとされている。確定診断のためには菌の局在とTBLBなどにより病理組織学的に肉芽腫などの特異性炎の存在が証明されることが必要とされる。自験例の場合，喀血を主訴としていたためTBLBは施行されず，組織学的に肉芽腫を確認することはできなかった。しかし，気管支拡張症が存在し，①臨床的基準において，a. 咳嗽，喀血の症状があり，b. 結核菌は1度も検出されておらず，②画像的診断基準において，a. 胸部X線上悪化が認められ，b. 多発小結節，気管支拡張像が認められ，また，③細菌学的基準において，a. 少

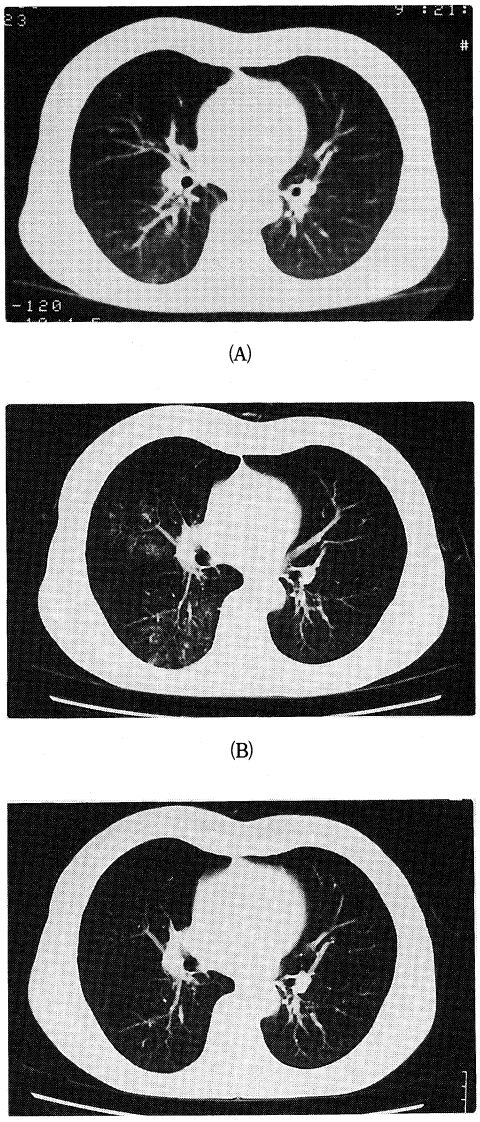

Fig. 2 Chest CT scan shows infiltrative shadow and bronchiectasis at the right middle lobe. (A) Sep. 19th, 1990. (B) On admission, Dec. 1st, 1997. (C) Feb. 15th, 1999.

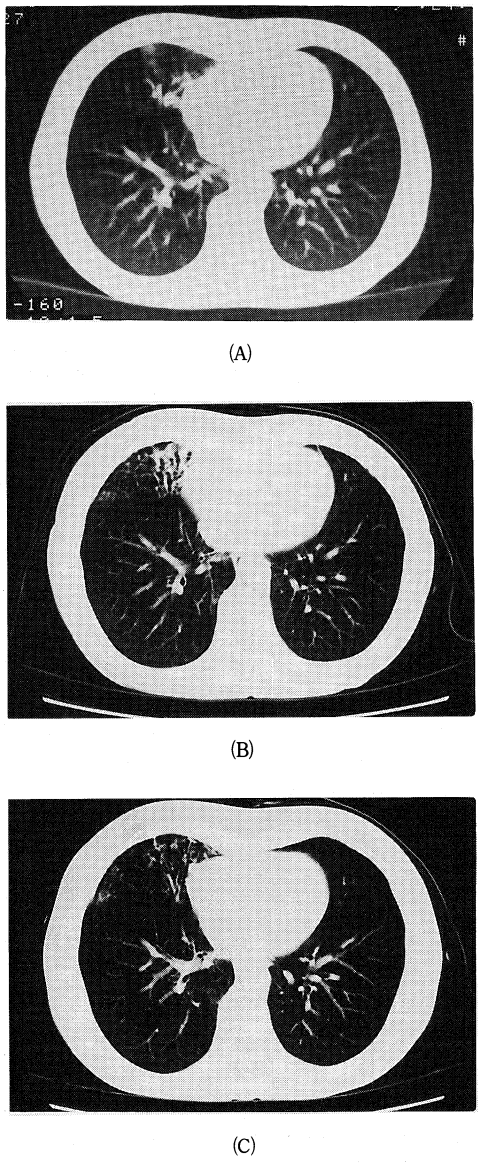

Fig. 3 Chest CT scan shows nodular shadows at right S^6. (A) Sep. 19th, 1990. (B) On admission, Dec. 1st, 1997. (C) Feb. 15th, 1999.

なくとも1年以内に3回入手し得た喀痰/気管支洗浄液で3回培養陽性であり，対象を病原性抗酸菌に限定した国立療養所非定型抗酸菌症共同研究班の診断基準[6]には合致しないが，1997年のATSによるNTM呼吸器疾患の診断基準[7]に合致し，*M. gordonae*による感染症が強く疑われた。また，*M. gordonae*は気管支鏡の汚染菌として報告されているが，当院では年間600例を超える気管支鏡検査を施行しており，*M. gordonae*は少なくともここ13年間に本症例以外には検出されていない。さらに，本症例では日を改めて検査した2回とも検出されていることから，気管支鏡の汚染によりたまたま検出されたとは考えにくいと思われた。

近年，DNAによる抗酸菌同定検査が発達し，以前に比べると診断が迅速かつ確実になってきた。しかし*M.*

Table 2 Drug sensitivity test

	1995.9.14				1997.12.3			
INH	0.1	完全耐性	5	不完全耐性	0.1	完全耐性	5	不完全耐性
RFP	10	不完全耐性	50	感受性	10	完全耐性	50	不完全耐性
EB	2.5	感受性	5	感受性	2.5	不完全耐性	5	感受性
SM	2.0	感受性	200	感受性	2.0	不完全耐性	200	感受性
KM	25	不完全耐性	100	感受性	25	不完全耐性	100	感受性
EVM	25	感受性	100	感受性	25	不完全耐性	100	感受性
CPM	25	不完全耐性	100	感受性	25	不完全耐性	100	感受性
PAS	1	完全耐性	10	不完全耐性	1	完全耐性	10	不完全耐性
TH	25	不完全耐性	50	不完全耐性	25	不完全耐性	50	不完全耐性
CS	20	不完全耐性	40	感受性	20	不完全耐性	40	感受性

gordonae や *M. szulgai* などでは DDH 法と基準株との一致率は40%で低いとの報告があり[8]，従来法と併用されることも多い。伊藤ら[4]も DDH 法では同定されなかったと述べている。今回，自験例で認めた抗酸菌は DDH 法にて *M. gordonae* と同定され，菌種の診断は確実性が高いと考えられる。

これまでの *M. gordonae* 肺感染症の報告例では空洞，浸潤影，硬化像があげられているが，小結節影，気管支拡張所見については伊藤ら[4]，富山ら[16]が報告しているのみである。今回，感染を繰り返した経過がないにもかかわらず，画像上，気管支拡張像が増強してきたこと，他の部位に新たに小結節影が出現してきたことから，既存の病変に寄生したものではなく，これらの変化は *M. gordonae* の感染によるものと考えられた。治療により菌が陰性化し，画像所見が改善したことも *M. gordonae* の感染症を裏付けるものと思われる。非結核性抗酸菌症を代表する *M. avium* complex (MAC) 症の CT 所見の特徴は，5mm 以下の多発小結節影と気管支拡張像とされており[9)~11)]，また，その進展形式は，胸膜直下の結節影から胸膜肥厚，灌流気管支の肥厚を伴う結節影に進展し，肺虚脱を伴った嚢状気管支拡張へと進展すると報告されている[12]。自験例の画像所見はこれらの MAC 症のものと非常に類似性があると思われ，今後の症例の集積が待たれる。

非結核性抗酸菌症の標準的化学療法はいまだ確立されていない。また，その薬剤感受性試験方法も確立されておらず，結核菌用の薬剤感受性試験の結果をそのまま非結核性抗酸菌症に当てはめることには問題があるとする考えもある。米国では MAC 症のクラリスロマイシン (CAM) 感受性，*M. kansasii* 感染症における RFP 感受性以外の薬剤感受性試験の臨床的意義を疑問視する声もある[7]。本症ではこれまでのところ結核菌用の薬剤感受性試験で EB, RFP, SM, KM, CS に感受性があるとされ，治療効果が期待されている[13]。自験例では使用した4剤のうち EB, SM は感受性であったが，INH, RFP は不完全耐性であり，現在まで，細菌学的にも画像上も治療効果が認められている。本症における結核菌用の薬剤感受性試験の有用性については症例を蓄積して検討していく必要がある。また，近年，*M. avium* 症をはじめとして，非結核性抗酸菌症における CAM の有用性が報告されており[14)15)]，本症においても CAM を併用した報告がみられる[16]。自験例においても，今後，効果が不十分な場合には併用する予定である。

ま と め

健常成人女性に発症した *M. gordonae* 感染症の1例を報告した。起病性は低いとされていても，気管支拡張症を呈し，血痰や喀血の原因となり得ること，治療効果が期待されることから，感染症を疑って積極的に検査を行うことが重要であると思われた。その画像所見には MAC 症と類似点があると思われ，今後の症例の集積が待たれる。

文 献

1）久世文幸：非定型抗酸菌症．呼吸．1985；4：1298－1318.

2）太田仁八，阪下哲司，白石 猛，他：*Mycobacterium gordonae* によると思われる肺感染症の1例．呼吸．1987；6：545－548.

3）長谷川幹，多田公英，石井昌生：健常成人に発症した *Mycobacterium gordonae* による肺感染症の1例．日胸疾会誌．1992；30：343－346.

4）伊藤 穣，望月吉郎，中原保治，他：*Mycobacterium gordonae* の大量排菌をみた気管支拡張症の1例．結核．1998；73：719－722.
5）水谷清二：非結核性抗酸菌症の治療．呼吸．1998；17：173－178.
6）国立療養所非定型抗酸菌症共同研究班：非定型抗酸菌症（肺感染症）の診断基準．結核．1985；60：51.
7）Wallace RJ Jr, Glassroth J, Griffith DE: Diagnosis and Treatment of Disease Caused by Nontuberculous Mycobacteriosis. Am J Respir Crit Care Med. 1997；156：1－25.
8）山中正彰：抗酸菌診断法の新しい動向．資料と展望．1996；19：45－54.
9）Hartman TE, Swensen SJ, Williams DE: *Mycobacterium avium-intracellulare* complex: Evaluation with CT. Radiology. 1993；187：23－26.
10）Moor EH: Atypical mycobacterial infection in the lung: CT appearance. Radiology. 1993；187：777－782.
11）岩田政敏，井田雅章，竹内悦子，他：中葉症候群 ― その頻度と成因から見た非定型抗酸菌症 ―．日胸疾会誌．1996；34：57－61.
12）田中栄作，網谷良一，久世文幸：*Mycobacterium avium* complex 症の臨床．結核．1993；68：57－61.
13）水谷清二：非定型抗酸菌症の取り扱い(3) *M. gordonae* 症．結核医療の基準とその解説，結核予防会，東京，1996，70－73.
14）Wallace RJ Jr, Brown BA, Griffith DE, et al.: Clarithromycin regimens for pulmonary *Mycobacterium avium* complex. Am J Respir Crit Care Med. 1996；153：1766－1772.
15）Resch B, Eber E, Beitzke A, et al.: Pulmonary infection due to *Mycobacterium gordonae* in an adolescent immunocompetent patient. Respiration. 1997；64：300－303.
16）富山由美子，前崎繁文，楊 兵，他：Clarithromycin と sparfloxacin を併用した肺 *Mycobacterium gordonae* 感染症の1例．結核．1999；74：457－461.