症例報告

Mycobacterium szulgai 肺感染症の2例

辻　忠克・松本博之・中西京子
武田昭範・藤兼俊明・清水哲雄

国立療養所道北病院内科

TWO CASES OF PULMONARY DISEASE DUE TO *MYCOBACTERIUM SZULGAI*

Tadakatsu TSUJI*, Hiroyuki MATSUMOTO, Kyoko NAKANISHI
Akinori TAKEDA, Toshiaki FUJIKANE and Tetsuo SHIMIZU

This paper describes with two patients with pulmonary disease due to *Mycobacterium szulgai*. The first patient was a 67-year-old man who consulted a doctor at the outpatient clinic of the Internal Medicine of our hospital, complaining with hemosputum. A chest X-ray showed an infiltrative shadow in the right upper lobe. A smear test of the sputum was negative but a culture was positive for mycobacteria. Second patient was a 37-year-old man who was admitted to our hospital, complaining with cough and fever. A chest X-ray showed an infiltrative shadow with cavity in the right upper lobe. A smear test was positive and culture was positive for mycobacteria. Cultured isolates of the two cases were indentified as *M. szulgai*. These two patients were treated with isoniazid, rifampicin and ethambutol daily. Their clinical symptoms improved and their sputum smears and cultures converted to negative for mycobacteria.

Key words : Nontuberculous mycobacteriosis, *Mycobacterium szulgai*, Chest X-ray and CT findings, Chemotherapy, Clinical features

キーワーズ：非結核性抗酸菌症，*Mycobacterium szulgai*，胸部X線・CT所見，化学療法，臨床像

はじめに

近年，肺結核症に比して非結核性抗酸菌症の増加傾向が指摘されている。本邦における最初の報告は，1941年の占部ら[1]による横隔膜下膿瘍の症例である。その後多くの菌種がヒトに感染症を引き起こすことが判明しており，罹患率も増加傾向を示している。

1950年代より，長い間 *M. avium* complex 症が約90％程度，次いで *M. kansasii* 症5％程度，その他菌種が約5％の構成であった。最近では従来比較的まれであったり，非病原性と考えられていた菌種による感染症が報告されるようになった。その中で *M.szulgai* 症は，国内では過去10年間に3例[2)~4)]が報告されているのみである。今回われわれは，*M. szulgai*症の2例を経験したので文献的考察を加え報告する。

症　例　1

症例：67歳，男性。

主訴：血痰。

家族歴：特記すべきことなし。

別刷り請求先：
辻　忠克
小樽協会病院呼吸器内科
〒047-8510 北海道小樽市住ノ江1丁目6番15号

* From the Division of Internal Medicine, National Dohoku Hospital, Hanasaki-cho 7, Asahikawa, Hokkaido 070-0901 Japan.
(Received 14 Apr. 1998／Accepted 1 Jul. 1998)

職業歴：自営業（青果店）。

既往歴：34歳時，肺結核症にて右肺上葉および下葉の部分切除。

嗜好歴：喫煙歴はなし。

現病歴：平成8年1月上旬に咳とともに血痰を数個喀出し近医を受診した。胸部X線写真上，右上肺野に浸潤影を認めたため，肺炎の診断で抗生剤の投与を受けていたが，喀痰の抗酸菌培養で *M. szulgai* が陽性となり，当院を紹介され，同年2月16日受診した。

受診時現症：身長165cm，体重56kg，体温36.7℃。血圧130/80mmHg，脈拍数72/分，整。結膜に貧血，黄疸を認めない。胸部聴診上，右上肺野に湿性ラ音を聴取した。心雑音はなく，腹部は平坦，下腿に浮腫を認めなかった。また皮膚に発疹は認めなかった。

当科受診時検査所見（表1）：CRPが0.3mg/d*l*と炎症所見はなかったが，血沈は1時間値25mmと軽度促進していた。生化学検査では肝機能および腎機能に異常を認めず，腫瘍マーカーは正常であった。

胸部X線所見：当科受診時の胸部X線写真（図1-a）では右肺尖部の胸膜の肥厚とわずかな硬化巣を認めた。また，右上肺野の縦隔側に淡い索状の浸潤影を認めた。

胸部CT所見（図1-b）では右肺尖部の胸膜の肥厚と上肺野（中葉相当部分）に網状影および不均一な浸潤影を認めた。縦隔リンパ節の腫脹はなく，他の肺野にも異常は認めなかった。

細菌学的検査：抗酸菌検査では3日間の検痰を行ったが塗抹陰性であり，また結核菌迅速同定検査（MTD）でも陽性所見を得られなかった。

臨床経過：血痰があったことから，3月6日に気管支鏡検査を施行したが，気管支粘膜の萎縮所見および気管支内腔の変形を認めた。また，右上葉支盲端部分に一部凝血塊が見られた。

菌の陽性所見が得られなかったことに加え血痰が軽微だったことから，培養結果が判明するまで外来にて経過観察した。その後，血痰は認めなかったが，37℃台の微熱，全身倦怠感および喀痰の増加が見られるようになった。4月5日の胸部X線写真では右上肺野の縦隔側から外側に拡がる浸潤影の増強を認めた。胸部CT所見では上肺野の肺野濃度の増加が見られた。血液検査ではCRPが0.6mg/d*l*と陽性となり，血沈は1時間値35mmと促進した。また，培養6週目で抗酸菌集落を認めた。DNA診断（DDH法，極東）により *M. szulgai* と同定された。

薬剤感受性試験（マイクロタイター法，スペクトル培地）では，INH，RFP，SM，EB，KM，EVMに感受性，CPM 100γ，TH 25γ，PAS 1γ，CS 40γに不完全耐性であった。

M. szulgai による肺感染症と判断し抗結核薬（INH

表1　初診時検査成績

Hematology			Biochemistry		
WBC	6400	/μ*l*	TP	7.2	g/d*l*
Stab	0	%	ALB	4.2	g/d*l*
Seg	67.0	%	T.Bil	0.22	mg/d*l*
Eos	1.6	%	GOT	25	IU/*l*
Baso	0.3	%	GPT	17	IU/*l*
Lym	22.5	%	LDH	347	IU/*l*
Mon	8.6	%	ALP	123	IU/*l*
RBC	410×10^4	/μ*l*	γ-GTP	13	IU/*l*
Hb	13.6	g/d*l*	BUN	14.5	mg/d*l*
Ht	40	%	Cre	0.7	mg/d*l*
Plt	22.0×10^4	/μ*l*	Na	139	mEq/*l*
ESR	35	mm/hr	K	4.3	mEq/*l*
			Cl	109	mEq/*l*
Serology					
CRP	0.3	mg/d*l*	Tumor marker		
PPD	12×16	mm	CEA	3.2	ng/m*l*
			SCC	0.9	ng/m*l*
			CA19-9	12.2	U/m*l*
			NSE	2.96	ng/m*l*

0.3g，RFP 0.45g，EB 0.75g）の投与を開始した。投与後，自覚症状および胸部X線写真所見とも改善した。化学療法は1年間にて終了した。現在，終了後約1年になるが，抗酸菌検査は陰性であり，胸部X線写真上も，陳旧性の硬化性病巣を残す以外異常を認めない。

症　例 2

症例：37歳，男性。

主訴：発熱。

家族歴：特記すべきことはなし。

職業歴：ホテル従業員。

既往歴：24歳時，自然気胸。36歳，ウイルス肝炎。

嗜好歴：喫煙歴，20本/日，15年間。

現病歴：平成8年10月より，夜間に38℃台の発熱と咳嗽が出現するようになった。市販薬にて対処していたが，12月に入り，喀痰も伴うようになった。12月12日に当院初診した。外来での喀痰抗酸菌染色にてガフキー7号が検出され，12月14日加療目的にて入院した。

受診時現症：身長160cm，体重50kg，体温36.8℃，血圧150/86mmHg，脈拍70，整。結膜に貧血，黄疸を認めない。胸部聴診上，右上肺野に湿性ラ音を聴取した。心雑音は聴取せず，腹部に異常所見認めない。下腿に浮腫を認めなかった。皮膚に発疹は認めなかった。

入院時検査所見（表2）：末梢血液所見上，白血球が10900/μlと軽度増多し，CRPが6.54mg/dlと炎症所見を認め，血沈は1時間値25mmと軽度促進していた。生化学検査ではLDHが507IU/Lと軽度高値を示す以外，肝機能，腎機能に異常を認めなかった。腫瘍マーカーは正常範囲内であった。ツベルクリン反応は中等度陽性であった。

胸部X線所見：当科受診時の胸部X線写真（図2-a）では右肺尖部胸膜の肥厚および右肺上葉に透亮像を伴った浸潤結節性陰影を広範囲に認めた。

胸部CT所見（図2-b）では，右肺尖部胸膜の肥厚，右上葉にやや厚い壁を持つ空洞を伴った結節性陰影および斑点状陰影の散布を認め，また右下葉S^6にも空洞を伴った結節性陰影を認めた。

細菌学的検査：抗酸菌検査では入院後の3日間の検査でも，ガフキー6号，7号と大量の排菌を認めた。しかし，結核菌迅速同定検査（MTD）では陽性所見を得なかった。6週間の培養にて抗酸菌集落を認めた。DNA診断により，抗酸菌は*M. szulgai*と同定された。

薬剤感受性試験ではINH，RFP，SM，EB，KM，EVM，CPM，THに感受性，PAS 1γ，CS 40γに不完全耐性であった。

臨床経過：当初，抗酸菌塗抹陽性より肺結核症を疑い，INH 0.3gr，RFP 0.45gr，SM 0.75grの投与を開始した。治療開始後，1週間後には解熱し，炎症所見も改善

表2　入院時検査成績

Hematology			Biochemistry		
WBC	10900	/μl	TP	7.4	g/dl
Stab	0	%	ALB	3.9	g/dl
Seg	59.6	%	T.Bil	0.33	mg/dl
Eos	2.8	%	GOT	28	IU/l
Baso	2.2	%	GPT	16	IU/l
Lym	25.8	%	LDH	507	IU/l
Mon	9.6	%	ALP	231	IU/l
RBC	443×10^4	/μl	γ-GTP	56	IU/l
Hb	13.4	g/dl	BUN	12.6	mg/dl
Ht	40	%	Cre	0.59	mg/dl
Plt	34.4×10^4	/μl	Na	146	mEq/l
ESR	25	mm/hr	K	4.6	mEq/l
Serology			Cl	109	mEq/l
CRP	6.54	mg/dl	Tumor marker		
PPD	15×16	mm	CEA	2.7	ng/ml
			SCC	0.6	ng/ml
			CA19-9	9.0	U/ml
			NSE	3.6	ng/ml

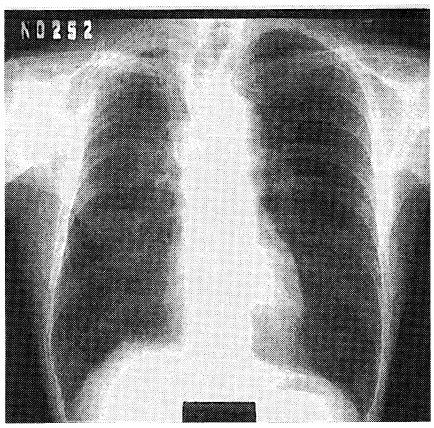

図1-a　胸部X線写真（症例 1）

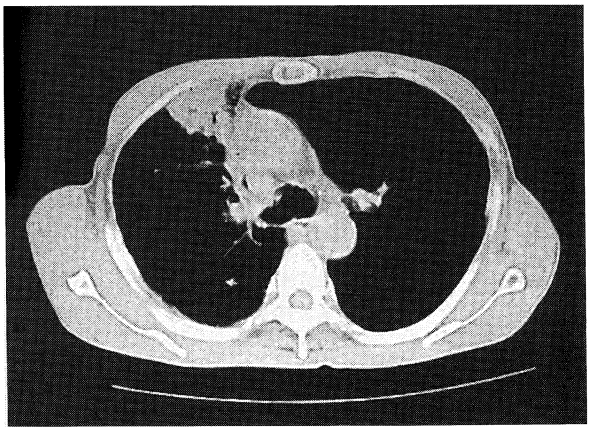

図1-b　胸部CT（症例 1）

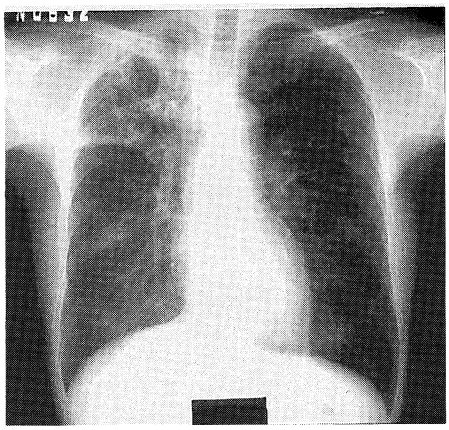

図2-a　胸部X線写真（症例 2）

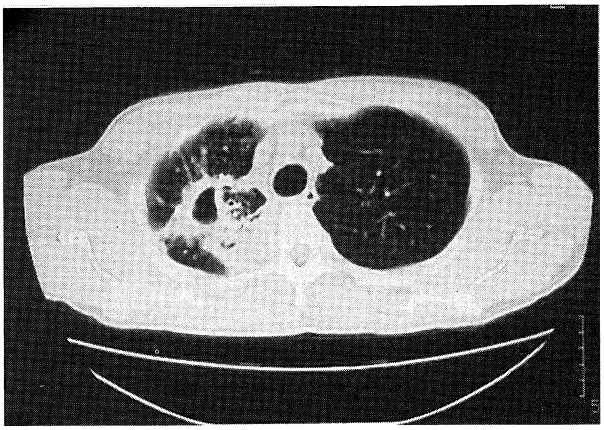

図2-b　胸部CT（症例 2）

傾向を示した。培養同定検査の結果，*M. szulgai*症であることが判明したため，6週後より，INH 0.3gr，RFP 0.45gr，EB 0.75grに化療薬を変更し，治療を継続した。化療開始後，3カ月にて菌は陰性化し，12カ月を経た現在まで経過している。

考　　察

*Mycobacterium szulgai*は1972年にMarksら[5]によって新菌種として確定された。現在までに，本菌種による感染症例として各国から数十例が報告されているが，わが国では1985年から94年の10年間で3例とその報告は極めてまれである。今回報告した2症例はともに，1985年に作成された国立療養所非定型抗酸菌班の診断基準を満たし，喀痰の培養同定検査結果より本菌種による肺感染症と診断した。

本菌種はRunyon分類の2群に属する遅育型抗酸菌で，その感染症としては呼吸器感染症を主体とするが，その他皮膚，関節，リンパ節，播種性感染症，骨髄炎の報告がある[6]。これまでの報告では，男性が女性の2～3倍多く，平均年齢は男性51歳，女性36歳と*M. avium* complexに比較し若年であり，*M. kansasii*症例に類似している[7]。肺結核，肺気腫などの基礎疾患を有することが多く，また大量のアルコール摂取歴が1/3に認められる。本2症例では，低蛋白血症はみられず，またツ反も陽性で全身的な細胞性免疫の明らかな低下を認めていないが，肺結核，自然気胸の基礎疾患を有しており，局所的な防御機能の低下がその発症要因の一つと考えられる。

肺感染症においては，胸部X線写真上の特徴として，他の菌種と同様，結核症に比し薄壁空洞が多いといわれ

ている[8]。本2症例では，症例1は明らかな空洞形成は認められず，また症例2においては空洞を形成していたが，やや厚い壁を形成しており，画像上，結核症との鑑別は困難であった。

M. szulgai の薬剤感受性は，RFP，EB，TH に感受性があり，その他若干低いが，SM，EVM，CPM にも感受性を有し，KM，CS，PAS，PZA，INH には感受性がないと報告するものが多い[9]。臨床的には，肺病変例では，INH，RFP，EB の併用にて奏功しており，菌陰性化が得られている。本2症例においても同様の化学療法にて菌の陰性化および臨床症状の改善が得られた。しかし，最近 AIDS 症例において多剤耐性をしめしたものが報告されており[10]，注意が必要である。

M. szulgai 肺感染症の報告は，まだ少ないが今後 AIDS 症例，臓器移植などにともなった免疫低下状態に併発し，その発生頻度が増えてくることが予想される。最近の診断法の進歩により，非結核性抗酸菌症の診断は，菌種の同定も含め，より迅速に行えるようになってきている。診断を早期に行い，化学療法を開始することが重要と考えられた。

文　献

1）占部　薫，橋本　直：外科的結核症ヨリノ牛型菌検出成績．結核．1941；19：695.

2）綿引　元，相羽英雄，多々見光仁，他：膵の非定型抗酸菌症の1例．膵臓．1988；3：88－94.

3）石原照夫，佐藤弘一，三島秀康，他：肺非定型抗酸菌症（*M. szulgai*）の1剖検例．結核．1990；65：249.

4）大鹿裕幸，吉川公章，杉浦芳樹，他：*M. szulgai* の1例．結核．1989；64：538.

5）Marks J, Jenkins PA : *Mycobacterium szulgai*–a new pathogen. Tubercle. 1972；53：210－214.

6）Maloney JM, Gregg CR, Stephens DS, et al. : Infections caused by *Mycobacterium szulgai* in humans. Rev Infec Dis. 1987；9：1120－1126.

7）東村道雄：*Mycobacterium szulgai* による感染症．医療．1983；37：451－455.

8）Dylewsky JS, Zackon HM, Latour AH, et al. : *Mycobacterium szulgai*；An usual pathogen. Rev Infec Dis. 1987；9：578－580.

9）Cross GM, Guill MA, Aton JK : Cutaneous *Mycobacterium szulgai* infection. Arch Dermatol. 1985；121：247－249.

10）Torres RA : Pulmonary infection due to multidrug resistant *Mycobacterium szulgai* in a patient with AIDS. Clin Infec Dis. 1994；18：1022－1023.