症例報告

肺結核症に続発した歯肉部結核症の1例

小林武彦・佐藤充重・尾井　豊
大城新一・西井一雅・石原俊樹
富野郁子・西本光廣・螺良英郎

結核予防会大阪病院内科

岡崎俊郎

京都大1内科

山中弘之

結核予防会大阪病院歯科

受付　平成8年10月29日
受理　平成9年2月7日

A CASE OF PULMONARY TUBERCULOSIS COMPLICATED WITH GINGIVAL LESIONS

Takehiko KOBAYASHI*, Mitsushige SATO, Yutaka ONOI, Shin-ichi OHSHIRO, Kazumasa NISHII, Toshiki ISHIHARA, Ikuko TOMINO, Mitsuhiro NISIHIMOTO, Eiro TSUBURA, Toshiro OKAZAKI and Hiroyuki YAMANAKA

(Received 29 October 1996/Accepted 7 February 1997)

A case of secondary gingival tuberculosis is presented. The case is 51 year-old male who had been suffering from undetected pulmonary tuberculosis visited a dentist because of chronic periodontal inflammation around the gingiva of the right upper and left lower molar teeth lasting for one year. The lesions remained unchanged and painful granulomatous swelling sustained in spite of the conservative treatment. The case was treated with the extraction of six teeth due to continued toothache. By pathohistological examination of gingiva and chest X-ray examination, the case was diagnosed as tuberculosis. Chest roentgenogram showed active pulmonary tuberculosis, and bacteriological examination of sputum showed tubercle bacilli.

The administration of INH, RFP and EB was started, and the response to the treatment was good and the pain in the gingiva disappeared within three weeks.

Secondary gingival tuberculosis is manifested as local granulomatous lesions with severe pain.

The incidence of gingival tuberculosis is very rare, but we have to keep in mind that the oral tuberculosis secondary to pulmonary tuberculosis could occur.

* From the Division of Internal Medicine, Osaka Hospital, Osaka branch, Japan Anti-tuberculosis Asociation, 2276-1, Neya, Neyagawa, Osaka 572 Japan.

Key words : Pulmonary tuberculosis, Secondary gingival tuberculosis, Painful ulcer

キーワーズ : 肺結核症，二次性歯肉結核症，疼痛性潰瘍

はじめに

口腔内結核症の発生頻度は比較的少なく，中でも，歯肉結核症は本邦報告例が10例にも満たないようである。今回われわれが経験した症例は，肺結核症からの二次性の歯肉結核症と考えられ，その特徴は激しい痛みを伴うことである。

症　例

症　例：51歳，男性，建築業。

主　訴：歯痛，歯牙脱落。

既往歴：1994年住民検診胸部X－Pで安定型肺結核症と診断されていた。

生活歴：タバコ40本/日・ビール2～3本/日

現病歴：1994年4月頃，胸部X－Pにて異常陰影を指摘されているが結核性硬化治癒病巣と診断され，本人もその後検診を受けていなかった。

1994年4月左下大臼歯の虫歯で某歯科へ通院も完治せず放置。1995年夏頃より右上の大臼歯の歯肉に潰瘍が出現し歯牙動揺と歯痛も起こり出した。某歯科医を訪れ歯槽膿漏の診断で治療を受けたが軽快せず。歯肉部痛や歯痛をボンタールなどの鎮痛剤でしのぎながら市販のデンタークリームなどで自己治療も続けていた。

1996年3月頃より歯痛は口腔内全体に及び，順次左下および右上小大臼歯の抜歯を受けたが歯肉の潰瘍並びに疼痛改善されず，5月より大阪歯科大学へ紹介され口腔外科へ入院した。歯肉部の生検で類上皮細胞性肉芽腫性疾患と診断された（図1）。同学内科へ転科，胸部X－Pで異常影が認められ，SM，INH，RFPの投与が開始されたが，喀痰より塗抹ガフキー3号が証明され5月27日本院に紹介され入院となる。

入院時現症：身長159cm，体重48kg，脈拍96/分 整，血圧110/60，呼吸数24/分，体温36.8℃，栄養状態やや不良，貧血を認めず。心音清，両側肺野で気管支音を聴取した。腹痛を訴え腹鳴を認めた。両下顎部リンパ節の腫張は認めたが圧痛なし。頸部リンパ節腫大なし。口腔では右上大臼歯小臼歯にかけて欠損し，その歯槽は凹凸不整にして，歯肉は発赤腫脹し一部に白苔を伴う粘膜潰瘍を認めた。左下大臼歯部も同様の所見を認めた。口蓋扁桃の炎症所見はなし。舌にも異常なし（図2，3）。

入院時検査成績：PPD反応15×15mm。血沈48/時と亢進し，CRP 1.0mgと軽度陽性。赤血球451万/mlで貧血は認めず，白血球5300/mLと正常値を示した。血糖値107mg/dlと糖尿病の合併は認めなかった。その他の血清生化学検査所見では異常値を認めなかった。喀痰検査では抗酸菌塗抹・培養とも陽性。DNAプローブ法で結核菌陽性。一般細菌検査は常在菌のみ存在した。胸部X－Pでは両側上肺野に小空洞を伴う浸潤像を認め（図4），肺生検で中心壊死を伴う類上皮細胞・リンパ球性肉芽腫が認められた。胃・十二指腸内視鏡検査では異常を認めず，腹部超音波検査で無症候性胆石が認められた。

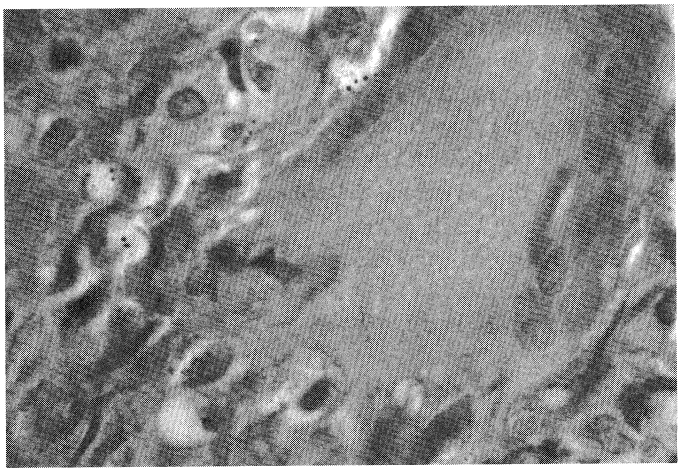

図1　歯肉部組織生検像
抗酸菌陽性

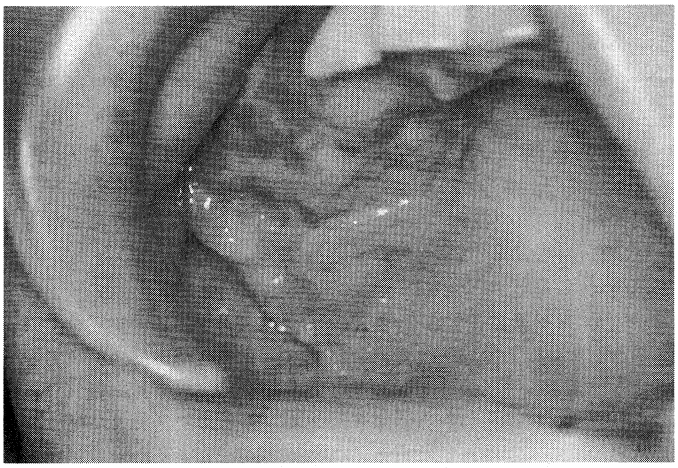

図2 右上顎歯肉部
肉芽腫性隆起　ビラン

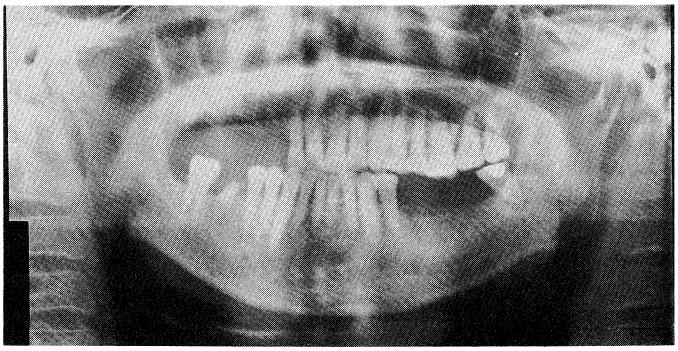

図3 入院時口腔レ線写真

入院後臨床経過：5月27日の本院入院時には，口腔内の痛みはかなり改善されていた。喀痰より結核菌陽性を認め，SM，INH，EB，RFPの投与を開始し今日に至る。

入院時より時々腹痛と嘔気，腸音の減弱を認め，腹部単純X－Pで小腸ガス像を認めるためイレウスを考え，3～4日の絶食と胃チューブの挿入排液を実施した。すぐに軽快したが，2週間後に同様の処置が再度必要となった。

腸結核を考え小腸造影と注腸造影を実施したが，腸結核を示唆する所見はなかった。便培養で結核菌は陽性であったが菌量は少なく，嚥下細菌の可能性もあると考えた。その後腹痛もなく普通食を摂取するにいたっている。歯肉部は潰瘍，びらんも消失し萎縮傾向にある。

1996年8月現在，右三叉神経第二枝領域に少ししびれ感はのこっているが経過は順調である。

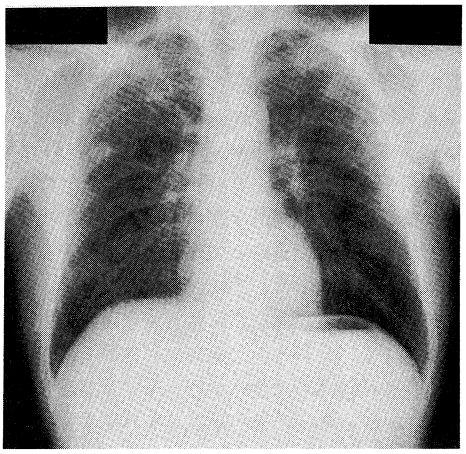

図4 入院時胸部レ線写真
右上葉に空洞

考　察

歯肉部結核症の1症例を報告したが，その発生頻度は大変低く，わが国では10例位の報告しかない。Sosnowskiは約6000例の結核症例中，口腔内結核は0.1%であったと1966年に報告しているが，本邦下出らの86年の集計では，肺結核51,871例中，肺外結核症は4,731例（9.1%）で，そのうち，口腔内結核症の報告はなかった[1]。石川・秋吉の口腔病理学によると，口腔結核症は男性に多く，男女比は3：1で，舌や軟口蓋に多発するようである。口腔内結核症の臨床像は，原発性か続発性かにより，かなり異なるようである。

原発性口腔内結核症の感染巣は歯肉に多く，白苔を伴う潰瘍を認め，病巣は易出血性で，痛みは少なく，所属リンパ節は大きく腫脹して，比較的早く治癒する傾向があるとしている。また組織的には乾酪化が著明で臨床的特徴に乏しく診断が困難だとしている。

一方，続発性口腔内結核症は，肺病巣などからの管内性の感染が多く，周囲のリンパ節の腫脹は一般に軽微で，肉芽腫性隆起や潰瘍は疼痛を伴い易出血だとしている[2]。

Alok Srivastavaらは口腔内以外に病巣はなく，無症状な症例を報告し，一次性の口腔結核症では，口腔内の潰瘍部位からの生検と組織培養以外に悪性腫瘍から鑑別する方法はなかったとしている[3]。Maniの報告でも口腔内結核症の一次感染巣は痛みがないとし，対照的に3例の二次感染巣は激しい痛みを伴ったとしている[4]。したがって，本例のように激しい痛みを伴う口腔内病変と肉芽腫性隆起や軽微なリンパ節の腫脹は典型的な二次性口腔結核症だと考えられる。

口腔内結核症の発生機序としては，肺病巣からの血行性の感染を唱える人もいるようであるが，H. Yusufは口腔内の唾液に本来静菌作用があるので局所的な口腔粘膜の傷が直接的な菌付着の座となり，口腔内結核症を発症させると考えている[5]。

Ioannis Dimitrakopoulosらは，口腔内には唾液の洗浄作用や酵素作用があり組織抗体もあるため，う歯や抜歯，歯槽膿漏，金属冠などによる傷，不潔化などが誘因として存在し肺病巣からの頻回の菌接触がもっとも考えられるとしている[6]。本症例は従来より口腔内の基礎疾患として歯槽膿漏症があり，歯牙周辺の歯肉・歯周組織は種々なる口腔細菌の感染により病的盲嚢形成・慢性炎症・歯肉歯槽骨の吸収萎縮・歯牙動揺などがゆっくり進行し，いわゆる抵抗力減弱部を形成していたことと，う歯が誘因となり，ここに肺からの結核菌が管内性二次性に感染し，歯肉縁に結核病巣が形成されたと考えられる。歯肉の病巣では歯牙の脱落が起こるが，本例でも病状の進行に伴い，歯牙が動揺し脱落した。

治療に関しては特別なものはなく，肺結核と同様に抗結核剤を投与すれば2～3週間で痛みと腫脹は軽快へ向かう。肺病巣などの一次病巣の治癒が目標となる。本例で気管支鏡検査を実施したが，喉頭や咽頭に特別な病巣は認めなかった。以上より，本例は先行する肺結核症よりの二次性歯肉結核症で比較的希な症例であるが，結核症の臨床上留意すべき点もあると考え報告した[7)8)]。

ま と め

51歳の男性で胸部レ線像で肺結核性硬化巣と診断を受けていた後，歯肉部痛，歯牙の動揺で歯肉結核症を発症し，口腔内生検で診断された。喀痰より結核菌が証明され胸部レ線像で活動性肺結核症が認められ，二次性歯肉結核症と診断した。激しい痛みと所属リンパ節腫脹の著明でないのが，二次性歯肉結核症の特徴で，化学療法に対する反応は非常に良かった。

謝　辞

症例報告にさいし，惜しみなく資料をお貸しくださいました大阪歯科大学口腔外科の山田，井上両先生に深謝いたします。

文　献

1）下出久雄，村田嘉彦，草島健二，他：地域病院における肺外結核症の実態．結核．1994；69：519－525.
2）石川悟郎，秋吉正豊：口腔病理学，永末書店，1971，236－240.
3）Alok Srivastava, Rabin Chacko, Lily Jone: Isolated Gingival Tuberculosis. Indian J Chest Dis & All Sci. 1986；28(3)：166－168.
4）NJ Mani: Tuberculosis Initially Diagnosed by Asymptomatic Oral Lesions. J Oral Med. 1985；40(1)：39－42.
5）H Yusuf: Oral Tuberculosis. Brit dent J. 1975；138：470－472.
6）Ioannis Dimitrakopoulos, Lambros Zouloumis, Nicolaos Lazaridis, et al.: Primary tuberculosis of the oral cavity. Oral Surg Oral Med Oral Patho. 1991；72：712－715.
7）佐伯暢昭，桜井秀夫，小幡幸男，他：歯肉に現れた結核性潰瘍の一例．日口外誌．1976；22(2)：225－228.
8）柏木秀雄，伊部敏雄，高橋好夫：悪性腫瘍が疑われた口腔内結核の1治癒例．結核．1993；68(7)：495－499.