症例報告

粟粒結核で発症したAIDSの1例

佐々木 結 花・山 岸 文 雄・鈴 木 公 典
斉 藤 正 佳・泉 崎 雅 彦・小 泉 健 一

国立療養所千葉東病院呼吸器科

受付 平成8年3月11日
受理 平成8年5月10日

A CASE OF AIDS WITH MILIARY TUBERCULOSIS

Yuka SASAKI*, Fumio YAMAGISHI, Kiminori SUZUKI, Masayoshi SAITOH, Masahiko IZUMIZAKI, Ken-ichi KOIZUMI

(Received 11 March 1996/Accepted 10 May 1996)

A 22 year-old Thai male was admitted to our hospital because of chest pain and dyspnea. In 1989, he met with a traffic accident and was injured his head and the arm, and was given a blood transfusion in Thai.

Laboratory examinations on admission revealed that serolopositivity for HIV, and CD4 +T lymphocyte count was 17/μl. Chest X−ray on admission showed bilateral diffuse nodular shadow, and he was diagnosed as miliary tuberculosis with AIDS. On the chest X−ray, in the right upper middle lung fields, the shadow was rough and partly influent. In the left lung, the nodular shadow were smaller and distributed evenly. As there was a difference in the distribution of nodular shadows between the left and right lung, the chest X−ray findings of this case was atypical of miliary tuberculosis.

Key words : AIDS, Tuberculosis, Miliary tuberculosis

キーワーズ : エイズ, 結核, 粟粒結核

はじめに

AIDSにおける合併感染症において，他者への感染が生じる伝染病であることから結核症は重要と考えられる。本邦においてもAIDSに合併した結核症例は散見されるが，臨床症状が非典型例である症例も認められる[1]。今回，粟粒結核にて発症したAIDSの1例を経験したので報告する。

症　例

症　例：22歳，男性，タイ人，塗装工。

主　訴：胸痛，呼吸困難。

既往歴：平成元年，タイにて交通事故で頭部，上腕に外傷を負い，手術時輸血を受けていた。

現病歴：平成6年12月初旬より発熱があり，同時に咳嗽，喀痰が出現したが放置していた。下旬から食思不振となり臥床していた。平成7年1月4日聴力低下を自覚。1月5日，胸痛，呼吸困難が出現し，某病院を受診し，胸部エックス線写真上異常影が認められたため当院に紹介され，入院となった。

* From the Department of respiratory medicine, National Chiba Higashi Hospital, Chu-ou ku, Nitona-cho 673, Chiba City, Chiba 260 Japan.

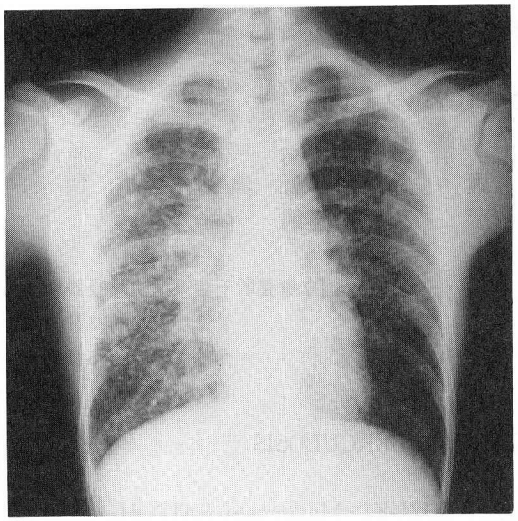

図1　入院時胸部単純エックス線写真

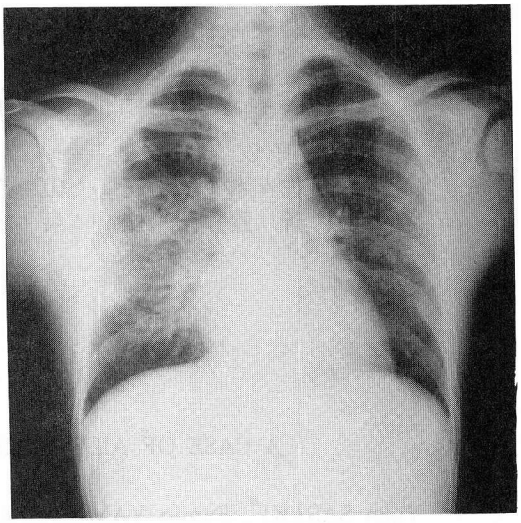

図3　第28病日胸部単純エックス線写真

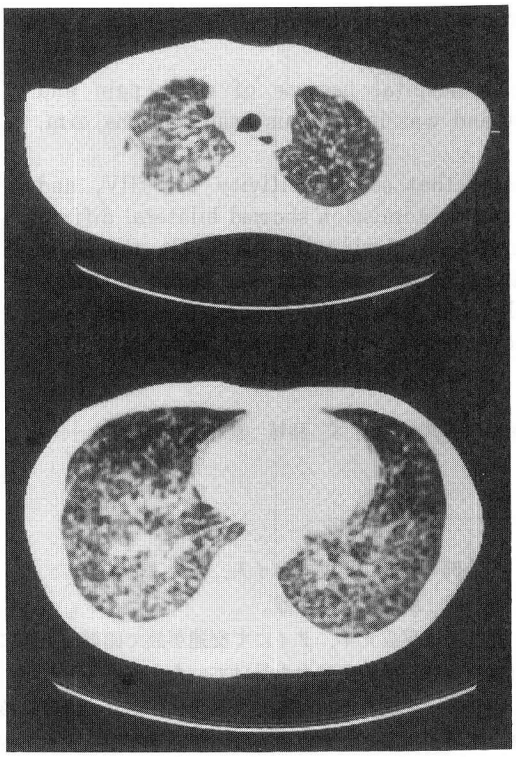

図2　入院時胸部CT写真

入院時現症：意識清明，身長166.3cm，体重43.2kg，体温33.2℃，血圧96/77mmHg，脈拍72/分，整，呼吸数20/分，顔色は不良であった。胸部聴診上異常なく，腹部にて右季肋下鎖骨中線上に肝臓を二横指触知したが，脾臓は触知しなかった。両下肢に浮腫はなく，皮膚に異常所見を認めなかった。左上腕に8×15cmの手術瘢痕が認められた。表在リンパ節は，両側頸部に3cm大7個，腋窩部，肘部，鼠径部に2cm大各2～3個を触知し，いずれも弾性硬で可動性があった。左耳は耳漏にて閉塞していた。

入院時胸部単純エックス線写真（図1）：両側全肺野にびまん性に粒状影を認めた。右上・中肺野では，粒状影の径は6～8mmで，一部癒合し，辺縁は不整であり浸潤影を伴っていた。右下肺野では径が2～3mmの粒状影が認められた。また，左肺野では右肺と比較し径が2～3mmとやや小さい粒状影で，比較的粗な分布であった。縦隔および両側肺門リンパ節は腫大していた。

入院時胸部CT写真（図2）：両側肺野にびまん性に血行散布による径が小から中等度の粒状影を認めた。以上の所見から，粟粒結核，結核性リンパ節炎と診断したが，腋窩部，肘部，鼠径部など全身のリンパ節が腫大していたこと，外傷の既往，輸血歴よりHIV感染の合併を疑い，患者の同意の下に精査を施行した。

入院時検査所見（Table）：凝集法にてHIV抗体陽性で，ウエスタンブロット法にて確認した。同時にHBs抗原も陽性であった。一般血液検査は白血球数7100/μl，リンパ球は17%で，CD4 Tリンパ球は17/μlと極めて低値であり，CD4/CD8比は0.09であった。生化学検査ではGOT，GPTが上昇し，LDHは2005 IU/Lと高値であった。動脈血ガス分析値は室内気吸入下にてPa_{O_2} 76.1mmHgと低下していた。喀痰からガフキー2号，PCR法にて結核菌と同定された。なお，薬剤耐性を認めなかった。ツベルクリン反応は4×4mmと

Table Laboratory Findings on Admission

Hematology		Selology		Chemistry	
WBC	7100/μl	CRP	11.9 mg/dl	TP	5.7 g/dl
Ba	3.0 %	TPHA	(−)	alb	1.9 g/dl
Eo	1.0 %	RPR	(−)	GOT	261 IU/L
St	9.0 %	Hbs Ag	(+)	GPT	102 IU/L
Sg	60.0 %	HCV Ab	(−)	T-bil	2.6 mg/dl
Mo	5.0 %	lgG	1770 mg/dl	LDH	2005 IU/L
Lym	17.0 %	lgA	382 mg/dl	ALP	221 IU/L
CD4	17/μl	lgM	79 mg/dl	LAP	87 IU/L
RBC	485×10^4/μl	HIV−1Ab (PA)	(2+)	γ-GTP	36 mU/ml
Hb	11.6 g/dl	HIV1/HIV2Ab (EIA)	(+)	ZTT	18.6 K-U
HCT	34.7 %	HIV Ab (WB)	(+)	T-cho	79 mg/dl
PLT	13.1×10^4/μl			BUN	16.6 mg/dl
ESR	40 mm/hr			CRE	0.6 mg/dl
Blood gas analysis				Na	122 mEq/L
PH	7.486			K	3.7 mEq/L
Pa_{O_2}	76.1 mmHg	Sputum			
Pa_{CO_2}	33.7 mmHg	Smear Gaffky 2 (*M. tuberculosis*)			
Sa_{O_2}	96.2 %	tuberculin test	4×4 mm		

陰性であった。

第1病日よりINH 0.4g, RFP 0.45g, EB 0.75g, PZA 1.5gを経口投与し，カリニ肺炎予防のためST合剤を追加投与した。第2病日から連日39℃台の発熱が認められ，呼吸困難のため鼻カニューレ2L/分の酸素吸入を開始した。HIV抗体陽性を確認後，AZT 400mg連日の投与を開始した。第7病日から解熱し，歩行も可能であったが，第28病日からふたたび発熱，呼吸困難が出現し，胸部エックス線写真にて右中・下肺野に間質影の増強および浸潤影を認めたが，両側肺野にてほぼ粟粒影は消失していた（図3）。この時点でCD4 Tリンパ球は91/μlであった。肺野の所見と同時にCRP, LDHの上昇が認められ，カリニ肺炎を疑ったが，喀痰は採取できず，また，患者が日本語を理解できないため気管支鏡検査の施行は困難であったため，ペンタミジンの点滴静注を開始し，第60病日にはCRP 0.5mg/dl以下と改善し，陰影も消失した。全身状態が安定した後，本人の希望にて第79病日にタイに帰国した。退院時の喀痰検査は塗抹・培養検査とも陰性であった。1995年10月現在，粟粒結核発症後9カ月であるが，タイにおいて生存していることを確認している。

考　　案

HIV感染に伴う結核は，宍戸による第一例[2]以来本邦においても報告例が増加しているが，結核は，AIDS合併感染症において人から人に感染する疾病であり，予防対策上重要であると考えられる。国立療養所におけるAIDS症例の検討[3]において，抗酸菌症合併AIDS症例10例中7例が抗酸菌症発症を契機にHIV抗体陽性が発見されていた。発見動機は，本症例では輸血の既往，全身のリンパ節腫脹であるが，同検討では非定型な病像，抗結核剤を含む薬剤過敏性，末梢血リンパ球数の極端な低下，HBs抗原，HCV抗体，梅毒血清反応の陽性，患者の雰囲気などであり，今後，抗酸菌症合併AIDS症例は増加する可能性もあることから，抗酸菌症患者において十分な配慮をもってHIV抗体陽性例を発見することが重要と考えられる。

AIDSに合併した結核症は，宿主の細胞性免疫の低下の程度によって結核の臨床症状が異なるとされ，HIV感染初期では宿主にもよるが一般的に認められる第二次結核，つまり肺尖の病巣，空洞形成を認め，HIV感染後期に至ると，むしろ第一次結核，リンパ節腫脹，胸膜炎，全身播種を認めるとされる[4]。細胞性免疫が低下した時期ではリンパ行性の結核菌の転移は自由であるため，新病変に所属したリンパ節病変および肺外結核の合併が起こりうるためと考えられる[5]。森による本邦における抗酸菌症合併AIDS症例32例についての報告[6]では，32例中25例が結核症で，そのうち18例が肺外病変を合併し，全身播種は14例とAIDSが合併しない結核症と比較し高率であった。

今回われわれが経験した症例は，粟粒結核発症を契機としAIDSが発見された。本症例の胸部エックス線写真は，右上・中肺野では粒状影の径は6mm程度で，一部癒合し，左肺野では右肺と比較し径は小さく分布は均一と，左右差が認められ，血行性散布，病巣の反応において粟粒結核としては非典型例であったと考えられる。AIDS症例における血行散布肺病変は，び慢性，左右対称性に，中等度からやや粗い網状影あるいは結節影が認められ，径の小さい陰影あるいは粟粒影はそれより少数であるという報告[7]があるが，本症例の病巣の左右差がAIDS症例であるために生じた所見であるかは不明であった。

また，本例において，経過中，カリニ肺炎を疑う重症肺炎を発症した。抗酸菌合併AIDS症例の予後は，結核に関しては治療が完了すれば良好であるが，他感染症の合併が死因となるという報告があり[7]，森による本邦例の検討では25例中11例が死亡しており，予後は不良であった。

今後HIV感染症例の増加に伴い，抗酸菌症合併症例の増加が予想される。臨床症状が非典型例であれば診断に苦慮する症例の存在も考えられ速やかな診断が重要であるが，感染の可能性が疑われる患者に対しHIV抗体検査を施行する場合には十分な配慮をもって施行しなくてはならないと考えられた。

なお，本論文の要旨は第128回日本結核病学会関東支部会（1995年11月，水戸）にて発表した。

文　献

1）新井康通，佐藤麗子，桂　隆志，他：非典型的な肺結核を合併したAIDSの1症例．結核．1995；70：431－437.

2）宍戸春美，蛇沢　晶，永井英明，他：肺結核の発症を契機に診断されたエイズの培検例．日本医事新報．1993；3612：37－40.

3）平成6年度関東甲信越地区共同研究：国立療養所におけるHIV感染症治療とケアに関する研究．医療．1995；49：917－921.

4）Long R, Maycher B, Scalcini M, et al.: The chest roentogenogram in pulmonary tuberculosis patients seropositive for Human immunodeficiency virus type 1. Chest. 1991；99：123－127.

5）岩崎龍郎：「新・結核の病理」，財団法人結核予防会，東京，1994，74－75.

6）森　亨：日本におけるHIV感染結核・非結核性抗酸菌症症例の実態，厚生科学研究費補助金エイズ対策研究推進事象　エイズと日和見感染症に関する臨床研究　平成6年度研究報告書，厚生省.

7）Goodman P: Pulmonary tuberculosis in patients with aquired immunodeficiency syndrome. J Thorac Lung Imag. 1990；5：38－45.