症例報告

結核性痔瘻を伴った若年者肺結核症の1例

鬼塚　徹・河野昌也

国立療養所西別府病院内科

麻生真佐

国家公務員等共済組合連合会新別府病院呼吸器科

受付　平成6年6月29日
受理　平成6年7月15日

A CASE OF TUBERCULOUS ANAL FISTULAE COMPLICATED TO PULMONARY TUBERCULOSIS

Osamu ONIZUKA*, Masaya KAWANO and Shinsuke ASO

(Received 29 June 1994/Accepted 15 July 1994)

Tuberculous involvement of the anus is very rare at present as the result of BCG-Vaccination and improvement of public health.

We report a juvenile case of tuberculous anal fistulae complicated to pulmonary tuberculosis. A 22-year-old male was admitted with symptoms of 13 month- history of intermittent anal pain, low grade fever and cough. Chest X-ray showed bilateral middle zone infiltrates with cavitation. Perianal inspection revealed a large ulcer with purulent exudate and a few fistulae. Sputum smears showed acidfast bacilli. A biopsied specimen of perianal fistulae showed granulomatous lesions with central necrosis, epitheloid cells and multi-nucleated giant cells. With three-drug antituberculous regimen, his symptoms resolved, radiographic infiltrates improved, and the perianal fistulae were cured.

It was speculated that the tuberculous anal fistulae in this case were caused by the dissemination from the pulmonary focus via the hematogeneous and lymphogeneous routes, because any tuberculous lesion was not detected in the gastrointestinal tract and rectum.

Key words : Tuberculous anal fistulae, Pulmonary tuberculosis, Juvenile case

キーワーズ：結核性痔瘻，肺結核，若年例

* From the Department of Internal Medicine, National Nishibeppu Hospital, 4548 Tsurumi, Beppu, Oita 874 Japan.

はじめに

近年，BCG接種などの結核対策の推進や環境衛生の改善により肺結核症は減少し，世間一般ばかりでなく医療従事者においてもあまり関心がもたれなくなってきている。しかし昭和60年に人口10万人あたり結核新登録患者数が50を割って48.4[1]となって以来，平成3年においても40.8[2]と結核罹患率の減少速度に鈍化傾向がみられており，とくに39歳以下においてその傾向が顕著になってきている。当院においても，その傾向に変わりなく，今後高齢者のみならず，若年者への結核対策が必要である。その対策の一つとして早期発見早期治療が必要であり，そのためにも医療従事者が，結核は過去の病気ではないことを念頭において治療の遅延をきたさないようにすることが重要と思われる。

今回，われわれは肺結核症に今日では稀と思われる結核性痔瘻を合併した若年例を経験したので報告する。

症　例

症　例：22歳。男性。大学生。

主　訴：発熱。

既往歴：特記すべき事なし。

現病歴：平成4年1月初旬頃より，咳，微熱（37.4°C）と同時に肛門周囲に痛みを伴った化膿性病変が出現したが，1カ月ほどで排膿し痛みも咳も治まった。4月の検診にて胸部異常影を指摘され某医院にて胸部写真をとるも異常なしと言われる。8月になり前回と同様な症状が出現したため某病院を受診。胸部写真にて左下肺野の異常影と痔瘻を指摘されるも検査の結果経過観察と言われる。11月肛門周囲膿瘍が再発し改善しないため，2月22日新別府病院受診，手術目的で入院となる。手術時の生検の結果壊死を伴った肉芽腫を認め，また胸部写真にて異常影があるため当院へ3月2日紹介入院となる。

入院時身体所見：身長180 cm，体重73.6 kg，血圧

表　入院時検査所見

1）Hematology		
RBC	477×10^4	/mm^3
Hb	13.8	g/dl
Ht	40.6	%
WBC	7900	/mm^3
Stab	18	%
Seg	52	%
Eos	0	%
Baso	2	%
Lymph	25	%
Mono	3	%
Plt	32.7×10^4	/mm^3
Bleeding time	4' 30"	
Clotting time	6' 0"	
PT	11.7	"
Thrombotest	100	%
2）Biochemistry		
TP	7.0	g/dl
Alb	3.5	g/dl
ZTT	1.4	U
T. Bil	0.29	mg/dl
ALP	5.1	K−AU
GOT	20	IU/l
GPT	17	IU/l
LDH	294	IU/l
γGTP	14	IU/l
BUN	10.0	mg/dl
Crt	0.89	mg/dl
FBS	97	mg/dl
3）Selology		
CRP	(4+)	
IgA	591	mg/dl
IgM	142	mg/dl
IgG	1039	mg/dl
IgE	93	IU/ml
C3	108	mg/dl
C4	85.5	mg/dl
RA	(−)	
ASLO	50	Todd
4）PPD	0×0/13×13 (38×24)	
5）ESR	60/97	mm
6）Blood gass		
pH	7.443	
P_{O_2}	75.2	mmHg
P_{CO_2}	35.4	mmHg
S_{O_2}	95.6	%
7）*M. Tuberculosis*		
Sputum		
G (5)		
Culture (4+)		
Anal secretion		
G (0)		
Culture (+)		

136/70 mmHg，脈拍120/分，体温38.0°C，結膜－貧血，黄疸なし。表在リンパ節触知せず。胸部－心音清，呼吸音は背部にて軽度減弱するもラ音聴取せず。腹部－肝・脾腫大なし。神経学的所見－異常なし。肛門皮膚所見－肛門周囲に3時から6時にかけて潰瘍を認め，潰瘍周辺に発赤を伴った広汎な糜爛と多量の分泌物を認めた。

入院時検査所見（表）：末血，生化学検査異常なく，免疫血清学検査にてCRP4+，IgA および C4 の異常がみられた。ツ反は二重発赤を示し，赤沈は1時間60 mm と亢進していた。血液ガスは P_{O_2} 75.2 mmHg と低下していた。喀痰検査では塗抹ガフキー5号，6週培養で（4+）であった。肛門周囲潰瘍の分泌物はガフキー0号，4週培養で（+）をしめした。

入院時胸部写真（図1）では右中肺野B6に気管支透亮像を伴った均等な陰影を，左中下肺野には透亮像を伴った斑状影を認めた。断層像では両肺とも空洞を認め，ま

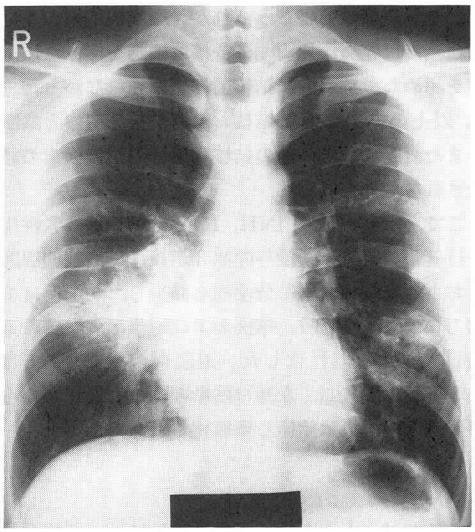

図1　入院時胸部X線写真

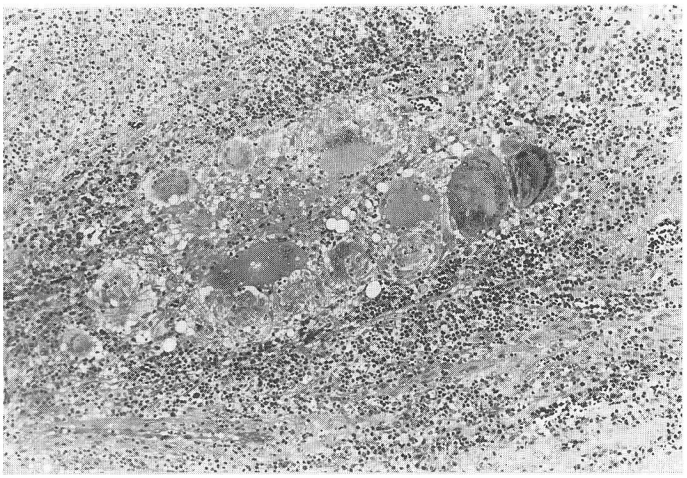

図2　痔瘻手術時組織所見（HE染色　×150）

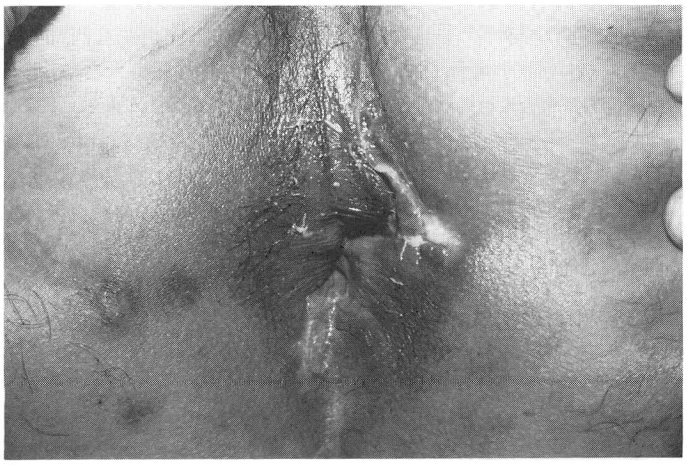

図3　肛門周囲皮膚肉眼所見（治療開始後3週）

た肺門リンパ節の腫脹もみられた。痔瘻根治術のさいの生検組織では乾酪壊死周囲に多核巨細胞を伴った類上皮細胞を認めた。標本中に結核菌は認められなかった（図2）。以上の結果より肺結核および結核性痔瘻と診断した。また直腸などその他の結核病巣は内視鏡検索の結果発見されなかった。

そこで，治療として INH，RFP，SM の3者併用療法を行った。抗結核薬投与開始3週後には，肛門周囲の発赤および糜爛は改善し分泌物も減少したが潰瘍はまだ残存している（図3）。喀痰および痔瘻部の塗抹および培養は4月より陰性化した。退院前の胸部写真では右B6の空洞は消失し，左肺は陰影の縮小と硬化がみられた。痔瘻部の潰瘍は治癒し瘢痕化した。

考　　察

肺結核の減少とともに，活動性肺外結核の新規登録者数も，昭和41年32,775名[3]，と数万人の発生をみたが，昭和52年より1万人を割り[4]，昭和61年では5,000人を割って4,731名まで減少してきている[5]。これらの肺外結核は主にリンパ節結核，尿路結核，骨・関節結核，脊椎結核，腸結核であり，直腸および肛門周囲結核は，Alvarezら[6]によると肺外結核136例中1例，またPalmerら[7]によると消化管結核90例中1例にのみ認められたと報告していることより，われわれが経験した結核性痔瘻は今日では非常に稀な疾患と思われる。

結核蔓延期の石橋の成書[8]によれば，肺結核患者の痔瘻発生率は多いもので19.3％，少ないもので0.3％と報告されており，一般患者の発生頻度0.5～0.6％と大差がなく従来考えられていたよりも少ないのではないかと述べている。したがって現在においては肺結核と痔瘻の合併は非常に少ないものと思われる。

また痔瘻は日常臨床的によくみられる疾患であるが，内科医にとって取り扱うことが少ないため，本例のように胸部異常影があるにもかかわらず，放置され結核の悪化をきたす例もあると思われる。特に痔瘻の場合，クローン病，直腸癌の鑑別のため積極的な検査を行い病理学的に結核結節を証明することが重要である。

Shuklaら[9]は病理学的に結核結節の証明が確定診断であるが，それ以外に臨床的に，1）多発性痔瘻，2）再発性痔瘻，3）肺結核および鼠径リンパ節腫脹がある場合結核性を疑うべきとしている。

結核性痔瘻の発生原因として，結核菌の嚥下による管内性によるものが主であるが，リンパ行性，血行性の転移も考えられる。熊谷[10]によると，肺結核患者においては高頻度に菌血症がみられることや石橋[8]の病理学的検討から，正常粘膜下病巣が血管と密接な関係位置にあるとの報告がなされている。そこで，本例においては直腸粘膜の潰瘍性病変がなく，胃・大腸内視鏡にても異常がないことより，管内性に播種したと考えるよりは，初感染病巣より血行性あるいはリンパ行性に転移し膿瘍を形成したものと思われた。

以上，今日では結核性痔瘻は稀な疾患と考えられるが，若年者の痔瘻を発見した場合結核も考慮すべきかと考える。

なお，本論文の要旨は第45回日本結核病学会九州支部学会にて発表した。

文　　献

1）厚生省保健医療局結核・感染症対策室：結核の統計，結核予防会，1986.
2）厚生省保健医療局結核・感染症対策室：結核の統計，結核予防会，1992.
3）厚生省：国民衛生の動向，厚生統計協会，1967.
4）厚生省保健医療局結核・感染症対策室：結核の統計，結核予防会，1978.
5）厚生省保健医療局結核・感染症対策室：結核の統計，結核予防会，1987.
6）Alvarez S & McCabe WR : Extrapulmonary tuberculosis revisited : A review of experience at Boston and other hospitals. Medicine. 1984 ; 63 : 25–55.
7）Palmer KR, Patil DH, Basran GS, et al. : Abdominal tuberculosis in urban Britain–a common disease. Gut. 1985 ; 26 : 1296–1305.
8）石橋幸雄：直腸肛門周囲結核.「日本結核全書　第8巻(1)」，藤田真之助，金原出版株式会社・克誠堂出版株式会社，東京，1958，111－140.
9）Shukla HS, Gupta SC, Singh G, et al. : Tubercular fistula in ano. Br. J. Surg. 1988 ; 75 :38–39.
10）熊谷岱蔵：結核における菌血症．結核．1925 ; 13 : 1681－1691.