症例報告

CA19-9, SLX が高値で，亜区域性肺炎像と縦隔リンパ節腫大を伴った気管支結核の1例

小宮武文**・松島敏春
木村　丹・安達倫文

川崎医科大学附属川崎病院内科（II）
（**現大阪府立羽曳野病院第2内科）

受付　平成6年5月23日
受理　平成6年7月　6日

A CASE OF ENDOBRONCHIAL TUBERCULOSIS WITH HIGH SERUM CA19-9 AND SLX LEVEL

Takefumi KOMIYA*, Toshiharu MATSUSHIMA,
Makoto KIMURA and Michifumi ADACHI

(Received 23 May 1994/Accepted 6 July 1994)

A 43-year-old female was admitted to our hospital with mild cough, sputum and right chest pain. The chest X-ray revealed an inhomogeneous shadow in the right upper lung field and mediastinal lymphadenopathy. At first we considered the patient had bronchogenic carcinoma, as her serum CA19-9 and SLX levels were high and the right upper bronchus was obstructed by necrotic tissues. However bronchoscopic specimen showed necrotizing epithelioid cell granulomas and *Mycobacterium tuberculosis* was detected, and her disease was diagnosed as endobronchial tuberculosis. The case responded well to anti-tuberculosis chemotherapy. The differential diagnosis between bronchogenic carcinoma and endobronchial tuberculosis was very difficult in this case because of high serum level tumor marker and endoscopic findings, which turned to normal after treatment. We discussed the cause of high serum level of CA19-9 and SLX in nonmalignant lung disease.

Key words : Endobronchial tuberculosis CA19-9, SLX　**キーワーズ**：気管支結核，CA19-9, SLX

1．はじめに

気管支結核症は一般的に区域気管支までの太い気管支の結核病巣とされている[1]。頑固な咳嗽を主症状とし，胸部X線写真では無気肺陰影や肺門リンパ節腫大，併発する肺野浸潤影などがみられるが，異常がみられないも

* From the Second Department of Internal Medicine, Kawasaki Medical School Kawasaki Hospital.

のもある[1]。本症例は喀痰塗抹検査にて結核菌が陰性で，血清 CA19−9，SLX が高値であったこと，気管支鏡検査で閉塞所見がみられたことなどから肺癌が考えられ，診断が困難であった。本症例では治療に伴う血清 CA19−9，SLX 値，気管支鏡像の変化を観察し，特に両腫瘍マーカーの上昇機序を考察した。

2．症　　例

患　者：43歳，女性。

主　訴：咳嗽，喀痰，胸痛。

家族歴：肺結核なし。
　　祖父；胃癌，叔父；肝癌。

既往歴：特記すべきことなし。

生活歴：喫煙歴；なし。ツベルクリン反応歴；小学校時陰性で BCG 接種をうけたが陽転の有無は不明。

現病歴：平成5年3月中旬頃から軽い咳嗽，喀痰がみられるようになったが，市販薬の内服で軽快していた。

平成5年5月初旬に右胸痛があり近医を受診したところ，胸部X線写真にて右上肺野に不均等影を指摘され，抗菌薬（シプロフロキサシン）を投与された。しかしその後咳嗽，喀痰が再びみられるようになり，同年6月7日当科に紹介され，入院となった。

入院時現症：身長 160 cm，体重 51.5 kg，体温 37.1°C，血圧 130/70 mmHg，脈拍 72/分整。貧血，黄疸なし。チアノーゼなし。小豆大程度の頸部リンパ節を両側に1個ずつ触知した。胸腹部には異常所見を認めなかった。

入院時検査所見（Table）：白血球，CRP は正常で，血沈も一時間値が 12 mm で亢進はみられなかった。肝，腎機能，電解質は正常。喀痰検査は normal flora のみで抗酸菌検査は塗抹（その後の培養も）陰性，喀痰細胞診は陰性，ツ反は陽性であった。腫瘍マーカーは CA 19−9 が 71 U/ml（正常；40 U/ml 以下），SLX が 49 U/ml（正常；38 U/ml 以下）と高値で，入院10日後にはそれぞれ 154 U/ml，73 U/ml まで上昇した。

画像所見：入院時胸部X線正面像（Fig.1）は右 S^3b の不均等影，右傍気管リンパ節腫大がみられた。胸部 CT 像（Fig.2）では縦隔（#3，4）リンパ節腫大，右 S^3 の無気肺様陰影を認めた。^{67}Ga シンチ（Fig.3）では縦隔と右 S^3 に一致して異常集積が見られた。頭部・腹部 CT，骨シンチでは異常は見られなかった。

入院後経過：比較的若年の女性であること，頑固な咳，ツ反陽性などから気管支結核を疑ったが抗酸菌の塗抹陰性であったため，6月16日気管支鏡検査を施行した。観察時（Fig.4 上）右上葉支は白色壊死物質で閉塞されていた。生検を繰り返すうちに B^1，B^2 の入口部は可視できるようになったが，B^3 は完全閉塞していた。腫瘍マーカー高値，気管支鏡の肉眼所見からこの時点では類表皮癌を考えた。しかし壊死物質の生検標本（Fig.5）

Table　Laboratory Findings on Admission

Peripheral blood		Tumor marker	
WBC	4700 /μl	CEA	0.9 ng/ml
RBC	430×10^4 /μl	CA19−9	71 U/ml
Hb	12.8 g/dl	SCC	0.7 ng/ml
Plt	24.7×10^4 /μl	SLX	49 U/ml
ESR	12 mm/hr	NSE	1.8 ng/ml
CRP	0.11 mg/dl	Sputum	
Biochemistry		bacteria : normal flora	
GOT	10 IU/l	Yeast : slightly positive	
GPT	7 IU/l	Tbc : smear ; negative	
LDH	183 IU/l	cytology : class II	
ALP	117 IU/l	PPD skin test	
r−GTP	7 IU/l	27×34	
BUN	11 mg/dl	35×46	
Crn	0.7 mg/dl	Pulmonary function test *	
Electrolyte		VC	3.6 L
Na	139 mEq/l	%VC	129.0 %
K	3.6 mEq/l	$FEV_{1.0}$	2.74 L
Cl	108 mEq/l	$FEV_{1.0\%}$	79.9 %
		$\%D_{LCO}$	85.9 %

＊1993. 7. 23

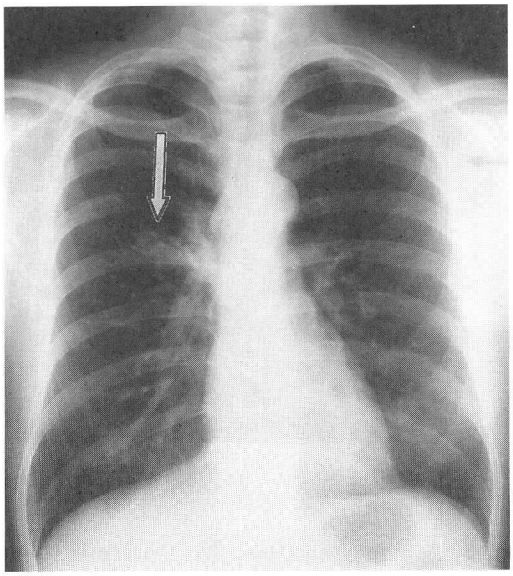

Fig. 1 A chest X-ray film on admission shows an inhomogeneous shadow in the right S^3b and right paratracheal lymphadenopaty.

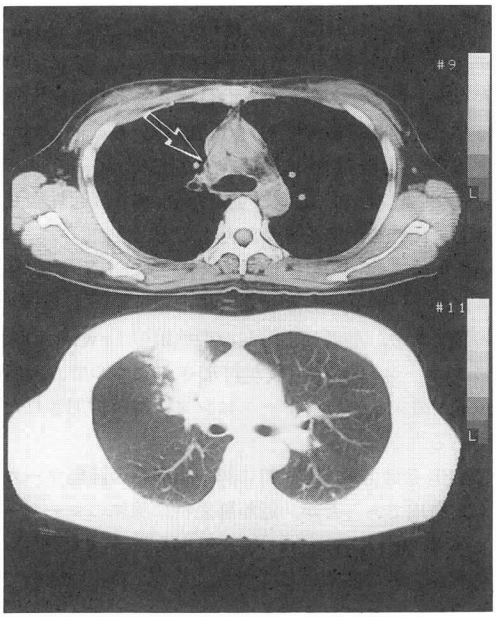

Fig. 2 Chest CT shows an inhomogeneous shadow with atelectasis in the right S^3b and mediastinal lymphadenopaty.

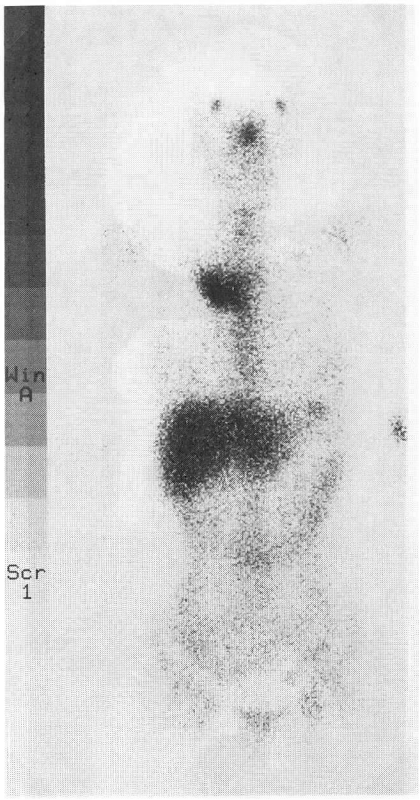

Fig. 3 ^{67}Ga scintigraphy shows abnormal uptake in the mediastinum and right S^3.

にて乾酪性類上皮細胞肉芽腫がみられ，その後気管支鏡下検体から結核菌が培養されたことから，気管支結核と診断した。

6月21日から抗結核薬（INH，RFP，SM）の投与を約半年間（SMは約2カ月間）行ったところ（Fig.6），臨床症状，胸部X線像は改善し，胸部CT上縦隔リンパ節はほぼ消失した。また血清CA19-9，SLX値も治療後それぞれ23 U/m*l*，27 U/m*l*まで下降した。治療開始1カ月後および治療終了後（7カ月後）に，それぞれ気管支内腔の観察を行った。1カ月後（Fig.4中）には壊死物質は消失し，右B^3内腔に突出する表面平滑な黄白色腫瘤を認めたが右B^3の末梢は開通していた。治療終了後（Fig.4下）には右B^3内腔はほぼ正常となり，治療に伴う瘢痕狭窄もみられなかった。

3．考　　察

一般的に気管支結核は女性に多いと言われており，これは女性の気管支内腔が細いことや，気道分泌物が停留しやすいことによるとされている[1)2)]。本症はその発症機序により従来から2型に分類されており，それは肺病

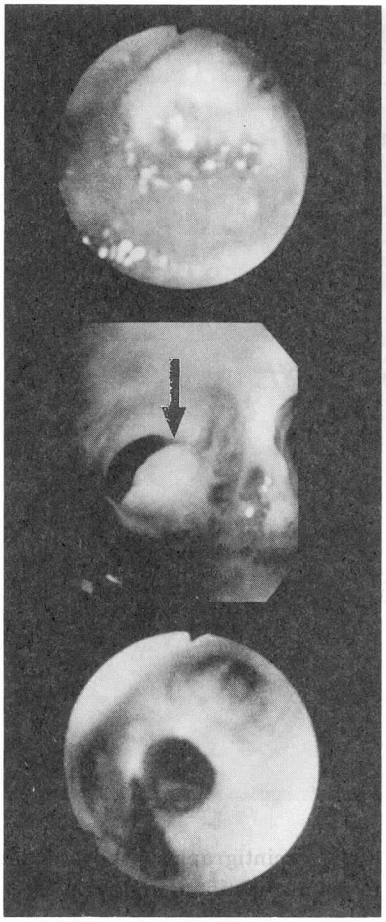

Fig. 4
upper : A bronchoscopic finding on admission shows the right upper lobe bronchus to be obstructed by white necrotic material.
middle (right B^3) : One month after initiating therapy. Necrotic tissue disappeared and there is a smooth-surfaced, yellowish tumor in the right B^3.
lower (right upper : After treatment. The right B^3 becomes normal and there is no stenotic lesion following the medication.

巣から気管支粘膜に進展した結核性気管支炎と，リンパ節結核の気管支侵襲によるリンパ節性気管支結核とである。欧米ではそれぞれ Tuberculous bronchitis, Endobronchial tuberculosis と呼ばれている[1)3)4)]。後者は特に小児の初感染結核で多くみられるが成人例でもみられ，初感染に限らずリンパ節結核そのものの増悪も考えられている[4)5)]。近年，CT でリンパ節結核の気管支への圧排や穿孔が描出できた例が報告されている[6)]。

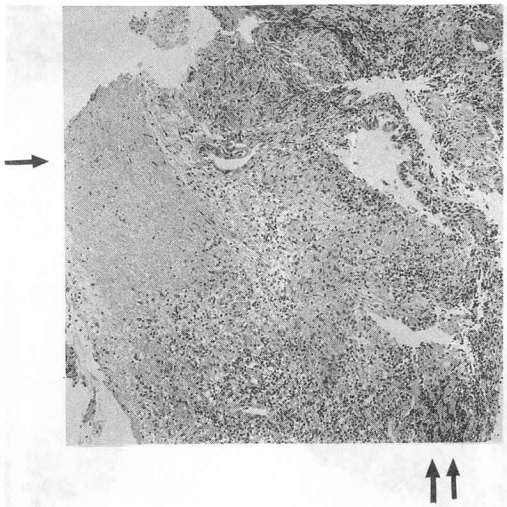

Fig. 5 A biopay specimen from necrotic tissue shows a necrotizing epithelioid granuloma. (HE stain, x40), necrosis (↑) epithelioid granuloma (↑↑)

しかし両者の分類は，一部のリンパ節穿孔例を除けば困難とされている[2)]。

本症例では著明な縦隔リンパ節腫大が存在したことから上記のリンパ節性気管支結核も考えたが[6)7)]，Ga シンチで右 S^3 に一致して異常集積がみられ，S^3 に肺内病変が存在したと思われた。またはっきりとしたツ反陽転歴はなく，今回が初感染であった可能性がある。したがって，本例の場合右 S^3 に結核病変があり，そのリンパ節腫大による圧排にて気管支内腔へ突出する隆起性病変を形成し，内腔の閉塞をきたしたものと考えた。

ところで本症例では，血清 CA19-9, SLX が陽性であった。CA19-9, SLX はともに糖鎖抗原腫瘍マーカーの一種であり，前者は正常血液型糖鎖の $Lewis^a$ の末端ガラクトースにシアル酸が付加されたもので，後者は $Lewis^X$ の末端ガラクトースにシアル酸が付加されたものである[7)]。

CA19-9 は各種腺癌，特に膵・胆道系の腫瘍マーカーとして有用であったが，近年肺癌特に腺癌のマーカーとしても用いられるようになってきた[8)9)]。また SLX も各種腺癌患者の血清に多く含まれるが，特に肺腺癌で高値を示すとされている[10)]。

両腫瘍マーカーは良性呼吸器疾患でも陽性となることがあり，CA19-9 で 5－42％[8)11)]，SLX で 10％前後[10)12)] と報告されている。このうち肺線維症，びまん性汎細気管支炎で高率に上昇すると言われている[7)10)11)13)]。高山らは良性肺疾患の 42.3％で血清 CA19

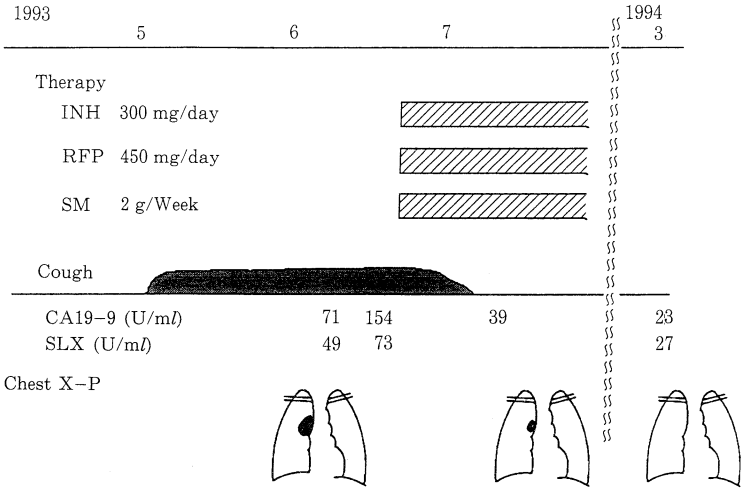

Fig. 6 Clinical Course

-9が陽性となり，このうち肺線維症の陽性率は81.3％であったとしている[11]。良性呼吸器疾患における糖鎖抗原腫瘍マーカー上昇の機序として，気管支上皮もしくは気管支腺の肥大・増殖が原因と考えられている[11)13)]。

本症例では組織所見で肺癌は否定され，腹部CT，エコーは正常であり，膵・胆道系悪性腫瘍はみられなかった。また抗結核薬による治療にて気管支粘膜が正常化した後，血清CA19-9, SLXを測定したところ両マーカーは正常化していた。良性肺疾患で血清CA19-9値が病勢と並行して変動したという報告はあるが[11]，本症での両腫瘍マーカーについては今まで特に検討されていない。しかし気管支病変の消失に伴って両マーカーが正常化したことから，本症でも上記のような機序（気管支上皮または腺の肥大・増殖）があったものと推測される。

また，一般に若年女性で長引く咳嗽，中枢気道の病変がみられる場合，気管支結核を十分考慮すべきであるといわれており，本例でもそのことが示唆された。

文　献

1) 倉澤卓也：気管・気管支結核症.「結核」，第2版，久世文幸，泉　孝英編集，医学書院，東京，1992，157－161.
2) 倉澤卓也，久保嘉朗，久世文幸：気管支結核症．呼吸．1991；10：1401－1404.
3) 粟田口省吾：気管支結核．結核．1975；50：509－510.
4) 吉川隆志，与沢宏一，内山　喬，他：著明なair trappingを呈したリンパ節性気管支結核の1例．日胸．1975；36：862－867.
5) 粟田口省否：傍気管・気管支リンパ節結核の気管・気管支壁侵襲．気食会報．1973；24：251－258.
6) Lee KS, Hwang SH : Endobronchial Tuberculosis. J. Comput. Assist. Tomogr. 1991；15：424-428.
7) 迎　寛，崎戸　修，織田裕繁，他：経過中に糖鎖抗原腫瘍マーカーが高値を示した間質性肺炎の2症例．日胸疾会誌．1991；29：611－617.
8) 林辺　晃，児玉哲郎，西脇　裕，他：肺癌における血清CA19-9の臨床的検討．癌と化学療法．1987；14：711－715.
9) 田代隆良，後藤　純，重野秀明，他：原発性肺癌における血清CA19-9の臨床的検討．癌と化学療法．1987；14：711－715.
10) 上岡　博，大熨泰亮，森高智典，他：肺癌症例におけるSLXを中心とした各種腫瘍マーカーの意義，日胸疾会誌．1991；29：1022－1028.
11) 高山重光，片岡直之，臼井　裕，他：良性肺疾患における血清CA19-9の検討．日胸疾会誌．1990；28：1326－1331.
12) 有吉　寛：肺癌診療における腫瘍マーカーの有用性と限界．日胸．1992；51：531－535.
13) 迎　寛，崎戸　修，織田裕繁，他：びまん性汎細気管支炎における肺局所の糖鎖抗原性腫瘍マーカーの検討．日胸疾会誌．1992；30：2075－2081.
14) 市木　拓：肺結核症における血清CEA, SLX, CA125値の検討．日胸疾会誌．1993；31：1522－1527.