症例報告

多剤耐性肺結核治療中に原因不明の痴呆状態を呈した1例

神田哲郎・松瀬厚人
石黒美矢子・木谷崇和

国立嬉野病院内科

受付 平成5年5月13日

A DEMENTIA OCCURED DURING THERAPY FOR MULTI-DRUG RESISTANT PULMONARY TUBERCULOSIS

Tetsuro KANDA*, Hiroto MATSUSE, Miyako ISHIGURO and Takakazu KIYA

(Received for publication May 13, 1993)

A 47-year-old woman was thirdly admitted to our hospital for therapy to multi-drug resistant tuberculosis of the lung in June 88. Although she was treated with TH, PAS and EVM, *M. tuberculosis* were positive constantly in her sputum. She complained of sleep disturbance, irritability, headache on September 89, she was diagnosed reactive depression. But her symptoms were progressive, low level of intelligence test in November, apatic in December and became spastic paralysis and vegetable state at next year. She was died of pneumonia in November 90.

Her autopsy findings showed no brain atrophy nor menigitis. Microscopically, central chromatolysis were showed in Betz cells and anterior horn cells, these findings sometimes suspected for Peragulla, but we could not obtained definite pathological diagnosis, because we could not have been obtained findings indicating for Peragulla. Finally, we reported the clinical course and autopsy findings of dementia occured during therapy for multi-drug resistant pulmonary tuberculosis.

Key words : Dementia, Pulmonary Tuberculosis, Pellagra, Ethionamide

キーワーズ：痴呆，肺結核，ペラグラ，TH

はじめに

肺結核の治療期間はRFPの登場で，INHとの組み合わせによりかなり短縮された。しかし，治療期間は半年から1年に及ぶため，その副作用や他疾患の発病も問題となる。今回，われわれは多剤耐性菌による肺結核再発例治療中に原因不明の痴呆状態を呈した1例を経験したので文献的考察を含め報告する。

症　例：47歳，女性。
既往歴：特になし。
家族歴：精神神経疾患なし。
嗜好品：タバコ，酒なし。

* From the Internal Medicine of National Ureshino Hospital, Ureshino-cho, Fujitsugun, Saga 843-03 Japan.

現病歴：1974年の検診で異常陰影を指摘され，近医で抗結核剤の投与をうけていたが，服薬は不規則であった。85年4月より，ガフキー3号，培養陽性にて，当院に1回目の入院となった。INH, EB, RFP による治療にて菌陰性化し，同年12月外来治療となったが，86年12月より再びガフキー1号，培養陽性となり，87年10月まで2回目の入院となっていた。この時は多剤耐性菌となり，EB,PAS, PZA, KM などが投与され，87年6月より菌陰性化し，同年10月退院となった。しかし，88年1月より培養陽性となり88年6月，ガフキー5号，培養陽性および陰影の増強がみられ，治療目的にて3度目の入院となった。

現　症：身長156 cm，体重48 kg，体温36.8度，血圧120/80 mmHg，脈拍，80/分，整，貧血なく，リンパ節腫脹もなかった。呼吸音；清，心音；純，腹部，軟，肝脾腫なく，下腿の浮腫もなかった。

入院時検査所見：貧血もなく，血液生化学検査でも異常はなかった。血沈も14 mm であった。

入院時胸部X線（図1）：両側上肺野に小結節影，索状影を認めた。

入院後経過（表1）：88年6月入院後 PAS, TH, EVM にて治療開始するも多剤耐性で持続排菌の状態が続いていた。また，自分が入院したあとの子供のことや退院の見込みがないことなどで心労気味であった。89年9月になり頭痛，不眠，イライラ感，感情失禁などの症状がみられるようになり，心療科で反応性うつ病の診断をうけた。11月頃には長谷川式簡易知能評価スケールにて知能低下を指摘され，筋肉の緊張も強く，ヨチヨ

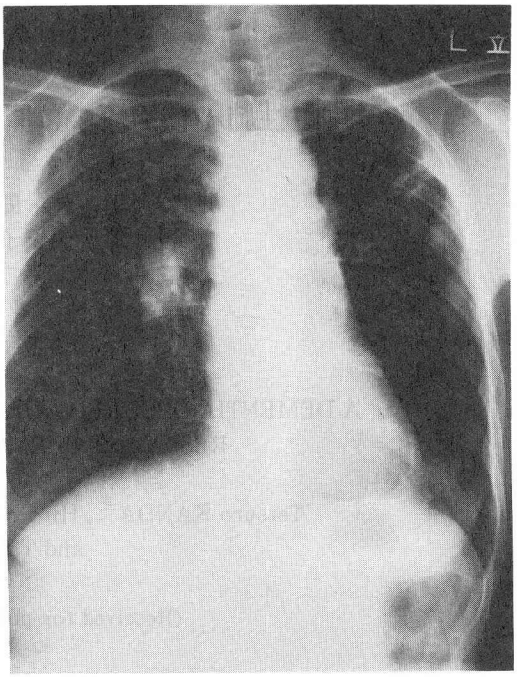

図1

表1

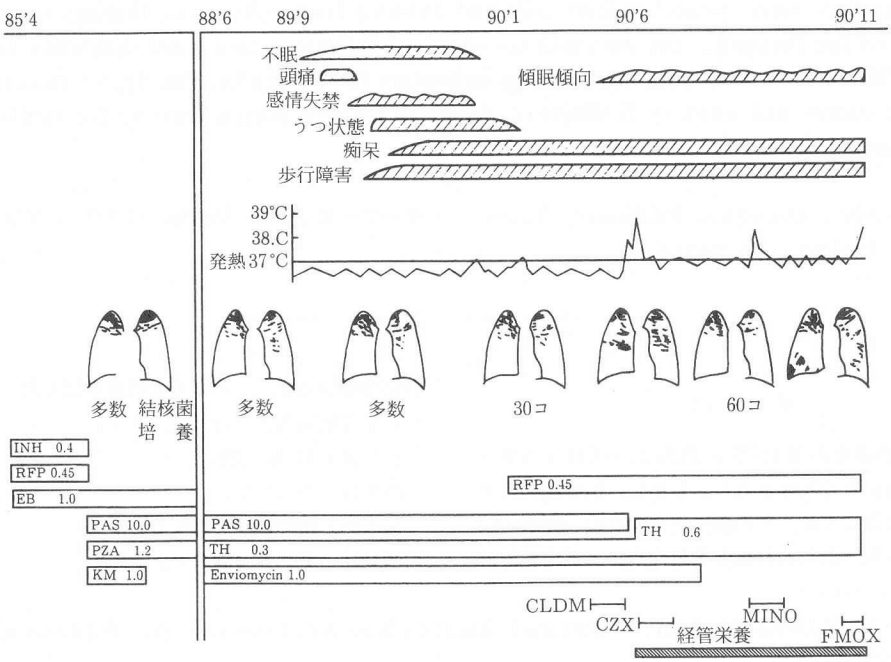

表2 検査所見

(89. 9. 26)

RBC	446	$\times 10^4$	T−bil	0.4	mg/dl
Hgb	13.5	g/dl	D−bil	0.1	mg/dl
Hct.	41.5	%	TTT	1.0	
WBC	8,000		Kunkel	9.9	
neutro	60	%	T.P.	7.2	g/dl
lymph	34	%	Alb	63.4	%
PLT	32.8	$\times 10^4$	GOT	18	KU
Na	139	mEq/l	GPT	16	KU
K	3.9	mEq/l	γ−GTP	26	IU/l
Cl	103	mEq/l	ALP	8.8	KAU
Ca	9.0	mg/l	LDH	253	WU
Mg	2.2	mg/l	Ch−E	1.21	ΔpH
CRP	1.1		CPK	13	IU/l
ESR	17	mm/1hr	BUN	12.4	mg/dl
HTLV−1	陰性		Cr	0.9	mg/dl
梅毒反応	陰性		尿酸	5.7	mg/dl
			検尿		
			蛋白	(−)	
			糖	(−)	

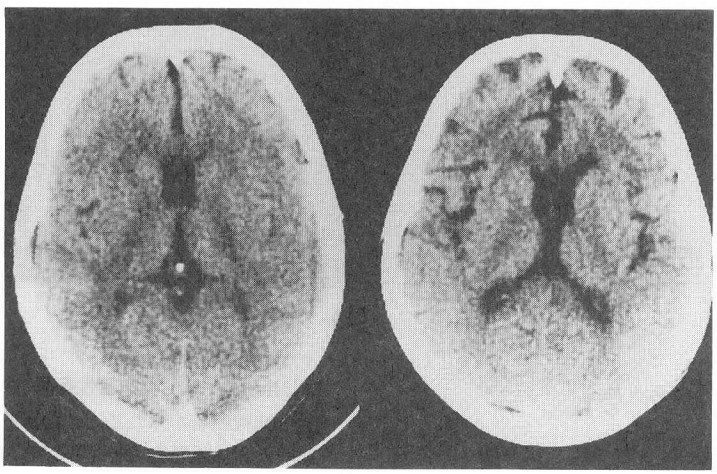

図2

チ歩行，深部腱反射の亢進がみられた。12月には無欲状表情となり，発語もなく，尿，便の失禁をするようになり，ほとんど臥床の状態となった。

その後も痴呆状態は漸次進行し，外的刺激に反応をしめさず，上下肢の拘縮が強くなり，90年6月頃には，植物状態へと進行した。経過中，THを主とした抗結核剤は投与され，胸部陰影は不変ながら，排菌は持続し，喀血したりしながら，90年11月23日全身衰弱に肺炎をおこし死亡した。

発症時検査所見（表2）：末梢血液，生化学検査，尿検査に特に異常はみられず，HTLV−1も陰性であった。

血中のビタミンはビタミンB_1 17.9 ng/ml，B_2 6.3 mcg/dl，B_{12} 1076 pg/ml，葉酸 6.9 ng/mlと異常はみられなかった。

頭部CT（平成2年2月7日，図2）：脳皮質の萎縮や脳室の拡大はみられなかった。

脳波（平成2年6月21日）：とくに棘状波などはみられなかった。

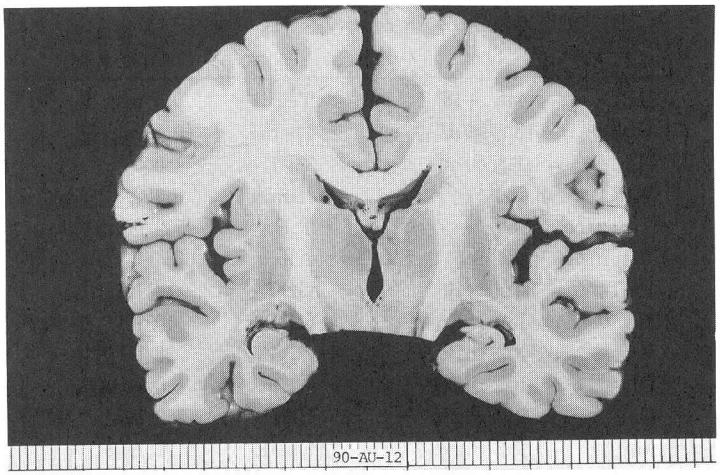

図3

図4

主な剖検診断は以下であった。

1）肺結核

2）初期の腎細胞癌

3）脳脊髄症

肉眼所見（図3）：脳は1190gと萎縮はなく，髄膜炎もなかった。

組織学的所見（図4）：尾状核，被殻，視床核のgliosis と Betz 細胞，前角細胞の central chromatolysis，脊髄側索路の脱髄病変がみられた。髄膜に著変はみられなかった。

4）両側胸水，腹水。

考　　案

痴呆を来す疾患としては，脳腫瘍や頭部外傷などの原因がはっきりしているものや，老年期にみられるAlzheimer病，脳血管性痴呆などがある[1]。本例は，47歳と比較的若かったこと，臨床的検査にてはっきりした所見が得られなかったことより，その診断に難渋した。臨床経過よりCreutzfeld–Jakob病が剖検前に疑われていたが，脳波にて特徴的な棘波はみられていなかった。

肺結核の治療に伴う副作用は多種のものがあるが[2]報告としては肝障害を主体としたものが多く[3]，中枢神経障害に関するものは最近少ない。抗結核剤は数種の薬剤を併用するため，副作用があっても薬剤を特定することが難しいといわれているが，比較的精神神経症状を呈しやすいものとして，INH[4]，CS，TH，EBなどがあげられている[5)6]。本例においては，今回の入院前にはINH，EBは使用されたことがあったが，今回入院時の症状の発現，進行期間中に使用されたものは，TH，PAS，EVMであった。

THの副作用としては，胃腸・肝障害が有名であるが[7]，精神症状として不安，抑鬱状態をおこしやすいとの報告もあり[6)8)]，三山ら[9]は，結核を合併した精神障害者の経過中に，既存の精神症状とは異なる精神症状（せん妄，不眠，不穏など）を来した後，四肢強剛，睡眠障害をおこし死亡した例を報告し，原因として抗結核剤（THを主とした）を考え，中毒性脳症として報告している。本例はTHを投薬し始めてから，1年あまりで精神症状が出現しているが，前駆する精神病はないものの，経過としては三山らの報告に類似している。

剖検所見では，本例ではBetz細胞や前角細胞のcentral chromatolysisが見られていた。これらの所見はペラグラで見られる所見で，特にcentral chromatolysisが脊髄前角の神経細胞などの下位ニューロンのみでなく，大脳皮質錐体細胞や橋核神経細胞などにもみられるのがペラグラの所見という[10]。石井ら[11]は，450例の剖検例のうち，16例に著しいcentral chromatolysisをBetz細胞などに認め，臨床所見を調べるとペラグラ様のものがあったという。このうち，5例はINHが投与された肺結核症例であったという。同様の所見は，先に引用した三山らの報告の結核患者にみられた中毒性脳症の剖検例にもみられていたという。このように本症例にもペラグラが鑑別診断にはいってくる。ペラグラの3Dとは，diarrhea, dementia, dermatitisであるが，皮膚症状のない，Pellagra sine Pelle Agraの報告[11]もあり，本例も下痢，皮膚炎はなかったものの，ペラグラ様精神病であったともいえるかもしれない。しかしながら，本例は発症中の血中ビタミンB群は正常でニコチン酸だけ欠乏していたとは考えにくいこと，死亡前には経口摂取が不十分で鼻腔栄養はしていたものの，肺炎をおこしたりして十分に投与できず，慢性栄養障害の状態にあり，ペラグラ様の病理所見は，精神異常のあとにおこった慢性栄養障害による二次的な変化の可能性も否定はできなかった。結局，剖検診断ではCreutzfeld-Jakob病やAlzheimer病などの所見はなく，はっきりした診断は得られなかった。

以上，TH，PAS，EVMによる肺結核の治療中に痴呆状態から植物状態となり，剖検にてペラグラ様の病理組織学的所見を得た症例を経験したので，文献的考察を加えて報告した。

本患者を心療内科的に診療していただいた長崎大学精神科の川口 哲先生および本院病理の井関充及先生に謝辞を申しあげます。

文　献

1) 松下正明：痴呆の原因と診断，日内会誌．1990；79：69－73.
2) 山田　洋，河野　茂，原　耕平，他：抗結核剤の副作用－出現時期と持続期間を中心に－，結核．1990；65：563－568.
3) 安田和雅，佐藤篤彦，千田金吾，他：結核化学療法中に発生した肝機能障害例の検討，結核．1990；65：407－413.
4) Adams P and White C：Isoniazid-induced encephalopathy. Lancet. 1952；263：960-962.
5) 風祭　元，中込和幸：医薬品による精神障害，神経精神薬理．1988；10：5－24.
6) 宗形喜久男，後藤溶三，加藤嗣郎，他：二次抗結核剤の副作用，最新医学．1966；21：117－127.
7) 松田正久：α-Ethyl-Thioisonicotinamide (1314 Th) の副作用に関する臨床的並びに実験的研究，千葉医学会雑誌．1964；40：72－81.
8) 梅根善一：抗結核剤による精神障害（2）Ethionamide，精神経誌．1968；70：178.
9) 三山吉夫，池田輝親，高松勇雄：結核を合併した精神障害者の経過中にみられた特異な精神－神経症状について，脳と神経．1972；24：835－848.
10) 石井惟友：ペラグラ精神病，＜精神科MOOK No. 11　身体疾患と精神障害＞，金原出版，東京．1985.
11) 石井惟友，西原康雄，鈴木高秋，他：Pellagra sine Pelle Agra-精神科・神経内科領域の気付かれない疾患－，精神医学．1981；23：143－151.