原　著

当院で経験した頭蓋内結核症6例のCT所見

―特にその経過を中心にして―

野崎博之・豊田丈夫・高嶋修太郎
浦野哲哉・山田和子・里宇明元
青柳昭雄

国立療養所東埼玉病院

受付　平成3年9月10日

CT FINDINGS OF SIX CASES WITH INTRACRANIAL TUBERCULOSIS IN NATIONAL HIGASHI-SAITAMA HOSPITAL

Hiroyuki NOZAKI*, Takeo TOYODA, Shutaro TAKASHIMA, Tetuya URANO, Kazuko YAMADA, Meigen RYU and Teruo AOYAGI

(Received for publication September 10, 1991)

We have experienced 6 cases of intracranial tuberculosis since 1985. 2 cases were diagnosed as intracranial tuberculoma without tuberculous meningitis, and 4 cases were diagnosed as tuberculous meningitis. Brain CT showed intracranial tuberculomas in three of them, and showed cerebral infarcts in two cases, and showed hydrocephalus in two cases. Brain CT on intracranial tuberculosis showed various findings.

In two cases with tuberculous meningitis, brain CT showed many tuberculomas with ringed or nodular enhancement appeared after adequate chemotherapy had been started. About 1 year later, a few tuberculomas were found with homogeneous enhancement and were enlarged while the chemotherapy was continued. But later they were reduced in size.

The above facts may suggest that intracranial tuberculoma could appear and be enlarged on cranial CT in spite of adequate anti-tuberculous chemotherapy during a course of tuberculous meningitis. They also suggest that the continuation of adequate chemotherapy might be necessary to the treatment of intracranial tuberculomas.

Key words : Tuberculous meningitis, Brain CT, Intracranial tuberculoma, Anti-tuberculous chemotherapy

キーワーズ：結核性髄膜炎，頭部CT，頭蓋内結核腫，結核化学療法

* From the Department of Internal Medicine, National Higashi-Saitama Hospital, 4147 Kurohama, Hasuda City, Saitama Pref. 349-01 Japan.

はじめに

結核症の発生頻度の減少に伴い結核性髄膜炎の発生も減少してきているが，1980年代よりのCTの普及により，頭蓋内結核腫を合併する症例が少なからず存在することが明らかになってきている。また頭蓋内結核腫が治療中にもかかわらず増大するparadoxical expansionについてもいくつか報告が見られる[1)~3)]。われわれは1985年5月より現在まで，本院において6例の頭蓋内結核症を経験した。今回，これらの頭部CT所見の経過について検討したので報告する。

症　例

〔症例1〕61歳，男性。既往歴では1960年結核性腹膜炎？のため約半年間PASを服用し，78年胃潰瘍のため胃亜全摘術を受けている。家族歴には特記すべきものはない。85年3月頃より全身倦怠感が出現し，4月某院内科にて喀痰よりGaffky 7号を検出され，5月1日当院に入院した。栄養状態は不良で貧血を軽度認め，頸部リンパ節を数個触知した。両側肺野に小水泡性ラ音を聴取し，肝2横指触知した。神経学的には異常所見を認めなかった。検査所見では血沈60mm/時と亢進し，CRP (3+) で炎症反応を認めたが，白血球5800/mm^{3}と正常であった。生化学的検査では総蛋白5.8g/dlと低蛋白血症を認める他異常を認めなかった。入院後SM・INH・RFP・EBの4者の治療により排菌は消失し，全身状態・胸部X線所見も改善した。しかし同年8月15日に突然左片麻痺と構語障害が出現した。髄膜刺激症状はなく，神経学的所見では軽度の構語障害を認めたが，眼球運動障害や項部硬直を認めなかった。左上下肢の脱力と深部反射亢進，病的反射を認めたが知覚障害は認められなかった。髄液所見でも異常を認めなかった。

図1に神経症状出現後の頭部CTを示す。単純CT（図1左）では右頭頂部に低吸収域があり，造影によって大小2個の輪状影を認めた（図1右）。摘出術を施行し，右頭頂葉の4×2cm大の結核性膿瘍と診断された。術後麻痺は改善し，抗結核療法を継続し，6カ月後のCTでも再発は認められなかった。

〔症例2〕3歳，男児。ツ反・BCGは未施行で，既往歴には特記すべきものはない。家族歴では伯母が肺結核症に罹患していることが患児発病後判明した。1985年7月38°Cの発熱・悪心・嘔吐が出現した。意識障害を認めたため某院に入院し，結核性髄膜炎と診断された。SM・INH・RFP・EBの4者併用療法が開始され，髄液所見・炎症所見ともに改善した。しかし神経症状が改善しないため，同年12月本院に転院した。身体所見では体重10kgで，発語はなく，右口角も下垂していた。両側錐体路徴候を認め，特に右深部反射は亢進し，髄膜刺激症状を認めた。検査所見では血沈は65mm/時と亢進し，CRP (4+)・白血球13,400/mm^{3}と炎症反応を認めた。前医入院時のCTでは両側側脳室と第3脳室の拡大，ならびに造影剤にて脳底部髄膜の増強を認めたが，結核腫は確認されなかった。発症約5カ月後の当院転院時のCT（図2左）では造影により脳底部に多数の輪状，結節状の陰影が認められた。一方発症約11カ月後のCT（図2右）ではring enhancementを伴う大きな結核腫は縮小したが，直径約1cm大のring enhancementを伴う結節は癒合し，大きくhomogeneousに増強された。本症例ではその後結核腫は縮小し，脳室拡大は残存したが，臨床症状は改善傾向を示し

図1　症例1（61歳・男性）
左：単純CT，右：造影CT.

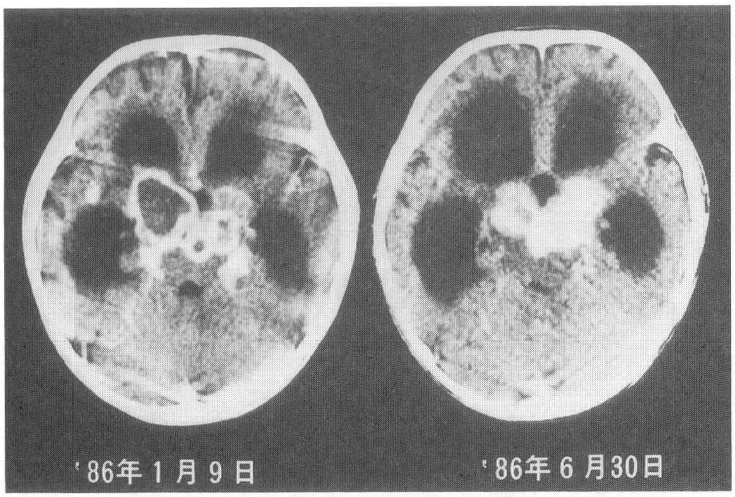

図2　症例2（3歳・男児）
左：1986年1月9日（発症約5カ月後）
右：1986年6月30日（発症約11カ月後）

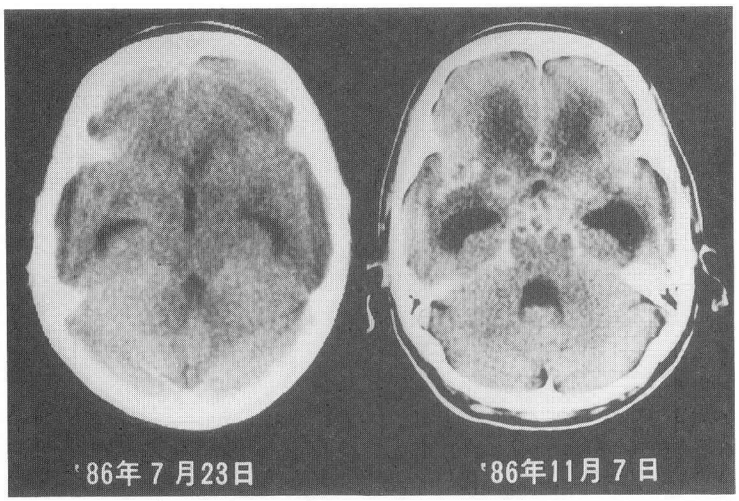

図3　症例3（45歳・女性）
左：1986年7月23日（某大学病院入院時）
右：1986年11月7日（発症約4カ月後）

ている。

〔症例3〕45歳，女性。既往歴・家族歴には特記すべきものはない。1986年6月末より発熱・頭痛が出現し，嘔気・嘔吐を伴うようになったため7月7日某病院に入院した。髄膜炎と診断され，治療を受けたが改善せず7月15日某大学病院に転院した。結核性髄膜炎（髄液結核菌培養陽性）と診断され，INH・RFP・EB・SMによる治療を受け，髄膜炎症状も徐々に改善しリハビリテーション目的で11月4日当院に転院した。意識状態は傾眠傾向で，見当識障害・記銘力障害を認めた。右鼻唇溝が軽度浅いほかには脳神経系には異常はみられなかった。運動系では両側上肢に筋力低下を認め，両側下肢では股・膝関節は屈曲拘縮し，足関節は伸展拘縮していた。病的反射は見られなかったが，深部反射は両側上・下肢とも軽度亢進していた。明らかな知覚障害を認めなかった。また軽度の項部硬直を認め，膀胱・直腸障害を伴っていた。検査所見では血沈22mm/時と軽度亢進していたが，白血球増多はなかった。CRPは陽性であったが，貧血もなく生化学的検査でも異常はなかった。腰椎穿刺では淡黄色の髄液を得，細胞数24/3（単核球優位），蛋白145mg/dl，Nonne-Apelt（+），Pandy（+），一般細菌陰性，墨汁染色陰性，結核菌塗抹・培養ともに陰

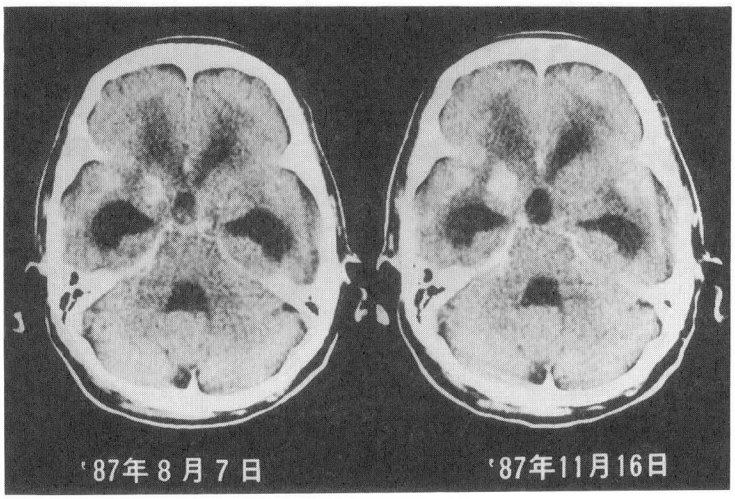

図4 症例3（45歳・女性）
左：1987年8月7日（発症約13カ月後）
右：1987年11月16日（発症約16カ月後）

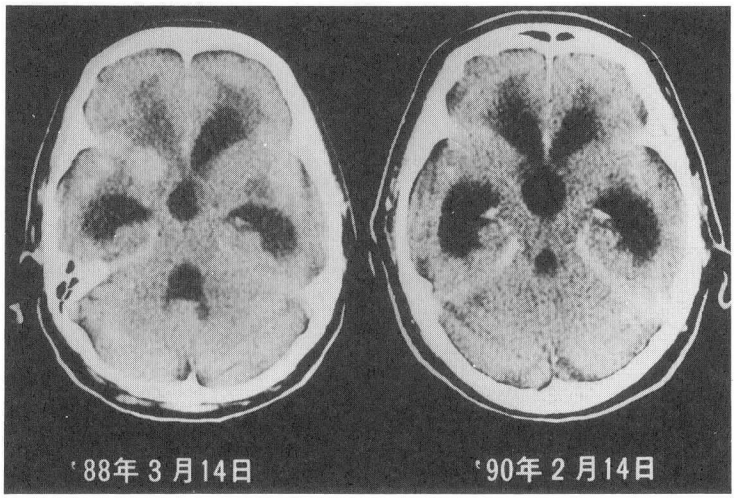

図5 症例3（45歳・女性）
左：1988年3月14日（発症約20カ月後）
右：1990年2月14日（発症後約3年半）

性であった。

当院転院後はSM・RFPを漸次中止し，INH・EBによる治療を継続した。意識状態は清明となり，見当識障害・記銘力障害も改善した。また上肢の筋力も徐々に改善したが，下肢の拘縮のため歩行は不能である。

86年7月某大学病院入院時の頭部CTでは，単純CTで異常を認めず，造影により脳底部脳槽に軽度の増強を認めた（図3左）。 86年11月発症約4カ月後の頭部CT（図3右）では造影によりring状または結節状の増強効果が多数認められた。87年8月すなわち発症13カ月後の頭部CT（図4左）では結核腫のほとんどは消失した。ただし第3脳室の左側にあるring状の増強効果を認めた結核腫は馬蹄型に造影されるようになった。さらに87年11月すなわち発症16カ月後の頭部CT（図4右）では，同部はhomogeneousに造影され大きさも増大している。88年3月発症20カ月後の頭部CT（図5左）ではhomogeneousに造影された部位はさらに増大している。しかしこの時期に明らかな臨床症状の悪化は認められなかった。その後しだいに縮小し90年2月発症後3年半経過したCT（図5右）では結核腫は石灰化も見られず消失した。

〔症例4〕64歳，男性。既往歴・家族歴には特記すべ

きものはない。大酒家で毎日日本酒3合をのんでいた。1987年1月頃より息切れ・食欲不振・軽度の頭痛を自覚し，近医にて治療を受けていたが改善しなかった。同年6月某院を受診し喀痰検査でGaffky 9号を指摘され当院に入院した。左上中肺野に湿性ラ音を聴取し，両側下腿浮腫を認めたが，神経学的異常所見は認めなかった。検査所見では血沈59mm/時と亢進し，CRP（6+）と炎症反応を認めたが，白血球増多はなかった。総蛋白4.6g/dlと低蛋白血症を認め，GOT 621 IU/l，GPT 28 IU/lと肝機能障害を伴っていた。またNa 125 mEq/lと低Na血症を認めた。入院後INH・RFP・EB 3者による抗結核療法に加え，PSLを併用し全身状態は一時的に改善した。しかし8月上旬より再び発熱が出現し頭痛・精神症状が増強した。入院2カ月後の頭部CTにて右側脳室前角部に周囲に低吸収域を伴った高吸収域が見られた（図6）。本例は10月19日にアスペルギールス肺炎にて死亡したが，剖検によりCTの病変部に一致して乾酪壊死とラングハンス巨細胞を伴う類上皮肉芽腫が見出された。

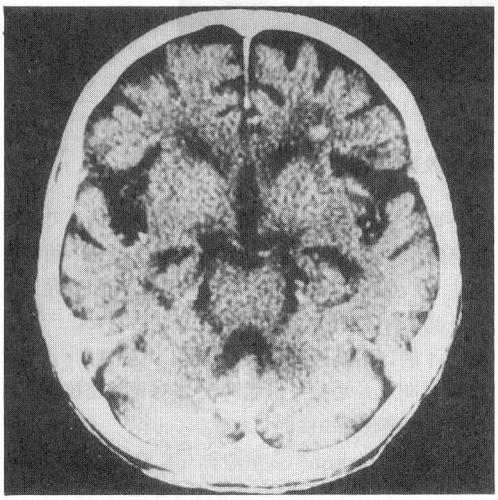

図6　症例4（64歳・男性）・頭部CT（入院2カ月後）

〔症例5〕68歳，男性。既往歴・家族歴には特記すべきものはない。1989年5月20日頃より発熱・頭痛を自覚し某院に入院したところ喀痰検査でGaffky 6号を指摘され，6月6日本院に入院した。身体所見では軽度の意識障害を認め，髄膜刺激症状を伴う他には異常なく，検査所見では血沈2mm/時と正常で，白血球増多もみられなかった。髄液検査では細胞数152/3（単核球優位），蛋白192mg/dlと髄膜炎所見を認めた。肺結核症・結核性髄膜炎の診断で，SM・INH・RFP・EB 4者に加え，PSLを併用して治療を開始したところ，約1カ月で全身症状・髄膜刺激症状ともに消失した。入院時のCT（図7左：89年6月）では異常所見は見られないが，治療約3カ月後のCT（図7右：89年9月）では右側脳室前角下方部に脳梗塞巣と思われる低吸収域が認められた。

〔症例6〕9歳，女児。既往歴・家族歴には特記すべきものはない。1990年4月発熱・咳嗽が出現し，近医にて治療を受けたが改善せず，リンパ節腫脹を伴うようになったため某医療センターに入院した。同院で粟粒結核・リンパ節結核・結核性髄膜炎（細胞数100/3・単核球優位）と診断され，INH・RFP・PZAを開始され当

図7　症例5（68歳・男性）
左：1989年6月（入院時）
右：1989年9月（治療開始後約3カ月）

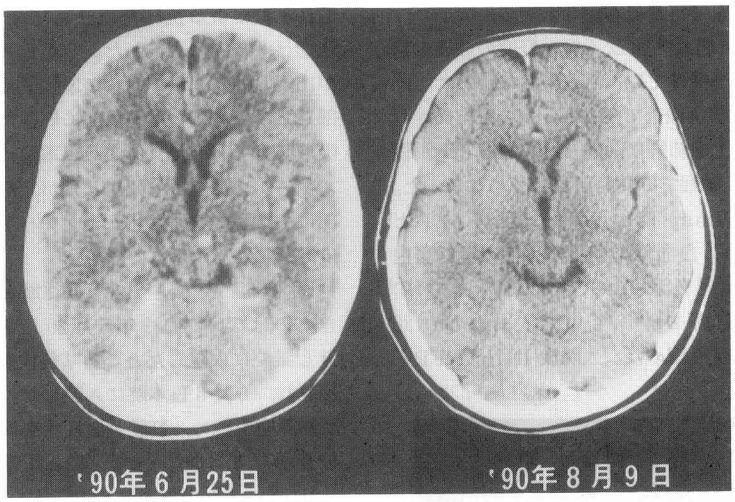

図8　症例6（9歳・女児）
左：1990年6月25日（治療開始時）
右：1990年8月9日（治療開始後約2カ月）

院に転院した。身体所見では右頸部に約8mm大のリンパ節腫張を認めたが，項部硬直も明らかでなかった。検査所見では血沈9mm/時と正常で，白血球増多も認めなかった。Hb 10.7g/dl と軽度の貧血を認め，生化学的検査ではGOT 97 IU/l，GPT 44 IU/l と軽度の肝機能障害を認めた。当院で施行した髄液検査では異常を認めなかった。転院後はINH・RFP・EB・SMの4者にて治療を継続し，同年10月退院しINH・RFP・EBにて治療を継続している。

治療開始時のCT（図8左）では右視床下部に造影により homogeneous に増強される結核腫を認め，治療開始後約2カ月のCT（図8右）では縮小傾向を認めた。

考　　案

表1に今回検討した6症例のまとめを示す。症例1・4は結核性髄膜炎の合併のない結核腫の症例で，この2例はいずれも肺結核症の診断で治療中，症例1では突然左片麻痺が出現し，症例4ではしだいに頭痛・精神症状が悪化し，頭部CTにて mass lesion として発見された。2例とも病理学的に結核腫が確認された。

他の4例は結核性髄膜炎で発症し，症例2・3では肺結核症は明らかでなく，症例5・6は粟粒結核症に合併した結核性髄膜炎の症例である。

1976年 Enzmann[4] らが造影CTで脳底部脳槽に著明な造影像を認めた結核性髄膜炎を記載して以来，結核性髄膜炎のCT所見については脳梗塞像，脳室拡大像，脳底部異常造影像，頭蓋内結核腫などの所見が言われている[5]。今回の検討でも症例2・3・6の3例では頭蓋内結核腫の併発を認め，症例3・5の2例では髄膜炎の治療中に血管炎によると思われる脳梗塞が発症した。また症例2・3の2例では経過とともに脳室拡大像を認めた。

以上のようにわれわれの経験した頭蓋内結核症でも髄

表1　6症例のまとめ

	症例1	症例2	症例3	症例4	症例5	症例6
年齢・性別	61歳・男性	3歳・男性	45歳・女性	64歳・男性	68歳・男性	9歳・女性
診　断	肺結核症	結核性髄膜炎	結核性髄膜炎	肺結核症	粟粒結核症	粟粒結核症
意識障害	なし	あり	あり	なし	あり	なし
結核性髄膜炎	(−)	(+)	(+)	(−)	(+)	(+)
頭蓋内結核腫	(+)	(+)	(+)	(+)	(−)	(+)
脳梗塞	(−)	(−)	(+)	(−)	(+)	(−)
予　後	腫瘍摘出術 左片麻痺	知能障害 四肢麻痺	痴呆 四肢筋力低下	肺炎にて死亡	後遺症なし	後遺症なし

表2　結核性髄膜炎に伴った結核腫の経過

			症例2	症例3	症例6
年齢・性別			3歳・男性	45歳・女性	9歳・女性
結核腫	初期像	出現時期	約5カ月	約4カ月	入院時より
		造影	ring状	ring状	diffuse
		長径	1 cm	1.5cm	7 mm
	増悪像	増悪時期	約11カ月	約16カ月	
		造影	diffuse	diffuse	
		長径	4 cm	2 cm	
	最終像		縮小	消失	縮小
水頭症の進行			(+)	(+)	(−)

膜炎・結核腫・脳梗塞など多彩な病態を呈していた。

これまで頭蓋内結核腫のCT所見に関していくつかの報告がみられ[6)~10)]，その Stage により種々のCT所見を呈するといわれてきた。初期には iso−low density で均等に造影され，周囲に広範な低吸収域を伴う。さらに進行すると，iso からやや high density となり ring 状に造影されるようになる。この時期より周囲の浮腫は消退し，慢性期には石灰化するといわれている[11)]。このように ring 状に造影される機序として，病変の周囲では毛細血管の多い肉芽組織におきかわってきているものと考えられる。また治療に対する反応性については，一般に，症例6のような比較的小型の homogeneous に造影される結核腫は治療に反応し縮小し，一方 ring enhancement を伴う結核腫では治療抵抗性になることもあるが，治療に反応ししだいに縮小し石灰化を残して治癒するといわれている[12)13)]。

今回われわれが経験した症例2・3では髄膜炎発症後4～5カ月後に結核腫が出現し，当初 ring 状に増強効果を認めたが，約1年後に homogeneous に造影されるようになり，大きさも増大した。その後治療継続によりようやく改善傾向が認められた（表2）。

結核腫が抗結核療法開始後に出現したとする報告は，1974年の Thrush ら[14)]，1980年の Lees ら[1)]，1984年の木下ら[15)] の報告があり，比較的まれではないと考えられる。われわれの2症例も治療開始後4～5カ月後に結核腫の出現を認めた。表3にわれわれが調べ得た頭蓋内結核腫が抗結核療法中にCT上悪化した paradoxical expansion の報告例をまとめた。治療開始後1～3カ月の比較的早期に増悪した症例はあるが，自験例2・3のように6カ月を越えて悪化した症例もまれではなかった。

次に今回検討した6症例について paradoxical expansion の観点から考察する。症例1では入院時には神経症状を認めなかったにもかかわらず，治療開始後約3カ月で突然左片麻痺が出現している。このことは治療前にあった頭蓋内結核腫が，治療中に増大したためと考えられる。

症例2・3については治療開始時のCT所見では著明な異常を認めなかったが，抗結核療法後のCT像（それぞれ5，4カ月後）では明らかな結核腫を認めており，治療前に粟粒散布されていた病巣が癒合して，CTにて認知されるようになったものと考えられる。さらに症例2では発症約11カ月後には ring enhancement を伴う大きな結核腫は縮小したが，一部には ring enhancement を伴う結節は癒合し，大きく homogeneous に造影された。また症例3では発症13カ月後には homogeneous に造影された結核腫はほとんど消失したが，ring 状の増強効果を認めた結核腫の一部は残存し，発症16カ月後，20カ月後には増大した。

症例4では治療開始後に頭痛・精神症状が増強していることから，治療前にあった頭蓋内結核腫が，治療中に増大したことが示唆された。症例5では治療前のCT所見は正常であったが，治療3カ月後に血管炎によると思われる脳梗塞像を認めた。症例6では発病当初より認められた頭蓋内結核腫は治療により縮小傾向が認められた。

症例1～4では合併した頭蓋内結核腫が増大する所見が認められた。症例5では治療開始後に脳梗塞像を呈しており，頭蓋内結核症では経過観察中に頭部CT上悪化した所見を認めることが高率であった。

頭蓋内結核症における治療中の悪化の機序については，これまでも多くの要因が考えられている[3)]。

①耐性菌の存在[22)]：症例1・4では肺結核症は改善しており，他の症例では治療継続により髄膜炎が改善していることから，耐性菌の存在は否定的であった。

②薬剤の髄腔内移行性[28)]：SM・KM などは髄膜の炎症が改善すると脳−血液関門を通過しないとされているが，INH・RFP・EB では正常時にも通過しうる[29)30)]ため，いずれの症例も INH・RFP を含む治療を施行し

表3　化学療法中にCT上悪化を認めた頭蓋内結核腫の報告

報　告　者	報告年	年齢	性別	化学療法×	悪化を認めた時期	予　後
Chambers et al.[16]	1984	25歳	女	HRE	7カ月	改　善
森本忠昭[17]	1985	39歳	男	SHR	10カ月	手　術
城山雄二郎ら[18]	1985	25歳	男	HRE	27カ月	手　術
Pauranik et al.[19]	1987	11歳	女	SHE→SHRE→SHREZ	16カ月	改　善
Pauranik et al.[19]	1987	19歳	女	HREZ	6カ月	改　善
自験例（症例2）		3歳	男	SHRE	11カ月	改　善
自験例（症例3）		45歳	女	SHRE→HE	16カ月	改　善
井上隆智ら[20]	1980	31歳	女	SHRE	2カ月	変化なし
Lees et al.[1]	1980	27歳	女	SRE→SHRE	3カ月	改　善
加藤　誠ら[21]	1981	6カ月	男	SHRE	1カ月	手　術
松村隆文ら[22]	1981	20カ月	男	SHR→KHPT	1カ月	改　善
Bouchez et al.[23]	1984	19歳	女	HRE	4カ月	改　善
Chambers et al.[16]	1984	34歳		HRE	2カ月	改　善
Chambers et al.[16]	1984	24歳	女	REZ	2カ月	改　善
源馬　均ら[24]	1985	51歳	男	SHRE	2カ月	改　善
高橋裕秀ら[25]	1986	29歳	男	SHRE	3カ月	手　術
北原孝雄[26]	1986	22歳	女	HR→HE→KHE	1.5カ月	改　善
Thajeb et al.[27]	1989	32歳	男	SHRE	2カ月	改　善

化学療法×：S = SM, H = INH, R = RFP, E = EB, P = PAS, Z = PZA, T = TH

ており，否定的と考えられた。

③病巣局所での薬剤移行性：頭蓋内結核腫は造影CTでは，homogeneous に造影されるものと，ring 状に造影されるものがあるが，抗結核療法への反応は前者の方がよく後者は悪いと言われている[12)13)]。また結核性髄膜炎では脳底部の血管炎を生じやすく，血管造影上血管の狭窄・閉塞を来すことが知られている[31)]。症例3・5では脳梗塞像を呈しており，血管炎の関与も否定できない。また症例1～3では増大した病巣は ring 状に造影されたものであった。

④いわゆる初期悪化の可能性[3)]：肺結核症における初期悪化の機序についてはまだ明らかではないが，結核菌の大量破壊による chemical pneumonitis と考えられている[32)~34)]。症例1～4において治療早期に結核腫が増大した機序としては初期悪化でも説明される。しかし症例2・3のように化学療法開始後約1年を経て結核腫が増大する機序として，いわゆる初期悪化のみでは説明できないと考えられる。この2症例ではいずれも一部には改善している病変もみられることがあり，抗結核薬の病巣への移行性の関与が示唆された。また被包化病巣が破綻し内部の菌あるいは菌体成分などが拡がることにより，homogeneous な陰影が増大したと考えられた。

以上のように，われわれの経験した頭蓋内結核症の paradoxical expansion の機序についても，いくつかの要因が考慮される。

頭蓋内結核腫の増大が真の悪化か，このような一時的悪化なのかを鑑別することは必ずしも容易ではないが，表3に示すように自験例を含め頭蓋内結核腫が治療中に一時的に悪化しても治療継続により軽快する症例があり，治療上考慮しておくべき現象と思われた。

ま と め

最近経験した頭蓋内結核症6例を報告した。6症例のうち2例は結核腫単独の症例で，4例の結核性髄膜炎では結核腫を合併した3例，脳梗塞を呈した2例，脳室拡大像を呈した2例があり，頭蓋内結核症は多彩なCT像を呈した。結核性髄膜炎の2症例では，治療開始後にCT上 ring 状の増強効果を認める結核腫が出現し，治療継続にもかかわらず約1年後に増悪所見を認めた。これらはさらに治療を継続することにより改善を認めた。結核性髄膜炎では時に難治性の結核腫を合併することがあり，治療には長時間要することが示唆された。

文　献

1) Lees, A. J., MacLeod, A. F. & Marshall, J. : Cerebral tuberculomas developing during treatment of tuberculous meningitis, Lancet, 1 : 1208–1211, 1980.
2) Lebas, J., Malkin, J. E., Coquin, Y. et al. : Cerebral tuberculomas developing during treatment of tuberculous meningitis, Lancet, 2 : 84, 1980.
3) 新実彰男，山本孝吉，倉澤卓也他：抗結核化学療法開始後の頭蓋内結核腫の悪化について—自験例および本邦報告例の検討と考察—，日胸疾会誌，27：1300～1308，1989.
4) Enzmann, D. R., Norman, D., Mani, J. et al. : Computed tomography of granulomatous basal arachnoiditis, Radiology, 120 : 341–344, 1976.
5) Bhargava, S., Gupta, A. K. & Tandon, P. N. : Tuberculous meningitis–a CT study, Brit J Radiol, 55 : 189–196, 1982.
6) Bhargava, S. & Tandon, P. N. : Intracranial tuberculoma : a CT study, Brit J Radiol, 53 : 935–945, 1980.
7) Peatfield, R. C. & Shawdon, H. H. : Five cases intracranial tuberculoma followed by serial computerised tomography, J Neurol Neurusurg Psychiatry, 42 : 373–379, 1979.
8) Tandon, P. N. & Bhargava, S. : Effect of medical treatment on intracranial tuberculoma : A CT study, Tubercle, 66 : 85–97, 1985.
9) Traub, M., Colchester, A. C. F., Kingsley, D. P. E., et al, : Tuberculosis of the central nervous system, Q J Med, 209 : 81–100, 1984.
10) Vengsarkar, U. S., Pisipaty, R. P., Parekh, B. et al. : Intracranial tuberculoma and the CT scan, J Neurosurg, 64 : 568–574, 1986.
11) 金城利彦，六川二郎・宮城航一他：特異なMRI所見を呈した石灰化頭蓋内結核腫の1例，脳神経外科，16：791～795，1988.
12) 斉藤昭人，桑名信匡，持松泰彦他：多発性脳結核腫の1例，Neurol Med Chir (Tokyo), 24 : 958～962, 1984.
13) 山岸文雄，鈴木公典，村木憲子他：粟粒結核治療中に発症した多発性脳結核腫の1例，結核，62：229～233，1987.
14) Thrush, D. C. & Barwick, D. D. : Three patients with intracranial tuberculomas with unusual features, J Neurol Neurosurg Psychiatry, 37 : 566–569, 1974.
15) 木下直子，吉村俊朗，佐藤　聡他：大脳半球深部にみられた頭蓋内結核腫の1例，日内会誌，73：21～26，1984.
16) Chambers, S. T., Hendrickse, W. A., Record C. et al. : Paradoxical expansion of intracranial tuberculomas during chemotherapy, Lancet, 2 : 181–183, 1984.
17) 森本忠昭：頭蓋内結核腫，結核，60：90～91，1985.
18) 城山雄二郎，秋村龍夫，井原　博他：脳結核腫の1例，小倉記念病院紀要，18：17～23，1985.
19) Pauranik, A., Behari, M. & Maheshwari, M. C. : Appearance of Tuberculoma during Treatment of Tuberculous Menigitis, Jpn J Med, 26 : 332–334, 1987.
20) 井上隆智，久保研二，浅井倶和他：CT－スキャンによって結核性脳膿瘍が強く疑われた粟粒結核の1症例，結核，55：297～300，1980.
21) 加藤　誠，有賀直文，国保能彦他：結核性髄膜炎治癒後増悪した乳児頭蓋内結核腫の1例，小児の脳神経，6：273～280，1981.
22) 松村隆文，田中輝房，三野正博他：興味あるCT所見を呈した結核性髄膜炎の1例—頭蓋内結核腫への推移・進展—，脳と発達，13：449～455，1981.
23) Bouchez, B. & Arnott, G. : Paradoxical expansion of intracranial tuberculomas during chemotherapy, Lancet, 2 : 470–471, 1984.
24) 源馬　均，本多淳郎，秋山仁一郎他：CT上脳内小結節影散布を認めた粟粒結核の1例，結核，60：455～459，1985.
25) 高橋裕秀，若山吉弘，岡安裕之他：結核性髄膜炎の治療中に両耳側半盲で発症した多発性頭蓋内結核腫の1例，臨床神経，26：514～522，1986.
26) 北原孝雄：複視にて発症し多彩な神経症状を呈した頭蓋内結核腫の1例，神経眼科，3：83～84，1986.
27) Thajeb, P., Lie, S. K., Huang, J. S. et al. : Paradoxical Enlargement of intracranial Tuberculomas during Treatment of Tuberculous Meningitis : Report of a Case, J Formosan Med Assoc, 88, 1067–1070, 1989.
28) 駒井清暢，山口正木，魚谷浩平他：粟粒結核の治療中に発症したと思われる多発性頭蓋内結核腫の一例と文献的考察，脳神経，41：1245～1250，1989.
29) Molavi, A. & LeFrock, J. L. : Tuberculous meningitis, Med Clin North Am, 69 : 315–

331, 1985.
30) 近藤有好，小林　理：結核性髄膜炎，内科MOOK 36，結核，171～178，金原出版，東京，1987.
31) 高木　誠：結核性髄膜炎，感染症の進歩，日本臨床，43（春季臨時増刊号）：320～324，1985.
32) 浦上栄一，三井美澄，長沢誠司他：肺結核強化化学療法中にみられる興味ある所見について，日胸，37：882～893，1978.
33) 島村喜久治：RFPによる肺結核初回治療時にみられる初期悪化，日胸，38：944～949，1979.
34) 浦上栄一：鑑別診断，a）初期悪化，結核，57：544～548，1982.