症例報告

肺癌ならびに成人T細胞白血病に合併した非定型抗酸菌症の3例

小森清和・千住玲子・門田淳一
福島喜代康・廣田正毅・原　耕平

長崎大学医学部第2内科

橋本敦郎・平谷一人・矢次正東

長崎県立多良見成人病センター

宮崎幸重

健康保険諫早総合病院

受付　平成元年6月12日

THREE CASES OF PULMONARY ATYPICAL MYCOBACTERIOSIS ASSOCIATED WITH LUNG CANCER AND ADULT T-CELL LEUKEMIA

Kiyotaka KOMORI, Reiko SENJU, Jun-ichi KADOTA,
Kiyoyasu FUKUSHIMA, Masaki HIROTA, Kohei HARA*,
Atsuro HASHIMOTO, Kazuto HIRATANI, Masahiro YATSUGI
and Takashige MIYAZAKI

(Received for publication June 12, 1989)

Three cases of pulmonary atypical mycobacteriosis (AM) were reported. Two cases were associated with lung cancer in which the diagnosis of malignancy was difficult and delayed by the coexistence of AM. The third was a case of adult T-cell leukemia (ATL) which manifested during the course of AM.

In case 1 (73 years, male) and case 2 (86 years, male), chest roentgenogram abnormalities as well as clinical symptoms were considered to be caused by mycobacteriosis because of positive smear of acid-fast bacilli in sputa on admission. Therefore it took four months and three months respectively for final diagnosis of lung cancer.

The autopsy of case 1 revealed a poorly differentiated adenocarcinoma with coexisting foci of squamous cell carcinoma in right lower lung, and granulomatous inflammations with caseating necroses in right mid and lower lungs. *M. avium* complex was cultured from sputum on admission, and also a high titer of HTLV-I antibody was demonstrated.

In case 2 malignant cells were detected in sputa (class V), however his general condition did not allow an aggresive anticancer chemotherapy and he died of malignancy with complication of thromboangitis obliterans on ritht lower leg.

* From the Second Department of Internal Medicine, Nagasaki University School of Medicine, 7-1 Sakamoto-machi, Nagasaki 850 Japan.

Case 3 was a 76-year-old male who had been diagnosed as lung AM for more than two years. His chest radiography showed bilateral infiltrative shadows with frequent positive cultures of *M. avium* complex (more than 100 colonies) from sputum. A generalized lymphadenopathy including right hilar lymph node on chest X-ray film was followed by the presence of atypical lymphocytes in peripheral blood and the elevation of HTLV-I antibody in serum. Four months later he died with hypercalcemia and renal failure in spite of chemotherapy (CPM+VCR+ADR+PLS).

The above cases suggest that AM as well as tuberculosis should be considered when pulmonary infiltrates were observed in malignant patients, especially in patients with retrovirus infections.

Key words : Lung atypical mycobacteriosis, Lung cancer, Adult T-cell leukemia, HTLV-I antibody

キーワーズ：肺非定型抗酸菌症，肺癌，成人T細胞白血病，HTLV-I抗体

はじめに

近年肺結核症の減少に伴い，非定型抗酸菌症（以下AM症と略）の増加が指摘され[1]，特に*M. kansasii*の増加が報告されている[2]。

AM症は従来，肺結核，肺気腫，気管支拡張症などの先行肺疾患に二次感染型として起こる場合が多く，また一方で，AIDSに代表される宿主の免疫機能の低下した状態での日和見感染が報告されている[3)4]。また近年わが国でも，肺癌などの悪性疾患に伴うAM症の報告が増加してきている[5)6]。

私どもも最近，AM症合併のために肺癌の診断が困難であった2例と，AM症経過中に成人T細胞白血病（ATL）を発症した症例を経験したので，若干の文献的考察を加えて報告する。

症　例

〔症例1〕 Y. S.，73歳，男，農業。

主　訴：全身倦怠感。

既往歴・社会歴：23歳のとき両側頸部リンパ節の手術（詳細不明），タバコ1日10本約50年。

現病歴：入院2カ月前より全身倦怠感あり。近医を受診するも症状が変わらず，1カ月後に他医を受診し，胸部レントゲン写真にて右下肺野の肺炎を疑われ入院した。発熱なく，呼吸器症状もなかった。各種抗生剤を投与されたが改善がみられず，精査の目的で，1987年10月23日健保諫早総合病院に入院した。入院翌日の喀痰検査によりGaffky 2号が検出されたため，県立多良見成人病センターへ転院となった。

検査所見：白血球数，7,400，CRP 2+，血沈1時間値100 mm。CEA 2.5 ng/m*l*（10月26日，1987年）と1.9 ng/m*l*（2月15日，1988年）と正常範囲内で，ツベルクリン反応は12×12/12×12（10月23日，1987年）であった。HTLV-I抗体は32倍と陽性を示した。

胸部レントゲン：正面像では右中下肺野の広範な浸潤影と左中下肺野の軽度の線状影を認め（Fig.1），断層では（背面より8 cm, Fig. 2）air bronchogramを伴う浸潤影を認めた。

4カ月後には，胸部レントゲンで（Fig. 3, 4）右下肺外側の陰影はむしろ増大し，下方の結節影が明確となり，右下葉の萎縮傾向を認めた。

入院後の経過：入院後肺結核の疑いにてINH，RFP，EBにて治療を開始した。入院1週間後より右肩痛を訴え，2カ月後頃より左下腿と膝部痛を訴えるようになった。この頃転院時の喀痰培養にてAM症（*M. avium* complex）と判明した。なお，抗酸菌は転院時の検痰のみに培養陽性（12コロニー）であり，以後は塗抹，培養ともに陰性であった。

1988年1月に入り，食欲不振を訴え，RFPをKMに変更。同時に背部痛も加わり，整形外科にて精査のため2月12日健保諫早総合病院に再入院した。また，皮下結節（左上腕，左肘部）を多数認め，腋下リンパ節の腫大と，多発骨転移の所見がみられ，肺癌を疑ったが精査できず，全身状態悪化して，3月5日に死亡した。

剖検所見：1）右下肺に，一部に扁平上皮癌の病巣を混じる未分化腺癌がみられ，その浸潤と転移が，肺，腎，副腎，心，甲状腺，脾，膵，脳，骨，横隔膜，筋肉，皮下組織，リンパ節に認められた。2）右中下肺には乾酪壊死を伴う肉芽性炎症性病変が存在した。

なお，剖検時の検体による抗酸菌検査は行っていない。

〔症例2〕 T. M.，86歳，男，無職。

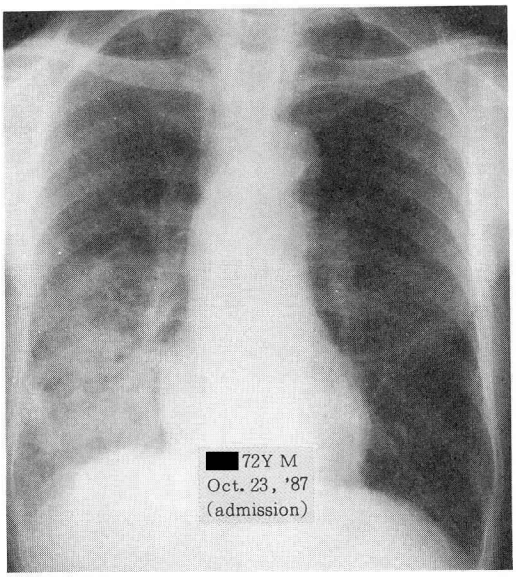

Fig. 1. A chest P−A view of case 1 on admission. Diffuse infiltrates in right lower lung field and linear shadows in left middle and lower lung fields are shown.

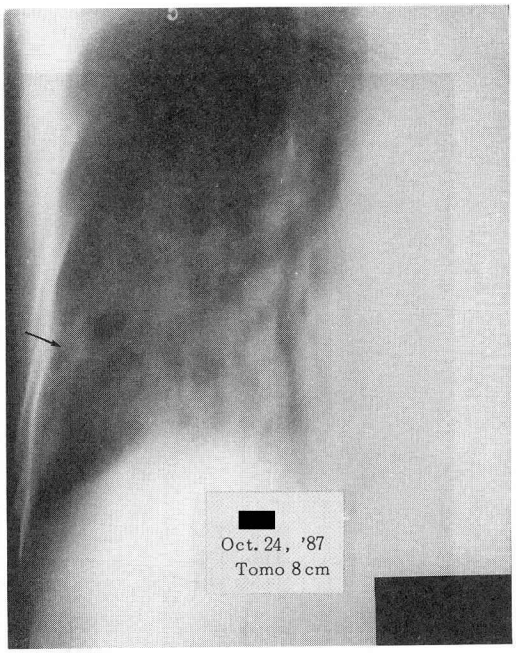

Fig. 2. A chest tomogram (8 cm) of case 1 shows infiltrative shadows with air bronchogram in right lower lung.

主　訴：咳嗽，黄色喀痰。

既往歴：既往肺疾患に関しては不詳。

社会歴：70歳頃まで半農半漁，タバコは1日15本。

現病歴：1987年5月頃より，咳や痰があったが放置していた。11月頃より頸部痛，腰部痛，咳，痰があるため近医を受診し，胸部レントゲン上異常影を指摘され，県立多良見成人病センターへ入院となった（11月5日）。

検査所見：体温37.5°C。白血球数13,300（好中球92％），CRP 5+，血沈1時間値123 mm，ツ反は0×0/3×3と陰性。検痰にてGaffky 3号。血清CEA 6.0 ng/ml。

胸部レントゲン：正面像(Fig. 5)および断層像(Fig. 6)では，右S^9に壁不整の小空洞を伴う濃度の高い結節影と，左S^6中心の大きな薄壁空洞を伴う浸潤影を認めた。

入院後経過：肺結核の疑いでINH，RFP，SM，OFLXにて治療を開始した。治療開始3週後より食思不全が強く，2カ月にて抗結核剤を中止。1月26日の喀痰細胞診にてClass Vの診断を得，右下葉の陰影を肺癌と推測したが，全身状態不良のため精査できず，また化学療法も施行できなかった。1月22日の血清では，CEA 2.3 ng/ml，SCC 60.0 ng/ml，NSE 14 ng/mlと異常を認め，高Ca血症を示し，発熱，食欲不振が続いた。さらに右下腿閉塞性動脈炎を合併し，5月22日死亡したが，剖検への同意は得られなかった。なお2月4日*M. avium* complexが同定されてAM症と診断され，INHとEBを投与。喀痰の細菌学的検査では，12月以降塗抹と培養ともに陰性を示した。胸部レントゲンでは(Fig. 7)左肺の陰影は改善したが，右肺の陰影は悪化を示した。

〔症例3〕[redacted]，76歳，男，無職。

主　訴：左下肢浮腫。

既往歴：24歳時肺炎，57歳および58歳のとき肺炎の診断にて入院加療，なお55歳時両側鼠径部ヘルニアにて手術。

生活歴：従来農業に従事，喫煙歴なし。

現病歴：1979年より県立多良見成人病センターに，咳嗽，喀痰，喘息様症状にて外来通院。対症療法を主に，時に抗生剤の投与を受けていた。

1983年6月2日の検痰培養にて*M. avium* complexとの同定（コロニー300個）をうけ，その後検痰にてGaffky 1−2号，培養陽性が続いたが，抗結核剤に高度

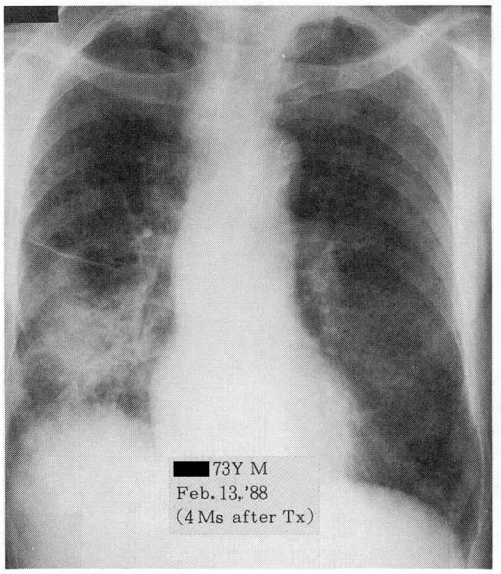

Fig. 3

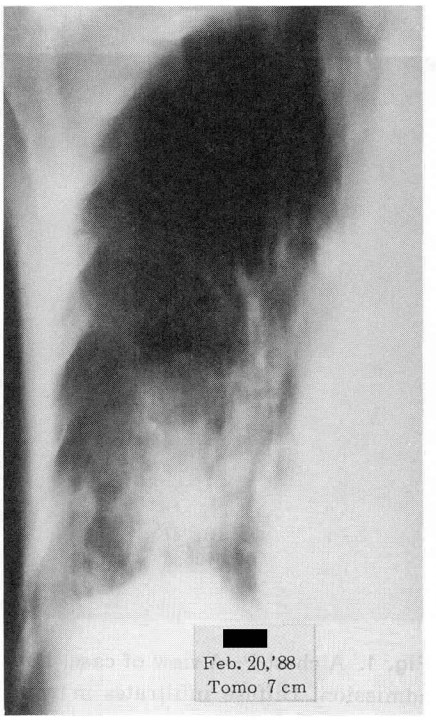

Fig. 4

Chest roentgenograms of case 1, four months after treatment with antituberculous drugs. Nodular shadows incresed in size in right lateral (↑ on Fig. 2) and lower lungs.

の耐性を有するため無治療にて経過も観察していた。1984年の胸部レントゲンにて(Fig. 8) 左上肺野および右中下肺野に線状ないしは浸潤影を認めたが，抗生剤の投与により改善した。なお，この頃より喀痰より持続的に非定型抗酸菌を検出（*M. avium* complex, Gaffky 1－2号，培養コロニー 100～800個）した。

1984年11月に血痰があり，12月よりはKM 1 g 筋注を週3回行い，1985年2月よりはKMをTH 0.4 g 経口に変更。6月頃より菌量の減少（Gaffky 陰性－1号，培養コロニー 0～30個）を認めた。1985年8月より，左下肢の浮腫，鼠径部のリンパ節腫大に気付き入院となった。

入院後の理学所見：体温 37.5°C。両鼠径部，両腋下のリンパ節腫大，左大腿～下肢の腫大を認めた。

検査所見：IgG 1,060 mg/d*l*，IgA 300 mg/d*l*，IgM 90 mg/d*l*；OKT4 87.3％，OKT8 88.1％，OKT 4/8比 0.99。

入院後の経過：血栓性静脈炎の診断のもとに治療を開始。胸部レントゲン上(Fig. 9) 右の肺門リンパ節の腫大がみられ，悪性リンパ腫の合併を疑った。腋下リンパ節生検（8月19日，直径1.5 cm，黄色調）では確診がつかず，9月11日 HTLV-I 抗体 160倍と上昇し，末梢血でも異常リンパ球が著明に出現した。成人T細胞白血病腫の診断にて，9月13日より CPM＋VCR＋ADR＋PLS にて治療を開始したが，高 Ca 血症，腎不全を呈し，12月21日死亡した。剖検への同意は得られなかった。

考　　案

喀痰中から *M. tuberculosis* が検出された場合は，菌量の多寡にかかわらず感染症としての結核を強く示唆するが，非定型抗酸菌の分離は偶発性で一過性のこともあり，臨床的意義に乏しいことがある。したがってAM症の診断は慎重になされるべきであり，またそのため一定の診断基準が設けられている[7]。

今回報告した症例1および症例2は，空洞様陰影を呈し，微熱や食欲不振などの臨床症状を有し，また抗結核剤の投与によって陰影の改善をみたことより，AM症

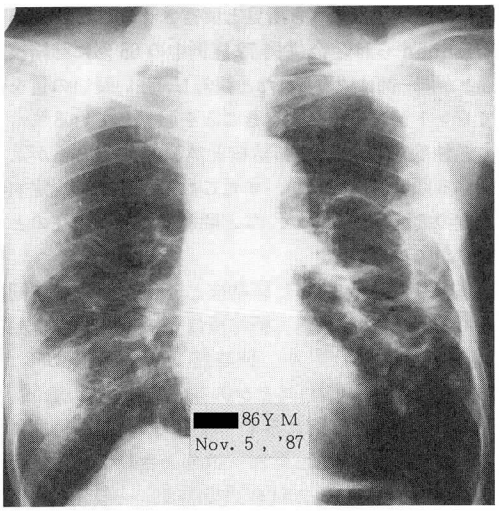

Fig. 5

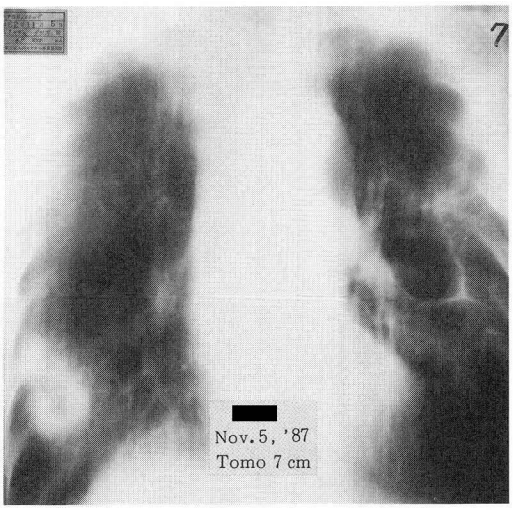

Fig. 6

Chest P-A view and tomogram (7 cm) of case 2 on admission. A highly dense nodular shadow with an irregular cavitary lesion in right lower lung, and infiltrative shadows with a large thin-walled cavity in left mid-zone are shown.

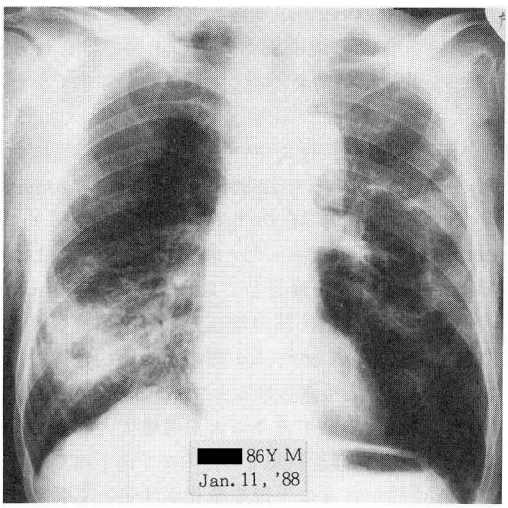

Fig. 7. A chest P-A view of case 2, two months after treatment with anti-tuberculous drugs. A right nodule increased in size, whereas infiltrates in left middle lung fields improved.

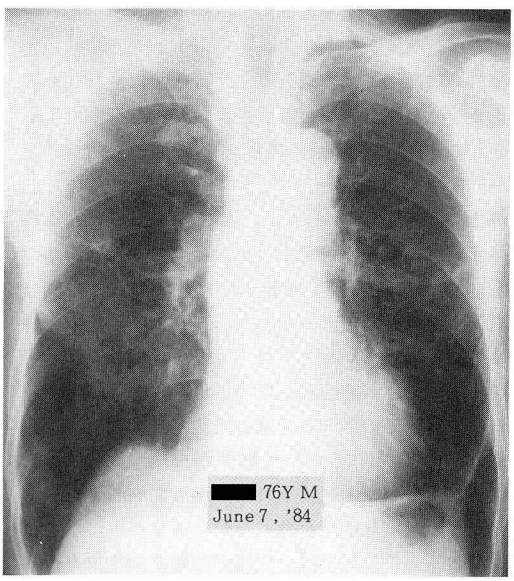

Fig. 8. A chest P-A view of case 3, a year before admission. Bilateral infiltrative and linear shadows are shown.

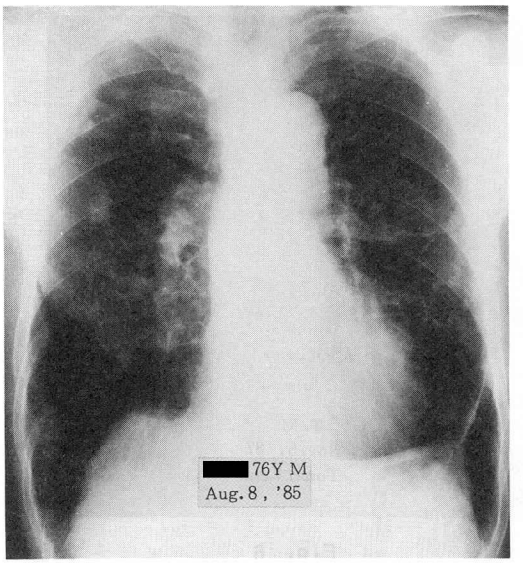

Fig. 9. A chest P−A view of case 3 on admission. Right hilar lymphnode enlargement is suggested.

の診断は妥当と考えられた。ちなみに症例1は治療前に数十コロニー，症例2は治療前に(+++)の培養成績を得ている。

症例3は，喀痰より100コロニー以上が頻回に検出され問題なく診断基準に該当したが，経過中に消褪した異常陰影がAM症によるものか否かは，診断基準の1つである「生検標本からの菌の培養」を行わなかったので，明らかでなかった。

症例1および症例2ともに，AM症と肺癌は初診時より存在していたものと考えられ，肺癌の診断は，このAM症の存在によって，症例1では約4カ月，症例2では約3カ月遅れた結果となった。肺癌と肺結核の合併についての報告は多いが[8)~11)]，Tunellらは肺結核が先行している症例では肺癌の診断までに平均16.3週を要し，肺癌のみの症例での平均3.4週に比べて，大幅に遅延したと述べている[12)]。これは抗酸菌が検出されれば，臨床症状やレントゲン所見はそれに関連して判断されやすく，その後の慎重な観察がおろそかになりがちになるためで，なお肺癌の疑いを残して頻回に喀痰細胞診を行うと41％に悪性所見が得られたとしている[10)]。

私どもの症例においても症例2では，a）左肺の陰影は改善したのに，右肺の陰影は不変または悪化していたこと，b）右側の肺門リンパ節の腫脹，c）右下肺の空洞壁の不整な所見は，肺癌の合併を示唆する所見であった。症例1でも，より困難であったが，浸潤影の中にやや性質の異なる，濃度の高い均質な結節様陰影が存在していた点は注目すべき所見と反省させられた。Gopalakrishnanらは，合併例72症例中の65％に肺結核と肺癌とが同一肺に認められたと報告し，強い疑いの目を持ってレントゲンを読影すべきことを強調している[9)]。

悪性疾患において肺結核とAM症のどちらがより合併する頻度が高いのか，またこれらの感染を規定する宿主側の要因は何なのか，など問題は多いが現在のところ明らかではない。

悪性疾患と合併した肺結核とAM症は，ほぼ同数例みられたとする報告（肺結核は59例中29例でAM症は59例中30例）[11)]や，肺結核：AM症の比が3：1であったとする報告[13)]などがある。

これに対し世界的にみて一般住民では抗酸菌症におけるAM症の比率は，数％～30％とされ[14)]，悪性疾患患者群では合併するAM症の割合が，一般住民の抗酸菌症の中でAM症の占める割合にくらべ高いことが示唆される。したがって悪性疾患患者で抗酸菌が塗抹により検出された場合に，どちらをより疑うべきかについては，この両者の素因因子，レントゲン所見，臨床症状に決定的な差を見出せないことより確定的なことはいえず，AM症を十分考慮しつつ培養の結果を待つ必要があろう。

また近年，癌化学療法を行った際にはRunyonの4群（rapid grower：*M. fortuitum* and *M. chelonae*）による菌血症の報告がみられているところから[15)16)]，抗癌剤加療後の胸部異常陰影の出現ではこれら弱毒菌[17)]を含めたAM症の発症に強く疑いを抱く必要がある。

AM症の原因菌種について，Feldらは肺癌に合併したAM症30例のうち12例（40％）が*M. kansasii*，7例（23％）が*M. fortuitum*，2例（7％）が*M. avium* complexであったと報告している[11)]。しかし，肺AM症の原因菌種としては*M. avium* complexが最も多く[18)]，検出菌種の地域差という事情も考慮に入れて，*M. avium* complex症の合併頻度は特に日本においては高いと推測される。*M. avium* complexは抗結核剤に耐性の菌であることを考慮に入れると[19)]，その合併においては原疾患そのものが予後不良であるうえに，AM症がさらに予後を悪化さすことも考えておかねばならない。

近年，*M. avium* complex感染症はAIDSや，重症複合免疫不全症，白血病などに高頻度に合併し[3)4)19)~22)]関心を集めているが，とりわけHTLウイルス感染との関連で注目されている。

欧米においてもHTLV−Ⅲ抗体陽性例での結核性肺炎の症例報告にみられるように[23)]，レトロウイルス感染に続発する結核症やAM症の発症がみられるところ

から，わが国では，とくにHTLV－Ⅰキャリアーにおいて十分な注意が必要であろう。

私どもは他の肺疾患にくらべて，結核症（28.6％）やAM症（41.7％）でのHTLV－Ⅰ抗体陽性率が高いことを観察している（未発表）が，このことはウイルス感染による宿主の病態が結核症やAM症の発症を容易にしていることも否めない。

症例3では，ATL発病時期はAM症発病より約2年後であったが，ATL発病前のHTLV－Ⅰ抗体の検査は行っていなかった。

今後，HTLV抗体陽性者（健常人キャリアー）では，結核症やAM症の発病のリスクが高いかどうかを十分観察していく必要があろう。またHTLV抗体陽性者で結核症やAM症に罹患しているものでは，ATL発症の頻度が高いかどうかを観察することは重要と考えられる。以上の点からHTLV抗体の有無を加味したAM症病態の解析は今後の課題の1つと考えられる。

文　献

1) 山本正彦：わが国における非定型抗酸菌症の現状，結核，60：163～164，1985.
2) 下出久雄：非定型抗酸菌症の臨床的研究，日本胸部臨床，43：925～932，1984.
3) Gold, J. W. M.: Mycobacterial infections in immunosuppressed patients, Sem in Resp Infect, 1 : 160–165, 1986.
4) Bodey, J. B., Fainstein, V., Guerrant, R. : Infections of the gastrointestinal tract in the immunocompromised patient, Ann Rev Med, 37 : 271–281, 1986.
5) 白石晃一郎，佐藤　博，阿部達也他：肺癌を合併した非定型抗酸菌症（第一回抗酸菌病研究所CPC），抗酸菌研究所雑誌，37：57～65，1985.
6) 野口行雄，本間　威，米田修一他：肺癌との鑑別が必要だった肺結核症と非定型抗酸菌症分離症例の臨床的解析，埼玉医会誌，21：708～712，1986.
7) Tellis, J. C., Putnam, J. S. : Pulmonary disease caused by nontuberculosis mycobacteria, Med Clin North America, 64 : 433–446, 1980.
8) Snider, G. L. : Bronchogenic carcinoma and pulmonary tuberculosis, Dis Chest, 55 : 181–182, 1969.
9) Gopalakrishnan, P. G., Miller, J. E., McLaughlin, J. S. : Pulmonary tuberculosis and coexisting carcinoma : A 10 year experience and review of the literature, Amer Surgeon, 41 : 405–408, 1975.
10) Ting, Y. M., Church, W. R., Ravikrishnan, K. P. : Lung carcinoma superimposed on pulmonary tuberculosis. Radiology, 119 : 307–312, 1976.
11) Feld, R., Bodey, G. P., Gröschel, D., : Mycobacteriosis in patients with malignant disease, Arch Intern Med, 136 : 67–70, 1976.
12) Tunell, W. P., Koh, K. C., Adkins, P. C. : The dilemma of coincident active pulmonary tuberculosis and carcinoma of the lung, J Torac Cardiovas Surg, 62 : 563–567, 1971.
13) Ortbals, D. W., Marr, J. J. : A comparative study of tuberculous and other Mycobacterial infections and their associations with malignancy, Am Rev Resp Dis, 117 : 39–45, 1978.
14) Wolinsky, E. : Nontuberculous mycobacteria and associated diseases, Am Res Dis, 119 : 107–159, 1979.
15) Rolston, K. V., Jones, P. G., Fainstein, V. et al. : Pulmonary disease caused by rapidly growing mycobacteria in patients with cancer, Chest, 87 : 503–506, 1985.
16) Hoy, J. F., Rolstone, K. V., Hopfer, R. L. et al. : *Mycobacterium fortuitum* bacteremia in patients with cancer and long term venous catheters, Am J Med, 83 : 213–217, 1987.
17) Weg, J. G. : Clinical forms of mycobacterial disease. in Fishman, A. P. (ed) Pulmonary diseases and disorders 2nd ed. New York, McGraw Hill, 1988, pp.1843–1868.
18) Rosenzweig, D. Y. : Pulmonary mycobacterial infections due to *mycobacterium intracellulare–avium* complex. Clinical features and course in 100 consecutive cases, Chest, 75 : 115–119, 1979.
19) Kiehn, T. E., Edwards, F. F., Brannon, P. et al. : Infections caused by *mycobacterium avium* complex in immunocompromised patients : Diagnosis by blood culture and fecal examination, antimicrobial susceptibility tests, and morphological and seroagglutination characteristics, J Clin Microbiol, 21 : 168–173, 1985.
20) Greene, J. B., Sidhu, G. S., Lewin, S. et al. : *Mycobacterium avium–intracellulare* : A cause of disseminated life threatening infection in homosexuals and drug abusers,

Annal Int Med, 97 : 539–546, 1982.

21) Kiehn, T. E., Gold, J. W. M., Brannon, P. et al. : *Mycobacterium tuberculosis* bacteremia detected by the isolator lysis–centrifugation blood culture system, J Clin Microbiol, 21 : 647–648, 1985.

22) Macher, A. M., Kovas, J. A., Gill. V. et al. : Bacteremia due to *mycobacterium avium–intracellulare* in the acquired immunodeficiency syndrome, Annal Int Med, 99 : 782–785, 1983.

23) Scully, R. E., Mark, E. J., McNeely, B. U. : Case records of the Massachusetts General Hospital. Weekly clinicopathologic exercises. Case 2–1986. New Eng J Med, 314 : 167–174, 1986.