症例報告

肺結核治療中に胸膜に生じた多発性結核腫（いわゆる胸膜結核腫）の1症例

藤枝一雄・伊藤敏雄・大久保修一
森成元・原澤道美

東京逓信病院呼吸器科

益田貞彦

同　第2外科

薬丸一洋

同　第1臨床検査科

受付　昭和63年11月17日

A CACE OF LOCALIZED PLEURAL TUBERCULOSIS EXACERBATED DURING ANTITUBERCULOUS CHEMOTHERAPY

Kazuo FUJIEDA*, Toshio ITO, Shuichi OKUBO, Hajime MORINARI, Michiyoshi HARASAWA, Sadahiko MASUDA and Kazuhiro YAKUMARU

(Received for publication November 17, 1988)

A 24 Year-old male with pulmonary tuberculosis in right upper lobe developed two lesions of extrapulmonary pleural tuberculoma during the course of antituberculous therapy.

He had no history of lung tuberculosis nor pleurisy. However, the chest X-ray film on first admission showed scattered nodular shadows in right upper lung field. He had no subjective symptoms and no abnormalities of laboratory findings except mild iron deficiency anemia, from which he recovered completely without specific therapy. Three months after starting the antituberculous therapy including SM, INH, and RFP, a new round homogeneous opacity appeared in the right lower lung field (S^4). Chest CT scan revealed the lesions in S^{10} as well as in S^4. Microscopic examination of the specimen obtained by ultrasound-guided needle aspiration biopsy disclosed positive acid-fast bacilli.

Because of the lack of effect of drug therapy on pleural lesions, surgical treatment was performed. The viceral pleura was found adherent fibrously to parietal pleura, which was easily separated by hand. However, at the site of lesions, the adhesion was so tight

* From the Department of Respiratory Diseases, Tokyo Teishin Hospital, 2-14-23, Fujimi, Chiyoda-ku, Tokyo 102 Japan.

that extrapleural resection was needed. Because lung tissue and tumor were connected tightly, the lung had to be partially resected. Most content of tumors were caseous necrosis. Although main lesion was located outside of the lung, intrapulmonary invasion was also noticed. Double lesions of this kind of disease seem to be very rare. There is no evidence of relapse until eight months after surgery.

Key words : Pleural tuberculoma, Localized pleural tubercuosis, Extrapulmonary tuberculosis

キーワーズ：胸膜結核腫，限局性胸膜結核，肺外結核

はじめに

1953年宮本[1]は，壁側胸膜を基底とする結核性被包乾酪巣を肋膜結核腫と命名し，その手術例を報告している。

以後類似の病態を呈する症例が，種々の名称で報告されているが，各症例に共通の特徴としては，いずれも胸部X線上，胸壁に接した腫瘤状均等陰影を呈し，開胸すると腫瘤は肺外にあり，被膜に覆われ，胸壁から胸腔内に突出する形で存在し，内部は乾酪物質で満たされているということである。しかもそのほとんどは単発である。

わが国での報告症例数は約20例と思われるが，いずれも1950～1960年代を中心に報告されており，近年ではさらに遭遇する機会は少ないものと推定される。

今回著者らは，肺内結核として化学療法施行中に，新たに胸壁に腫瘤状病変の出現が見られ，外科的に摘出し，結核性病変と確認された症例を経験したので報告する。

症　例

患　者：24歳，男性，郵便局職員。

主　訴：深吸気時の右前胸部痛。

家族歴：祖母，糖尿病。

既往歴：3歳；猩紅熱，16歳；鉄欠乏性貧血。

表　入院時検査所見

		第1回入院時 (1987.10. 2)	第2回入院時 (1988. 2 .22)
<血　算>	WBC	5400 /mm^3	6400 /mm^3
	RBC	4.30×10^4/mm^3	6.03×10^4/mm^3
	Hb	11.8 g/dl	15.5 g/dl
	Plt	25.8×10^4/mm^3	25.6×10^4/mm^3
<血　沈>		7 mm/h	1 mm/h
<生化学>	Na	141 mEq/l	142 mEq/l
	K	4.5 mEq/l	4.0 mEq/l
	Cl	103 mEq/l	105 mEq/l
	AlP	122 IU/l	136 IU/l
	GOT	13 IU/l	17 IU/l
	GPT	10 IU/l	26 IU/l
	γGTP	10 IU/l	24 IU/l
	LDH	261 IU/l	260 IU/l
	TP	6.6 g/dl	6.8 g/dl
	Alb	64.0 %	63.8 %
	γ-gl	15.3 %	16.0 %
	Cr	0.6 mg/dl	0.7 mg/dl
	BUN	14 mg/dl	13 mg/dl
<血　清>	CRP	0.00 mg/dl	0.00 mg/dl
<　尿　>		W. N. L.	W. N. L.
<ツ　反>		0×0/18×27	

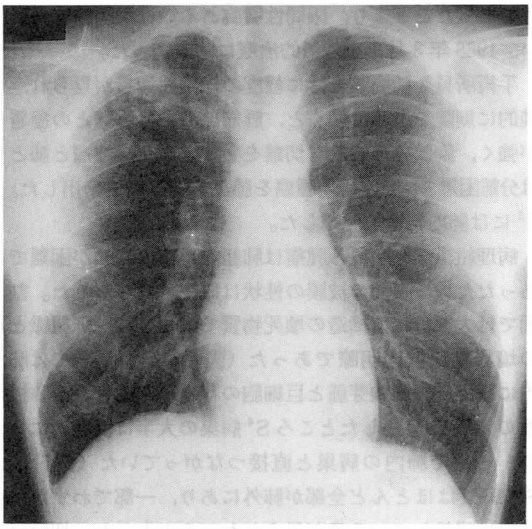

図1　初回入院時胸部X線。右上肺野に結節影が認められる。

生活歴：缶ビール1本/日，煙草20本/日　4年間。

現病歴および経過：1987年9月，職場の定期健康診断の胸部X線にて右上肺野の陰影を指摘され，同10月2日精査加療を目的に当科へ入院となる（第1回入院）。この時自覚症状は全くなし。

入院時現症：身長181 cm，体重63.5 kg，体温36.7°C，血圧100/54 mmHg，脈拍60/分 整，心音・呼吸音正常，表在リンパ節触知せず。浮腫なし。腹部・神経学的所見に異常なし。

入院時検査成績（表）：ツベルクリン反応陽性，貧血を認めたが，血沈，CRPとも正常で他に特記すべき異常はなかった。喀痰および胃液検査では結核菌陰性であった。胸部X線（図1）では数mmから10 mm前後の結節影および小浸潤影が右上肺野に存在しており，肺結核が最も疑われたため，化学療法開始して経過をみることとし，10月6日よりSM（1 g×3/週），INH（0.4 g），RFP（0.45 g）による3者併用療法を開始した。1カ月後の胸部断層写真にて陰影の縮小改善傾向が確認できたため，本人の希望もあり退院とし，以後郷里の近医にてSMを含めて治療継続した。

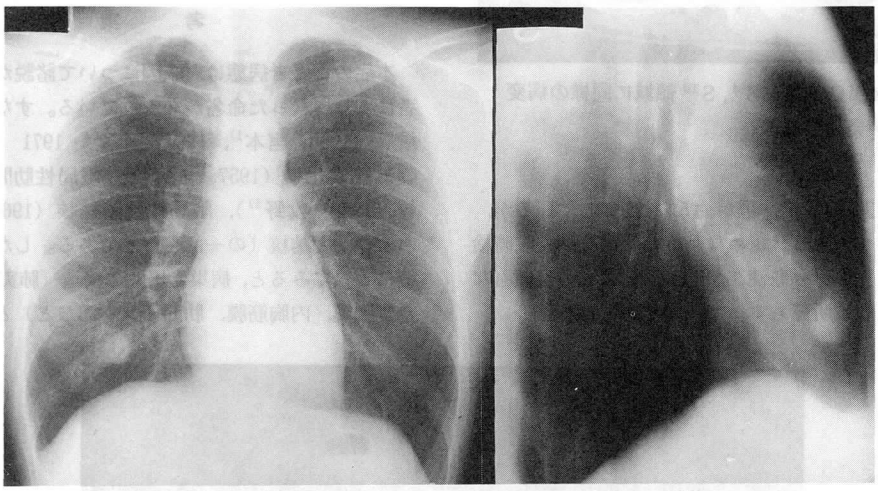

図2　化療開始3カ月後の胸部X線。右下肺野に円形陰影の出現が見られる。側面断層（図右）では辺縁明瞭で内容均等である。

1988年1月，5週間ぶり（化療開始3カ月後）に当科を受診し，その際の胸部X線にて右下肺野に，それまで存在しなかった円形陰影の出現が見られた。側面断層では辺縁明瞭で，内部は均一であった（図2）。胸部CT像（図3）では胸壁を基底とし，胸腔内へ突出する病変としてとらえられ，しかも単純X線では発見されなかった背側S^{10}領域に同様の病変が見出された。超音波検査では腫瘤は低エコーを呈し，画像上からは胸腔と連続しているように見えた。GaシンチでもS^{4}の陰影に一致して取り込みを認めた。

外来で検査を行いつつ胸部X線の変化を追っていたところ，吸気時の胸痛が出現するようになり，かつ陰影の増大を認めたため，1月26日エコーガイド下に吸引針生検を行ったところ，血膿性内容少量吸引され，塗抹にてGaffky I 号陽性であった。この際INHの局所注入を試みた。しかし，それ以後も腫瘤が縮小しないため，1988年2月22日，治療方針再検討のため入院となった（第2回入院）。

図3　胸部CT像。S^4, S^{10} 領域に同様の病変が見られる。

第2回入院時現症：体重が約5kg増加しているが，その他特記すべき異常は認めなかった。第2回入院時検査成績（表）：今回も血沈，CRPは正常で，貧血もなく，その他の血液所見もすべて正常であった。

前述の画像診断所見および，吸引内容塗抹で抗酸菌陽性であったことより，限局性膿胸あるいは胸囲結核を疑い，1988年3月1日外科的治療に踏み切った。

手術所見：肺胸膜全体に軽度の線維性癒着が見られ，鈍的に剝離を進めていくと，腫瘤部分では胸壁との癒着が強く，胸膜外に鋭的な切離を必要とした。腫瘤と肺とは分離困難で，2カ所の腫瘍を肺部分切除にて摘出した。S^2 には肺内結節を触知した。

病理組織学的所見：腫瘤は肺組織からの剝離が困難であったため，表面の被膜の性状は確認されなかった。割面では大部分は無構造の壊死物質で満たされ，肺組織との境界は比較的明瞭であった（図4）。光顕所見では肺内に類上皮細胞肉芽腫と巨細胞の存在が確認され，弾性板の走行を追跡したところ S^4 病巣の大半は胸腔内にあり，一部で肺内の病巣と直接つながっていた（図5）。S^{10} 病巣はほとんど全部が肺外にあり，一部でわずかに肺内に侵蝕している像が見られたのみであった。切除材料から抗酸菌陽性であったが培養は陰性であった。術後は再びSM注を再開し計20g追加，INH，RFP継続，術前1週間よりEB（0.75g）も追加内服とした。術後経過は順調で再発は見られていない。

考　　案

本症のごとき病態は，成因について諸説があり，報告者により異なった命名がなされている。すなわち肋膜結核腫（1953　宮本[1]，1966　阿部[2]，1971　柳沢[3]），肋膜外乾酪化巣（1957　古賀[4]），限局性肋間リンパ腺結核（1958　牧野[5]），限局性肋膜結核（1960　佐藤[6]）および胸囲結核（の一部）などである。しかし個々の症例についてみると，病巣と周囲の構造（肺実質，肺胸膜，壁側胸膜，内胸筋膜，肋間リンパ節など）との関係は，

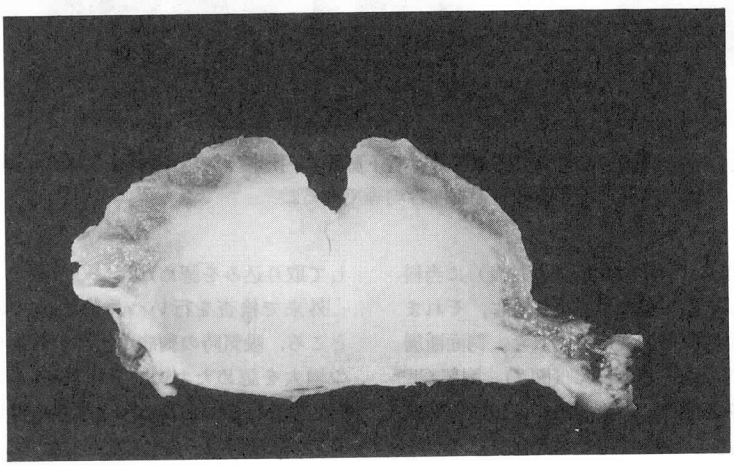

図4　S^{10} 病巣の切除標本割面。上方が肺側，下方が胸壁側である。上縁中央の欠損部は，検体採取によるもの。

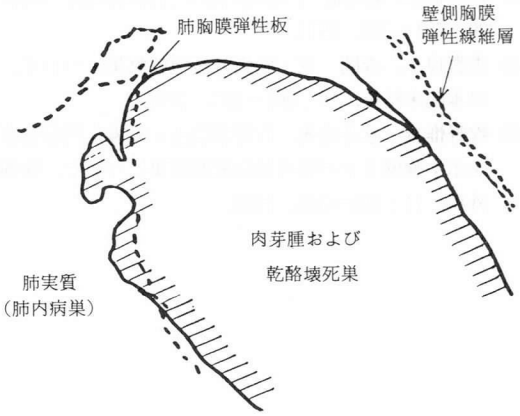

図5 S^4 病巣の弱拡大像及び模式図。
肺胸膜弾性板の走行から，病巣の主体は胸腔にあり，一部肺実質内にも侵蝕している。

症例によって進展度がまちまちで必ずしも一定ではない。したがって臨床的には，胸膜を基盤として胸腔内へ突出する結核性被包乾酪巣である，と理解すれば良いと思われる。その上で，症例により肺と強く癒着するもの，肺との癒着が軽度で，壁側胸膜とも癒着するが容易に剥離可能なもの，さらに内胸筋膜あるいは肋骨骨膜と強固に癒着し剥離困難なもの，などが区別されはするが，胸腔内に腫瘤状に発育する点で共通し，類似の臨床像をもたらすものと考えたい。報告例のほとんど全例に，開胸時肺全体に線維性の癒着を認めている点は注目すべきで，胸膜炎の既往と本症発生は，密接な関連をもつものと推定される。ちなみに青柳ら[7]は，胸膜炎により癒着した肺胸膜と壁側胸膜の中にリンパ管が新生し，肺内病巣から結核菌が胸壁リンパ腺を侵して発生するとの説を述べている。また佐藤ら[6]は，肺胸膜表面の肥大したリンパ腺が感染し，乾酪化して本症を生じる可能性を推定している。

われわれの症例における特徴は，まず異所性に同時発生した点で非常に稀である。多発例は手術例で1例[6]，臨床診断（非手術）例で1例[8]の報告があるのみである。第2点は，肺実質と病巣の癒着が高度で，肺実質を含めて切除しなければならなかった点で，これは肺内にも病変が存在する場合の特徴と考えられた[6]。しかしこの点のみをもって，肺内から直接胸腔内へ発育進展したとは断定しにくい。

診断については，限局性中皮腫その他の胸壁の悪性腫瘍あるいは肺内腫瘍との鑑別が問題となる。最も有用な手段は，経皮的な針生検および吸引針生検であろう。吸引内容物から結核菌が証明されれば診断は確定するが，陰性の場合でも肺結核，結核性胸膜炎の既往のある場合には，本症の可能性を疑うべきであろう。他の部位に肺内病巣が併存する場合，両者の病状推移は必ずしも並行しないことにも留意したい。超音波で比較的低エコーを示すこと，X線的に辺縁明瞭で内容均等な点も特徴である。

治療については，抗結核薬で縮小した報告は1例あるが[8]，その例では病理学的確定診断が得られていない。他の症例は診断未確定のまま胸壁腫瘍として，あるいは抗結核療法が無効で手術されている。組織学的にみても被包化された乾酪巣であることから，化学療法での治癒は困難と推定されるが，診断が確定すれば手術はある程度待機的で良いと思われるので，症例によっては化学療法の効果を試してみることも許されるのではないかと考える。

結　語

肺結核治療中に胸膜に生じた結核腫の1手術例を報告した。胸部X線上円形腫瘤状陰影を呈し，経皮的吸引生検にて抗酸菌陽性であった。S^4，S^{10} 領域に異所性に同時に生じたもので，従来より言われている胸膜結核腫と考えられるが，多発例の報告はきわめて稀である。

本論文要旨は第80回日本胸部疾患学会関東地方会にて発表した。

文　献

1) 宮本　忍：肺切除，南江堂，51，1953.
2) 阿部貞義，大畑正昭，森　弘一他：肋膜結核腫の2

治験例，日胸，25：700～705，1966.
3）柳沢正弘，菊地敬一，野崎正彦：肋膜結核腫，日胸，30：781～785，1971.
4）古賀良平，森岡　亨：肋膜外被包乾酪巣について，日本臨床結核，16：261～267，1957.
5）牧野惟義，永井純義，片野素臣他：X線上円形陰影を示す胸壁リンパ腺の被包乾酪病巣について，胸部外科，11：581～588，1958.
6）佐藤陸平，戸田千之，富士原正保他：限局性肋膜結核，胸部外科，13：570～575，1960.
7）青柳安誠：肺結核，診断と治療 臨時増刊 285～293，1950.
8）門　政男，北市正則，平田健雄他：化学療法中，多発結節状の胸膜腫瘤を認めた結核性胸膜炎の1症例，結核，63：382，1988.