症例報告

結核性腹膜炎の2症例と血清CA-125の臨床的意義

竹島史直・浜辺定徳・山佐稔彦
平谷一人・林　敏明・河野　茂
山口恵三・広田正毅・原　耕平

長崎大学医学部付属病院第2内科

松本武典・泉川欣一

佐世保市立総合病院内科

前川久之

佐世保市立総合病院産婦人科

山辺　徹

長崎大学医学部付属病院産婦人科

受付　昭和63年6月17日

TWO CASES OF TUBERCULOUS PERITONITIS AND CLINICAL SIGNIFICANCE OF SERUM CA-125

Fuminao TAKESHIMA*, Sadanori HAMABE, Toshihiko YAMASA,
Kazuhito HIRATANI, Toshiaki HAYASHI, Shigeru KOHNO,
Keizou YAMAGUCHI, Masaki HIROTA, Kohei HARA*,
Takenori MATSUMOTO, Kinichi IZUMIKAWA,
Hisayuki MAEKAWA and Tooru YAMABE

(Received for publication June 17, 1988)

We had recently experienced two cases of tuberculous peritonitis. One was suspected of ovarian cancer but finally diagnosed as tuberculosis by the exploratory laparotomy. The other was found out casually at the operation of benign ovarian tumor. Both cases accompanied with pulmonary tuberculosis. Tuberculous peritonitis should be considered in the differential diagnosis in patients with abdominal disorders. Remarkable elevation of serum CA-125 related to ovarian cancer was found in both cases. It was suggested that level of serum CA-125 might be useful for diagnosis and monitering of the disease.

* The Second Department of Internal Medicine Nagasaki University School of Medicine, 7-1 Sakamoto-machi Nagasaki-shi 852 Japan.

Key words：Tuberculous peritonitis, Ascites, Ovarian cancer, Pulmonary tuberculosis, CA−125

キーワーズ：結核性腹膜炎，腹水，卵巣癌，肺結核，CA−125

緒　　言

抗結核剤の進歩により，結核性腹膜炎は近年まれな疾患となってきている。さらに，本症には特異的な症状が少ないために，臨床上見逃されることが少なくない。今回われわれは，卵巣悪性腫瘍を疑われ，試験開腹により診断された本症と，卵巣良性腫瘍の手術の際偶然発見された本症の2症例を経験したので報告する。また2例とも卵巣悪性腫瘍の特異的腫瘍マーカーであるCA−125が著明な高値を示したので，これについても言及する。

症　　例

症例1：26歳，女性，主婦。

主　訴：腹部膨満感。

家族歴：特記事項なし。

既往歴：24歳で卵巣類皮嚢胞腫にて右卵巣摘出術を受けた。

現病歴：昭和61年12月，腹部全体の膨隆に気付き，佐世保市立総合病院産婦人科を受診し腹水を指摘され，精査のため入院となった。

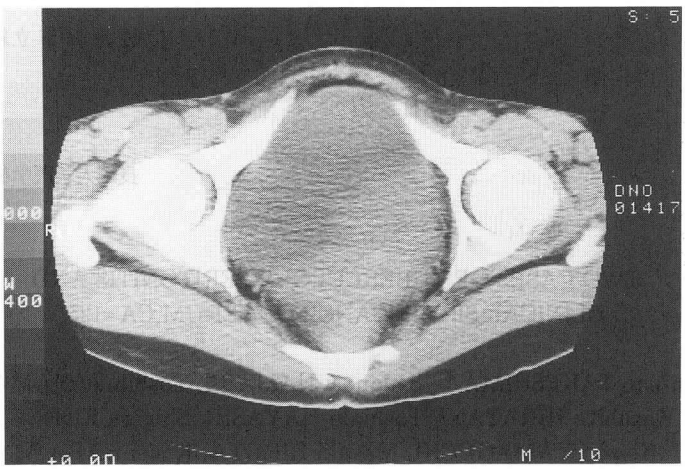

図1　骨盤腔単純ＣＴ（症例1，昭61.12.25）

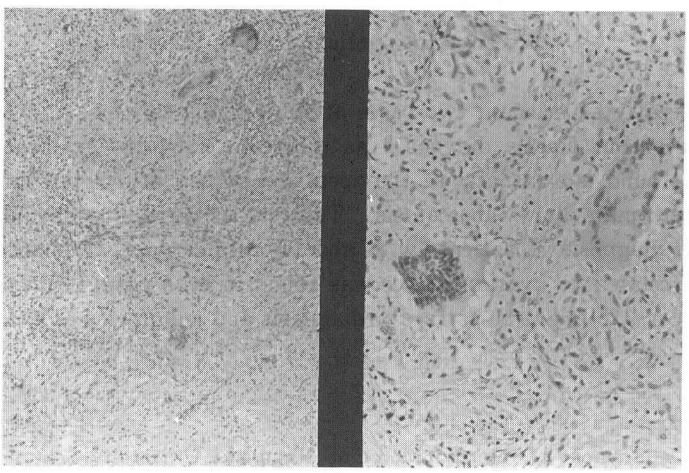

図2　腹膜組織所見（ＨＥ染色，症例1）

入院時現症：身長163 cm，体重54 kg，血圧98/58 mmHg。脈拍78/分整。心音は純，呼吸音は清。腹部は著明に膨隆し，shifting dullness および波動を認め，大量の腹水貯留が示唆された。

入院時検査：RBC 408×10^4/mm^3, Hb 9.8 g/dl, WBC 3100/mm^3 (St. 35, Seg. 19, Eo. 2, Ly. 37, Mo. 7)。GOT 16 U/l, GPT 8 U/l, TP 6.9 g/dl。CRP 2+，血沈1時間値30 mm, CEA 1.3 ng/ml, CA−125 515.0 U/ml, PPD 陽性，腹水細胞診 class II。

入院後の経過：骨盤腔の単純CT（図1）では大量の腹水を認め，卵巣腫瘍が疑われたが，その存在の指摘はできなかった。大量腹水，CA−125高値，卵巣腫瘍の既往等より卵巣の悪性腫瘍を疑い，昭和62年1月22日試験開腹術を施行した。

手術所見：開腹時腹腔内には，中等量の腹水が存在し，腹膜と腸管には広範囲に粟粒大の隆起病変と大網の著しい癒着を認めた。

腹膜の組織診（図2）では，類上皮細胞および多核巨細胞を持つ肉芽腫が多数認められた。これらの所見より結核性腹膜炎が疑われ，昭和62年1月30日に内科へ転科となった。

内科入院後の経過：胸部レントゲン（図3）では，右肺尖部に結節影を認めた。喀痰は採取できなかったが，胃液より結核菌が証明された。なお腹水からは結核菌は検出されなかったが，組織所見より結核性腹膜炎と診断した。昭和62年1月27日より抗結核剤（INH 0.4 g/day, RFP 0.45 g/day, EB 1.0 g/day）の投与を開始した。CRP，血沈等の炎症反応は徐々に改善し，著明な高値を示したCA−125も治療開始後2カ月で正常に復した（図4）。治療開始後3カ月目に施行された腹部超音波検査や，腹部単純CTでは，腹水は認められなかった。全身状態も良好な経過をたどり，昭和62年4

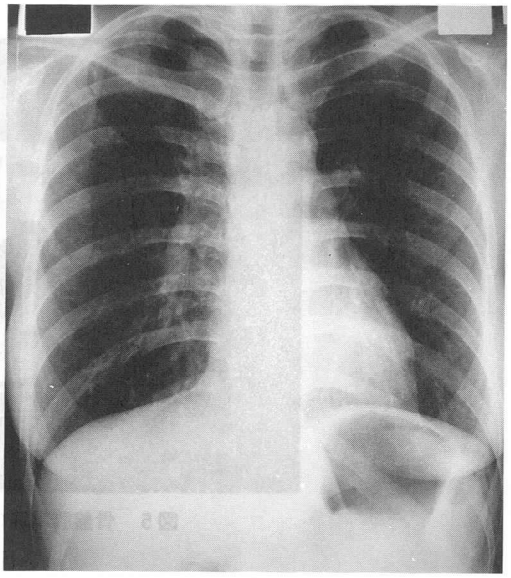

図3　胸部レントゲン正面像（症例1，昭62. 1. 30）

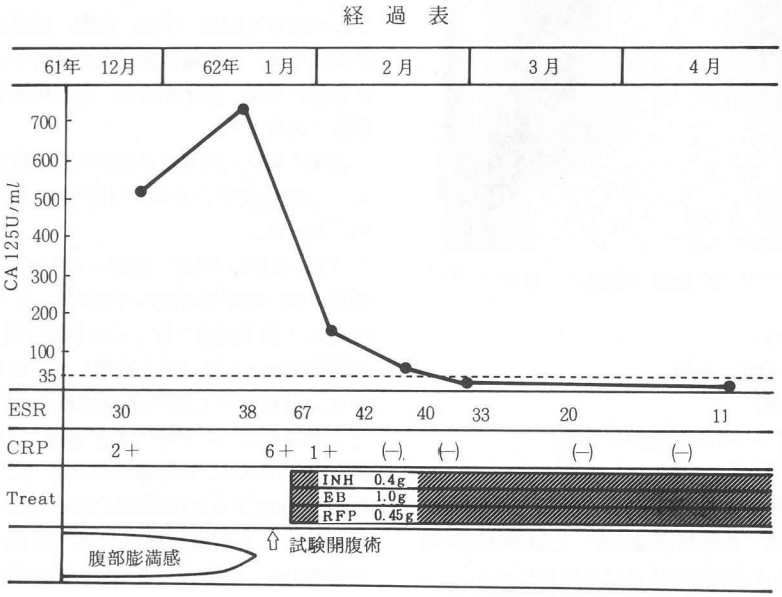

図4　臨床経過（症例1）

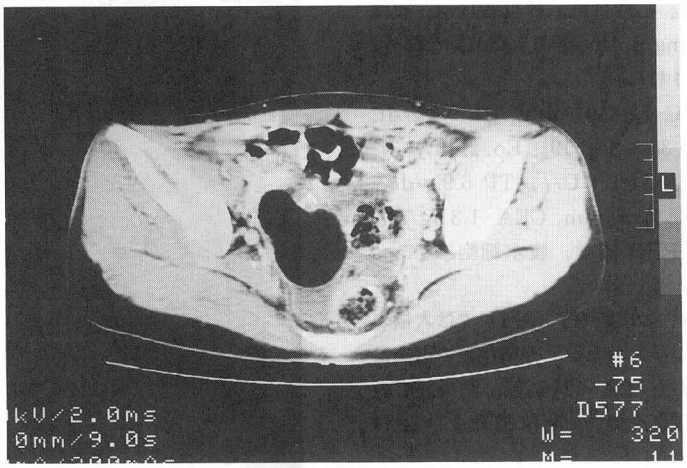

図5　骨盤腔単純CT（症例2，昭62.5.29）

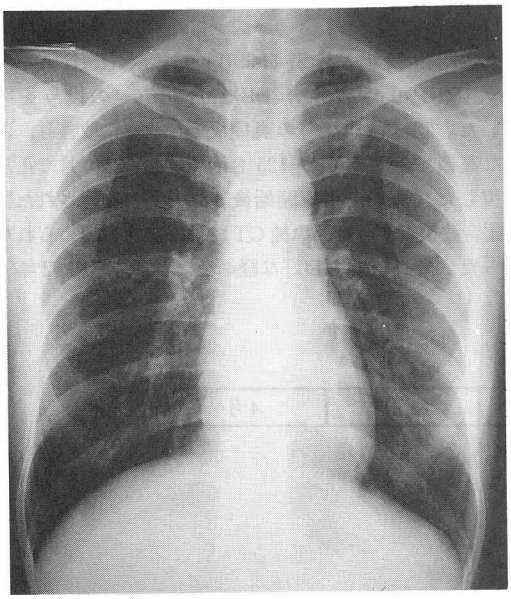

図6　胸部レントゲン正面像（症例2，昭62.7.3）

月23日退院となった。

症例2：29歳，女性，主婦。

主　訴：下腹部痛。

家族歴：昭和61年に夫が肺結核に罹患。

既往歴：特記事項なし。

現病歴：昭和62年4月下腹部および不正性器出血が出現し，近医を受診。腹部超音波検査にて卵巣腫瘍を疑われ，昭和62年6月当院産婦人科に入院となった。

入院時現症：身長162.5 cm，体重47 kg，血圧110/72 mmHg，脈拍72/分整。心音は純，呼吸音は清。腹部にも異常所見はみられなかった。

入院時検査：RBC 309×104 mm^3，Hb 10.5 g/dl，WBC 1900/mm^3（St. 6，Seg. 51，Eo. 4，Ba. 2，Ly. 28，Mo. 9）。GOT 13U/l，GPT 7U/l，TP 7.1 g/dl。CRP 1+，血沈1時間値90 mm，CEA 0.5 ng/ml，CA−125 690 U/ml。PPD陽性。

入院後の経過：骨盤腔の造影CT（図5）では，骨盤腔右側に腫瘤を認め，内部は脂肪と骨成分が混在していた。腹水は認められなかった。腹部超音波検査でも同様の腫瘤を認め，卵巣類皮嚢胞腫の診断にて，昭和62年6月17日右卵巣付属器切除術を行った。

手術所見：淡血性腹水約100 mlが存在し，子宮漿膜や，両側卵巣表面，小腸，大網，腹膜に粟粒大の隆起を多数認めた。右卵巣は鶏卵大に腫大し，嚢胞内には脂肪と少量の毛髪，歯牙を認め，病理組織学的に卵巣類皮嚢胞腫と診断した。

腹膜の粟粒大隆起には多数の類上皮肉芽腫を認めたため，結核性腹膜炎の疑いで昭和62年7月3日内科へ転科となった。

内科入院後の経過：胸部レントゲン（図6）では左上肺野に淡い結節様浸潤影を認めた。同部の経気管支的肺生検にて腹膜同様の類上皮肉芽腫（図7）を認め，結核性腹膜炎および肺結核と診断した。なお，喀痰，胃液，腹水，月経血より結核菌は認められなかった。昭和62年7月4日より，INH 0.4 g/day，RFP 0.45 g/day，EB 1.0 g/dayにて治療を開始した。治療後2カ月でCRP，血沈等の炎症反応は改善した。昭和62年9月2日に施行した腹腔鏡検査では（図8），肝と腹膜の癒着を認めたが，肝表面に黄白色の結節を少数残す程度に改善した。良好な経過をたどり昭和62年9月12日退院となった。

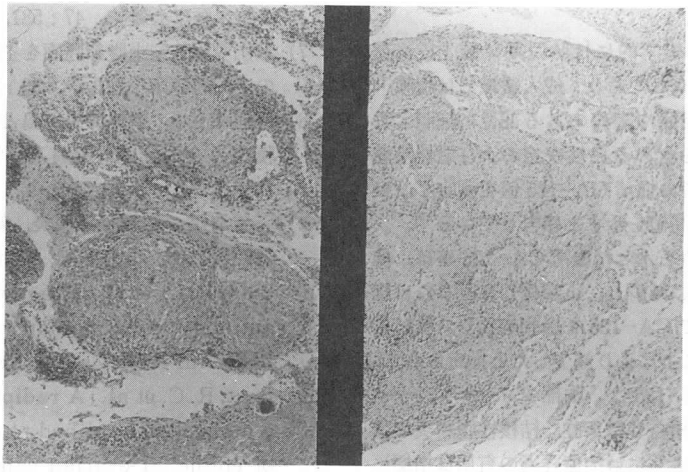

図7　組織所見（HE染色，症例2）（左：腹膜，右：肺）

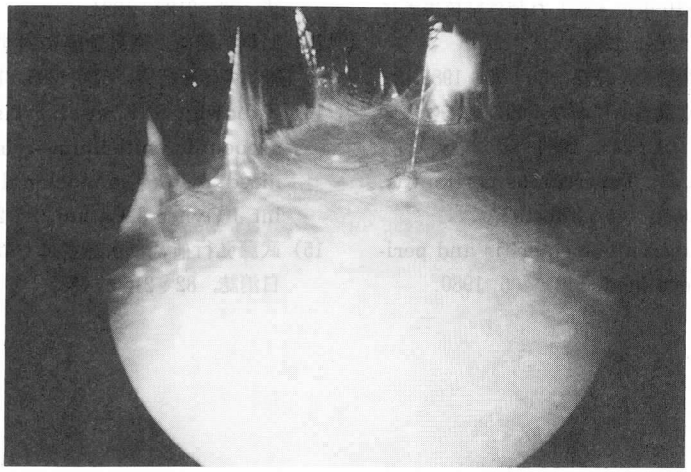

図8　腹腔鏡所見（症例2，昭62.9.2）

考　察

本邦においては結核性腹膜炎は比較的まれな疾患であり，鈴木ら[1]の報告では全結核の0.3％，田中[2]や小西池[3]らの報告でも1％未満である。症状は，発熱・腹痛・体重減少・腹部膨満感など非特異的なものが主であり[4]，全く症状を訴えない症例もある[5]。このため本症例のように診断が遅れることも少なくない[6)~8)]。

結核性腹膜炎は，肺などの遠隔病巣を原発巣とし，血行性・リンパ行性に転移して発症するものが最も頻度が高いとされ[9]，腸結核の合併は比較的少ない[5]。諸報告でも結核性腹膜炎の半数近くに肺結核の合併を認めており，本症例でも2例ともに肺結核の合併を認め，診断の決め手となった。肺結核の患者において，長期にわたる腹部症状を有する場合には結核性腹膜炎を念頭におく必要があると思われる。

今回最も興味深かったのは，2症例ともに腫瘍マーカーであるCA−125が著明な高値を示したことである。CA−125は，1980年にBastらがヒト卵巣漿液性嚢胞腺癌の腹水細胞培養系とマウス脾細胞より開発したモノクローナル抗体OC−125により認識される抗原である[10]。彼らは，この抗体を用いて血清CA−125値が35 U/ml以上を陽性とした場合に，卵巣癌患者で82.2％，婦人科疾患以外の癌では28.5％，良性疾患で6.3％，健康人で1.0％に陽性であったと報告している[11]。本邦の研究でもほぼ同様の報告がなされており[12)13)]，卵

巣癌，特に漿液性嚢胞腺癌に特異的なマーカーとして注目されてきた。

CA−125は，免疫組織学的には胎児期体腔上皮に存在する糖蛋白と関連を有しており，成人組織では腹膜・胸膜・心膜に，特に炎症や癒着のある部位に証明される[14]。武藤らは結核を含める良性疾患および悪性疾患で，腹水を有する患者の血清CA−125値を測定し，良性，悪性にかかわらず高値を示すと報告している[15]。

本症例で著明な高値を示した血清CA−125値は，抗結核剤投与により徐々に減少し，正常化した。これは腹膜が結核による炎症でCA−125を過剰産生し，抗結核薬で炎症が抑えられることにより減少したと推定される。このことから血清CA−125は，胸部レントゲン，ツベルクリン反応などとの組合せにより，結核性腹膜炎の診断のてがかりとなり，さらには治療経過の有用な指標になり得ると考えられた。

文　献

1) 鈴木隆元他：ここ10年に入院した肺外結核患者について，結核，56：284，1981.
2) 田中義人：結核性腹膜炎，結核，60：96，1985.
3) 小西池穣一他：国立療養所における肺外結核の実態と化学療法，結核，61：243，1986.
4) Cromattie, R. S. Ⅲ : Tuberculous peritonitis, Surg Gynecol Obset, 144 : 876, 1977.
5) Sherman, S. : Tuberculous enteritis and peritonitis, Arch Intern Med, 140 : 506, 1980.
6) 藤本　俊他：特異的な経過をとった性器結核の1例，久留米医学会雑誌，47：581，1984.
7) 米山寛保他：上腹部腫瘤を主訴とした結核性腹膜炎の1例，臨床小児医学，33：301，1985.
8) 合阪幸三他：悪性卵巣腫瘍と術前診断した結核性腹膜炎の2例，日本産婦人科学会雑誌，38：1154，1986.
9) 三浦清美：結核性腹膜炎，新内科学体系19B消化器疾患IVb，中山書店，東京，218，1979.
10) Bast, R. C. et al. : Reactivity of a monoclonal antibody with human ovarian carcinoma, Proc Am Asso Cancer Res, 21 : 207, 1981.
11) Bast, R. C. et al. : A radioimmunoassey using a monoclonal antibody to monitor the course of epithelial ovarian cancer, N Engl J Med, 309 : 883, 1983.
12) 木村英三他：婦人科悪性腫瘍における新しい腫瘍マーカーCA−125の臨床的意義，日本産婦人科学会雑誌，36：2123，1984.
13) 加藤　俊他：卵巣腫瘍に対するCA−125の臨床試査，臨床と研究，61：4005，1984.
14) Kabawat, S. E. et al. : Tissue distribution of a coelmic epithelium−related antigen recognized by the monoclonal antibody OC 125, Int J Gynecol Pathol, 2 : 275, 1983.
15) 武藤弘行他：腹水患者におけるCA−125の検討，日消誌，82：2150，1985.