症例報告

Isoniazid 誘起性全身性エリテマトーデスの1例

梅 木 茂 宣

川崎医科大学呼吸器内科教室

受付 昭和63年5月11日

A CASE OF ISONIAZID - INDUCED SYSTEMIC LUPUS ERYTHEMATOSUS

Shigenobu UMEKI *

(Received for publication May 11, 1988)

A 48 - year - old man was admitted because of further evaluation and additional therapy for abnormal shadows on chest roentgenograms. Although *Mycobacterium tuberculosis* was not detected from sputa and specimens of transbronchial lung biopsy, the results of chest roentgenograms and chest CT scanning were consistent with lung tuberculosis. At the 75th day after antituberculous therapy with INH (0.6 g/d), RFP (0.45 g/d) and EB (1.0 g/d), the patient complained of general fatigue, arthralgia, dysesthesia, and facial & palmar erythemas. At that time, blood analyses revealed a positive LE test and increases in titers of anti-nuclear antibody (1 : 80) and anti-DNA antibody (1 : 640). There were, however, no increases in erythrocyte sedimentation rate, anti-Sm antibody titer and CH_{50}. A diagnosis of INH (isoniazid) - induced systemic lupus erythematosus (SLE) was made. INH was discontinued at the 80th hospital day. Fifty days after the termination of INH, SLE-like simptoms disappeared except for arthralgia and dysesthesia, and laboratory data returned to figures within normal limits. A rare case of INH-induced SLE was reported and its pathogenesis was discussed.

Key words : Drug-induced systemic lupus erythematosus, Isoniazid (INH), Antitubercular agents, Systemic lupus erythematosus (SLE)

キーワーズ：薬剤誘起性全身性エリテマトーデス，イソニアジド (INH)，抗結核剤，SLE

はじめに

薬剤誘起性全身性エリテマトーデス (drug-induced SLE ; D - SLE) は，薬剤の長期間連用により二次性に全身性エリテマトーデス (SLE) 様症候を呈する病態で，その原因薬剤としては，hydralazine, procainamide, isoniazid (INH)，抗痙攣剤等が知られている[1)2)]。なかでも，INH によるものは比較的まれであり，本邦では4例報告されているのみである[3)~5)]。今回著者は，抗結核療法中に INH により惹起されたと考えられる SLE 症例を経験したので，若干の考察を加えて報告する。

* From the Division of Respiratory Diseases, Department of Medicine, Kawasaki Medical School, 577 Matsushima, Kurashiki, Okayama 701 - 01, Japan.

症　　例

症　例：48歳，男性，会社員。

主　訴：胸部X線上異常影の精査加療。

家族歴：父（胃癌）。

既往歴：特記すべきものなし。

現病歴：昭和62年11月25日に集団検診にて胸部X線上異常影を指摘され，精査加療目的にて入院した。

入院時現症：身長165 cm，体重59 kg，体温36.2°C，脈拍66/分・整，血圧106/66 mmHg，眼球結膜に黄疸なく，眼瞼結膜に貧血を認めなかった。頸部，胸部，腹部所見に異常を認めなかった。下腿に浮腫なく，神経学的所見に異常を認めなかった。

入院時検査成績（Table）：赤沈1時間値16 mm，CRP（±）と軽度の炎症反応を示したほか，一般検血，生化学的検査および血清学的検査において異常を認めなかった。喀痰検査にて一般細菌も結核菌も培養されなかった。入院時施行された気管支鏡検査にても，可視範囲内に異常を認めず，経気管支的肺生検（TBLB）にても結核に一致する所見を得ることができなかった。

胸部X線写真（Fig. 1）：入院時の胸部X線写真にて左中肺野に空洞を伴った浸潤影を認めた。その病巣の周囲に衛星病変を認めた。

胸部CT写真（Fig. 2）：左肺に空洞とその周囲に衛星病変を伴った病巣を認めた。

入院後経過（Fig. 3）：以上より肺結核を疑い，入院後INH (0.6 g/日)，RFP (0.45 g/日)，EB (1.0 g/日）の3者にて治療した。入院後20日に視力低下が出現したためEBを中止し，その後INH, RFPの2者で経過を観察した。入院後30日には胸部X線上の浸潤影が著明に改善し，空洞が消失した（Fig. 4）。

しかし，入院後75日頃より全身倦怠感，両肩・両肘関節痛，glove-stocking型の知覚異常，手掌および顔面紅斑が出現したために，入院後80日目にINHを中止しPAS（8.0 g/日）の投与を開始した。この時の血液検査では，LEテスト陽性，抗核抗体陽性（1：80），抗DNA抗体陽性（1：640）であった。この時点で白血球の軽度低下を認めたが，赤沈の促進，抗Sm抗体価およびCH_{50}（32.7 U/l）の上昇を認めなかった。

PASにて胃腸障害が出現したため，入院後92日よりRFPのみで経過を観察した。自然経過のみでそれぞれ全身倦怠感が入院後92日に，手掌・顔面紅斑が入院後

Table. Laboratory Findings on Admission

Peripheral blood		UrA	5.5 mg/dl
RBC	464 × 10^4/mm^3	TG	71mg/dl
Hb	15.2g/dl	FBS	94mg/dl
Ht	42.9 %	Na	140mEq/l
WBC	6600/mm^3	K	4.1mEq/l
St	5 %	Cl	102mEq/l
Seg	69 %	Ca	4.3mEq/l
Eosino	1 %	TP	6.9g/dl
Lymph	24 %	Alb	56.4 %
Mono	1 %	α_1-Glb	4.5 %
Plts	35.8 × 10^4/mm^3	α_2-Glb	12.1 %
ESR	16mm/hr	β-Glb	8.4 %
Biochemistry		γ-Glb	18.3 %
GOT	15 U/l	ECG	W.N.L.
GPT	13 U/l	Urine	n. p.
AlP	136 U/l	Stool	n. p.
T-Cho	156 mg/dl	Sputum culture	
ChE	297 U/dl	Bacteria	(−)
T-Bil	0.3 mg/dl	*M. tuberculosis*	(−)
LDH	249 U/l	Transbronchial lung biopsy	n. p.
LAP	44 U/l	P. P. D.	18 × 18 mm
γ-GTP	17 U/l	Serological tests	
BUN	11 mg/dl	TPHA	(−)
Crn	0.9 mg/dl	CRP	(±)
		HBs-Ag	(−)

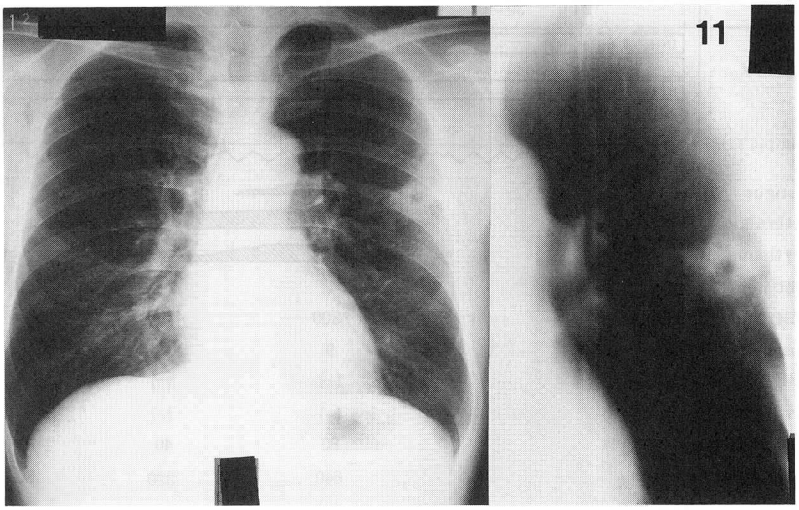

Fig. 1. Chest Roentgenogram (left) and Tomogram (right) on Admission

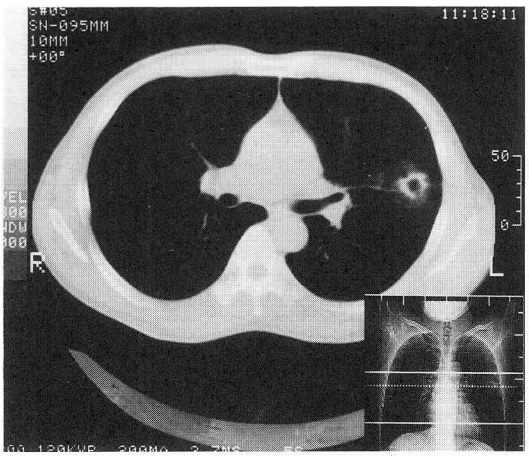

Fig. 2. Chest CT Scanning on Admission

103日に消失した。しかし，両肩・両肘関節痛および知覚異常は退院時の第130病まで持続した。検査所見では，入院後101日にLEテストが陰性化し，抗核抗体価および抗DNA抗体価が減少し，入院後130日にはすべて陰性化した。現在，外来治療にて経過観察中である。

考　　察

D-SLEは，diphenylhydantoin（抗痙攣剤），procainamide（抗不整脈剤），hydralazine（降圧剤）のほかINHなどの化学療法剤で起こることが報告されていて[1)2)6)7)]，その発症機序は，①薬物アレルギーのほか，②何らかの薬理作用によるもの，と考えられている。INHは後者に属し，weak LE-inducerと考えられており[7)]，D-SLE発症には大量の長期投与が必要とされている。このため，INHによるD-SLEの報告は比較的少なく，本邦においても4例報告されているにすぎず，詳細な報告は1例のみである。

本症の診断基準は，①SLEの診断基準を満たすこと，②SLEの症状・所見が薬剤作用後に起こり，使用中止後速やかに改善すること，などがあげられる。本症例はINH投与後75日でSLEが出現し，INH中止後50日で関節痛，知覚異常を除くすべての症状・所見が陰性化している。しかし，原因薬剤の中止後かなり長くSLE症状・所見などが持続し，ステロイド治療を必要とする症例もある[5)]。

本症は自然発症のSLEと多くの類似点とともに，明らかな相違点も見出されている。例えば，検査成績において，自然発症のSLEと同様に赤沈の促進，高γ-グロブリン血症，抗核抗体，抗DNA抗体などを認めるが，一方，抗DNA抗体に関しては，自然発症SLEで二重鎖DNA, single stranded DNAの両方の抗体を認めるのに対して，D-SLEでは補体結合力の弱いsingle stranded DNAの抗体のみとされている[1)]。このために，本症では血清補体価が正常値を示し，腎障害が少ないと考えられている[8)]。本症例においてもSLE症状の発現時のCH_{50}は32.7 U/lと正常範囲内にあった。島田ら[5)]は，補体価正常，抗DNA抗体偽陽性，抗核抗体に対する補体（C_3）結合性を認めない，IgM-抗核抗体の優位を認めたD-SLEの1例を報告している。

Cannat & Seligmann[9)]はINHを1年以上投与し

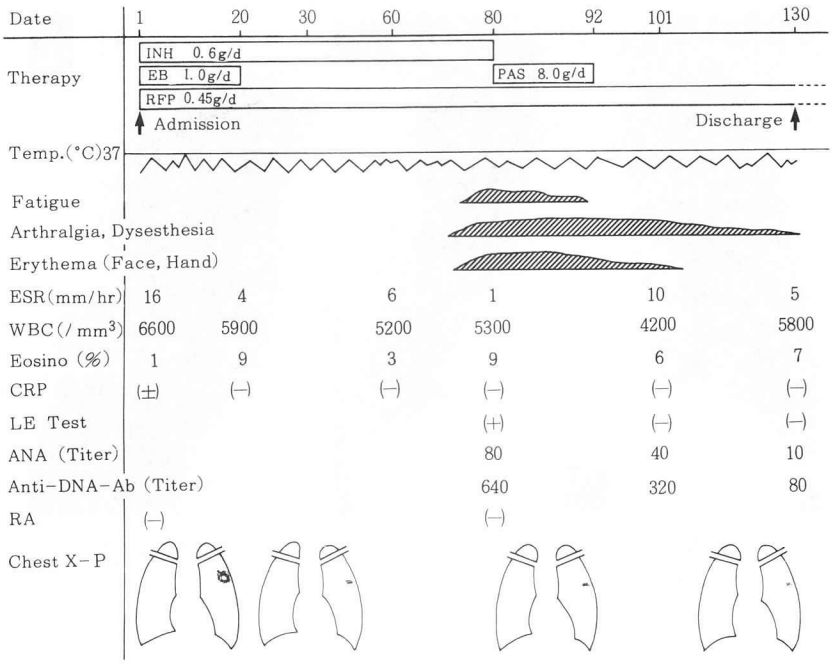

Fig. 3. Clinical Course of the Patient

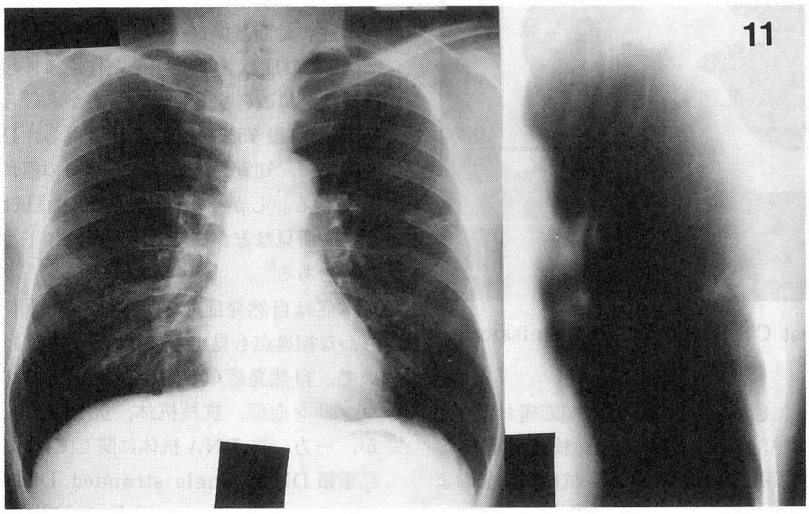

Fig. 4. Chest Roentgenogram (left) and Tomogram (right) at the 30th Hospital Day

た例で抗核抗体陽性例を20%も認めたと報告している。このことに関して，Perry & Sakamoto[2] はINHの肝におけるアセチル化速度の遅い例に抗核抗体の出現頻度も多く，D-SLEの発症も多いと報告している。本邦におけるINH誘起性SLEは極めてまれであり，これは肝でのINH代謝速度が欧米人では遅延型が多いのに比し，日本人では迅速型が多いためと考えられる[10]。本症例におけるINH誘起性SLEについては，同時期に肝機能の出現もなく，またアルコール常飲者でもなく，その発症の原因・機序は不明であった。

最後に，本症例ではいずれの検体からも結核菌が検出されていないため肺結核と確診することができず，肺化膿症を否定することができなかった。抗結核療法により1カ月前後で胸部X線上の陰影が著明に改善する肺結核は珍しくなく，入院時の胸部X線写真および胸部CT写真の性状より本症例を肺結核と考える方が妥当であると思われた。

まとめ

48歳の男性で，抗結核療法後75日目にINH誘起性SLEを起こしたまれな症例を報告した。ステロイド投与を必要とせず，自然経過にてSLE症状・所見が改善した興味深い症例であった。

謝辞

本橋を終えるにあたり，御指導を賜りました旭ケ丘病院原義人先生に厚くお礼申し上げます。

なお，本論文の要旨は日本結核病学会中国支部会第39回総会（高知）にて発表予定である。

文献

1) Blomgren, S.T. et al. : Procainamide-induced lupus erythematosus. Clinical and laboratory observations. Am J Med, 52 : 338, 1972.
2) Perry, H. M., Jr. and Sakamoto, A. : Relationship of acetylating enzyme to hydralazine toxicity, J Lab Clin Med, 70 : 1020, 1967.
3) 大久保滉 ： 薬剤によるSLEの誘発に関する研究，厚生省特定疾患全身性エリテマトーデス・シェーグレン病調査研究班昭和50年度研究業績，183，1976.
4) 山崎和則他 ： 抗結核剤誘起性SLEに合併した急性間質性肺炎の1例，日胸疾会誌（会），102，1983.
5) 島田久夫他 ： Isoniazid大量投与により誘発されたと思われる全身性エリテマトーデスの1例，内科，495，1979.
6) Bickers, J.N. et al. : Hypersensitivity reaction to antituberculosis drugs with hepatitis, lupus phenomenon and myocardial infarction, N Engl J Med, 265 : 131, 1961.
7) Goldman, A.L. and Braman, S.S. : Isoniazid : A review with emphasis on adverse effects, Chest, 62 : 71, 1972.
8) Alarcón-Segovia, D. : Drug-induced lupus syndromes. Mayo Clin Proc, 44 : 664, 1969.
9) Cannat, A, and Seligmann, M. : Possible induction of antinuclear antibodies by isoniazid. Lancet, i : 185, 1966.
10) 伊藤文雄，早野和夫 ： 抗結核剤の副作用発現機序とその対策，肝臓障害 ― 特にEthionamideによる肝障害について ―，日胸，23 ： 439，1964.