症例報告

# 粟粒結核治療中に発症した多発性脳結核腫の1例

山岸文雄・鈴木公典・村木憲子・木村　弘

国立療養所千葉東病院呼吸器科

中野義澄・山崎正子

同神経内科

受付　昭和61年10月6日

# A CASE OF MULTIPLE INTRACRANIAL TUBERCULOMA DEVELOPED DURING TREATMENT OF MILIARY TUBERCULOSIS

Fumio YAMAGISHI*, Kiminori SUZUKI, Noriko MURAKI, Hiroshi KIMURA, Yoshizumi NAKANO and Masako YAMAZAKI

(Received for publication October 6, 1986)

We reported a case who suffered from multiple tuberculoma of the brain.

A 40-year-old woman admitted with slight fever, productive cough, and weight loss. She had miliary tuberculosis of the lung and treated with isoniazid 0.4g, ethambutol 0.75g, and rifampicin 0.45g daily.

About three months later, she was discharged recoveringin almost all good condition, but she readmitted within one month because of weakness of both legs and gait disturbance.

Computed tomography of the brain revealed multiple small nodular lesions with ring enhancement in cerebral cortex, basal ganglia and cerebellum.

Diagnosis was made as multiple tuberculoma of the brain.

Although the treatment is continued, neurological symptoms are slowly progressing.

We consider her prognosis is poor.

**Key words** : Miliary tuberculosis, Computed tomography, Intracranial tuberculoma

**キーワーズ**：粟粒結核，CT，脳結核腫

## はじめに

近年抗結核剤の進歩と，予防衛生の改善などにより結核の発生数は著しく減少し，それに対応して脳結核腫は，開発途上国を除いて稀な疾患となってきている。しかし脳結核腫は今日もなお我が国においても散発的ではある

* From the Division of Thoracic Disease, the National Chiba-Higashi Hospital, Chiba 280 Japan.

が存在しており，依然として最も重篤な結核である。

一方CTの発達に伴い，脳結核腫の診断・経過観察が可能となり，その知見が集積されつつある[1)~9)]。

今回我々は，粟粒結核の治療経過中，神経症状を呈し，CTにて多発性脳結核腫と考えられた1症例を経験したので，若干の文献的考察を加え報告する。

## 症　　例

患者：40歳，主婦。

主訴：発熱，咳嗽，喀痰，体重減少。

家族歴：昭和52年に，夫が会社の検診にて肺結核を指摘され，1年間抗結核剤の投与を受けている。排菌(−)。

既往歴：昭和52年，夫と同時期に家族検診にて肺結核を指摘され，1年間抗結核剤の投与を受けている。排菌(−)。

現病歴：昭和60年5月下旬より，37℃台の発熱，咳嗽，喀痰が出現した。同年6月19日近医受診し，胸部X線検査にて異常を指摘され，同年6月26日某病院紹介受診し，粟粒結核の診断にて，同日当院紹介入院となった。なお1カ月間で約7kgの体重減少を認めた。

入院時現症：意識清明，身長140cm，体重35kgで栄養状態不良。体温38.2°C，脈拍毎分116，血圧140/80 mmHg。顔色不良だが，貧血，黄疸，チアノーゼ，浮腫，リンパ節腫大はなく，また胸部理学的所見でも異常は認めなかった。

入院時検査成績（表1）：白血球数12,700/mm³と増加，尿ウロビリノーゲン(＋＋)，赤沈1時間値35mmと中等度亢進。血清蛋白5.8g/dl，アルブミン2.3g/dlと，低蛋白血症，低アルブミン血症が認められた。CRP 10.6mg/dlと高値，ツベルクリン反応は陰性で，喀痰塗抹検査，尿塗抹検査とも結核菌陰性であった。

**表1**　入院時検査成績

| | | | |
|---|---|---|---|
| Peripheral blood | | Blood chemistry | |
| RBC | 477×10⁴/mm³ | T.P. | 5.8 g/dl |
| Hb | 11.1 g/dl | Alb | 2.3 g/dl |
| WBC | 12,700/mm³ | GOT | 29 K−U |
| st | 9 | GPT | 5 K−U |
| seg | 73 | Al−P | 9.2 K.A−U |
| Ba | 0 | LDH | 649 C.W−U |
| Eo | 1 | BUN | 11.5 mg/dl |
| Ly | 16 | Creat | 0.8 mg/dl |
| Mo | 1 | | |
| Plat. | 14.7×10⁴/mm³ | Serological test | |
| | | CRP | 10.6 mg/dl |
| Urine | | Wa−R | (−) |
| Protein | (±) | HBs−Ag | (+) |
| Sugar | (±) | | |
| Urobilinogen | (＋＋) | PPD | 0×0mm / 0×0mm |
| ESR | 35mm/h | Sputum | Gaffky (−) |

入院時胸部X線写真（写真1）：両側肺に3mm程度の粟粒大の結節がびまん性に散布しており，融合した斑状影が上肺野，特に左側に強く認められた。

胸部CT写真（写真2）：胸部X線写真と同様に，粟粒大の結節がびまん性に散布し，融合した斑状影は，背側に強く認められた。

以上より，排菌は認められないものの，臨床的に粟粒結核と診断し，INH・RFP・EBの投与を開始した。治療開始3日後より平熱となり，治療開始後13週の胸部X線写真（写真3）では，粟粒大の結節影は殆ど吸収され，左上肺野に収縮像を伴う線維化が認められるのみとなっている。なお治療開始後6週目の喀痰にて8週培養陽性で，ナイアシン陽性であった。またINH，RFP，EBともに耐性は認められなかった。

10月12日退院し，自宅療養を行っていたが，10月下旬より下肢の脱力感，歩行障害，食思不振があり，11月1日再入院した。

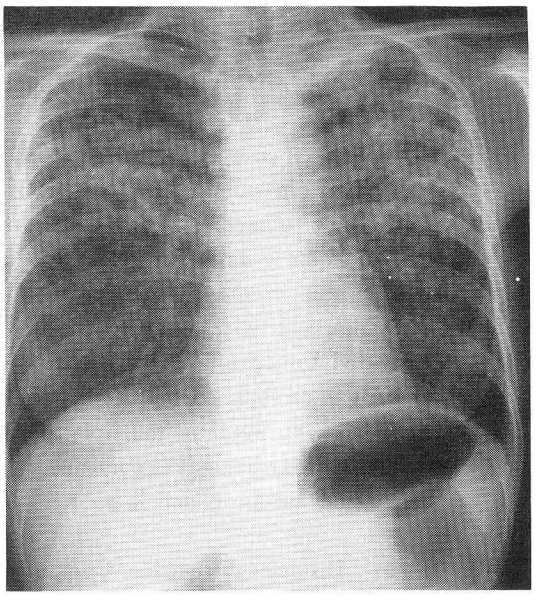

**写真1**　入院時胸部X線写真

神経学的所見：やや傾眠傾向であったが，項部硬直，脳神経障害はなかった。深部腱反射は両側上下肢で亢進し，クローヌス，バビンスキーとも陽性であった。筋力は軽度低下し，筋緊張は両側下肢で痙性であった。なお，再入院時点においては，運動失調，知覚障害等は認められなかった。

髄液検査（表2）：初圧140mmH₂Oと正常で，比重1.008。蛋白164mg/dlと増加していたが，糖は63mg/

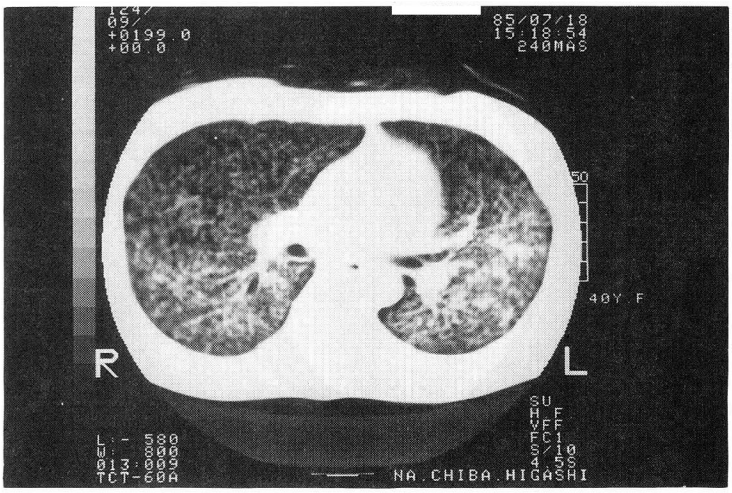


写真2　胸部CT写真

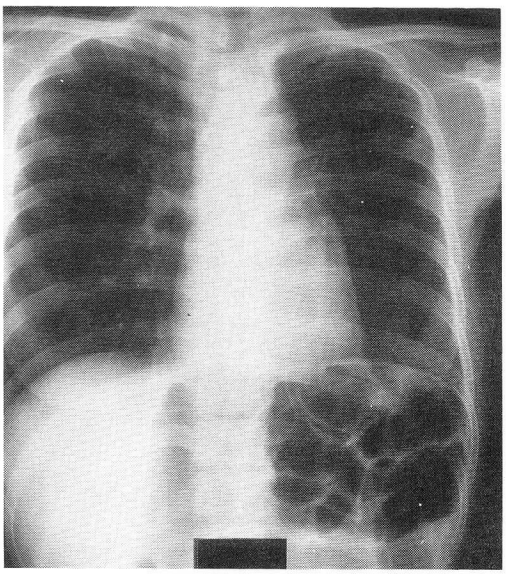

写真3　治療開始後13週の胸部X線写真

dlと正常であった。なお同時血糖値は，93mg/dlであった。細胞数は175/3と増加しており，殆どがリンパ球であった。なお一般細菌培養，結核菌塗抹・培養とも陰性であった。

頭部CT検査：単純頭部CT（写真4）では，両側側脳室前角周囲を中心に，前頭葉に低吸収域を認め，一部に輪状の高吸収域がみられた。また他のスライスで，小脳，側頭葉，頭頂葉，後頭葉に低吸収域が認められた。

造影頭部CT（写真5）では，前頭葉，側頭葉，尾状核，小脳などに，周囲が強く造影されるリング状の像が認められた（写真5上）。また他のスライスでも，前頭葉，頭頂葉にリング状に多数造影され（写真5下），その数は計26個にも及んだ。

以上神経学的所見，髄液所見，頭部CT所見及び粟粒結核であることより，多発性脳結核腫と診断した。

表2　髄液検査

| | |
|---|---|
| 初圧 | 140 mmH$_2$O |
| 終圧 | 90 mmH$_2$O（5ml 採取） |
| 比重 | 1.008 |
| 蛋白 | 164 mg/dl |
| 糖 | 63 mg/dl |
| 細胞 | 175/3（90%以上リンパ球） |
| 一般菌培養 | (−) |
| 結核菌塗抹・培養 | (−) |

## 考　察

脳結核腫は，開発途上国においては今日もなお最もポピュラーな脳腫瘍の一つとされている[10]。我が国でも，かつては決して稀な疾患ではなく，1957年の統計では脳腫瘍3,312例中90例（2.7%）を占めていた[11]。しかしその後，化学療法の発達と環境衛生の改善に伴い，その頻度は急速に減少してきており，最近では時に1例報告をみるに過ぎない，稀な疾患となった。

症状は痙攣発作で発症する場合が多く，その他，脳腫瘍一般の症状と変わりなく，頭蓋内圧亢進症状，巣症状などが出現する[12][13]。従って，肺結核，結核性髄膜炎などの結核性疾患に続発した場合の疑診は容易であるが，脳以外に病変がない場合もあり[4]，そのような症例では診断が困難である。

本症例の頭部CT上の鑑別診断としては，転移性脳腫瘍，脳膿瘍，サルコイドーシス等があげられるが，リング状にエンハンスされるというCT上の特徴，及び粟粒結核に罹患していたことを考慮すれば，脳結核腫あるいは結核性脳膿瘍と考えられる。脳結核腫と結核性脳膿瘍との鑑別は，組織学的にも困難で[14]，両者の移行例も

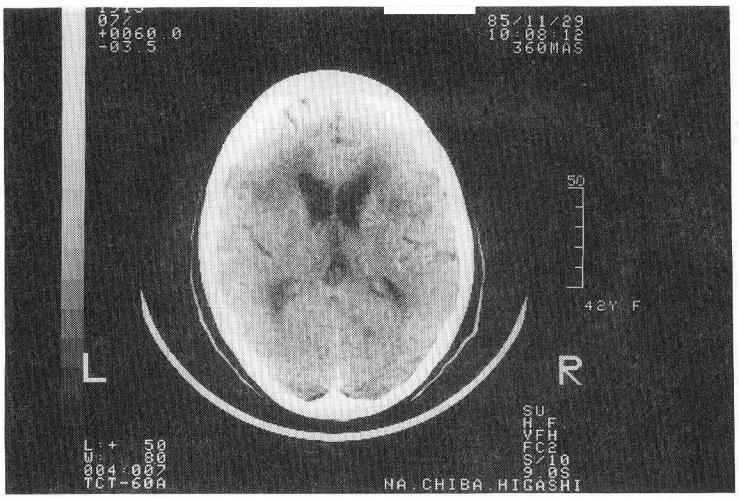


**写真4**　単純頭部ＣＴ写真

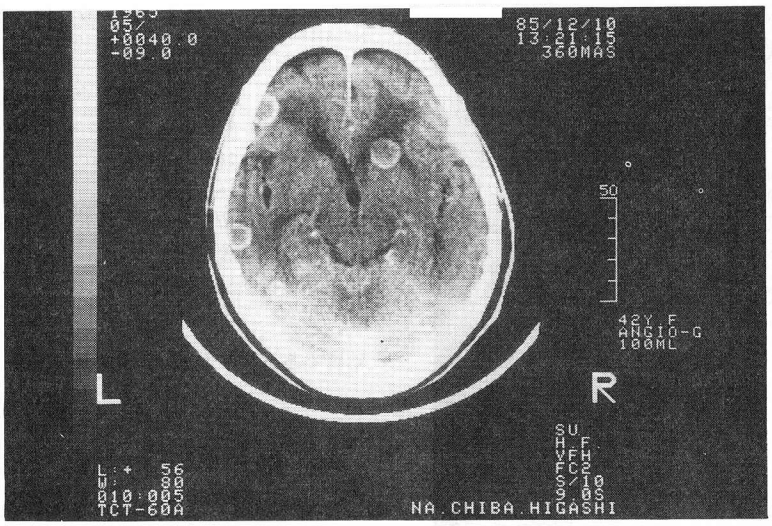


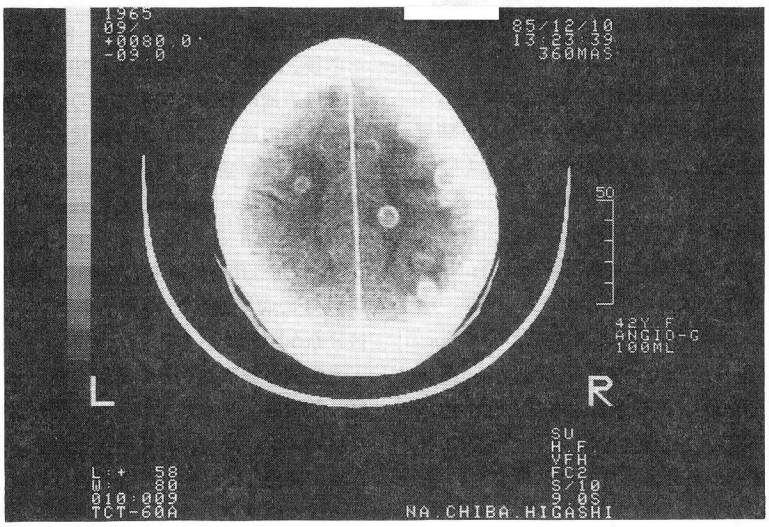


**写真5**　造影頭部ＣＴ写真

あり[15)16)]，斉藤ら[7)]は，結核性脳膿瘍は脳結核腫のうちの1特殊型であると報告している。またCT上も，厳密な区別は困難であるとされている[7)]。以上本症例は，斉藤らの説を支持し，脳結核腫と診断した。

CT所見の検討は最近散見されるが[1)~9)]，それらによると，enhanced CT でhomogeneousにエンハンスされるものとring状にエンハンスされるものと2つに分類される。Bhargavaら[17)]は，25例の脳結核腫のCT所見を報告しており，ring状にエンハンスされたものは抗結核剤が無効なことが多いと述べている。その理由は，周囲がカプセルでおおわれるため，抗結核剤の移行が悪いものと考えられる。本症例ではring状にエンハンスされており，また第1回目の入院時よりINH, RFP, EBを引き続き投与しているが，昭和61年初旬より運動失調，知覚障害，排尿障害が新たに出現し，痙攣発作も数回起こしている。CTの経過でも側脳室の拡大が徐々に進行しており，人格も荒廃し，今後の予後は不良と考えられる。

以上，粟粒結核の治療経過中，神経症状を呈し，CTにて多発性脳結核腫と考えられた一例を報告したが，最近もなお散発的ではあるが本症の報告例があり，本症がなお存在し得ることを常に念頭におく必要があると思われた。

（本論文の要旨は第109回日本結核病学会関東支部学会で発表した）

## 文　献

1) Rovira, M. et al. : Study of tuberculous meningitis by CT, Neuroradiology, 19 : 137, 1980.
2) 佐藤　学他：多発性脳幹・小脳結核腫の1例，脳神経，32：403，1980.
3) 井須豊彦他：脳幹部結核腫と考えられた症例のCT所見について，神経内科，12：186，1980.
4) 門脇弘孝他：脳結核腫の1例，脳神経外科，10：985，1982.
5) 佐々木喬子他：脳幹部結核腫の1剖検例，神経内科，18：624，1983.
6) 木下直子他：大脳半球深部にみられた頭蓋内結核腫の1例，日内会誌，73：21，1984.
7) 斉藤昭人他：多発性脳結核腫の1例，Neurol Med Chir (Tokyo), 24 : 958, 1984.
8) 源馬　均他：CT上脳内小結節影散布を認めた粟粒結核の1例，結核，60：455，1985.
9) 高橋裕秀他：結核性髄膜炎の治療中に両耳側半盲で発症した多発性頭蓋内結核腫の1例，臨床神経学，26：514，1986.
10) Dastur, H. M. : Diagnosis and neurosurgical treatment of tuberculous disease of the CNS, Neurosurg Rev, 6 : 111, 1983.
11) 桂　重次他：我国脳外科に於ける脳腫瘍の統計，脳神経，10：311，1958.
12) Higazi, I. : Tuberculoma of the brain, J Neurosurg, 20 : 378, 1963.
13) Leibrock, L. et al. : Cerebral tuberculoma localized by EMI scan, Surg Neurol, 5 : 305, 1976.
14) 田中　允他：結核性脳膿瘍の1治験例，Neurol Med Chir (Tokyo), 22 : 235, 1982.
15) Sinh, G, et al. : Pathologenesis of unusual intracranial tuberculomas and tuberculous spaceoccupining lesion, J Neurosurg, 29 : 149, 1968.
16) Gonzalez, P. R. M. et al. : Tuberculous brain abscess, J Neurosurg, 52 : 419, 1980.
17) Bhargava, S. et al. : Intracranial tuberculomas : A CT study, Br J Radiol, 53 : 935, 1980.