症例報告

全身性エリテマトーデスのステロイド療法下に発症した肺および皮下結核と脾散布性粒状石灰化巣の1例

豊田丈夫・本間聡起・加茂　隆
味澤　篤・尾仲章男・河合　健

慶応義塾大学医学部内科

受付　昭和61年5月28日

A CASE OF SLE UNDER STEROID-TREATMENT WHO DEVELOPED PULMONARY TUBERCULOSIS, SUBCUTANEOUS TUBERCULOUS ABSCESS AND DISSEMINATED CALCIFICATIONS IN THE SPLEEN

Takeo TOYODA, Satoki HONMA, Takashi KAMO, Atushi AJISAWA
Akio ONAKA and Takeshi KAWAI

(Received for publication May 28, 1986)

A 39 years old man who had been suffering from SLE for 16 years was admitted to the Keio University Hospital because of renal dysfunction. Plain X-ray and CT of the abdomen on admission revealed splenomegaly with multiple small calcifications. Most of the calcified nodules were 1-3 mm in diameter and irregular in shape. While his renal dysfunction was ameliorated by pulse therapy with methylprednisolone, he developed pulmonary tuberculosis along with subcutaneous abscess on the left side of his back. Tubercle bacilli were positive in sputum and pus of subcutaneous lesions. The tuberculous lesions followed to corticosteroid administration might be construed as a flare up of the latent infection with tubercle bacilli that had been disseminated in these tissues. Multiple small splenic calcifications are occasionally seen in abdominal radiographs and it is thought that the majority of them are due to tuberculosis or phlebolith. Phlebolith is reported to be common in people over the age of 50 years and usnally round in shape. In this case, flare up of tuberculosis, his age and shape of the calcifications led us to a conclusion that the calcifications of the spleen is due to tuberculosis.

Key words: Multiple small splenic calcifications, tuberculosis, phlebolith, SLE

キーワーズ：脾散布性粒状石灰化巣，結核，静脈石，SLE

* From the Department of Medicine, Keio University of Medicine 35 Shinanomachi Shinjuku-ku, Tokyo 160 Japan.

はじめに

腹部単純X線写真において，脾の散布性粒状石灰化像が見出されることがあり，一般に血行散布性結核病巣の治癒型とみなされているが，その頻度は稀で，その根拠も明らかでないものが多い。今回著者は全身性エリテマトーデス（SLE）の経過中に肺および皮下に活動性結核症を発症した症例において，脾に多数の散布性粒状石灰化像を認め，CTによる観察を行ったので，若干の文献的考察を加えて報告する。

症　例

39歳，男

主訴：耳鳴り

現病歴：生来健康であったが，昭和42年に発熱，関節痛，顔面紅斑，蛋白尿が出現し，SLEと診断された。昭和48年よりPSLを投与されるも蛋白尿は持続していた。昭和56年4月頃よりクレアチニンが2.7mg/dlまで上昇し，同年7月には耳鳴り，高血圧を認めたため同年7月30日精査加療目的にて当院に入院した。

既往歴：結核なし。高熱が続いたこともない。ツベルクリン反応は小学生時に陽転。BCG種接については不明。

家族歴：特記することはない。

入院時現症：身長167cm。体重57kg。体温37.0℃。血圧214/140mmHg。脱毛なし。左眼周囲に軽度膨隆する先天性海綿状血管腫あり。顔面紅斑なし。貧血・黄疸なし。頸部リンパ節腫大なし。心音純。肺野清。腹部平坦，軟。肝脾腎触知せず。下腿浮腫あり。神経学的には特に異常所見を認めない。

入院時検査所見：血沈1時間値10mm。尿所見；蛋白5.28g/日。糖㈠。赤血球20〜40/1視野。白血球5〜6/1視野。硝子円柱1/1〜4視野。顆粒円柱1/6〜7視野。末梢血；赤血球555×10^4/mm^3。白血球15,200/mm^3。ヘモグロビン17.4g/dl。血小板13.8×10^4/mm^3。肝機能，血清電解質は正常。腎機能はBUN 37.3mg/dl。クレアチニン2.7mg/dlと異常を示した。免疫グロブリンはIgG 689mg/dl, IgA 368mg/dl, IgM 76mg/dlとIgG，IgMの低下を認めた。血清補体値は正常。血清梅毒反応はガラス板法，TPHA，FTA-ABS，緒方法のいずれも陽性。抗核抗体は陽性(homogenous pattern)。

NAPA抗体は抗SS-A抗体が陽性でその他は陰性。

胸部X線写真（図1）：入院時の胸部X線写真では肺門部付近に少数の石灰化，小粒状影を認めるのみで活動性肺結核その他の所見はみられなかった。

腹部CTスキャン（図2）：CTスキャンにて腫大した脾内に多数の小石灰化陰影が確認された。肝，リンパ節を含むその他臓器には石灰化陰影は認められなかった。

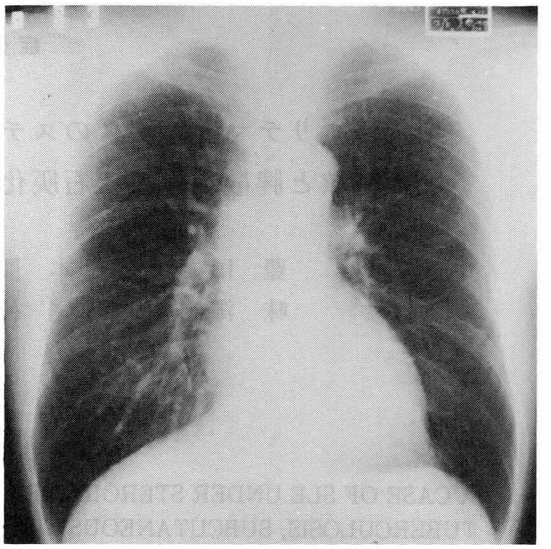

図1　胸部X線写真　昭和56年8月3日の入院時のもの。少数の石灰化した小粒状影をみるのみ。

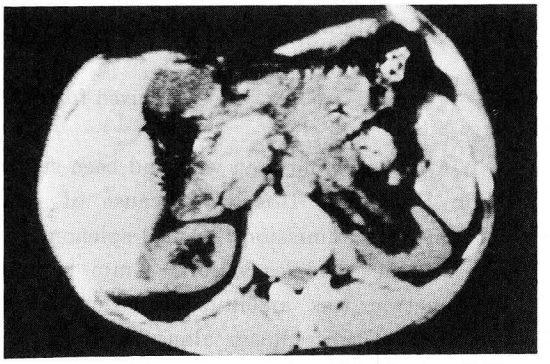

図2　腹部CT像　脾が腫大し，その中に多数の小石灰化陰影がみえる。

入院後経過（図3）：入院後SLEに伴う腎機能悪化のためメチイルプレドニソロンによるパルス療法を施行した。メチイルプレドニソロンを3日間投与し，その後ステロイド推持療法に移行したが，パルス療法開始2ケ月後の10月中旬より喀痰，咳嗽，発熱が出現した。当時PSL 32mg/日を服用中であった。10月21日の胸部X線写真で，左中肺野に径2.6cm程の薄壁透亮像が出現し，これは断層写真で左S^6の空洞であることを確認した（図4）。喀痰培養で結核菌が検出されたので，肺結核と診断し，INH，RFP，PZAによる抗結核療法を開始した。昭和57年3月初め左背部に軟らかい腫瘤が出現し，急速に大きくなった（図5）。同部の穿刺にて，白色混濁液が得られ，結核菌が塗抹，培養共に陽性であった。骨X線写真上脊椎および肋骨の結核は否定され，胸膜にも病変を認めず，膿胸による流注膿瘍も否定された。

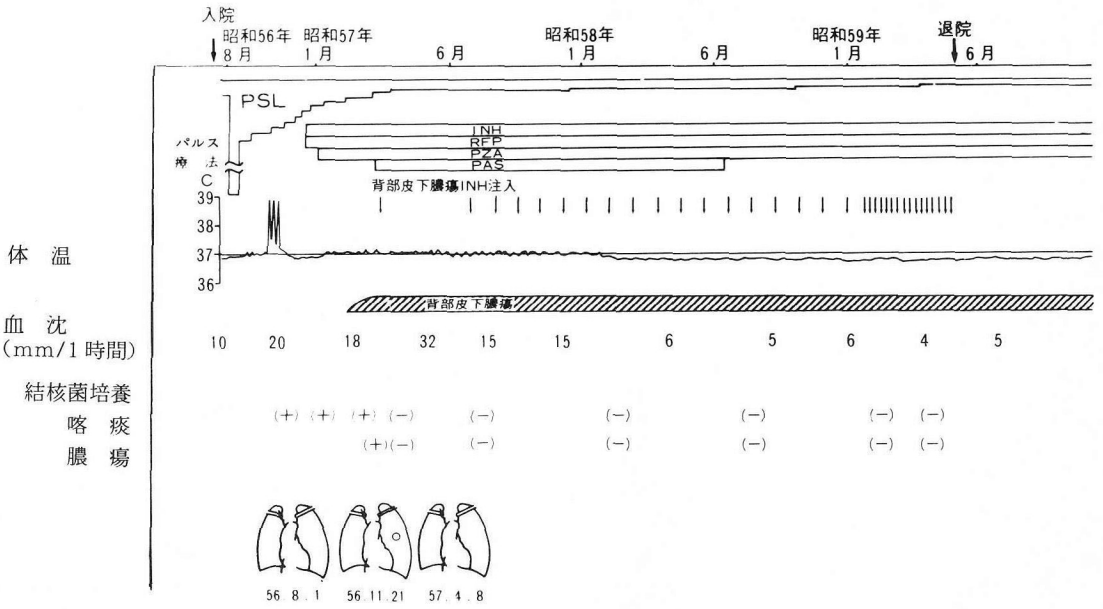

図3　臨床経過 [redacted] 39歳　男性　会社員

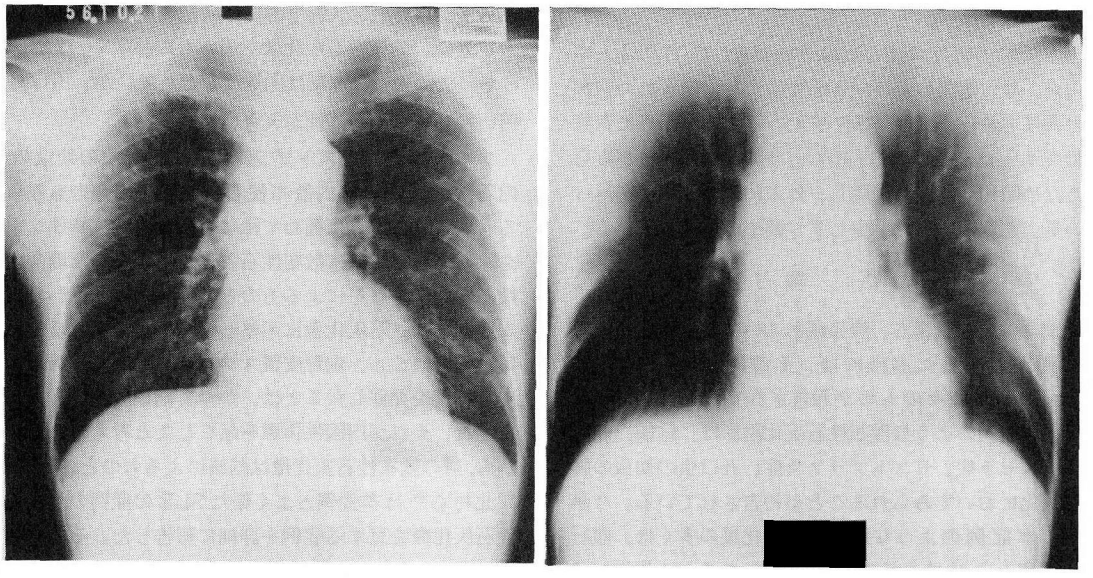

図4　胸部単純X線写真（左側，昭和56年10月21日）および胸部断層X線写真（昭和56年10月24日）左 S^6 に径2.6cmの薄壁空洞が出現した。

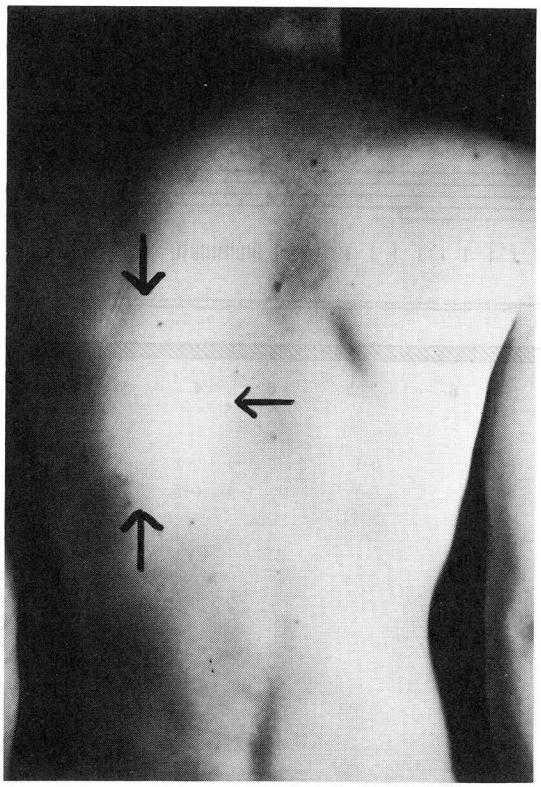

図5　左背部肩胛骨下方に出現した手挙大の波動を示す軟らかい腫瘤。

従って，この腫瘤は皮下結核と診断し，INHの注入を行った。なお喀痰および左背部腫瘤より検出された結核菌は共にINH，RFP，SM，PAS，EBのいずれにも感受性であった。その後SLEおよび肺結核の軽快がみられたため昭和59年5月退院し，外来にて経過観察を行っている。左背部腫瘤は，少しずつ縮小にむかっている。

考　　案

腹部単純X線写真で，脾領域あるいは左上腹部に石灰化陰影がみられた場合には，その原因として表1に示すように種々のものが報告されている[1)4)8)]。この中で，本症例のような散布性石灰化陰影は，結核，静脈石，ブルセラ症，ヒストプラスマ症，五口虫の幼虫の脾内石灰化においてみられることが報告されている。なかでも，本症例のような脾の小石灰化巣の多くは，血行性に転移した結核の治癒したものであるとの報告が多い[1)2)4)~7)9)11)]。脾は腹部臓器の中で結核菌による石灰化が最も起こりやすく，また，非結核性石灰化の最も少ない臓器であることがSweanyら[7)]によって指摘されている。Sweanyらの脾に石灰化のみられた患者20例の剖検例では，そのうちの19例が結核性であり，また，肝の

表1　脾領域あるいは左上腹部に石炭化巣を示すもの

結　　核
静 脈 石
ブルセラ
ヒストプラズマ
五口虫類
脾 梗 塞
エキノコッカス嚢胞
嚢胞（非寄生虫）
脾動静脈
脾動静脈瘤
副腎結核
膵　　石
腫瘍（膵体部，副腎，後腹膜）
腹部リンパ節
腎 動 脈

石灰化を伴っていたのはそのうち8例だけであったと言っている。一方，石灰化の数も脾では1個～無数であるのに対し，肝では1個からせいぜい10個であったという。脾の結核性石灰化陰影は，時に3cm程のこともあるが，大部分が2～3mm程度の大きさであり，大きなものほど不整形となる傾向があるとされている[1)]。

脾の石灰化巣の多くは静脈石であるとの報告もみられる[4)]。静脈石による脾の石灰化像は，特に50歳以上の人に多くみられ，X線学的には完全に円く，そして，通常小さい。結核性石灰化像も円いものが多く，X線像だけからでは両者の鑑別は困難なことが多いが，円ければ円い程静脈石の可能性が大きい[7)]。

ブルセラ症，ヒストプラスマ症，五口虫の幼虫の脾内石灰化による脾内散布性石灰化陰影の報告もみられる[1)4)]が，これらは極めて稀なものであり，特殊な場合を除いて通常脾内に散布性石灰化陰影を認めた場合は結核あるいは静脈石によるものと考えてよいと思われる。本症例では，石灰化像に不整形のものがみられること，年齢が若いこと，副腎皮質ステロイド剤による肺および皮下結核を発症したことは，かつて結核菌が多臓器に散布され，それが内因性再燃を起こしたと考えられることから，脾の散布性石灰化像は結核によるものと診断した。

北村ら[3)]は本症例とよく似たSLEの症例の脾内散布性石灰化像を呈する症例を詳細に報告した。その症例では，脾にみられた多発性散布性石灰化像は，剖検により，血管壁のオニオンスキン病変が石灰沈着を来たしたものであったとされている。この症例はSLEに粟粒結核症を合併したものであり，著者らの例と臨床的に共通するところが多い。従って本症例でも，組織診を行えば，X線写真上みられた脾の粒状石灰化陰影は，北村らの症例

と同様の結果が見出される可能性は否定しきれない。

本症例ではSLEの副腎皮質ステロイド剤による治療中に肺結核についで皮下に結核病巣の形成がみられた。本症の結核菌の感染経路は，明らかでなく，勿論推論の域を出ないが，経気道的に初感染が起き，間もなく初期結核に引き続く菌の血中移行により肺，脾，皮下に形成された病巣が，発病することなく安定化していたが，メチイルプレドニソロンによるパルス療法により活性化され，活動性肺結核および皮下膿瘍形成に至ったものと考えられる。ただし，皮下結核に関しては石灰化病巣はみられなかったため，今回の肺病変の悪化と共に菌が血中に入ったためとも考えられる。

おわりに

SLEに対するメチイルプレドニソロンによるパルス療法，引き続く副腎皮質ステロイド剤投与中に，肺に空洞形成，左背部に皮下膿瘍といずれも活動性結核病変を発症し，脾腫と脾内散布性粒状石灰化病変を認めた症例を報告した。

文　献

1) Backman, A. L. : Calcifications in the splenic region, Am J Roentgenol, 41 : 931, 1939.
2) Gray, E. F. : Calcifications of the spleen, Am J Roentgenol, 51 : 336, 1944.
3) Kitamura, H. et al.: Systemic lupus erythematosus with multiple calcified fibrous nodules of the spleen, Acta Pathol Jap, 35(1) : 213, 1985.
4) McAfee, J. G. and Donner, M. W. : Differential diagnosis of calcifications encountered in abdominal rediographs, Am J Med Sc, 243 : 609, 1962.
5) Moorman, L. J. : Multiple Calcifications in the spleen, Am Rev Tuberc, 36 :376, 1937.
6) Morrison, J. B. : Calcified miliary tuberculosis of the spleen, Tubercle, 35 : 38, 1954.
7) 野並浩蔵他：巨大な結核性脾腫，治療，37：1143，1955.
8) 奥田邦雄他：腹部のX線写真で認められる石灰化像とその考え方(1)，臨床放射線，18：379，1973.
9) Sweany, H. C. : On the nature of calcified lesions, with special reference to those in the spleen, Am J Roentgenol, 44 : 209, 1940.
10) Yow, E. M. et al.: Calcified granulomat of the spleen in long standing brucellar infection : A report of a case of twenty five years' duration, Annals of Int Med, 55 : 307, 1961.
11) Zirk, M. H. : A case of miliary calcification in the spleen, Tubercle, 33 : 226, 1953.