症例報告

CTにて脳結核腫が発見された粟粒結核の1例

高倉文嗣・大塚　実
金森一紀・松田　保

金沢大学第三内科

松下捷彦

国立療養所高山病院

受付　昭和61年6月11日

A CASE OF MILIARY TUBERCULOSIS WITH CEREBRAL TUBERCULOMA REVEALED BY COMPUTED TOMOGRAPHY

Bunshi TAKAKURA*, Minoru OTSUKA, Kazunori KANAMORI, Tamotsu MATSUDA and Shoken MATSUSHITA

(Received for publication Jun 11, 1986)

A 54-year-old female was admitted for treatment of miliary tuberculosis. Neurological examination showed right trochlear nerver palsy. Computed tomography revealed a nodule in the right brain stem. This lesion disappeared by treatment with antituberculous drugs, hence this was considered to be cerebral tuberculoma.

CT is very useful in determining location, size of cerebral tuberculoma and evaluating the effectiveness of therapy.

Key words : Miliary tuberculosis, Trochlear nerve palsy, Computed tomography, Antituberculous drugs, Cerebral tuberculoma

キーワーズ：粟粒結核，滑車神経麻痺，CT，抗結核剤，脳結核腫

はじめに

抗結核療法の進歩により，脳結核腫は著明に減少し，脳腫瘍の数%を占めるにすぎない[1]。しかし，結核性髄膜炎に合併することが多く，依然として重篤な結核である。頭部CTが臨床に応用されてから，脳結核腫の診断や経過観察が容易となった。今回，著者らは，粟粒結核で発症し，CTにて脳結核腫が発見された1例を経験したので報告する。

症　例

症　例：54歳，女性，建設会社事務員

主　訴：頭痛，全身倦怠感，複視

既往歴：家族歴とも特記すべきことなし。

現病歴：昭和60年10月頃より，頭痛，全身倦怠感出現。11月中旬より，頻尿，残尿感も認めるようになり，11月

* From the Third Department of Internal Medicine, Kanazawa University, 13-1, Takara-machi, Kanazawa 920 Japan.

20日G病院受診。胸部X線で全肺野に粟粒状陰影を認め，尿蛋白及び尿潜血陽性を指摘され同日入院。尿の結核菌検査で塗抹陽性であったため，粟粒結核・尿路結核の診断で11月25日より，SM・INH・PASの三者併用療法を開始した。12月初め頃より，右眼の複視を認めるようになった。12月14日，治療のため，国立療養所高山病院に転院となった。

入院時現在：身長147 cm，体重40.5 kg。血圧130/60 mmHg，脈拍84/分・整，体温36.8℃。結膜に黄疸，貧血なく，表在性リンパ節触知せず。心・肺異常なく，肝・脾・腎触知せず。意識清明。瞳孔左右同大，対光反射は正常。眼球運動では，左下内方視で複視が出現し，右滑車神経麻痺が認められた。眼底異常なく，項部硬直，Kernig徴候は認めず。運動及び感覚障害なく，深部腱反射は正常で，病的反射も認めなかった。

入院時検査成績（表）：検尿では，蛋白（＋＋），潜血（＋＋＋）で，沈渣にて赤血球，白血球を多数認めた。検血では，軽度の低色素性貧血を認めた。生化学では，albumin/globulinの低下，血清鉄の低下，ZTT，ALP，GOT，LDH，LAP，γ-GTPの上昇を認めた。血沈は1時間値70 mmと亢進。CRP 1（＋），ツベルクリン反応は陽性であった。喀痰の結核菌検査では，塗抹ガフキー3号，培養陽性であった。尿の結核菌検査では，塗抹で1視野2～3個，培養陽性であり，経静脈性腎盂撮影で，左腎杯の破壊像と左尿管の狭窄像を認めた。

胸部X線では，全肺野に粟粒状陰影が散布し（図1），骨盤X線では，両側恥骨の破壊像が認められた。^{67}Gaによる全身スキャンでは，全肺，左腎に軽度の集積増加を認めた。TBLBによる肺病理組織では，ラングハンス巨細胞及び類上皮細胞よりなる小肉芽腫を多数認めた。しかし，乾酪壊死巣は見られなかった（図2）。肝生検でも，同様な小肉芽腫を認めた。

入院後の経過：肺・腎・骨・肝に病変を有する粟粒結核と診断した。SM・INH・RFP・PASの四者併用療法を開始し，頭痛，頻尿，残尿感はまもなく消失したが，右眼の複視は軽快しないため，2月12日に頭部CTを施行した。単純CTでは，右側中脳・橋移行部を中心として径約4 mmの結節状の等吸収領域が認められ，これ

表　入院時検査成績

Urine：Protein（＋＋）	Na　137 mEq/l
Sugar（－）	K　3.7 mEq/l
Occult blood（＋＋＋）	CI　100 mEq/l
RBC　50－100/H. P. F.	BUN　18.7 mg/dl
WBC　20－40/H. P. F.	Crea.　1.1 mg/dl
Stool：Occult blood（－）	Uric acid 3.8 mg/dl
Blood：Hb　11.2 g/dl	T. cholesterol 158 mg/dl
RBC　424 × 10^4/mm^3	Fe　36 μg/dl
WBC　4,200/mm^3	TIBC　273 μg/dl
Plts　23 × 10^4/mm^3	T. bil.　0.16 mg/dl
Baso　1％	TTT　3.9 U
Eosi　3％	ZTT　14.7 U
Stab　35％	ALP　625 IU/l
Seg　31％	GOT　36 IU/l
Lymph　27％	GPT　16 IU/l
Mono　3％	LDH　510 IU/l
Blood chemistry：	LAP　94 IU/l
T. protein　7.0 g/dl	γ-GTP　64 IU/l
A/G　0.98	CPK　11 IU/l
Alb.　49.5％	Ch-E　965 IU/l
α_1-gl.　5.2％	ESR：70 mm（1hr）106 mm（2hr）
α_2-gl.　11.3％	CRP 1（＋），RA（－）
β-gl.　11.0％	Tuberculin test：　12 mm × 10 mm
γ-gl.　23.0％	結核菌検査：
	喀痰　Gaffky 3号，培養陽性
	尿　塗抹（3,000 rpm，20分）2～3個/1視野（×1,000）
	培養陽性

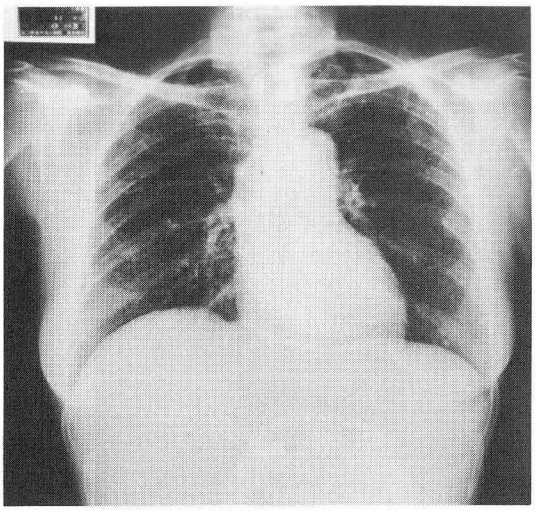

図1　入院時胸部X線像

は造影剤で増強された。更に，造影剤注入後には，大脳及び小脳に径約1mmの小結節の散布を認め，また，基底槽がびまん性に増強された（図3）。腰椎穿刺（横臥位）では，初圧180 mmH$_2$O，細胞数171/3（多核球82/3，単核球89/3）と増加，蛋白110 mg/dlと上昇し，糖は38 mg/dlと低下しており，トリプトファン反応は

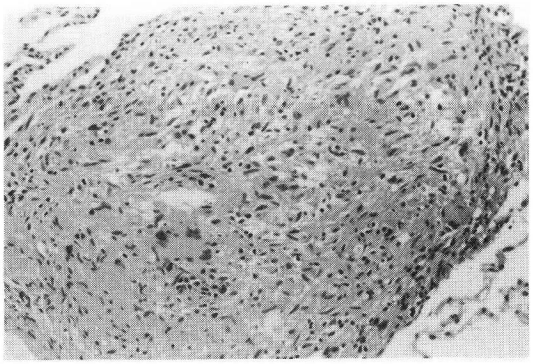

図2　肺病理組織像（H.E.染色）

陽性であった。髄液の結核菌は，塗抹，培養とも陰性であったが，結核性髄膜炎に脳結核腫を合併しているものと考えられた。重篤な髄膜炎の症状が認められないため，副腎皮質ステロイドを投与せず，経過観察を行った。複視は徐々に軽快し，3月19日の頭部CTでは，右脳幹の結節は縮小し，大脳及び小脳に散在する小結節も減少していた（図4）。4月16日の頭部CTでは，右脳幹と大脳及び小脳の結節はほぼ消失しており，基底槽の造影剤増強効果も認めなかった（図5）。腰椎穿刺では，初圧120 mmH$_2$O，細胞数93/3（多核球3/3，単核球90/3），

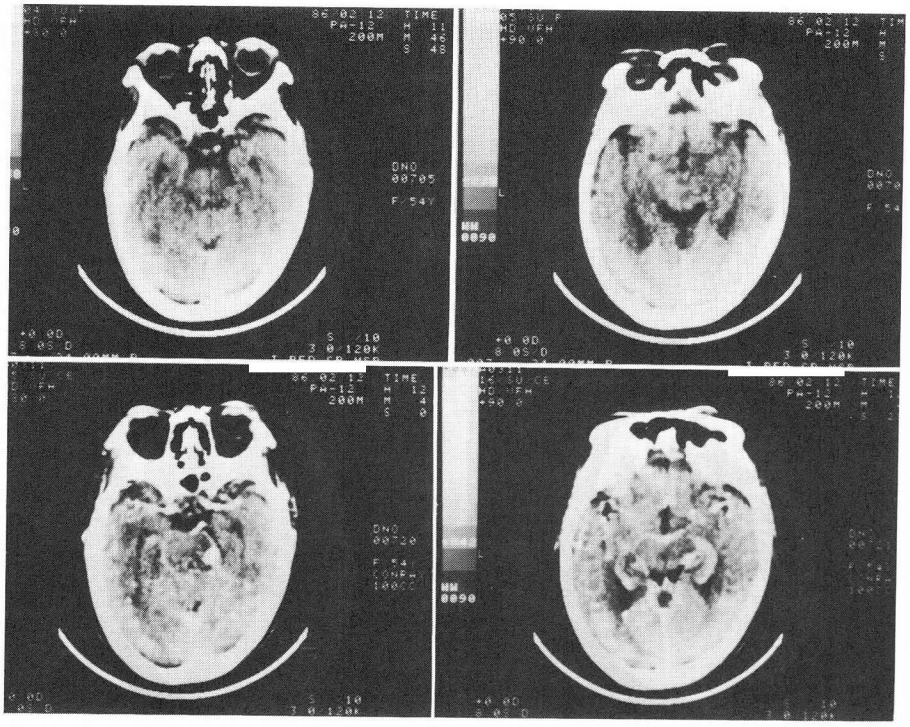

図3　頭部CT（S61. 2.12）

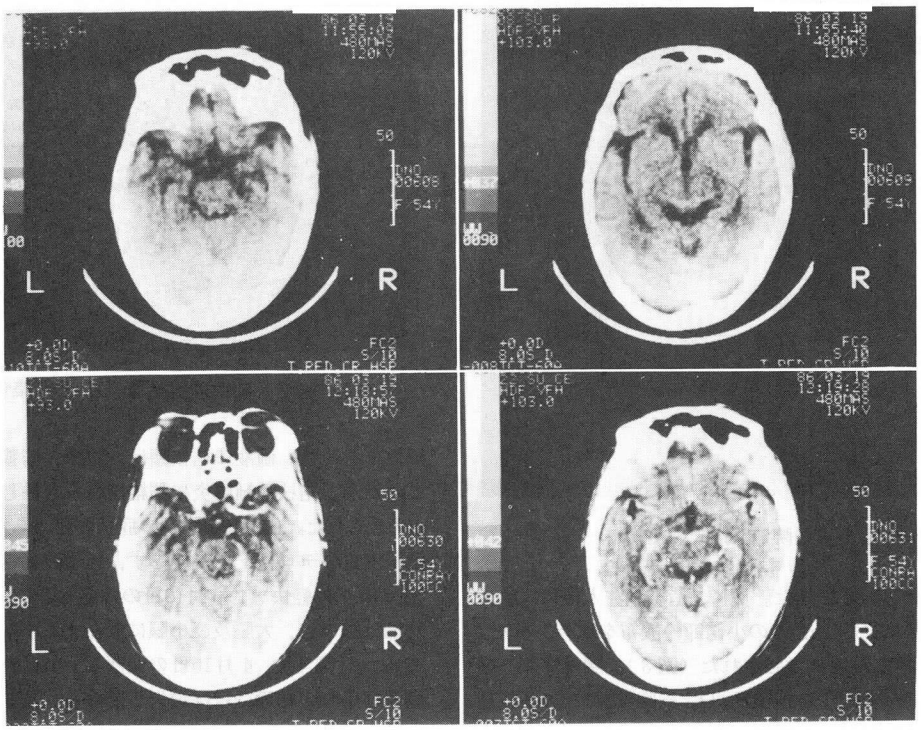

図4　頭部ＣＴ（S61. 3. 19）

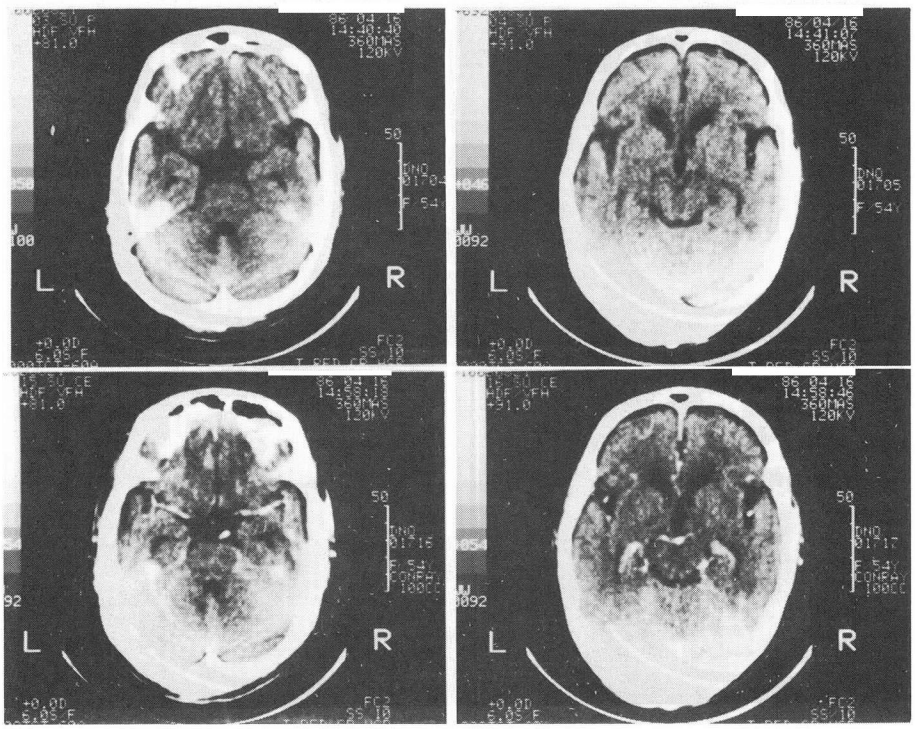

図5　頭部ＣＴ（S61. 4.16）

蛋白96 mg/dl，糖43 mg/dlであったが，トリプトファン反応は(±)であった。この頃には，複視もみられなくなった。胸部X線上の粟粒状陰影も減少し，喀痰及び尿の結核菌は，塗抹，培養とも陰性となった。

考　察

本症例では，発病当初，頭痛が出現しており，後に施行した腰椎穿刺所見から，結核性髄膜炎を合併していたものと考えられた。頭部CTで見られた脳幹の結節影は，抗結核剤投与にて消失したことから，脳結核腫であったと思われる。

粟粒結核における中枢神経病変について，Slavinら[2]は，100例の粟粒結核患者で，臨床的に髄膜炎の認められた症例は22例（22%）であったが，剖検では63例中34例（54%）に髄膜炎が認められたとしている。また，脳結核腫は臨床的に100例中5例（5%）で疑われたが，剖検では63例中19例（30%）に認められたとし，比較的高率に結核性髄膜炎や脳結核腫の合併が見られたと報告している。

結核性中枢神経病変は，血行性に髄膜または脳内に結核菌が播種し，髄膜に形成された肉芽腫は破裂して髄膜炎をひき起こし，脳内散布された肉芽腫は結核腫，膿瘍に進展していくと言われている[3]。結核性髄膜炎では，脳底部のクモ膜下腔に滲出性病変が強く，第2，第3，第4，第6脳神経が浸されやすいという報告がみられる[4,5]。脳結核腫の発生部位は成人では，大脳，小脳が多く，小児では小脳が多いとされ[6]，本例のように，脳幹部に結核腫が生ずることは非常に稀である[4,7,8]。CT上，右側中脳・橋移行部を中心として結核腫が存在したことから，神経症状として認められた複視は，末梢性の滑車神経麻痺によるものと思われる。

頭部CTが導入されてから，結核性の中枢神経病変の診断や経過観察が容易となった。結核性髄膜炎のCTでは，基底槽の造影剤増強効果[9]，水頭症[10,11]，梗塞巣[12]などの所見が報告されている。一方，脳結核腫のCT所見では，単純CTで低吸収域から高吸収域まで種々の吸収域を示し[10]，造影剤を使用しても全く増強されないものから[13]，均一に増強されるもの[10,14]，輪状に増強されるものと[13,15]，さまざまである。これは，脳結核腫の形成過程により，病理的変化が異なるため，CT像に相違が見られることによると考えられている。また，脳内に結核菌が播種性に拡がる時期には，CTで造影剤で増強される小さい等吸収域を示す結節が大脳，小脳に散在する所見を認めることがある[3,16]。本例は，造影剤で増強される結節影を右脳幹に認めており，周囲に浮腫を伴わない結核腫の存在が示唆された。また，結核性髄膜炎に特徴的な基底槽の造影剤増強効果も認められた。更に，造影剤注入後には，大脳及び小脳に小結節の散布を認めており，これらは血行性播種による結核性肉芽腫と考えられた。これらの変化は，抗結核剤投与により，臨床症状及び髄液所見が改善するにつれて，ほぼ消失した。

本症例は，肺・腎・骨・肝に病変を認めた粟粒結核例であり，頭部CTにて，はじめて脳結核腫が疑われ，CTによる経過観察で脳結核腫と診断された。CTは，脳結核腫の存在部位や大きさの確認及び治療効果の判定に，非常に有効であると思われる。

文　献

1) 所　安夫：脳腫瘍，p. 451，医学書院，東京.
2) Slavin, R. E. et al.: Late Generalized Tuberculosis, Medicine, 59 : 352, 1980.
3) Rovira, M. et al.: Studies of tuberculous meningitis by CT, Neuroradiology, 19 : 137, 1980
4) Dastur, H. M. and Desai, A. D. : A comparative study of brain tuberculoma, Brain, 88 : 375, 1965.
5) 小沼武英他：頭蓋内結核性疾患の脳神経外科的治療，脳と神経，22　602，1970.
6) Northfields, D. W. C : The surgery of the central nervous system. A text book for postgraduate students. Blackwell Scientific Publications, Oxford-London-Edinburgh-Melbourne, p. 641, 1973.
7) 佐藤　学他：多発性脳幹・小脳結核腫の1例，脳神経，32 : 403，1980.
8) 井須豊彦他：脳幹部結核腫と考えられた症例のCT所見について，神経内科，12 : 186，1980.
9) Enzmann, D. R. et al. : Computed tomography of granulomatous basal arachnoiditis, Radiology, 120 : 341, 1976.
10) Price, H. I. and, Danziger. A. : Computed tomography in cranial tuberculosis, Am J Roentgenol, 130 : 769, 1978.
11) Newman, P. K. et al.: Hydrocephalus and tuberculous meningitis in adults, J Neurol Neurosurg Psychiatr, 43 : 188, 1980.
12) Chambers, A. A. et al.: Cranial and intracranial tuberculosis, Seminars in Roentgenology, 14 : 319, 1979.
13) Claveria, L. E. et al.: Intracranial infections ; Inverstigation by computerized axial tomography, Neuroradiology, 12 : 59, 1976.
14) Amigo, M. C. et al.: Computed tomography in a verified case of tuberculous menigitis,

Neurology, 30 : 682, 1980.
15) 井上隆智他：CT－スキャンによって結核性脳膿瘍が強く疑われた粟粒結核の1症例，結核，55：297，1980.
16) 源馬　均他：CT上脳内小結節影散布を認めた粟粒結核の1例，結核，60：455，1985.