Kekkaku Vol. 58, No. 4

症例報告

化学療法中回腸穿孔を併発した肺結核の1例

畠　清　彦
公立小浜病院内科，現福井県立病院内科
斉　藤　建
自治医科大学病理学教室
小　沢　庄太郎
博　愛　病　院　内　科

受付 昭和57年9月25日

A CASE OF PULMONARY TUBERCULOSIS ASSOCIATED WITH ILEAL PERFORATION DURING CHEMOTHERAPY

Kiyohiko HATAKE,* Ken SAITO and Shotaro OZAWA

(Received for publication September 25, 1982)

We present a male case with pulmonary tuberculosis who developed ileal perforation during antituberculous therapy. A 30 year-old man was admitted to our department in September 1979. He had a three-month history of night sweating and slight fever. Tubercle bacilli were demonstrated on light microscopy from his sputa. We started treatment using RFP, EB, and INH. Four months after starting treatment he complained of abdominal pain, and laparotomy was performed. We observed ileal perforation with surrounding adhesion. Histopathologic examination of resected ileum and mesenteric lymph nodes showed chronic ulcer and granuloma with Schaumann body in ileal submucosa, and presence of giant cell with asteroid body. There was no foci with caseous necrosis. These findings were also compatible with sarcoidosis, but good response to antituberculous therapy or absence of bilateral hilar lymphadenopathy of the lung lead us to the result of ileal tuberculosis.

緒　言

最近本邦において，腸結核が強力な抗結核剤の発達，普及により減少したが，クローン氏病や潰瘍性大腸炎の鑑別診断上注目されている。島尾は昭和52年の統計で約400例本邦で，腸腹膜結核罹患者が存在すると推定している。多くの症例報告でも初診時に，腸結核自身が診断上問題とされ治療されている。今回我々は抗結核剤により4カ月間治療され，結核自体が寛解に入りつつあつたにもかかわらず，回腸穿孔を合併した症例を経験したので，その発生機序と文献的考察を行なつた。

症　例

[redacted]30歳男性，農業従事者

主訴：微熱，貧血，リンパ節腫脹の精査

家族歴：同居している祖父（母方）が肺結核症にて治療中である。

既往歴：17歳時結核性胸膜炎にて入院加療，24歳時胃十二指腸潰瘍にて内科的治療をうける。

現病歴：昭和52年3月の胸部X線写真にても右上葉の粟粒影を認められている。それ以後昭和55年9月30日頃よりしばしば微熱，臍周囲痛を訴え来院していたが，昭

* From the Department of Internal Medicine, Obama Public Hospital, Otecho 2-2, Obama-shi, Fukui 917 Japan.

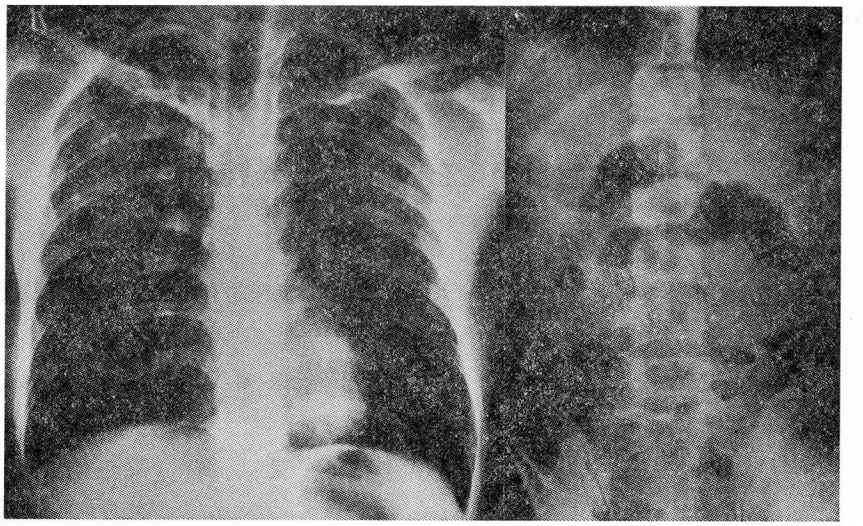

図1左：胸部X線写真。右上葉に強い粟粒散布性陰影が認められる。
図1右：腹部単純X線写真。ガス像の増加が認められる。

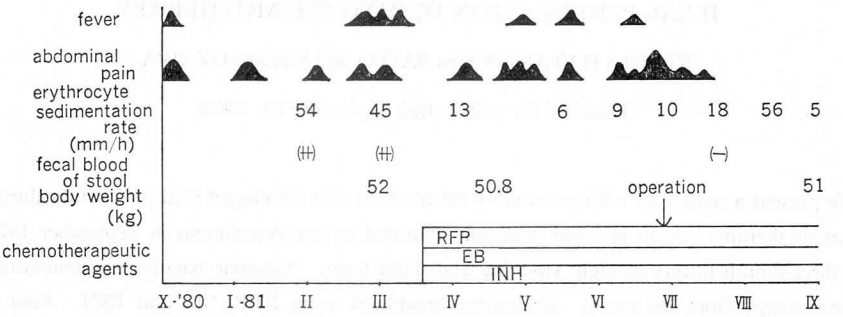

図 2　入院後臨床経過

和56年2月6日両腋窩リンパ節腫脹を認めたため3月6日入院。

入院時現症：体温37.3℃，脈拍108/分，整，血圧100/40，無欲状顔貌，右頸部，両腋窩，両そ径部に大豆大のリンパ節腫脹，圧痛を認めた。肺では右上葉に乾性ラ音を聴取。臍周囲に圧痛を認めた。腸グル音は正常であつた。

入院時検査所見：赤沈 45 mm/時間，尿：蛋白，糖ともに陰性，便潜血強陽性，白血球 5800/mm³，赤血球 336×10⁴/mm³，ヘモグロビン 8.7g/dl，ヘマトクリット 31.1%，血清梅毒検査陰性，CRP 6+，RA(−)，寒冷凝集素価8倍，尿素窒素 17 mg/dl，血清 Na 144 mEq/l，K 4.1 mEq/l，Cl 99 mEq/l，血清鉄 53 μg/dl，不飽和鉄結合能 190 μg/dl，血清蛋白 6.2g/dl，albumin 46.0%，α_1-gl 6.0%，α_2-gl 13.9%，β-gl 12.8%，γ-gl 21.7%，血液，尿細菌培養ともに陰性，CEA 陰性，抗核抗体陰性，ZTT 7，アルカリホスファターゼ 6. KA，GOT 16，GPT 8，Ch_0E 0.74，総コレステロール 133mg/dl，トリグリセライド 73 mg/dl，骨髄培養陰性。反復して行なつた喀痰より Gaffky 2号が検出された。心電図では異常なく，胸部X線写真では右上葉に強い粟粒散布性陰影が認められた（図1左）。入院直後確定診断のため施行した右頸部リンパ節生検では，乾酪壊死は認められず，Langerhans 巨細胞を伴う類上皮細胞が認められた。

入院後臨床経過（図2）：腹痛を訴えたため上部消化管透視を施行したところ胃体上部小弯後壁に線状潰瘍を認めたため，抗潰瘍剤の投与を行なつた。肺結核およびリンパ節結核の診断にて isoniazid 0.4 g，ethambutol 1 g，rifampicin 0.45 g にて治療を開始した。その後微熱の改善，赤沈の正常化，体重増加，貧血の改善，Gaffky の陰性化を認めた。経過は順調であつたが，昭和56年5月20日（第74病日）、5分間隔で間けつ的に嘔気，臍周囲痛を訴えた。胃潰瘍の再発と考え Butropium bromide 4 mg 筋注，または pentazocine 15 mg の筋注と抗潰瘍剤の投与にて症状の軽減がみられた。経過観察していたところ6月28日（第112病日）激しい腹痛を訴え，理学的にも腹部全体に臍部中心として筋性防御，圧

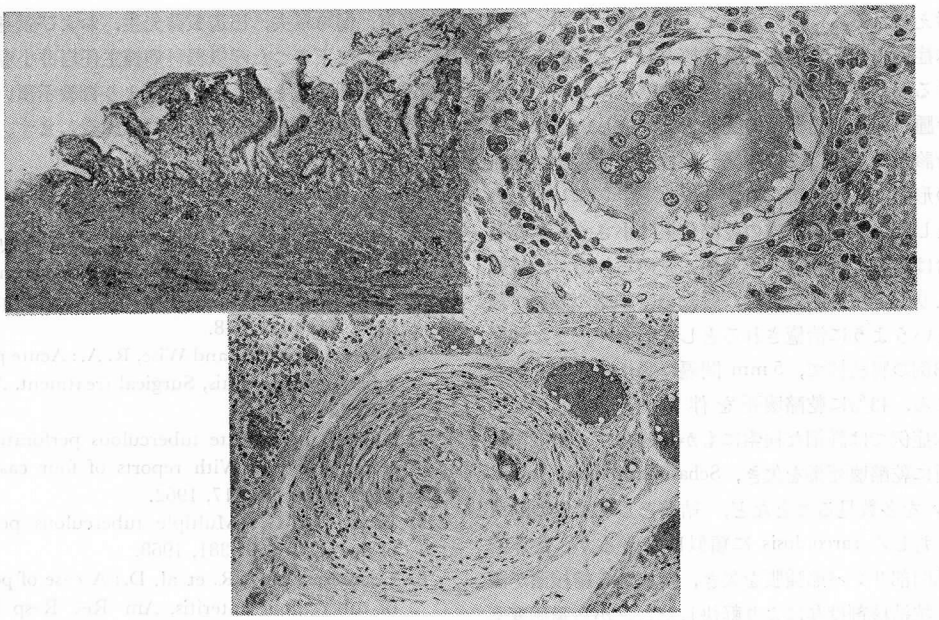

図3左：潰瘍辺縁では粘膜筋板と筋層の癒合が認められ，偽幽門腺化生も認められる。Hematoxylin-eosin 染色，12倍。
図3下：粘膜下に Schaumann body を伴う肉芽腫が認められる。Hematoxylin-eosin，120倍。
図3右：典型的な asteroid body を認めた腸間膜リンパ節の巨細胞。Hematoxylin-eosin 染色。320倍。

痛が著明となり，腹部単純X線写真にてガス像の増加が認められた（図1右）。急性腹症の診断にて緊急開腹術を施行した。

手術所見：回腸末端より口側 65 cm 付近に癒着が，またその部位に一致して穿孔があり，周囲の腸間膜リンパ節腫大を認め，穿孔部位から 45 cm 回腸切除し吻合し閉腹した。

病理学的所見：潰瘍辺縁では粘膜筋板と筋層の癒合が認められ，偽幽門腺化生も認められた。筋層の完全に断裂した部分では潰瘍底に厚い瘢痕組織があり，慢性潰瘍の急性増悪による穿孔であつた。潰瘍底に類上皮細胞性肉芽腫は認められなかつた（図3左）。しかし，潰瘍から約 2 cm 離れた部分の粘膜下には，肉芽腫が1ケ認められた。そこにも乾酪壊死巣はなく，中央に Schaumann body 様の層状構造が認められた（図3下）。腸間膜リンパ節では硝子化巣内に巨細胞が散在し，その内に多数の典型的な asteroid body が認められた（図3右）。

考　　案

化学療法剤出現前は，軽度のものを含めると肺結核の全例に腸結核が認められたとされているが，化学療法剤出現後，急激にその頻度は少なくなつてきている。Kornblum, S. A. らは1948年に48例の腸結核中 22.92% に外科手術を施行し，内訳としては 10.42% が穿孔を伴う結核性腹膜炎，12.5% が腸閉塞であつた[2]。

Sweetman, W. R. & Wise, R. A. は1959年以前の72例の結核に基づく腸穿孔例をまとめ，腸結核の 2～7% に穿孔が認められたとしている[3]が，それ以後穿孔例となると報告は非常に少なく，Ahmad, M. が4例[4]，Prout, W. G. の多発性穿孔の1例[5]，Coomeraswamy, R. らの1例[6]，Moss, J. D. & Knauer, C. M. の2例[7]，Schulze, K. らの1例[8]である。これらは全て初診時もしくは肺結核の診断時に明らかに発症していたと考えられ，穿孔により全例結核性腹膜炎を併発している。Jordan, G. L. & DeBakey, M. E. の3例は全て抗結核剤による化学療法中に合併症として腸穿孔を併発したものであり，治療開始後4ヵ月～2年後に腸穿孔を来し全例死亡し，結核には治癒機転は認められず，腸結核，結核性腹膜炎の剖検所見が得られている[9]。これら3例は全て PAS+SM で加療され，無効であつた。我々の症例では肺結核と診断され，EB, INH, RFP による治療により良好な経過をたどつていたが，4ヵ月後に回腸穿孔を併発したものであり，時々認められていた腹痛が腸結核によるとも考えられる。結核そのものは治療に効を示しており，これまでの報告例のようには穿孔後も結核性腹膜炎の所見は認められず，腸結核そのものは急性期を終えて慢性期となつていた。これらのことより穿孔の機転としては潰瘍そのものよりも癒着による二次的な

ものが考えられる。

次に本症例の穿孔部病変を腸結核としてよいか，という点であるが，渡辺らは，29症例の腸結核において，乾酪性肉芽腫の存在と結核菌の証明という厳しい基準では65.5%を診断でき，潰瘍の多発，開放性と治癒性の混在，肉芽腫の形態，抗結核剤に対する反応を参考にしたものを疑診とした。また腸壁内の乾酪化巣は小さく，存在しない場合は高率に腸間膜リンパ節に認められるが，抗結核剤により類上皮細胞の萎縮，異物型巨細胞の増加，線維化巣というように治癒されるとしている[10]。また西俣らは，23例の腸結核で，5 mm 間隔に腸切除標本を検索したところ，43%に乾酪壊死を伴う肉芽腫を認めている[11]。本症例では詳細な検索にもかかわらず，組織学的に肉芽腫に乾酪壊死巣を欠き，Schaumann body, asteroid body を多数見ることなど，結核としては典型的ではなく，むしろ sarcoidosis に類似しているが，臨床的に両側肺門部リンパ節腫脹を欠き，喀痰から結核菌が証明され，抗結核剤投与により軽快したことから腸病変も結核によるものと考えたい。本邦では腸穿孔例の報告は全くなく，治療中に発症した極めて稀な症例と考えられたので報告した。

おわりに

肺結核の治療中に腸結核によると考えられる回腸穿孔を併発した1例を報告した。本症例では組織学的には Schaumann body, asteroid body を多数見るにとどまつたが臨床経過より腸結核によると考えた。

謝辞

本症例の外科的治療にあたつて下さつた当院外科，服部泰章，樋口章夫，田辺賀啓先生，および献身的な看護にあたつて下さつた呼吸器科病棟主任岩井小春さん以下諸姉に感謝致します。また日頃より御教示頂いている東京大学第3内科高久史麿教授に深謝致します。

文献

1) 島尾忠男：腸結核の現況，胃と腸，12：1511，1977.
2) Kornblum, S. A. et al.: Surgical complications of intestinal tuberculosis as seen at necropsy, Am J Surg, 75: 498, 1948.
3) Sweetman, W. R. and Wise, R. A.: Acute perforated tuberculous enteritis, Surgical treatment, Ann Surg, 149: 143, 1959.
4) Ahmad, M.: Acute tuberculous perforation of the small intestine. With reports of four cases, J Ind Med Assoc, 38: 317, 1962.
5) Prout, W. G.: Multiple tuberculous perforations of ileum, Gut, 9: 381, 1968.
6) Coomeraswamy, R. et al. D.: A case of perforation of tuberculous enteritis, Am Rev Resp Dis, 104: 118, 1971.
7) Moss, J. D. and Knauer, C. M.: Tuberculous enteritis, A report of three patients, Gastroenterology, 65: 959, 1973.
8) Schulze, K. et al. : Intestinal tuberculosis, Experience at a Canadian teaching institution, Am J Med, 63: 735, 1977.
9) Jordan, G. L. and DeBakey, M. E.: Complications of tuberculous enteritis occurring during antimicrobial therapy, Arch Surg, 69: 688, 1954.
10) 渡辺英伸他：腸結核の病理，胃と腸，12：1481，1977.
11) 西俣嘉人他：腸結核の肉眼所見と結核肉芽腫の存在について—全割切片作製による再構築から，胃と腸，12：1647，1977.