Kekkaku Vol. 57, No. 4

症例報告

頸部皮下膿瘍を形成した非定型抗酸菌症の1例

高嶋修太郎・岡本尚
相澤好治・河合健
慶応義塾大学医学部内科学教室
三方淳男
慶応義塾大学医学部病理学教室
入久巳
慶応義塾大学医学部中央検査室
高橋宏
国立予防衛生研究所結核部

受付 昭和56年10月28日

A CASE OF CERVICAL SUBCUTANEOUS ABSCESS DUE TO ATYPICAL MYCOBACTERIA, *M. INTRACELLULARE* AND *M. SCROFULACEUM*

Shutaro TAKASHIMA*, Hisashi OKAMOTO, Yoshiharu AIZAWA, Takeshi KAWAI, Atsuo MIKATA, Hisami IRI and Hiroshi TAKAHASHI

(Received for publication October 28, 1981)

A case of pulmonary tuberculosis with positive culture of tuberculous bacilli in gastric lavage, complicated a swelling of 37×30 mm with slight tenderness at left supraclavicular area while under isoniazide therapy. Surgical extirpation was performed and resected material yielded positive culture of Mycobacterium scrofulaceum and M. intracellulare. Histopathological finding revealed subcutaneous granulomatous lesion with multinuclear giant cells without caseous necrosis.

はじめに

わが国における非定型抗酸菌症は，そのほとんどが肺における感染症であり，肺外感染症の報告は，欧米諸国のそれに比して，はるかに少ない。非定型抗酸菌による皮下膿瘍の症例は非定型抗酸菌症研究協議会の1978年までの集計によると，全非定型抗酸菌症1,125例中わずかに2例であるにすぎず[1]，このほかに妹尾らの報告を加えても[2]，現在までわずかに3例の報告があるにすぎない。私達は，肺結核（治療開始前に結核菌培養陽性であつた）の治療中に頸部皮下膿瘍を形成した興味ある症例を経験した。

症例

（患者）：T. K. 24歳，女性，会社員（事務）

主訴：左側頸部腫脹

家族歴および既往歴：特記すべきことなし

現病歴：昭和51年9月左鎖骨下の腫脹に気づき，翌月の定期健康診断における胸部X線写真で左上野に空洞を伴う浸潤巣(Kb_1)右中野にも浸潤巣(B_1)が発見されて，

* From the Department of Internal Medicine, School of Medicine, Keio University, Shinano-machi, Shinjuku-ku, Tokyo 160 Japan.

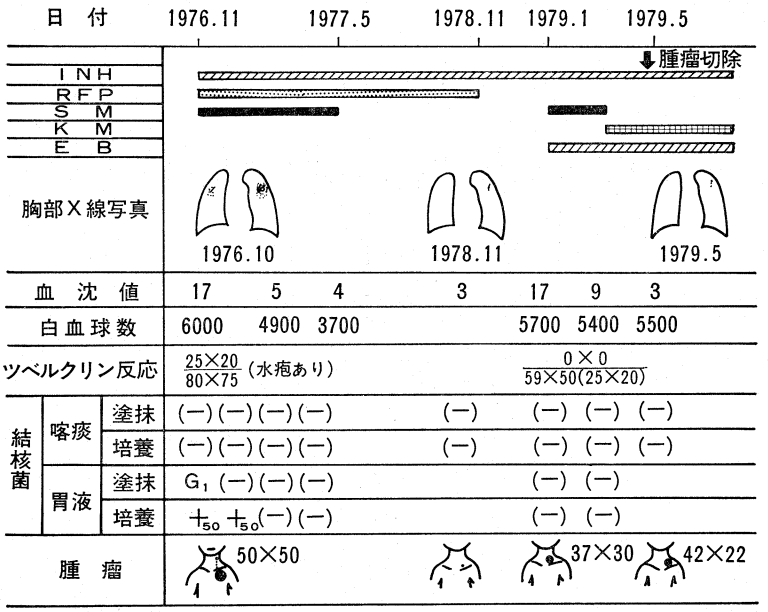

図 1　経過表　症例 [redacted] 24歳，女性，会社員

表 1　結核菌薬剤感受性

対照	SM		INH			PAS		KM		EB		RFP		VM	
	20	100	0.1	1	5	1	10	25	100	2.5	5	10	50	25	100
卅	−	−	−	−	−	−	−	−	−	−	−	−	−	+10	−

薬剤濃度は μg/ml。
ナイアシン試験は陽性。

昭和51年11月24日，慶応大学病院へ入院した。第1回入院時現症，左側頸部にリンパ節4個（大豆大2，小豆大2個，圧痛あり），左鎖骨下に腫脹（径 5cm，辺縁不分明，圧痛なし，波動なし），左腋窩にリンパ節1個（大豆大，圧痛なし）を触知した。そのほかには，胸部・腹部に理学的所見を認めない。第1回の入院時検査成績では，喀痰結核菌は塗抹・培養とも陰性であつたが，胃液検査において，結核菌塗抹 G1号，培養陽性（+50）であつた。この結核菌は薬剤感受性であり（表1），ナイアシンテストは陽性であつた。血沈 18 mm/1時間，白血球数 5,300，白血球百分比　好中球　桿状核4%，分葉核64%，リンパ球29%，単球3%，血清蛋白 7.2 g/dl，A/G 1.42，Alb 58.7%，α_1-Glob 3.2%，α_2-Glob 8.5%，β-Glob 7.8%，γ-Glob 21.4%。肝機能正常。BUN 10.5 mg/dl，血清鉄 73 μg/dl，血清銅 131 μg/dl，TIBC 327 μg/dl，UIBC 254 μg/dl。IgG 1,960 mg/dl，IgA 180 mg/dl，IgM 215 mg/dl。寒冷凝集反応128倍陽性，CRP(±)，RA テスト(±)。尿所見なし。ツベルクリン反応(一般診断用) $\frac{25\times20}{87\times75}$（水疱17×18）判定：強陽性。

第1回入院後経過　INH および RFP 毎日，SM 週2回投与を開始した。治療開始後は，結核菌は塗抹・培養とも陰性であつた。胸部X線写真上空洞は閉鎖し，浸潤影もほぼ吸収に向かい，左鎖骨下の腫脹，左側頸部および腋窩リンパ節は消失し，左鎖骨上窩に小豆大のもの1個のみとなり，昭和52年3月退院した。

第1回退院後の経過　昭和52年5月まで INH・RFP・SM を続け，6月から INH・RFP の2者とした。左鎖骨上窩に小豆大のリンパ節1個がひき続き触知された。昭和53年11月より INH 単独投与とした。昭和54年1月14日から数日間にわたつて鼻汁分泌亢進，全身倦怠感を認めた後に，左鎖骨上窩に圧痛および熱感を伴う腫瘤(37×30 mm) が出現したので，昭和54年1月22日再入院となつた。

第2回入院時現症　体温37.0℃，左鎖骨上窩に腫瘤(硬度は靱，辺縁やや不整，可動性および波動なし) を触知する。頸部リンパ節は触知せず。胸・腹部理学的所見なし。

第2回入院時検査成績　血沈 17 mm/1時間，白血球数 5,500，肝機能正常，CRP 陰性，免疫グロブリン正常，胃液結核菌は塗抹・培養とも陰性，ツベルクリン反応(一般診断用) $\frac{0\times0}{59\times50(25\times20)}$。リンパ球T細胞67%，B細胞24%。胸部X線写真左肺上野に硬化性病巣ごく軽

表 2 皮下膿瘍より分離した非定型抗酸菌の細菌学的検査成績

Strain No.	2934	2935
Colonial morphology	S	S
Pigment production	−	+
Growth speed	slow	slow
Growth at 22°C	+	+
30°C	++	++
37°C	+++	+++
42°C	++	±
Catalase activity 68°C	+	+
Nitrate reduction	−	−
Tween 80 hydrolysis	−	±
Urease	−	−
Arylsulfatase 2 weeks	+	+
Growth inhibition*		
Control—Drug free	+++	+++
MIC of RFP μg/ml	50	25
INH	1.56	1.56
Trimethoprim	50	50
Sulfamethoxazole	6.25	3.12
Judgement	*Mycobacterium intracellulare*	*Mycobacterium scrofulaceum*

* Medium : 1% Ogawa's egg slant

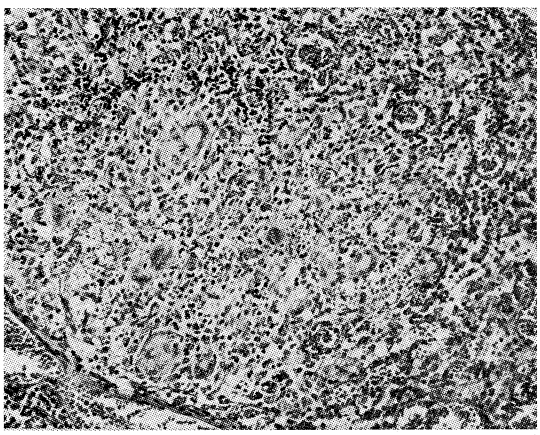

写真 1 類上皮細胞，ラ氏型多核巨細胞を伴う肉芽腫。200×，HX-E 染色

度をみるのみで，活動性肺結核はみられなかつた。Ga シンチグラムでは左側頸部の腫瘤に一致する取り込みを認めた。

第2回入院後経過　リンパ節結核の再燃を疑つて，INH・RFP・SM・EB の4者による抗結核療法を行なつたが，左鎖骨上窩の腫瘤は次第に増大し，軟らかくなつて波動を認めるようになつた。そこで外科的手術適応と判断し，昭和54年5月11日剔出を試みた。腫瘤は被包化されて，壊死物質と淡黄色の膿汁で満たされた皮下膿瘍であつた。

切除材料の細菌学的検査では，色素産生性の異なる2種類の非定型抗酸菌が検出され，表2に示すような生物学的特性をもち，それぞれ *Mycobacterium intracellulare* と *M. scrofulaceum* と判定された（表2）。

切除材料の病理組織学的所見（写真1）では，類上皮細胞を伴う肉芽腫が多数認められ，ラ氏型多核巨細胞も散見された。これらの肉芽腫の周囲には，リンパ球の浸潤が目立ち，一部には好中球浸潤や出血もみられた。明らかな乾酪壊死巣は認められない。非定型抗酸菌による炎症所見と一致するものと考えられた。

腫瘤摘出部は，手術痕を残すのみで，左側頸部に大豆大のリンパ節1個を触知した。昭和54年6月退院し，以後 INH, RFP, TH の投与を続けている。

考　　案

非定型抗酸菌による皮下膿瘍は，わが国では極めてまれであり，非定型抗酸菌研究協議会の1978年までの集計による2例と[1]，妹尾らの報告例の合計3例をみるにすぎない[2]。しかも，それらの起炎菌は，前者が *M. scrofulaceum* であり，後者は *M. fortuitum* であつた。本症例では *M. scrofulaceum* と *M. intracellulare* の混合感染と考えられたが，水野は外国における *M. intracellulare*, *M. scrofulaceum*, および *M. marinum* の3者による混合感染例の報告があることを紹介している[3]。

本症例では，皮下膿瘍の形成がみられたが，これは閉

鎖病巣というべきであり，非定型抗酸菌の感染経路が問題となる。非定型抗酸菌による皮下膿瘍の感染経路は，1. リンパ節炎の波及，2. 骨髄炎より進展，3. 外傷，4. 注射・手術，5. 血行性転移が報告されている[4)~6)]。本症例は，第1回入院時に頸部および腋窩リンパ節が触知され，加えて鎖骨下に腫脹がみられ，リンパ節炎が疑われたので，この膿瘍がリンパ節由来であることが思推されるところである。しかし，非定型抗酸菌による頸部リンパ節炎も，まれな疾患であり，一般に小児にみられ，しかも上頸部で顎下部にみられるものである[4)]。わが国では，非定型抗酸菌による頸部リンパ節炎は，現在まで5例の報告があるが，すべて小児期である[6)7)]。成人にみられた非定型抗酸菌による頸部リンパ節炎の報告は，Wadeらによる症例のみが知られるにすぎないから[4)8)]，本症例の膿瘍が頸部リンパ節由来であると断定するのは困難と考えられる。骨・関節由来の可能性は否定しうるし，手術および外傷の既往もない。本症例の膿瘍からは2種類の非定型抗酸菌が検出されていることから，外界から病巣に至る何らかの経路が疑われるところである。

非定型抗酸菌症は，束村がいうように一種のopportunistic infectionと考えられるが[5)]，本症例では宿主側の抵抗性の減弱を示すような所見，例えば白血球数，免疫グロブリン値，T，B細胞比などの異常は全く認められず，ツベルクリン反応も陽性のままであり，検索した限りでは感染防御機能の低下を示唆するような所見は認められなかつた。

本症例は，第2回入院後に，結核化学療法を強化したにもかかわらず，左鎖骨上窩の腫瘤は悪化したが，このように化学療法に対する反応性が悪く，病因的にも疑問のある症例では，治療と診断の2つの立場からも，外科的手術適応とするのは妥当と考えられる。

おわりに

肺結核の治療中に，頸部に皮下膿瘍が出現し，強力な抗結核療法にもかかわらず，増加傾向を示したので，外科的切除を実施した。病巣より *M. intracellulare* および *M. scrofulaceum* を検出した。本症例では，感染症に対する防御能の低下を示す免疫学的所見はみられなかつた。

文　献

1) 第11回非定型抗酸菌症研究協議会，1979.
2) 妹尾治一他：非定型抗酸菌症(皮下膿瘍)，西日本皮膚科，38：500，1976.
3) 水野信行：皮膚の非定型抗酸菌症，西日本皮膚科，37：513，1975.
4) Wolinsky, E. Nontuberculous mycobacteria and associated diseases, Am Rev Respir Dis, 119: 107, 1979.
5) 束村道雄：非定型抗酸菌の感染源と感染経路，結核，52：261，1977.
6) 山本正彦：血行性蔓延型非定型抗酸菌症，最新医学，28：2191，1973.
7) 村上基千代他：非定型抗酸菌によるリンパ節炎の1例，小児科診療，38：1239，1975.
8) Wade, W.M., Jr. et al.: Neck mass caused by atypical mycobacteria: report of case, J Oral Surg, 27: 137, 1969.