Kekkaku Vol. 57, No. 10

症 例 報 告

妊娠に合併し急性呼吸不全症状を呈した粟粒結核の1例

谷 口 博 之・横 山 繁 樹・橋 本 雅 能

公立陶生病院呼吸器科

受付 昭和57年5月31日

A CASE OF MILIARY TUBERCULOSIS SHOWING ACUTE RESPIRATORY FAILURE DURING PREGNANCY

Hiroyuki TANIGUCHI,* Shigeki YOKOYAMA and Masayoshi HASHIMOTO

(Received for publication May 31, 1982)

A case of miliary tuberculosis showing acute respiratory failure during pregnancy was reported. A 26-year-old, eight months pregnant woman, was admitted to our hospital with a nonproductive cough and fever.

On admission, she was severely ill with dyspnea at rest, her temperature was 38.7°C, pulse 132/min, respiratory rate 66/min and blood pressure 124/84 mmHg. Examination revealed basilar rales on both sides and an enlarged uterus consistent with an eight-month-pregnancy. A chest X-ray showed a diffuse miliary infiltrate scattered throughout whole lung especially in both lower lung fields with a partially confluent pattern. Laboratory examination revealed accelerated ESR, positive CRP, and increased α^2-globulin. The PPD skin test was negative. Arterial blood gas level of the patient breathing room air was as follows: PaO_2 48.5 TORR, P_2CO_2 29.3 TORR, pH 7.42. Initial smears of sputum for acid fast bacilli were negative.

An ophthalmoscopic examination disclosed the presence of choroidal tubercles, and a bone marrow aspiration showed giant celled caseating granuloma, which was of great value in establishing diagnosis of miliary tuberculosis.

Intensive therapy with anti-tuberculosis drugs (Isoniazid, 400 mg, Rifampicin, 750 mg, and Streptomycin, 1 g daily) was started supplemented with the use of diuretics, aminophilline, digitalis, and O_2. Corticosteroids were administered, which appeared to be effective in reducing systemic toxicity and faster roentgenographic resolution. Recovery from hypoxemia steadily continued.

The patient gave birth to a baby on June 23 and the baby had no signs of tuberculosis.

This case report emphasizes the fact that miliary tuberculosis may present an acute respiratory failure symptom which may respond rapidly to a treatment with early and intensive use of anti-tuberculosis drugs and, in some case, corticosteroids.

はじめに

近年，肺結核症は抗結核剤や外科的治療等の進歩により著明に減少しているが，一方，結核に対する関心の薄れもあり，粟粒結核症に関してはその早期診断は困難な場合が少なからずある[1)2)3)]。特に急性呼吸不全を呈する症例では依然として死亡率は高く，早期の診断，および治療が必要である[4)5)6)]。

* From the Chest Clinics, Tosei Public Hospital, 160, Nishioiwake-cho, Seto-shi, Aichi, 489, Japan.

我々は高度な呼吸困難で来院した8カ月の妊婦に対し，胸部X線，眼底検査，骨髄穿刺等により，入院後早期に粟粒結核症と確定診断し，抗結核剤，副腎皮質ステロイド等を早期に使用し，母児ともに救命しえた症例を経験したので報告する。

症　例

患　者：26歳，妊娠8カ月の主婦。

主　訴：発熱，乾性咳嗽，呼吸困難。

家族歴：父親が11年前に肺結核症。

既往歴：昭和53年 2,950 g の男子出産。喫煙歴なし。中学生のころにツ反応陽転。

現病歴：昭和55年12月ころより軽度の咳嗽があつたが放置していた。昭和56年4月下旬より咳嗽増強し，37℃～38℃ の発熱，Hugh-Jones Ⅲ～Ⅳ度の呼吸困難が出現した。同年5月2日当院内科外来に受診し，Hugh-Jones Ⅴ度の呼吸困難があり，胸部X線上で両側肺野小粒状陰影が認められ，即日入院となつた。

入院時現症：身長 156 cm，体重 49 kg。体温 38.7℃，脈搏数 126/分で整，呼吸数 66/分，血圧 124/84。口唇に軽度のチアノーゼを認めた。表在リンパ節の腫脹はなく，心音清，肺野では両下肺野に捻髪音を聴取した。腹部は肝，脾ともに触れず，子宮底は臍上3横指。両下肢に軽度の浮腫を認めた。

入院時検査成績（表1）：血沈1時間値48と中等度亢進し，末梢血で白血球 9,500/mm³ と軽度増加，また好中球の核左方移動と有核赤血球の出現をみた。血清蛋白分画では α_2 分画の上昇が認められた。肝機能検査では，LDH, AL-P, LAP が上昇を示した。免疫学的検査では CRP 2.5 mm，RA 陽性の他，ツベルクリン反応が陰性であるのが特に注目された。動脈血ガス分析では Pa_{O_2} 48.5 TORR と著明な低酸素血症が認められた。細菌学的検索では，喀痰結核菌は塗抹で陰性，尿，血液培養では結核菌，一般細菌ともに検出されなかつたが，入院時より7週間後に喀痰結核菌培養でコロニー4ケが検出された。

入院時の胸部X線写真（図1）では，全肺野にびまん性小粒状陰影が認められ，特に下肺野は陰影融合し，すりガラス状を呈していた。肺野の縮小傾向は認められなかつた。

入院後の経過：臨床症状，胸部X線写真より，細菌性肺炎，ウイルス性肺炎，粟粒結核症などの急性呼吸不全を呈する種々の疾患が問題とされた。急性呼吸不全に伴う低酸素血症に対する治療として，ベンチ・マスクによる O_2 投与（$Fi_{O_2}=0.5$）を開始した。また，胸部X線等よりの臨床診断に基づき，SM 1.0 g/日を筋注し，INH 0.4 g/日，RFP 0.75 g/日を経口投与して解熱傾向をみたが，呼吸困難は改善せず，利尿剤，ジギタリス，

表1　入院時検査成績

ECG	normal	BUN	14.0 mg/dl
ESR	48/h	Cr	1.0 mg/dl
urine	normal		
stool occult blood (卅)		Immunology	
		CRP	2.5 mm
Hematology		RA	(+)
RBC	444×10⁴/mm³	CHA	×8
Hb	12.2 g/dl	ANF	(−)
Ht	36.2%	Anti DNA antibody (−)	
Plat.	35.7×10⁴/mm³	IgG	1570 mg/dl
Wbc	9500/mm³	IgA	240 〃
Meta	4%	IgM	190 〃
St	29%	C_3	85 〃
Seg	57%	C_4	62 〃
Ly	10%	CH_{50}	39.6 U/ml
有核赤血球(+)		IgE	100 IU/ml
		ACE	42.6 U/ml
Biochemistry		CEA	2.8 ng/ml
T.P.	5.3 g/dl		
Alb	41.0%	PPD	0×0 (mm)
α	2.2	各 Virus 抗体価 normal	
α_2	14.1		
β	11.5	Blood gas analysis	
γ	19.3	Pa_{O_2}	48.5 TORR
Na	140 mEq/l	Pa_{CO_2}	29.3 TORR
K	4.2 mEq/l	pH	7.420
GOT	18 U/l	B.E.	−3.4 mEq/l
GPT	6 〃		
LDH	290 〃	Sputum smear	
AL-P	147 〃	Acid fast bacilli (−)	
LAP	157 〃	Urine culture (−)	
γ-GTP	23 〃	Blood culture (−)	

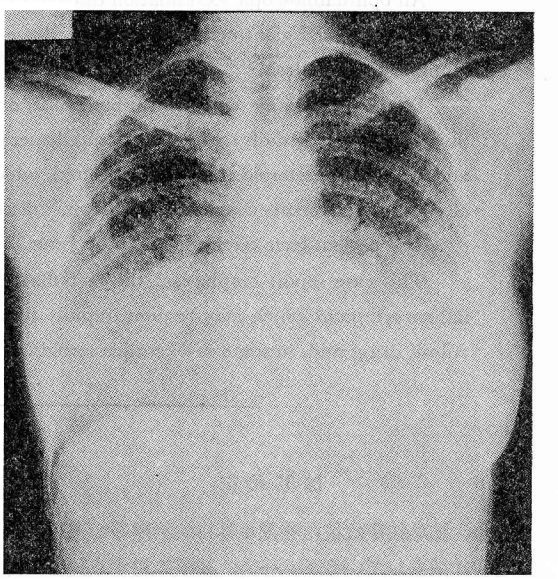

図1　1981. 5. 2　入院時胸部X線写真

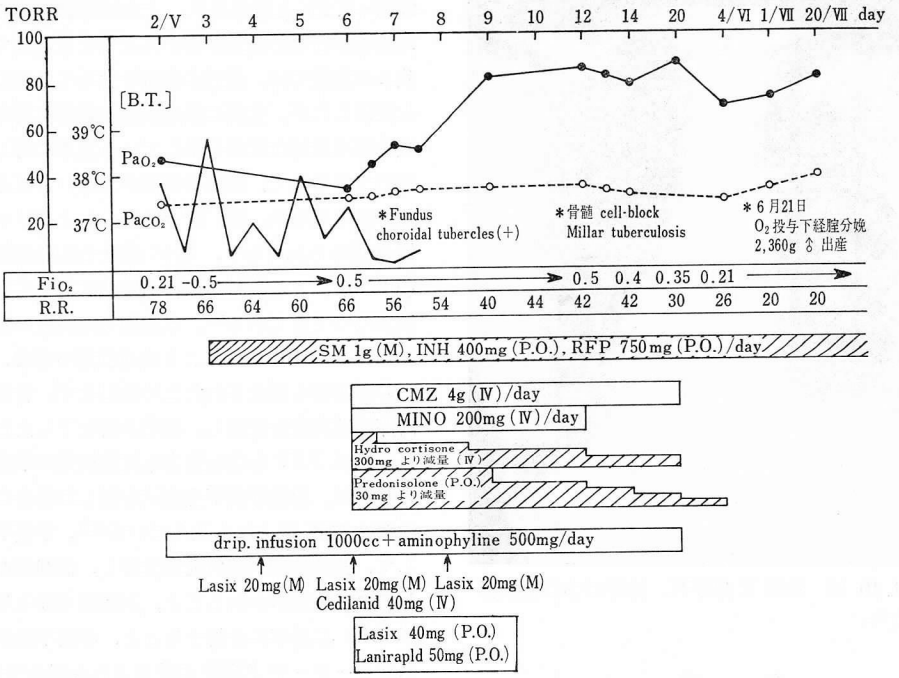

図 2 入院後経過と治療

アミノフィリン製剤，抗生物質等を適時使用し，5月6日より副腎皮質ステロイドの併用を開始した。以後 Pa_{O_2} は図2の実線で示すように上昇し，全身状態の改善をみた。

5月6日に施行した眼底検査では，乳頭の1/4程の直径を持つた，円形，境界やや不鮮明な，黄色を帯びた斑点が認められ，脈絡膜結核結節（図3）と考えられ，5月11日に施行した骨髄穿刺では Langhans 型巨細胞を伴つた類上皮細胞よりなる小結節（図4）を認め，入院後早期に粟粒結核症の確定診断を下しえた。

本患者では分娩時の努責力が問題となつたが，分娩前の肺機能検査では肺活量 1,330 cc，％肺活量43％，1秒量 1,270 cc，1秒率95％であり，藤森[7]の基準から経腟分娩可能と考えられた。6月21日，O_2 投与下の経腟分娩にて 2,360 g の男子を出産したが，Apgar-score は9点で，児の外形に異常は認められず，分娩後も特別な救急処置は要しなかつた。

児は以後，母親と隔離させ小児科病棟にて厳重に経過を観察し，INH 10 mg/kg/日の投与を3カ月間施行した。なお，児のツベルクリン反応は分娩直後，3カ月後ともに陰性で，胸部写真にも異常は認めず，聴力障害等の抗結核剤による副作用も見られなかつた。

患者は分娩後も経過良好であり，10月16日には図5に示すように肺野の小粒状陰影は完全に消失し，12月20日に退院となり以後，外来にて通院治療中である。

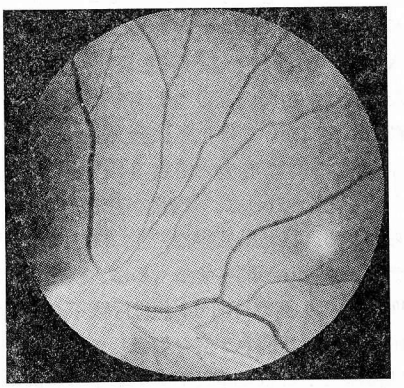

図 3 眼底の脈絡膜結核結節。

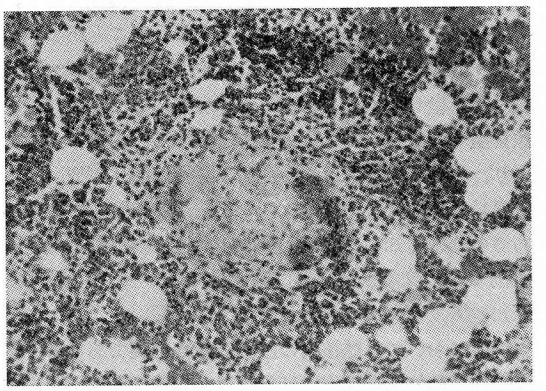

図 4 骨髄穿刺により得られた結核結節。HE 染色

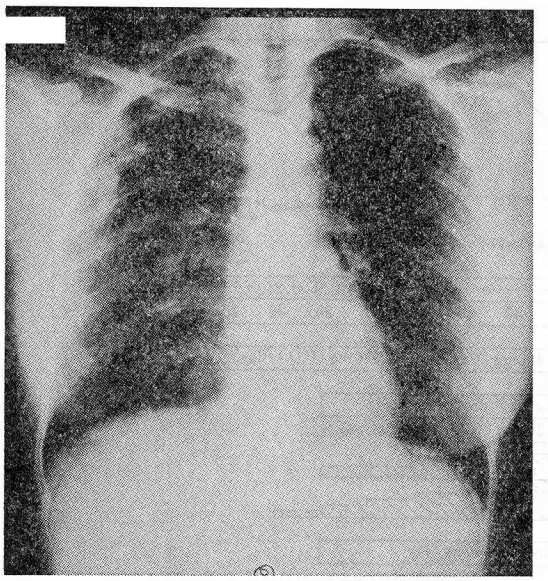

図 5　1981. 10. 16　胸部 X 線写真。肺野の小粒状陰影消失を認めた。

考　　案

粟粒結核症による急性呼吸不全は現在では稀な病態ではあるが，我々が adult respiratory distress syndrome[8)9)] (ARDS) 様症状を呈する患者を見たとき，必ず鑑別しなければならないものの1つである。この理由は，粟粒結核症においては抗結核剤使用が必須であり，ARDS に対して時に有効とされる副腎皮質ステロイド[8)9)] が単独使用されれば，病態の悪化が充分に考えられるからである。粟粒結核症の発症に関する諸因子のうち，ステロイド投与が関与するものは，荻原ら[1)] 15.2%，乗松ら[10)] 16.7%と高率であり，急性呼吸不全を呈する症例でも田中ら[4)] は8例中2例を報告している。

粟粒結核症による急性呼吸不全を呈する症例の初発症状は，発熱，咳，全身倦怠感等であるが，細菌性肺炎やウイルス性肺炎に比べその経過は亜急性～慢性であり，その後数日で急速に重症の呼吸不全に至ることが多いとされている[4)5)]。そして胸部 X 線上いわゆる典型的な粟粒陰影を呈しないことも多く，本症例のように一部融合像を呈するもの，肺水腫様陰影を呈するもの等，多彩であり，胸部X線読影に際し注意が必要である[4)5)6)]。

粟粒結核症ではツベルクリン反応が陰転化することがあるのはよく知られた事実だが，急性呼吸不全を呈する症例では，文献上ほぼ全例が陰性であり[4)5)]，ツ反応陰転化のメカニズムを考えるうえで興味深い。

診断においては結核菌の証明が最も確実であるが，喀痰塗抹の結核菌陽性率は初期には20%前後と低く[11)]，本症例でも塗抹では結核菌は証明されなかつた。眼底の脈絡膜結核結節の存在は診断的意義が大きいが，発見率は95%～7.2%と差があり，これは結核結節に関して熱心に検査が行なわれたか否かによると言われている[11)12)]。我々の施設では，最近本症例を含めて3例の粟粒結核症を経験したが，全例に脈絡膜結核結節を認めており，眼底検査は重篤な症状を呈している患者に対しても容易に施行できるので，診断的価値が大きいと言える。組織学的診断のために，肺，肝，骨髄，およびリンパ節等の生検が勧められており，特に最近では経気管支的肺生検 (TBLB) による診断が粟粒結核症に対しても有用な検査法となつてきている[13)]。本症例では高度の低酸素血症がみられ，TBLB 施行により全身状態の悪化，および胎児への悪影響も懸念されたため施行せず，骨髄穿刺により肉芽腫性病変を証明し，確定診断を下しえた。

治療は RFP を含む強力な抗結核剤の早期投与が推奨されるが，急性呼吸不全症状を呈した場合には，その死亡率は70%以上にも及んでいる[4)5)]。予後不良の原因として，抗結核剤が肺病変を改善し，低酸素血症が是正されるのに時間がかかること，本症例ではみられなかつたが DIC が高率に合併すること，呼吸不全が進行してレスピレーターや PEEP が使用された場合でも，Pa_{O_2} の上昇が期待されるほど得られないこと等があげられる[4)]。

本症例では副腎皮質ステロイドが急性期に使用され，急速な全身状態改善と Pa_{O_2} の上昇を示し有効と考えられたが，必ず抗結核剤との併用が必要で，ステロイドの単独使用は逆に粟粒結核症の発症，悪化の要因であることは前述したとおりである。Murray ら[5)] は副腎皮質ステロイドが粟粒結核症による全身毒性を速やかに軽減し，肺の炎症に伴う滲出性機転を減弱させ，胸部X線上陰影消失を促進する可能性を述べている。

なお，本症例では妊娠経過中に発症したことが注目されるが，粟粒結核症の発症因子として妊娠，分娩の占める割合を，勝呂ら[14)] は2.3%，乗松ら[10)]は3.7%と報告しており，無視できない頻度と考えられる。Aljandro ら[15)]は妊娠経過とともに進行する体液量の増加が，肺の間質性浮腫を促進し，それが粟粒結核症による呼吸不全発生に関与している可能性を指摘している。

ま と め

肺のびまん性陰影を呈する疾患において粟粒結核症の占める位置は現在でも軽視できず，特に妊娠に合併した場合には，種々の制約のなかで診断，治療にあたらねばならない。

我々は急性呼吸不全症状を呈した妊婦に対し，眼底所見，骨髄穿刺により入院後早期に粟粒結核症の確定診断を下し，抗結核剤，副腎皮質ステロイドの投与等により，母児ともに治癒せしめえた1症例を報告した。

本文の要旨は第58回日本結核病学会東海地方学会にて

発表した。

文　献

1) 萩原忠文・勝呂　長: 最近の粟粒結核症—とくに臨床疫学的立場からみた本症の変貌を中心として—, 内科, 32：819, 1973.
2) 向田武夫・笹野伸昭: 近年の剖検例における活動性結核, 特に粟粒結核症について, 最近医学, 33：1657, 1978.
3) 岡安大仁: 粟粒結核, 診断と治療, 67：2022, 1979.
4) 田中信之他: 粟粒結核あるいは結核性肺炎による急性呼吸不全, 日胸疾会誌, 19：452, 1981.
5) Murray, H.W. et al.: The adult respiratory distress syndrome associated with miliary tuberculosis, Chest, 73: 37, 1978.
6) Huseby, J.S. et al.: Military tuberculosis and adult respiratory distress syndrome, Ann Intern Med, 85: 609, 1976.
7) 藤森速水: 妊娠と肺結核, 産婦治療, 21：272, 1970.
8) Petty, T.L. and Ashbaugh, D.G.: The adult respiratory distress syndrome: Clinical features, factors influencing prognosis and principles of management, Chest, 60: 233, 1971.
9) 貫和敏博他: 成人呼吸窮迫症候群, 医学のあゆみ, 117：756, 1981.
10) 乗松克政: 最近の粟粒結核症. 診断および予後を中心として, 結核, 48：377, 1973.
11) 青柳昭雄他: 粟粒結核, 最新医学, 31：1484, 1976.
12) Sahn, S.A. and Neff, T.A.: Miliary tuberculosis, Am J Med, 56: 495, 1974.
13) 北村　諭: 粟粒結核の診断における経気管支肺生検の有用性について, 日胸, 41：127, 1982.
14) 勝呂　長他: 最近の全国アンケートによる粟粒結核症 577例の分析, 日胸, 32：859, 1973.
15) Alejandro C. Raimondi, et al.: Acute miliary tuberculosis presenting as acute respiratory failure, Intens Care Med, 4: 207, 1978.