Kekkaku Vol. 55, No. 6

症例報告

CT-スキャンによつて結核性脳膿瘍が強く疑われた粟粒結核の1症例

井上隆智・久保研二・浅井倶和
小川和紀・遠山忠秀・田中忠治郎
塩田憲三

大阪市立大学医学部内科1

受付 昭和55年2月27日

A CASE OF TUBERCULOUS BRAIN ABSCESS REVEALED BY COMPUTED TOMOGRAPHY OF THE BRAIN

Takatoshi INOUE*, Kenji KUBO, Tomokazu ASAI, Kazunori OGAWA, Tadahide TOHYAMA, Chujiro TANAKA and Kenzo SHIOTA

(Received for publication February 27, 1980)

The clinical, laboratory and computed tomographic (CT) findings of the brain in a patient with miliary tuberculosis and Jacksonian moter seizures have been described. CT revealed multiple doughnut type masses in the cerebrum, and the masses were considered to be tuberculous brain abcesses.

はじめに

結核性の脳膿瘍は極めてまれな疾患である。その診断のためには，脳実質内に存在する病巣が結核性のものであつて，しかも結核腫と異なり巨細胞や類上皮細胞などの肉芽腫性変化を欠いていることを組織学的に証明することが必要である[1]。そのため，臨床的には，手術前，あるいは手術を行ないえない症例において結核性の脳膿瘍と，結核腫の鑑別は不可能である。

我々は粟粒結核に中枢神経症状を併発し，CT-スキャンで多発性の brain mass が証明され，結核性脳膿瘍が強く疑われた症例を経験したので報告する。

症　例

病歴　31歳男性。左膝半月板損傷のため，昭和52年3月9日，某病院で半月板摘出術を受けた。摘出した半月板は肉眼的には損傷以外の特別の病的変化を認めなかつた。同年7月16日，左膝関節部に発赤，腫脹と，38℃前後の発熱を来し，同病院に再入院して化膿性の関節炎の診断のもとに Gentamicin 80 mg/日, Cephalexin 2 g/日および Betamethasone 1.5 mg/日の投与を約8週間受けたが発熱は持続したままであつた。この間3回関節穿刺を行ない，いずれも血性の穿刺液を得たが，その一般細菌培養は陰性であつた。また動脈血培養も陰性であつた。同年11月26日下血を来し，十二指腸潰瘍の併発が確認されたため，胃切除を実施した。手術4日後，両肺中下野に肺炎様陰影を認めたので Cephalotin, Lincomycin 等による化学療法の結果，この陰影が消失したのと同時に全肺野に粟粒大の散布性陰影が存在しているのが発見された。このとき一般診断用 PPD によるツベルクリン反応は 7×7 mm で，硬結を認めなかつた。喀痰結核菌は塗抹陰性(のち培養で陽性)であつた。昭和52年12月ころからは左上肢の脱力と筋萎縮を認めた。昭和53年1月10日から RFP, INH および SM (毎日) の治療を開始し

* From the First Department of Internal Medicine, Osaka City University Medical School, 1-5-7, Asahimachi, Abeno-ku, Osaka 545 Japan.

たにもかかわらず，発熱は持続し，また頭痛を訴えた。更に同年1月10日，23日には左上肢から始まり全身にひろがるJackson型の痙攣発作が出現し，これには1回5分くらいの意識消失が伴つた。

以上の経過ののち，昭和53年2月22日，大阪市立大学医学部附属病院第1内科へ転入院した。

入院時理学所見 血圧 128/80 mmHg。心搏数82/分。体温38.2℃。心雑音なし。肺野にラ音なし。腹部は肝1横指腫大以外は著変を認めなかつた。神経学的には意識清澄で，脳神経領域は異常なし。左上肢は軽度の筋萎縮を呈し，*M. trapezius, dertoid., triceps* および *biceps* の各筋力は3+～4−程度に低下を認めた。左下肢には拘縮を認めた。しかし筋萎縮はなく，PSR, ASR は左右とも正常で病的反射は認められなかつた。眼底には散在性の結核結節と cyst-like bleeding が存在した。うつ血乳頭は認めなかつた。

検査成績 ヘモグロビン 13.9 g/d*l*，白血球数 9,700/mm³ で分画はミエロ1%，メタミエロ1%，桿状球24%，分葉核53%，リンパ球17%，単球4%と核左方移動を認めた。赤沈1時間値 22 mm。尿たんぱく 20 mg/d*l*，糖(−)，沈渣に顆粒円柱1個／10視野を認めた。SGOT 56 U, SGPT 26 U。血清総たんぱく 7.6 g/d*l*, Albumin 50.6%, α_1 4.7%, α_2 7.1%, β 12.1%, γ 25.5%。Al-phos 14.0 U. BUN 17 mg/d*l*。RA 反応 (−)。CRP 3+。喀痰結核菌ガフキー1号，培養(+)。尿結核菌塗抹，培養とも陰性。髄液初圧 175 mmH_2O, 5 m*l* 抜去して終圧 100 mmH_2O, クエッケンシュテット試験異常なし，水様透明で，たんぱく 126 mg/d*l*，糖 35 mg/d*l*，Cl 115 mEq/*l*，細胞数 15，すべて単核細胞，髄液の結核菌は塗抹，培養とも陰性。

胸部X線所見は，全肺野に米粒大の散布巣があり（図1)，腰椎X線所見では，第3腰椎体の破壊像が認められた。脳波では α 波 8～9 Hz, irregularity が多くあるものの focal sign はみられず epileptogenic の所見は得られなかつた。^{99m}Tc による全身骨シンチでは左膝関節部に RI の集積を認めた。^{67}Ga による全身スキャンでは，両肺野に強い RI の集積を認めたが，頭部，腰椎，下肢には特に RI の集積はなかつた。

入院後の経過 入院後も，RFP, INH, SM（毎日)，EB による抗結核治療を続行したにも拘らず下熱せず，3月には左大腿に流注膿瘍が出現し，この膿から結核菌が検出された。また，左上肢から始まる Jackson 型の痙攣を頻回に繰り返すため，結核性の脳膿瘍または脳の結核腫を疑い，脳の CT-スキャンを行なつた（図2)。その結果 plain CT では右の側頭葉を中心に low density が認められ，enhancement の結果，右頭頂および後頭葉にも多数の cystic lesion があり，同様の病巣が，左後頭葉および右前頭，側頭葉にも認められた。CT 像から，これらの病巣は多発性の結核腫または結核性の脳膿瘍と考えられた。4月25日の初回の CT 像と7月11日の2回目の CT 像とでは，むしろ後者でやや悪化の傾向を認めた。

病巣が脳内に多発性にあること，脳以外にも重篤な結核性病変を合併していること等のため，脳に対する外科的治療を断念し，化学療法を続行した結果，昭和53年5月ころから下熱しはじめ，痙攣発作は6月ころから出現しなくなつた。左上肢の筋力低下はやや回復し，昭和54年10月には第3腰椎の椎体病巣郭清術を実施しうるまでになつたが，脳の CT 像は病巣の数，大きさにおいて発見時とあまり変わらない。

考　案

病歴からみて，この症例は昭和52年7月の左膝関節炎が結核性であつた可能性が強い。同年11月の胃切除後から粟粒結核が顕性化して間もなく左上肢の脱力が出現し，昭和53年1月から痙攣発作が出現していることから，粟粒結核の一分症として中枢神経系の病巣ができ上がつたことは疑いない。

粟粒結核における中枢神経系の病変について Gelbら[2]は，109例の成人の粟粒結核患者で16例に髄膜炎の合併を報告している。結核性髄膜炎でも，その40%が focal sign を示すとされ[1]，病初においては，本例は粟粒結核に髄膜炎が合併したものと考えられたが，治療にもかかわらず頑固に痙攣や熱が持続することから脳実質の病変を疑い，CT-スキャンによつて脳実質内に多発性の mass を発見した。enhancement を行なつて得られた contrast CT 像は avascular center をもつ病巣特有のドーナツ型の像を示した。しかしこれは脳膿瘍に限らず，結核腫としても矛盾しない所見である。

結核性の脳膿瘍の診断には次の rigid criteria を満たすことが要求される[1]。すなわち (1) 中心に膿を有する膿瘍を脳実質内に認めること，(2) その壁には多核球を優位に含む肉芽があること，(3) 膿または膿瘍壁には結核菌または抗酸性菌が証明されること，の3点である。これに対し結核腫は巨細胞と類上皮細胞から成る肉芽腫性変化があることによつて区別される。したがつて本症例のように手術が行なわれていない場合は，両者の決定的鑑別はできない。しかし本症例では，粟粒結核に伴い出現した病巣で，多発性であること（脳の結核腫は66%が孤立性であるとされる[3])，また症状の出現が急であること，髄液中の糖が低値であることなど，多発性結核性脳膿瘍であることはほぼ間違いないものと考えられる。

CT-スキャンが実用化されてまだ歴史が浅く，結核性の脳膿瘍の CT 像の報告はまだないようである[4]。今後の症例の集積がまたれる。

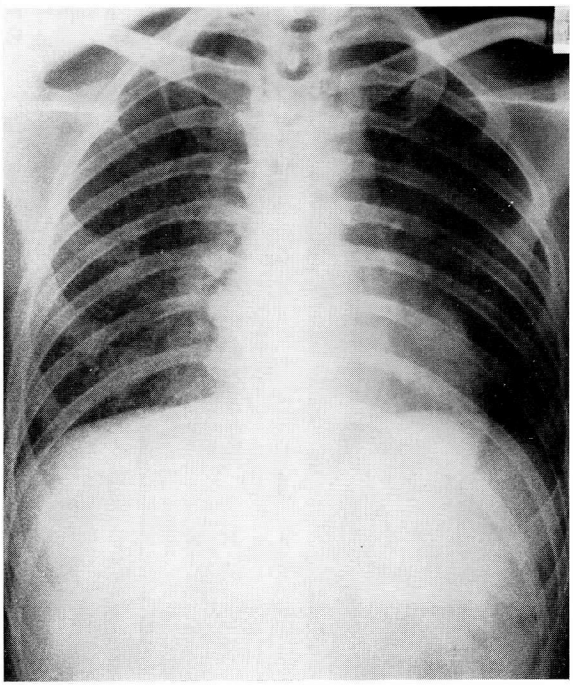

図1　入院時胸部X線像

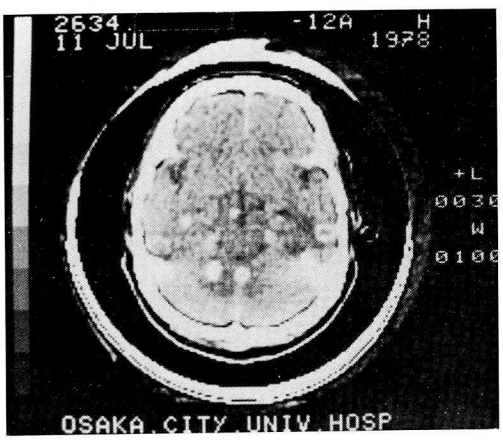

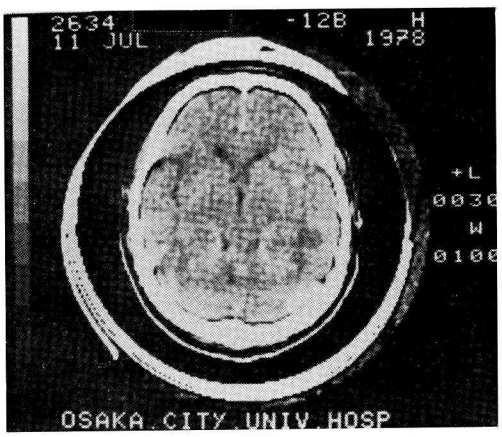

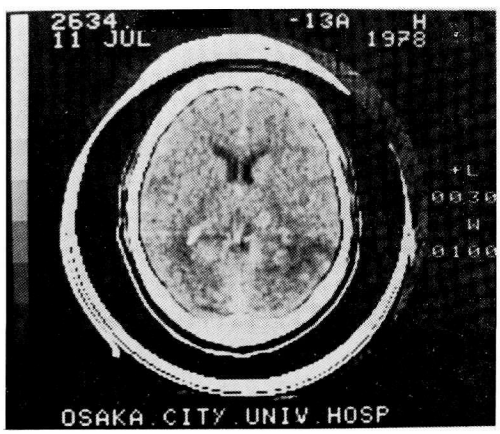

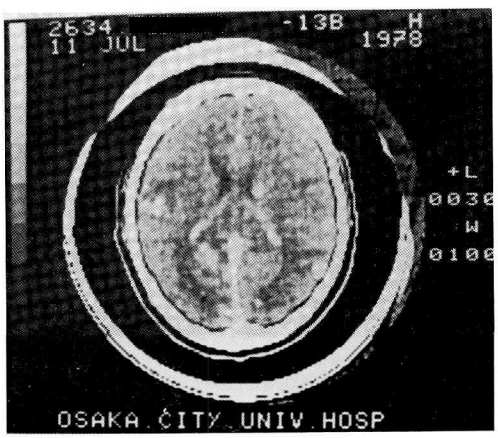

図2　CT像

文　献

1) Whitener, D. R.: Arch. Neurol., 35 : 148, 1978.
2) Gelb, A. F., Leffler, C., Brewin, A., Mascatello, V. and Lyons, H. A.: Am. Rev. Resp. Dis., 108 : 1327, 1973.
3) Sibley, W. A. and O'Brien, J. L.: Neurology, 6 : 157, 1956.
4) Zimmerman, R. A., Patel, S. and Bilaniuk, L. T.: Am. J. Roentgenol., 127 : 155, 1976.