Kekkaku Vol. 52, No. 2

原　著

自然治癒した粟粒肺結核症の1例

山下英秋・平沢亥佐吉・岩間定夫

静岡県立富士見病院

受付　昭和51年11月1日

SPONTANEOUS RECOVERY IN A CASE OF PULMONARY MILIARY MYCOBACTERIOSIS

Hideaki YAMASHITA*, Isakichi HIRASAWA and Sadao IWAMA

(Received for publication November 1, 1976)

A case report of 22 years old male showing disseminated miliary shadow in the lung field and slight enlargement of bilateral hilar lymphnodes detected in 1974 by the mass survey was presented. He was asymptomatic and showed negative reaction to PPD. He was submitted to lung biopsy, with suspect of Pulmonary Sarcoidosis, and the results revealed non-necrotising epithelioid cell granuloma in the lung and sclerosing epithelioid cell granuloma in the plura and interlobar lymphnode, respectively.

He had been kept under observation without treatment with tentative diagnosis of Pulmonary Sarcoidosis for several months until abnormality disappeared spontaneously from the chest radiograms. 10 months later, the biopsy material was reviewed by acid-fast staining and mycobacteria were found in the foci.

At present, 2 years after the on-set of the disease, abnormal shadow is not observed on the chest radiogram, however, reaction to PPD converted to slightly positive. (The culture of tubercle bacilli of the open lung biopsy material was found to be negative.)

開胸肺生検により粟粒型肺サルコイド症（サ症）と診断し，経過観察により自然治癒したが後日組織内に抗酸菌を証明した例を経験した。しかしながら肺生検材料の培養では結核菌，一般菌ともに陰性であつたので，残念ながら菌種の同定はできなかつた。

症　例

患者：22歳 男性　私鉄事務員

既往歴，家族歴にはともに特記すべきものなし。

現病歴：48年6月の会社検診の間接写真(60×60mm)では著変なし。49年6月の間接写真で異常陰影を発見され，同年8月の直接写真は「図1」のごとくで，両肺野にびまん性の粟粒陰影と両肺門リンパ節の軽度の増大が認められた。患者は全く無自覚で，ツ反は陰性であつたので，会社の嘱託医は「サ症」を疑つて当院に紹介した。外来で斜角筋リンパ節の摘出検査では，リンパ節は辺縁洞から髄洞にかけて細網細胞の腫脹が目立つた洞カタルの所見しか認められなかつたので，9月5日に精査入院した。

入院時現症：体格，栄養ともに中等度で一般状態は良好。胸部は聴打診上異常なし。肝脾を触知せず。

入院直前直後の検査成績

喀痰内結核菌陰性。ツ反再検でも陰性。赤血球数 541万/mm³，Hb 17.1 g/dl (106%)，Ht 51%，白血球数 5400/mm³，杆核球 10%，分葉核球 44%，好酸球 9%，単核球 6% およびリンパ球 31%。血清総蛋白量 8.0g/dl，蛋白分画 alb. 58.8%，α_1-glob. 2.1%，α_2-glob.

* From the Shizuoka Prefectural Fujimi Hospital, 764 Miyakami, Shimizu, Shizuoka 424 Japan.

5.8%, β-glob. 11.1%, γ-glob. 22.2%。免疫 glob. は IgG 2150 mg/dl, IgA 500 mg/dl, IgM 70 mg/dl, IgD 3 mg/dl. ZTT 9.4 mac.u., GOT 25 k.u., GPT 24 k.u., Al-p 9.8 k.a.u., LDH 205 w.u., Na 140.5 mEq/l, K 3.1 mEq/l, Cl 104 mEq/l, Ca 4.5 mEq/l, iP 2.2 mEq/l. RA(−), CRP(−), 赤沈1時間値 1 mm.

眼および手骨にも異常所見なし。

気管支鏡検査：左右主気管支は発赤し，特に左主気管支の粘膜には粟粒大の丘疹様小結節が密集し，粘膜はさらさらに見えたが，生検できなかつた。

入院後の経過：「サ症」を疑つて試験的に 1日 30 mg プレドニンを5日間投与したところ，胸部写真の粟粒陰影は少し消退した。しかし確定診断はつかず治療に不安を感じ，9月 18 日に開胸右肺生検を施行した。開胸してみると，胸壁内膜および肺肋膜全体に白色の小結節が密集して認められ水平葉間面の外側根に小指頭大の1コのリンパ節があつた。胸壁肋膜，S^2b の末梢の一部および上記のリンパ節を摘出した。試験的摘出肺の一部の結核菌，一般菌の培養を行なつたが前述のごとく陰性であつた。

組織検査：肺の小結節は「図2」に示すように主に肺動脈周辺部の肺間質内に認められた。結節はすべて一様(同大)の大きさであり，大血管周囲では数コの結節が隣接していた。肺末梢部では 1〜2 コの結節が孤立性に認められた。結節は多数のラングハンスの巨大細胞と類上皮細胞からなる肉芽組織で，好酸球ないし形質細胞等の円形細胞は目立たなかつた。またすべての結節に壊死傾向は全く認められず，硝子化あるいは瘢痕化の移行も認められなかつた。後日この組織検体にチール・ネルゼン染色を行なうと巨細胞内に「図3」のごとく集合せる抗菌酸が認められそのほかの場所では単個菌が散在していた。

胸壁膜の組織では肺結節と同様の多くの結節形成が認められたが，一部でやや硬化傾向が強く，結節の中心部に軟化，壊死(典型的な乾酪化とはいい難い)も認められたものがある。

葉間面リンパ節：小豆大リンパの中心部は硝子化結合織化し，中に炭粉が散在していてその周辺部に淡い類上皮細胞と巨細胞層があり，同時に組織球の浸潤が目立つていた。これに接してリンパ節の周辺部に小結節形成(類上皮細胞および巨細胞)が数コ認められ軽度の壊死への傾向が認められたところもあつた。リンパ節の一部は肺組織に接し，この部の肺にも同様の小結節形成が認められた。

以上の諸検査から「サ症」と診断した。術直後感染防止のため SM(ストマイ) 1g 毎日7日間，セアメジン 2g 10 日間。以後はセポール 1g 1カ月間投与した。11 月の胸部写真では，開胸による肋膜癒着と摘出肺部に一致して帯状陰影があらわれたが，粟粒陰影はかなり消失していたため11月4日(入院期間 61 日目)に退院した。

退院後経過：翌50年8月に「サ症」再検討のため前述のように本例の組織病巣内に抗酸菌を認めたので，直ちに患者の追跡調査を行なつたが粟粒陰影および肺門リンパ節腫大も完全に消失し，肺生検による二次炎症後の瘢痕様陰影が認められた。その後51年6月にも「図4」に示すごとく同様の所見であつた。ただツ反は弱性になつていた。

考　　案

類上皮細胞の肉芽腫の研究はとみに進み，最近では結核を除いた肉芽腫性疾患国際会議がニューヨークで開催され，最新医学にその報告[1]のあらましが掲載されている。この類上皮細胞肉芽腫の代表的疾患が「サ症」であろう。一方肺結核結節は通常中心部に乾酪性壊死を伴つている場合が多いので「サ症」との鑑別が大きな拠点となつている。しかし時には組織標本ではきわめて鑑別の困難な場合がある。そのため組織検査の際には必ず抗酸性染色などの菌染色が必要である。勿論材料の培養は欠かしてはならない。

本例は肺の小結節所見，特に硬化傾向の胸壁肋膜の密集せる小結節や葉間リンパ節所見から肺結核をも疑わねばならなかつたが，ツ反陰性，無自覚，気管支鏡所見などから先入的に「サ症」を疑つてかかつていたため組織の抗酸性染色を施さなかつたのである。更に臨床経過からみて抗結核剤は SM 7日間しか使用せず開胸手術後も胸部陰影は改善されたので，ますます「サ症」であると確診して嘱託医に患者を返したのである。2年間の経過も良好で全く元気で働いている。このように本例は通常の粟粒肺結核とは様相を異にしている。本菌がどのような菌種であつたかが重要な点であるが残念ながら培養陰性であつたため，未解決のままである。臨床検査成績では免疫グロブリン中 IgG と IgA が高値を示していたので免疫反応を起こしていたことは確かである。

このような症例は過去 Vaněk ら[2]の報告のなかに1例が含まれている。彼らの例は 26 歳の男で両肺にびまん性の肺胞浸潤陰影を呈し，呼吸器症状や夕方発熱，るいそうなどがありツ反陰性であつたので「サ症」として臨床診断した。しかし開胸生検により結節内に抗酸菌を認めたので，ステロイドと INH で治した例である。

「サ症」と結核や非定型抗酸菌症との関連性はまだ未解決であるが趨勢は非結核説の支持者が多い。両者の関係については，日本では辻[3]，泉[4]，北郷[5]，新津[6]，本間-山本[7]および細田[8]らの論文がある。また類上皮細胞肉芽腫の病理面からは，布施[9]，重松[10]および小野江[11]らの研究があり，最近岩井[12]は類上皮細胞肉芽腫の形成について本誌上で詳細な論文を発表している。

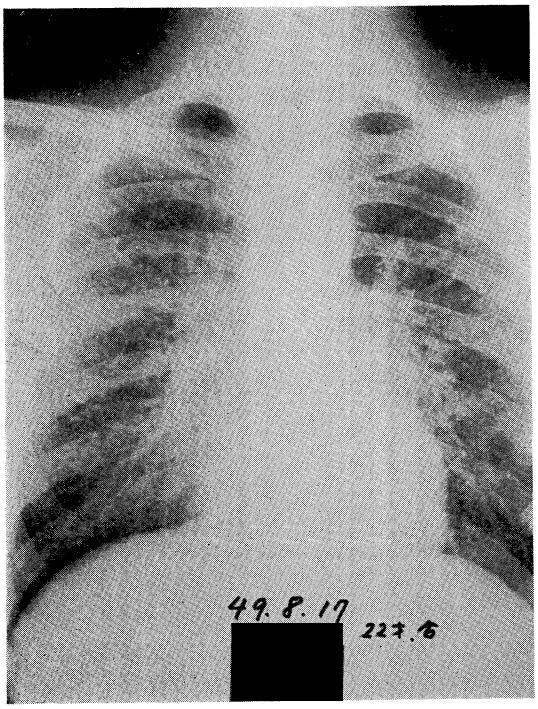

Fig. 1. August 1974

Fig. 2. Lung biopsy. Granulomas of epithelioid cells. (HE) ×28

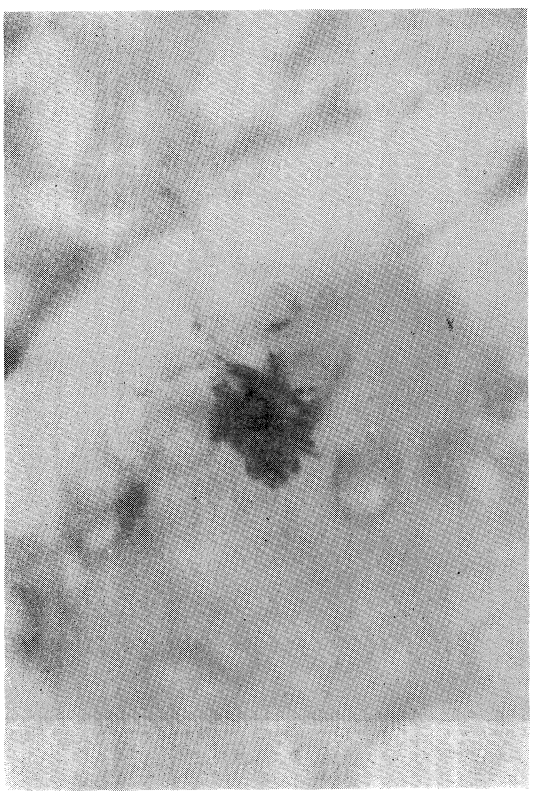

Fig. 3. Lung biopsy. Group of acid-fast bacilli. (Ziehl-Neelsen strain) ×700

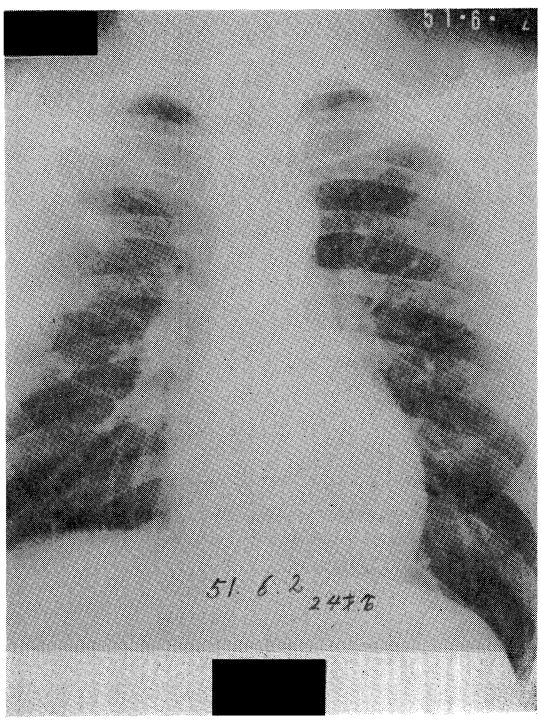

Fig. 4. June 1976

本例は臨床的には「サ症」として取り扱われそうな症例であるので，サ症研究の一資料に供すれば幸いであると思い報告した次第である。

む　す　び

びまん性粟粒型肺サ症を疑つて開胸肺生検をしたところ比較的新しい類上皮細胞肉芽腫が肺に，やや古いものが胸壁肋膜，葉間リンパ節に認められた。肺の生検材料の培養は結核菌陰性であつた。臨床経過も順調で胸部陰影は2年後も治癒状態にある。この間ほとんど治療らしきものは行なつていない。ところが後日組織内菌染色により，抗酸菌を認めたので「サ症」ではなく肺抗酸菌症とした。ツ反は陰性から弱陽性となつていた。

本論文の要旨は昭和51年6月第51回日本結核病学会総会(札幌)で発表した。

参　考　文　献

1) 最新医学(肉芽腫性疾患の特集)：31：1976.
2) Vaněk, J. and Schwarz, J.: Am. Rev. Resp. Dis., 101：359, 1970.
3) 辻周介：北本治編集，肺結核のすべて，p.295，南江堂，1972.
4) 泉考英：サルコイドーシスの臨床—その周辺と鑑別，金芳堂，1975.
5) 北郷修：最新医学，31：1521，1976.
6) 新津泰孝：日本臨床，26：1341，1970.
7) 本間日臣・山本正彦：最新医学，24：2572，1970.
8) 細田　裕：日本結核病学会編，結核研究五十年，255，1976.
9) 布施裕輔：日本臨床，33：2，1975.
10) 重松信昭：日本臨床，33：10，1975.
11) 小野江和則：日本臨床，33：14，1975.
12) 岩井和郎：結核，51：293，1976.