Kekkaku Vol.51, No.6

症 例 報 告

急性播種性結核症にみられた舌結核症の1治験例

平井　博・中谷達広・広井克仁・松本章一
山田利子・林　裕人・上田真太郎・勝呂　長
日本大学医学部第1内科（指導：萩原忠文教授，岡安大仁助教授）
水島　昇・古謝将宏・菊池恭三
日本大学医学部耳鼻咽喉科（指導：斉藤英雄教授）

受付　昭和51年4月15日

A CASE OF LINGUAL TUBERCULOSIS IN ACUTE DISSEMINATED TUBERCULOSIS

Hiroshi HIRAI,* Tatsuhiro NAKATANI, Katsuhito HIROI, Shoichi MATSUMOTO, Toshiko YAMADA, Hiroto HAYASHI, Shintaro UEDA, Cho SUGURO, Noboru MIZUSHIMA, Masahiro KOJA and Kyozo KIKUCHI

(Received for publication April 15, 1976)

We recently experienced a case of lingual tuberculosis. The patient, a 70 years old male, complained of painful ulceration in tongue while he was treated for the gout.

At first cancer of the tongue was suspected, however, biopsy specimen from the tongue and bacteriological examination revealed tuberculosis of the tongue.

Additionally, tuberculous lesions were found in lungs, skin, kidneys and other organs, and the case was diagnosed as general hematogenous disseminated tuberculosis.

Four weeks after the administration of SM, INH, RFP, EB and steroid, ulceration of tongue diminisched significantly with scar and also tuberculosis in other organs was markedly improved.

This was an oldest case among 78 reported cases so far in Japan.

I. まえおき

舌結核症は1804年Portalがはじめて記載し，本邦では1880年河本[1]が最初に報告している。本症は極めてまれで，その頻度はMorrow[2]は全結核中約0.9%と述べているが，剖検例ならびに臨床例での頻度は後述の表3のごとくである。しかも，SMその他の抗結核剤の導入以後は，その発生率は更に減少し[3)~6)]，本邦では，最近20年間で数例の報告をみるにすぎない[7)~12)]。われわれは最近70歳の男性で，痛風の加療中に急激に疼痛を伴う舌潰瘍が出現し，舌癌を疑われたが，舌の生検組織像および潰瘍面の細菌検査で舌結核症と診断し，更にその他の諸臓器（肺，皮膚，腎およびその他）にも急性播種性の高度の結核病変を認め，抗結核剤とステロイド剤の併用で急速に軽快した1症例を経験したので，若干の文献的考察を加えて報告する。

* From the First Department of Internal Medicine, Nihon University School of Medicine, 30, Oyaguchi-kamimachi, Itabashi-ku, Tokyo 173 Japan.

II. 症　　例

患者: [redacted], 男70歳, 会社社長。

主訴: 舌疼痛, せきおよび呼吸困難。

家族歴: 父は上顎癌で死亡したが, 生前高血圧症, 糖尿病に罹患していた。同胞2名も高血圧症で加療中である。

既往歴: 1962年 (57歳時) より高血圧症, 1963年より痛風で加療を受け, 1973年12月には痛風腎と診断された。

現病歴: 1975年1月中旬より舌の疼痛が出現し, 構音障害を伴つたため, 近医を受診し, 舌潰瘍を指摘された。更に歯科を受診し, 舌癌を疑われ, 3月10日精査の目的で当院耳鼻科に入院した。舌生検を施行し, 病理組織学的検査の結果, 舌結核症と診断され, 潰瘍部より結核菌 (Gaffky 4号) が検出された。更に胸部 XP 上全肺野にびまん性の著明な病変が認められ, 喀痰上結核菌陽性で, 内科 (呼吸器科) と兼科となつた。

入院時現症: 体格中等度, 栄養不良, 意識は清明。血圧 110/60 mmHg, 脈拍 120/分 で不整, 呼吸数36/分。眼瞼は軽度貧血がみられ, 口唇, 爪床にチアノーゼを認めた。鼻咽腔に異常はなく, 下顎歯は義歯である。舌は左舌側縁から舌下面にかけて, 表面黄白色苔で被われた母指頭大の浅い潰瘍を認めた (写真1)。辺縁は発赤腫脹し, 触診上弾性軟, 圧痛を認め, その生検組織像は写真2のごとくである。頸部リンパ節の腫大はなく, 頸部静脈怒張はみられなかつた。胸部は両側側胸部から背部にかけて小水泡性ラ音を聴取した。心音清。腹部は陥凹し, 肝・脾・腎その他腫瘤を触知しない。下肢には浮腫はなく, 尖足状で神経学的には異常はなかった。そのほか, 左手背に小鶏卵大腫瘤3コが癒合しており (写真3), 左手関節屈側に約 2 cm×1 cm の皮膚潰瘍 (写真4), 尾骨部に褥瘡を認めた。

入院時検査成績: 表1, 表2のように, 末梢血では軽度貧血と白血球数の軽度増加とがあり, 核左方移動が認められた。尿所見では膿尿がみられた。血清蛋白分画では低蛋白血症, 低アルブミン血症および α^2, γ-Gl が増加し, 免疫電気泳動上 Polyclonal hyperimmunoglobulinemia で, 慢性炎症のパターンを示した。また肝機能障害がみられ, Al-P は 635.6 I.U と高値を示し, Al-P

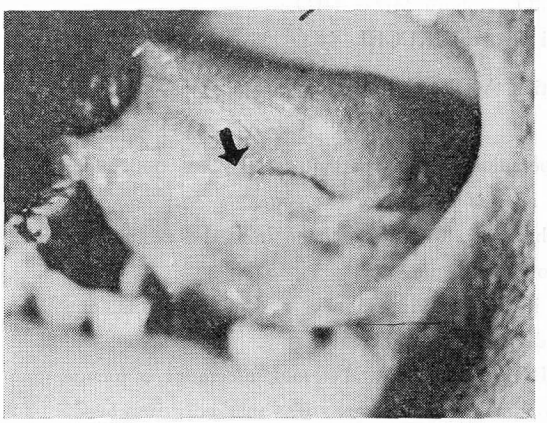

写真 1. 舌潰瘍 ↓(印部)

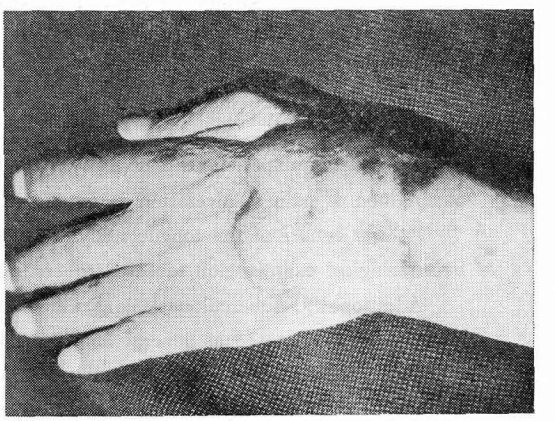

写真 3. 左手背部の腫瘤

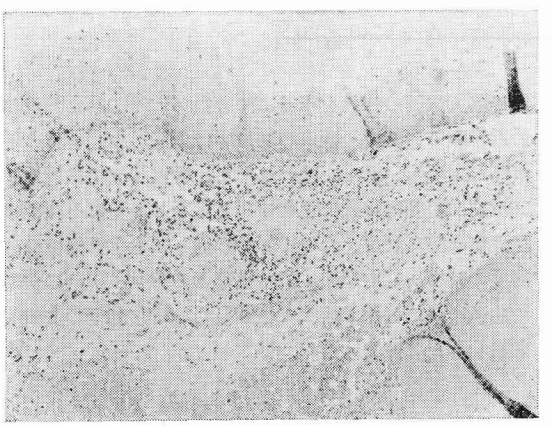

写真 2. 舌潰瘍部の生検組織像 (H・E染色, 100×)

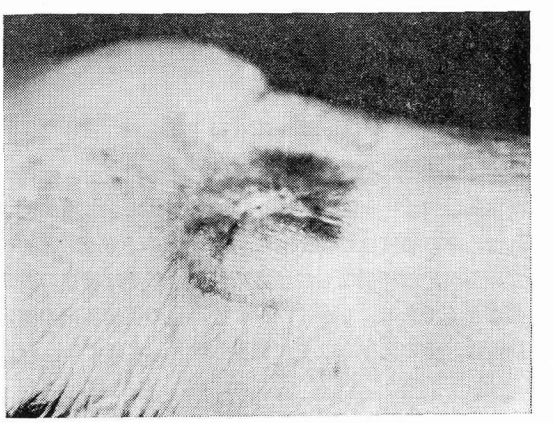

写真 4. 左手関節部の皮膚潰瘍

アイソザイムではⅠ,Ⅱ型の骨由来であつた。BUN は 55.4 mg/dl と著増し，Creatinine は 2.2 mg/dl と増加し腎機能障害を認めたが，尿酸値は 3.9 mg/dl でほぼ正常範囲であつた。血清反応では CRP 5+ と高値を示し，梅毒反応はガラス板法では陽性であつたが，TPHA は陰性であつた。「ツ」反応は陰性。血沈値は亢進（1時間値 30 mm）していた。糞便の潜血反応陽性，Triboulet 反応も陽性であつた。結核菌はたん，尿，糞便，舌潰瘍，左手皮膚潰瘍および左手背腫瘤からそれぞれ検出された。

表 1　入院時検査所見（1）

末梢血	Hb (g/dl)	10.1	血清蛋白	T.P. (g/dl)	5.6
	Ht (%)	34.6		Alb. (%)	32.6
	RBC (×10⁴)	418		α_1-gl.	6.8
	WBC	9,300		α_2-gl.	10.8
	St. (%)	40		β-gl.	6.2
	Seg.	50		γ-gl.	43.6
	Eo.	+	肝機能	C.C.F.	++
	Ba.	1		T.T.T.	13.9
	Mo.	3		Zn.T.T.	30.4
	Ly.	+		GOT	51.4
	Pl. (×10⁴)	14.4		GPT	25.7
	Ret. (‰)	11		LDH	266.3
尿	React.	acid		Al-P	635.6
	Sp.grav.	1,019		LAP	98.2
	Protein	±		Ch.E.	0.1
	Sugar	−		T.Chol. (mg/dl)	90.5
	Urobilinog.	+	腎機能	BUN (mg/dl)	55.4
	RBC	0～1/1		Creatinin	2.2
	WBC	20～30/1		U.A.	3.9
	Epith	0～1/1	電解質	Na (mEg/l)	142
	Cast	−		K	4.2
	Bact	−		Cl	105

表 2　入院時検査所見（2）

血清検査	CRP	5+	ツ反応		−
	RA	−	血沈	1°	30mm
	ASLO (Todd)	50		2°	80mm
	FBS (mg/dl)	65	便	Occult	B. ++
	Wa-R ガラス板	+			G. ++
	TPHA	−		Triboulet	+

結核菌検査	塗抹	培養
喀痰	G. 3	++
尿	+	++
便		$+^{30}$
舌潰瘍	+	−
左手関節部潰瘍	+	$+^{20}$
左手背腫瘤穿刺液	+	$+^{20}$
尾骨部褥瘡	−	−
髄液		−
静脈血		−

3月24日の兼科時の胸部 XP（写真5）では全肺野に粟粒大から半米粒大の結節およびその融合像を呈し，特に上肺野で密であつた。

舌生検の病理組織像（写真2）は Epitheloid granuloma で，中心部は壊死を呈し，周囲には Langhans 様の巨細胞が多く散見され，結核症と診断された。

入院後経過：入院後38°C前後の発熱，Cheyne-Stokes 呼吸で意識昏迷状態を呈し，血圧は 80 mmHg と低下した。舌，肺，腸，肝，腎，骨および皮膚の全身性血行性播種性結核症と診断した。抗結核剤 SM 1.0 g/日と Prednisolone 40 mg/日漸減療法，また混合感染に対して抗生剤を併用し，そのほか輸血，輸液，昇圧剤，強心剤，酸素吸入等を施行した。約1週間後には症状は著明に改善し，胸部 XP 上でも約3週後の4月中旬には全肺野の散布性陰影は著しく消退した（写真6）。また，

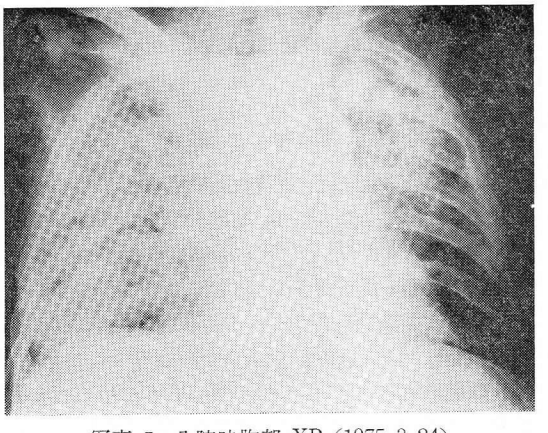

写真 5. 入院時胸部 XP (1975.3.24)

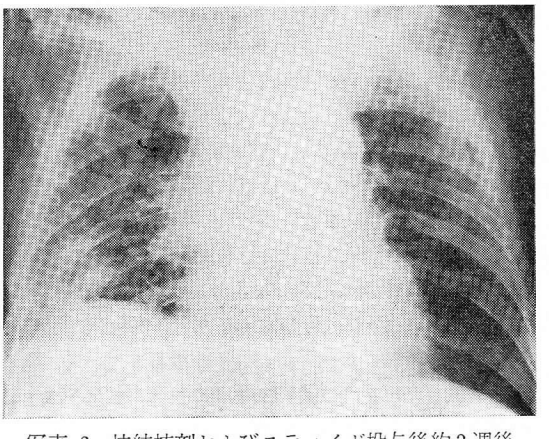

写真 6. 抗結核剤およびステロイド投与後約3週後 (1975.4.17)

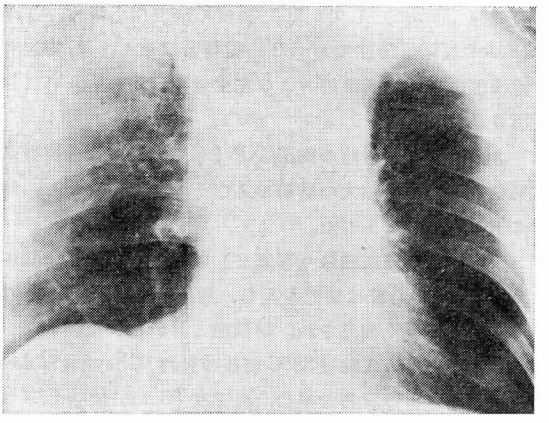

写真 7. 最近の胸部 XP (1975.10.20)

舌潰瘍に対しては硼砂グリセリン，ビオクタニン，キシロカインゼリー等の塗布を行ない，入院約2週後には舌疼痛は軽減し，構音障害も改善し，摂食可能となり，約4週後には瘢痕収縮がみられた。結核菌は舌潰瘍部では約6日後に，喀痰では約10日後に，皮膚潰瘍では約13日後に，尿では約38日後にそれぞれ陰性化した。肝・腎機能も正常化し，10月には胸部 XP 上ほとんど陰影は消退し（写真7），自覚症状も改善し，なお入院加療を続行している。

Ⅲ. 考　　案

本症例は全身性血行性播種性結核症が舌病変診断後に臨床上明瞭になつたもので，文献上ではこのような例は必ずしも少なくはない[13)~16)]。舌結核症の発生機転は原発性と続発性とに区別され，後者には更に血行性，リンパ行性および接触感染があり，通常，喀痰中の結核菌による続発性の接触感染が最も多く，血行性，リンパ行性，原発性に発生することは非常に少ない[2)]。また，外山[17)]は健康なウサギの舌表面に結核菌を塗布しても結核症は発生しないが，舌粘膜に損傷を加えた後に結核菌を塗布すると，舌結核症が発生するとしている。本症は，両側全肺に及ぶ肺結核症があり，結核菌による接触感染も考えられるが，他の臓器にも血行性播種性結核病変が認められたので，血行性播種による舌結核症と考えられる。舌結核症の頻度は上気道結核より極めて低く，表3のように，Chiari[20)] は 1.92%，Hamel[19)] は 12,369 人中1人（0.008%）と述べており，Morrow & Miller[2)] は0.9%，Tiche[18)] は肺結核症 8,204 例中舌結核症 30 例（0.3%）であつたとしている。本邦では宮崎[22)]は4,500例の結核屍体より20例（0.44%）とし，関根[21)]は1,048名の結核患者中舌結核5例（0.48%）を観察している。結核症の著減した現在では最近20年間で数例の報告があるにすぎない。小笠原ら[23)]は現在までの本邦76例を集計報告している。舌結核症は明らかに男性[12)24)25)]に多く，飲酒や喫煙によるためとされている。舌結核症は一般に高齢者に多く，平均年齢[2)26)27)]は，Feldman[24)] によれば47歳であるが，Fantozzi[27)] は5歳半の小児に，また Handfield-Jones[25)] は80歳の老人にこれをみている。本症例は本邦報告例では70歳と最年長である。病型[2)26)]は潰瘍型が最も多く[12)18)]，次に結核腫が多い。本邦では現在までの舌結核78例では，潰瘍60例で最も多く，次に結核腫11例，その他6例となつている。Handfield-Jones[25)] は，舌粟粒結核症，結核腫，疣贅性乳嘴腫，狼瘡，寒性膿瘍，潰瘍性結核および結核性皸裂の7型に分類している。発生部位は舌尖端，舌縁等の機械的刺激を受ける所に多く，舌背，舌下面に少ない[2)9)26)]。自覚症状は初期では疼痛で，進行すれば本例のように，摂食制限，構音障害，睡眠障害を来す。舌結核症の診断は潰瘍や腫瘤の性状，その発生部位，自覚症状として疼痛の性質，言語障害，肺および上気道結核の証明，「ツ」反応等から比較的容易であるが，発病初期で疼痛も軽度で，ほかに結核病変を証明しえない場合には診断は困難であるが，組織学的検査で確診しうる。鑑別上，初期硬結，ゴム腫，外傷性潰瘍，感染性潰瘍，良性腫瘍，癌等が問題となる。治療は従来から手術的除去，放射線照射法，電気凝固法，乳酸腐蝕療法などがあつたが，現在では当然抗結核剤療法が最優先される。Jess[28)] は化学療法の19例は数ヵ月で完治したとし，本例も約4週間で舌潰瘍は瘢痕収縮した。

表 3　肺結核症における舌結核症の頻度

検　　者	肺 結 核	舌結核	頻度(%)
Willegk (1856)	1,317（剖検）	2	0.15
Chiari (1889)	625（臨床）	12	1.92
Hamel (1905)	12,369（〃）	1	0.008
von Ruck (1912)	5,000（〃）	19	0.38
Morrow & Miller (1924)	1,444（〃）	14	0.9
宮　崎 (1928)	4,500（剖検）	20	0.44
関　根 (1929)	1,048（臨床）	5	0.48
Nicolas (1930)	2,200（〃）	5	0.02
Tiche (1945)	8,204（〃）	30	0.3

Ⅳ. む　す　び

最近，70歳の男性で，舌疼痛を伴う舌潰瘍が出現し，はじめ舌癌を疑われたが，急性の全身性播種性結核症に伴う舌結核症と診断し，抗結核剤と副腎皮質ホルモン剤で短期間で著明に好転した舌結核症の1治験例を経験したので，2,3の検討を加えて報告した。なお，本例は本邦報告例中の最年長でもあつた。

（本論文の要旨は第88回日本結核病学会関東地方学会

(1975.11.8) に報告した。

文　献

1) 河本重次郎: 東京医事新誌, 405 : 22, 1880.
2) Morrow, H. and Miller, H.E.: J.A.M.A., 83 : 1483, 1924.
3) Oppenheim, H.: Arch. Otolaryng., 52 : 910, 1950.
4) Mamlok, E.: Quart. Bull. Sea View Hosp., 13 : 125, 1952.
5) Florence, S.J.: Dis. Chest, 26 : 361, 1954.
6) William, R.E.: TRAM ACAD Ophth. & Otal., 76 : 1384, 1972.
7) 賀来康寛 他: 耳鼻咽喉科, 21 : 30, 1949.
8) 辻口忠次: 耳鼻咽喉科臨床, 42 : 148, 1949.
9) 藤村義男 他: 医療, 5 : 516, 1951.
10) 北野勝: 金沢医誌, 59: 1203, 1957.
11) 中村博: 医療, 15 : 743, 1961.
12) 安元泰博: 耳鼻咽喉科臨床, 48 : 843, 1961.
13) Jenney, F.S.: Dis. Chest, 26 : 361, 1954.
14) Farber, J.E.: Am. Rev. Tuberc., 42 : 766, 1940.
15) Scott, J.R.: Am. J.M.Sci., 152 : 411, 1916.
16) Cawson, R.: Brit. J.Dis. Chest, 54 : 40, 1960.
17) 外山哲二郎: 大日本耳鼻咽喉科会会報, 32 : 510, 1926.
18) Tiche, L.L.: Am. Rev. Tuberc., 52 : 342, 1945.
19) Hamel: Tuberk-Arb. a.d.k. Gsndtsamte, Berlin, 4 : 1, 1905.
20) Chiari, V.: Berl. Klin. Wchnschr., 36 : 984, 1899.
21) 関根豊之助: 大日本耳鼻咽喉科会会報, 35 : 750, 1929.
22) 宮崎明夫: 耳鼻咽喉科, 1 : 1345. 1928.
23) 小笠原 他: 日内関東地方会発表, 1975.
24) Feldman, W.H.: Am. J.Path., 3 : 241, 1927.
25) Handfield-Jones, R.M.: Lancet, I : 8, 1923.
26) Nicolas, G.: Deutsche Ztschr. Chir., 226 : 46, 1930.
27) Fantozzi, G.: Zentralbal f. Hals-, Nasen-u-Ohrenheilh., 4 : 304, 1924.
28) Jess, C.Y.: Dis. Chest, 44 : 638, 1963.