Kekkaku Vol. 51, No. 10

原　著

# *Mycobacterium nonchromogenicum* による右足関節炎の1治験例

平　田　世　雄

富山町国保病院・東京大学第3外科

富　山　哲　雄

東京大学附属分院細菌検査室

受付　昭和51年6月29日

# THE RIGHT FOOT JOINT INFECTION WITH *MYCOBACTERIUM NONCHROMOGENICUM*. A CASE REPORT

Seiyu HIRATA* and Tetsuo TOMIYAMA

(Received for publication June 29, 1976)

A case of 65-year-old farmer suffering from the righr foot joint infection with *Mycobacterium nonchromogenicum* for more than six years and being completely cured by surgical procedure followed by the appropriate use of antituberculous drugs, RFP and EB, for eight months, was reported.

The following clinical peculiarities were pointed out; the difficulty in establishing the accurate diagnosis, the chronicity of the course without showing tendency to progress but intractable unless proper treatment is given, and less pronounced residual disability after recovery. Little granulation tissue was found at operation, and microscopic findings showed a chronic nonspecific inflammatory change.

*M. nonchromogenicum* is still regarded as a saprophite, but it surely be a causative agent in human infection occasionally as presented in this report. Inoculation of the strain to mice and guinea pigs through intraperitonial and intravenous routes showed no pathogenicity.

## はじめに

本邦における非定型抗酸菌感染例は，従来肺に関するものが大部分で肺外症例は未だ少なく，特に骨・関節の感染報告はまれである。

著者は第50回本学会総会で「非定型抗酸菌(第Ⅳ菌群)による右足関節炎の1治験例」と題して報告したが，本菌株はその後再検討した結果，*Mycobacterium chelonei* でなく第Ⅲ菌群に属する *M. nonchromogenicum* であると判明した。なお本症例は関節の非定型抗酸菌感染症としては本邦最初の報告例であり，また従来本菌は非病原菌とみなされているが時には病原性を発揮しうること，および臨床的に慢性かつ限局性で適切な治療をしない限り難治であるなど示唆に富んでいるので，誌上に訂正旁々詳細について報告する。

## 症　例

65歳男，農業，生来健康

現病歴：昭和42年秋，稲刈時に凹地にはまり右足関節を捻挫(患者は外傷を否定)，以来局所の腫脹疼痛がとれず，主として接骨医による理学療法を試みたが軽快せず，歩行困難のため漸次農作業は不能になつた。

* From the Tomiyama-machi Kokuho Hospital, Awa-gun, Chiba 299-23 Japan.

45年12月足関節の前外側が腫脹軟化し穿孔して外瘻を形成,近医で包交加療,2カ月位で瘻孔は自然に閉鎖した。

47年2月頃から再三の局所増悪のため,翌3月13日当院外来を初めて受診。全身症状はないが,右足関節は外髁を中心とし腫脹圧痛が著しく熱感を伴い歩行は困難であつた。血沈は 50mm/h と促進しているが白血球増多はない。骨のレ線像では関節腔の狭小化,辺縁の多少のぼけ以外周辺の骨破壊ないし萎縮像はない。このため結核性というより慢性足関節炎と診断し,数回のステロイド関節腔内注入と消炎剤の投与を試みたが,一時的な疼痛軽減のみで治癒せず,患者は間もなく加療を中断した。

48年12月初旬より再び局所の増悪で12月17日再度来院。局所の発赤はないが熱感あり,瘻孔の跡は幾分湿潤化し,後外髁溝はびまん性に膨隆し波動を認めた。ここからの穿刺で膿性分泌物を得,化膿菌の検索を行なつたが陰性と判明した。全身状態は良好であるが,無菌的化膿から結核性を疑い手術のため48年12月28日に入院。

入院時所見:体格,栄養中等度,平熱,臨床検査成績は表1のごとく,血沈の促進のみで,胸部レ線像は正常,ツ反応陽性,血清蛋白分画,血液像いずれも免疫不全を示唆するような所見はない。足関節のレ線像は図1のごとく外来初診時と同様骨の変型破壊像はない。

Table 1. Laboratory Data

| | | | |
|---|---|---|---|
| RBC, $\times 10^4$ | 480 | Serum protein, % | |
| Hb | 14 | Alb. | 53.5 |
| WBC | 8,700 | $\alpha_1$ | 4.9 |
| Hemogram, % | | $\alpha_2$ | 10.7 |
| Stab. | 3 | $\beta$ | 12.0 |
| Seg. | 32 | $\gamma$ | 19.0 |
| E. | 2 | T.P. | 7.2 |
| Ly. | 59 | Liver function | Normal |
| M. | 4 | Chest X-P | Normal |
| Urine | Normal | Tuberculin R. | $\frac{12\times12}{45\times45}$ |
| BSR, 1 hr. | 50 | | |

手術所見:50年1月4日腰麻で外髁を中心に後外髁溝を通る孤状の切開を加え,足関節腔に達したが膿の貯留は関節腔内より周辺の軟部組織にまで認められ,経過が長い割に膿瘍壁の形成は明らかでなく,肉芽組織の形成も少ない。なお膿瘍と前外側の瘻孔とは未だ連絡していた。手術は掻爬排膿のみで採取した膿の一部は細菌学的に,また少量の肉芽組織は病理組織学的検査に回し,関節腔内にドレーンを挿入して手術を終了した。

術後の経過:術後5日間 AB-PC を投与し,念のため SM・PAS・INH の3者を併用したが,ドレーンからの排膿は少なく1週間で抜去,手術創はその後順調に閉鎖した。術後3週目より細菌学的検査結果が判明したので RFP+EB に変更,患者は2月9日いつたん退院,爾後外来で通院加療,図2は血沈の推移を中心とした軽快の状態を示したもので,腫脹,疼痛,熱感の順に消退し,患者は半年足らずで作業が可能,8カ月で化学療法を中止した。結核に比べると関節の強直の程度は軽く,全経過は7年で,現在足関節の運動範囲は背屈,蹠屈ともに15°程度で変型はなく,元気で農業に従事している。

細菌学的検査成績:前回同様一般細菌は嫌気性,好気性ともに陰性,しかし表2のように3%小川培地に7日で小集落を形成する *M. nonchromogenicum* を証明した。本菌株の薬剤耐性は表3のごとく3者に完全耐性を,RFP, EB に感受性を示した。

本菌株をモルモットおよびマウスにおのおの接種し,2カ月近く観察したが表4のようにいずれにも全く病変を示さなかつた。

病理組織学的所見:手術時に得た膿瘍周辺の軟部組織は,一部に凝固壊死が散見され,全体としてリンパ球の

Fig. 1. X-ray Picture of the Right Foot Joint

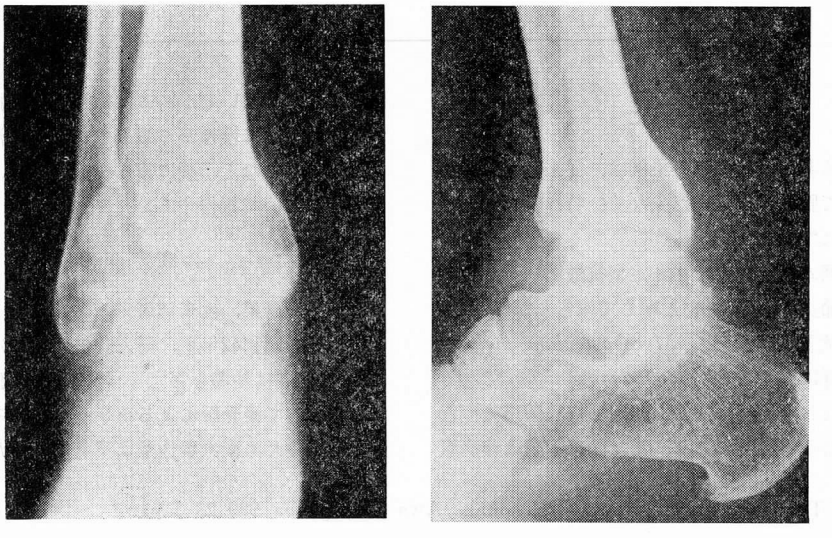

Fig. 2. Change of BSR

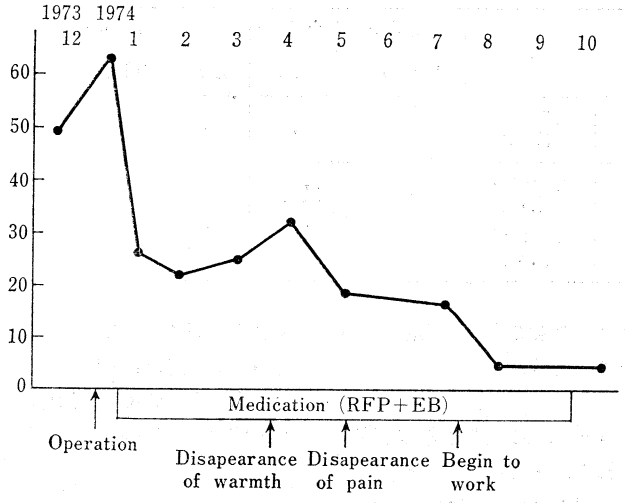


Table 2. Biological and Biochemical Properties of the Isolated Strain

| | | | |
|---|---|---|---|
| Growth rate at 37°C | 7 days | Pigment | − |
| | | Cord facter | − |
| Growth on Ogawa Medium | + | Niacin | − |
| Blood agar | +[1] | Urease | − |
| Picric acid Sauton's medium | − | Nicotinamidase | + |
| | | Nitrate reduction | +[2] |
| Growth at 25°C | + | Catalase, 68°C | + |
| 37°C | + | Tween 80 hydrol. | + |
| 40°C | + | Arylsulfatase | + |
| 45°C | − | Resist. 5 mcg EB | − |

[1] : Tiny colony. [2] : Weakly positive.

Table 3. Drug Susceptibility of the Strain

| Drug | Susceptibility | | | |
|---|---|---|---|---|
| SM | 0 ++++ | 20 ++++ | 200 − | |
| PAS | 0 ++++ | 1 ++++ | 10 ++++ | |
| INH | 0 ++++ | 0.1 ++++ | 1 ++++ | 10 ++++ |
| KM | 0 ++++ | 25 ++++ | 100 ++++ | |
| EB | 0 ++++ | 2.5 − | 5 − | |
| RFP | 0 ++++ | 10 + | 50 − | |

Concentration : γ/ml

浸潤を主とし類上皮細胞も見られる肉芽組織で，巨細胞や結核結節の形成はなく全体として慢性非特異性炎症性肉芽組織の像で，好中球の浸潤は表層部にわずかに認められる程度である。

## 考　　案

非定型抗酸菌による肺外感染症として今までに皮膚，角膜，リンパ節，心内膜，泌尿器，性器，皮下または深部組織，骨および関節等の限局性疾患のほか髄膜炎，全身性播種等の感染報告[1]がある。

四肢の感染については1953年すでに Moore ら[2]の膝に関する報告があるが，1963年 Majo Clinic の Kelley ら[3]による12例の手指（腱鞘，関節，滑液嚢，軟部組織等）の報告が最も注目を引いた。

これらの症例は1959年 Runyon が非定型抗酸菌を現在のように4群に分類する以前の症例を含み，感染の動機として注射を含め局所に外傷があり，結核同様経過が慢性で，肺病変はなく，薬剤耐性のため化学療法は期待できず外科療法が必要であると力説した。

本邦における今までの肺外感染症例は，山本[4]の集計報告によるとわずか3.9％(26例)のみで，なかでも全身性播種，髄膜炎を除外すると限局性感染例の報告は少なく，特に骨・関節に関する症例ははなはだまれである。

一般に本症による感染は結核に比し毒力が弱いだけに，病変の拡大傾向は少ないが，難治で経過が長いことが特徴であることは本症例も同様で，診断が確立するまで6年余病変は右足関節に限局し，この間一度瘻孔を形成し

Table 4. Pathogenicity in Animals

| Animal | Inoc. size | Pathological finding | | Bacterial culture | | | |
|---|---|---|---|---|---|---|---|
| | | Macro | Micro | Liver | Spleen | Lung | Kidney |
| Guinea pig | $2.5\times10^7$ (i.p.) | No | No | — | — | — | — |
| Mouse | $2.5\times10^7$ (i.p.) | No | No | — | — | — | — |
| | $5.0\times10^5$ (i.v.) | No | No | — | — | — | — |

た。感染の動機については捻挫のみで外傷を否定しているが，菌の感染を受ける小さな創があつたものと想像される。

次に感染の要因についてみると，同じ非定型抗酸菌感染症でも呼吸器感染にみられるような局所的，または全身的な抵抗の減弱は四肢感染例ではつきりせず，本症例はツ反陽性，γ-gl. は正常，末梢リンパ球数も正常で免疫不全を示唆するような所見はなかつた。

本症の診断は正確に菌を検出することであるが，このためには Kaplan[5] が強調しているように採取した分泌物や手術時に得られた材料について，化膿菌のみならず抗酸菌や真菌等の塗抹および培養を行なう必要がある。しかし炎症症状のみで膿性分泌物の貯留のない場合の診断は困難で，結核，リウマチ，その他の慢性関節炎との鑑別を要する。特に本症例のように当初は関節炎のみで骨変化も少ないため慢性足関節炎としか診断できず，治療として病変の増悪を招くようなステロイドの局所注入を行なつたが，同じ失敗は従来報告された本症による関節炎のほとんどの症例[5~8]にも偶然記載されており，一層本症の診断更に治療の難しさが痛感される。

本症の治療について Kelley ら[3] は切開排膿等の外科的操作が四肢感染症例に極めて有効であると述べていることは，その他の報告からも確認されている。本症例は切開排膿に続いて感性薬剤 RFP+EB を使用し，局所症状は腫脹，圧痛，熱感の順に3カ月で消退し8カ月で化学療法を中止したが，化学療法の必要性の程度および期間についてはなお明確な答えはない。また関節の機能は長い経過にもかかわらず，骨の破壊がないためか結核と異なり運動障害は比較的軽い。同様な報告は Godwin[7] らの scotochrom. による膝関節炎の治癒後にも観察されている。

最後に病原性についてであるが，従来 *M. nonchromogenicum* は病原性を有さない雑菌であるとみなされており，Wayne[9] は単なる "a soil inhabitant which occasionally appeared as a contaminant in secretion of man" と述べ，本邦でも喀痰中から検出される非定型抗酸菌の4.4%を占めるとも報告[10]されている。著者らも本菌株をマウス，モルモットに大量接種したが，いずれも発病させえなかつた。しかし最近本菌にも病原性を有すると思われる臨床報告が散見され，Cianciulli[11] は散布性全身感染の1例を，東村[12]はこれによると思われる肺の線維乾酪病変の1例を報告している。

## 結　語

65歳農夫の *M. nonchromogenicum* の感染による右足関節炎の1治験例について報告した。本症は正しく診断し適切な処置をしない限り，限局的であるが経過は長く難治であり，しかし治癒後の機能障害は比較的少ないことが特徴である。切開排膿手術に際し患部の肉芽形成はほとんどなく，組織学的には慢性非特異性炎症性肉芽の像を示し，全経過は7年である。

*M. nonchromogenicum* は雑菌で非病原性とされているが，本症例のように病原性を有することがある。しかしモルモットやマウスに接種したが，いずれも病変を示さなかつた。

稿を終わるにあたり，菌の同定でご教示を賜つた東村道雄先生に深甚の謝意を表します。

## 文　献

1) 山本正彦：非定型抗酸菌症，1970，創元社，東京.
2) Moore, M. and Freichs, J.B.: J. Invest. Dermatology, 20: 133, 1953.
3) Kelley, P.L. et al.: J. Bone and Joint Surg., 45-A: 327, 1963.
4) 山本正彦：結核，50: 611, 1975.
5) Kaplan, H. and Clayton, M.: J.A.M.A., 208: 1186, 1969.
6) Karlson, A.G. et al.: Surg., 51: 334, 1962.
7) Godwin, M.C.: J.A.M.A., 194: 200, 1965.
8) Kelley, P.L. et al.: J. Bone and Joint Surg., 49: 1521, 1967.
9) Wayne, L.C.: Ame. Rev. Resp. Dis., 93: 919, 1966.
10) 国立療養所非定型抗酸菌研究班：結核，48: 203, 1973.
11) Cianciulli, F.D.: Ame. Rev. Resp. Dis., 109: 138, 1974.
12) 東村道雄：結核，51: 19, 1976.