肺門リンパ腺結核症の経過および予後に関する臨床的研究

第2報　化学療法施行例について

松　谷　哲　男

結核予防会第一健康相談所一所長　渡辺　博

受付　昭和31年4月20日

緒　言

著者は第1報において，特別な治療を施さない112例の肺門リンパ腺結核症について観察した成績を述べたが，つづいて化学療法を施した40例の経過を観察し，両群の成績を比較検討することにより，本症に対する化学療法の効果と意義を評価しようと試みた。肺門リンパ腺結核症に対する化学療法についての報告は比較的乏しいが，福島ら[1]は小児結核保養所の入所患者の成績から，また山県ら[2]は健康相談所の外来患者の成績からその効果は明かでないとし，木野[3]は長野県下の集団発生の症例についての観察から，化学療法の腺自体への影響は不明であるが，その後の進展を防止しえた点に効果を認めている。これらの報告はいずれも小児期における本症の経過であるが，著者の症例は大半が青年期におけるものであつて，第1報に述べたように小児期におけるより遥かに高い増悪率を示す青年期の本症に対する化学療法の効果を知る上に重要であり，いささか独自の所見をえたので，40例にすぎない観察であるけれども敢えて報告する次第である。

対象および観察方法

昭和26年以降第一健康相談所外来および集団検診科において化学療法を施した40例の肺門リンパ腺結核症を対象とした。性および年令構成は非治療群とほぼ同じく，女子が男子に比べてやや多く，また15才以上が約7割を占めている。腫脹の程度は，X線所見上明らかにその大きさを測定できるものであつて非治療群と同様である。化学療法の種類は雑多であり，SM，INAH，PASの種々の組合せで6種類に大別でき，大半が6カ月以上の期間を投与している。観察の方法は第1報と同様であるが，直接治療をする関係から非治療群に比較して，X線検査はより頻回に行われ，また大多数が断層撮影を併せ行つている。

成　績

観察期間と経過

観察期間は非治療群に比べてやや長いが，全例の経過は治癒35%，軽快37.5%，不変17.5%，増悪10%であり1年以上観察した27例について見ると，不変例はなくなり，治癒44.5%とやや上昇し，軽快に止るもの44.5%で比較的高率であり，増悪は11%とほとんど変らない。また2年以上観察した例は8例にすぎないが，治癒5(62.5%)，軽快1(12.5%)，増悪2(25%)となつている。集団検診の対象は12例であるが，非治療群と同じくやや良い経過を示している。以上を表1に表示したが，ここで目立つことは増悪が低率であることと，治癒率は非治療群に比べて高いが，軽快に止るものも高率を占めている事実である。

表1　観察期間と経過

期間＼経過	治癒	軽快	不変	増悪	計
1～6月		1	4		5
7～12月	2	2 (1)	3	1 (1)	8 (2)
1～1.5年	3	4 (1)		1	8 (1)
1.5～2年	4 (4)	7 (3)			11 (7)
2～3年	2 (1)	1		2	5 (1)
3～4年	1				1
4～5年					
5～6年	2				2 (1)
計	14 (6) 35.0%	15 (5) 37.5%	7 (0) 17.5%	4 (1) 10.0%	40 (12) 100%
1年以上 計	12 (6) 44.5%	12 (4) 44.5%	0	3 (0) 11.0%	27 (10) 100%
2年以上 計	5 (2) 62.5%	1 (0) 12.5%	0	2 (0) 25.0%	8 (2) 100%

注）カツコ内は集団検診対象の再掲

性別および年令別経過

統計学上の有意差はないが，非治療群と同じく男性が女性に比べてやや良い成績を示す。15才以上について見ると，男7例のうち治癒4，増悪0であるが，女21例のうち治癒5，増悪3となつてその差はより大きい。

年令別の経過では，15～19才の女6例中2例の増悪が目立つが，その他は年令的な偏りはほとんど見られない。14才以下12例中増悪1例であるのに対し，15才以上28例中増悪3例でほぼ同率であることは非治療群と全く異つている。(表2)

使用化学療法剤と経過

使用化学療法剤はINAH単独，PAS単独，PAS半

表 2 性別および年令別経過

経過 / 年令	治癒		軽快		不変		増悪		計	
	男	女	男	女	男	女	男	女	男	女
0 ～ 4			1	1		1			1	2
5 ～ 9	4		1	1			1		6	1
10 ～ 14		1		1						2
15 ～ 19	4	2	1	1	1	1		2	6	6
20 ～ 29		3		8	1	3		1	1	15
計	8 57.1	6 23.1	3 21.4	12 46.2	2 14.3	5 19.2	1 7.2	3 11.5	14 100%	26 100%

表 3 使用化学療法剤と経過

経過 / 使用剤	治癒	軽快	不変	増悪	計
INAH単独	2	3			5
PAS単独	2	2		1	5
PAS半年以後 INAH-PAS	1		1	1	3
INAH-PAS	4	5	3	1	13
SM-PAS	5	4	3	1	13
SM-INAH		1			1
計	14	15	7	4	40

年単独後 INAH併用，INAH-PAS併用，SM-PAS併用，SM-INAH併用の6つの使用法に分れ，投与量もまちまちであるから，一定の関連は見出しがたい。ただINAH-PASの併用と，SM-PASの併用はともに13例で比較的例数が多く，経過はそれぞれ治癒が4と5，軽快が5と4，不変がともに3，増悪もともに1で全く同様であり，この増悪率は全体の平均より低いから，用いるとすればこの2つの併用方法が本症においてもとりあげられるべきであろう。(表3)

腫脹リンパ腺の種類と経過

腫脹リンパ腺の種類は表4に示すように非治療群と大差ない。ただ気管支肺腺の1箇のみの腫脹がすくないが(全例中2例)，これは直接撮影所見上1箇に見えても，断層撮影により数箇の融合であることを証明することが多いためであろう。観察1年以上の27例中増悪3例であつて，関連性は明らかにしえないが，1種類のみの腫脹17例中増悪1，2種類の腫脹6例中増悪1，3種類の腫脹4例中増悪1で，多種類の腫脹ほど経過の悪い傾向はわずかながら見出しうる。また側気管腺の腫脹を認める4例中2例が増悪していることは目立つ事実で，この場合の予後が不良であることはしばしば指摘されているが，化学療法を行つても進展を容易に防止しえないことが分る。

表 4 腫脹リンパ腺の種類と経過（1年以上観察例）

	治癒	軽快	不変	増悪	計
右気管支肺腺	6	4		1	11
左気管支肺腺	2	1			3
ボタロ管腺	1	2			3
右気管支肺腺＋気管気管支腺	1	2		(1)	3
右気管支肺腺＋ボタロ管腺	1				1
右気管支肺腺＋側気管腺		1		1	2
右気管支肺腺＋気管気管支腺＋ボタロ管腺		1			1
両気管支肺腺＋側気管腺	1			1	2
両肺門腫瘍状		1			1
計	12	12	0	3	27

注 1) 左，右気管支腺はそれぞれ数箇の腫大が見られた　2) ( )内は1年未満観察例中の増悪例

また腫脹の大きさは，治癒例と増悪例とに大差を認めなかつた。

不変例の経過

7例の不変例はいずれも観察期間が短く，全部1年未満で，このうち3例は9～11ヵ月であつた(表5)。特殊な症例は見当らない。

軽快例の経過

15例のうち，半年以内に縮小が認められたものは2例にすぎず，半年より1年以内が7例でもつとも多いが，1～2年の間に初めて縮小を認めたものが6例におよんでいる。また15例中12例までが1年以上観察してなお消失に至らず，観察2年以上の1例も断層撮影で明らかに

表 5　不変例の経過

期間(月)	1	2	3	4	5	6	7	8	9	10	11	12	計
例　数		1	2		1				1	1	1		7

表 6　軽快例の経過

	1	2	3	4	5	6	7	8	9	10	11	12	1～1.5年	1.5～2年	2～3年	計
縮小発見			2				3	2	1	1			5	1		15
全経過			1						1	1			5	6	1	15

腫脹を認める。化学療法施行例では断層撮影の回数が多く，これが非治療群に比べて治癒の判定のおくれる1つの理由になつているものと思われる。(表6)

治癒例の経過

腫脹消失11例のうち，7例は半年以内，4例は半年より1年の間で縮小を認めたが，消失した時期は比較的おそく，1年以内は3例にすぎず，5例が1～2年，4例が2年以上を経て漸く消失した。消失に3年以上要した例は21才女子，24年9月発熱のため受診，X線所見上右側気管支肺腺の著明な腫脹を認め，25年6月には腫脹縮小したが，以後PAS単独使用1年以上行つたにもかかわらず28年6月までは明らかに腫脹を認め30年8月に至つて漸く無所見となつた。石灰化例は3例にすぎないが，9ヵ月以内にいずれも縮少を認め，1年半以内に消失し，ややおくれて石灰化が見られた。(表7)

表 7　治癒例の経過

		1	2	3	4	5	6	7	8	9	10	11	12	1～1.5年	1.5～2年	2～3年	3年～	計
消失例	縮小		1	3	1	1	1	3		1								11
	消失							2				1		3	3	1	1	11
	全経過							2						2	3	2	2	11
石灰化例	縮小		1		1					1								3
	消失									1	1			1				3
	石灰化										1				1		1	3
	全経過													1	1		1	3

以上の経過を総合すると，順調に経過する場合は，半年を中心に2ヵ月より1年の間に縮小を認め，1～1年半を中心に半年より2年の間に大部分が消失し，一部においてややおくれて石灰化を見ることになる。

増悪例の経過

増悪は4例にすぎず，経過の概略を表8に表示した。肋膜炎併発のみにおわつたものが2例で，この他初診時すでに肋膜炎を経過したものが3例あつた。肺病巣出現例は2例で，ともに側気管腺の腫脹した症例であり，それぞれ1年4ヵ月と2年8ヵ月後に発生し，病巣はいずれも軽微であつて，前者はその1年後には消失し，後者は以後の追求ができなかつた。腺自体の変化は肋膜炎併発例と肺病巣出現例の前者は比較的早期に消褪したが，後者は2年9ヵ月を経過してなお腫脹が認められた。

表 8　増悪例の経過

	番号	性	年令	ツ反応	初診時赤沈	腫脹リンパ腺の種類	増悪前の化学療法	増悪の時期	腺の変化 縮小	消失	石灰化	観察期間	転帰
肋膜炎併発	1	♂	6	⊕	15	右気管支肺腺	PAS 3g 毎日 7カ月	11カ月	3カ月	1年4カ月	2年3カ月	2年10カ月	XB VIIIB
	2	♀	17	⊕	37	右気管支肺腺＋気管気管支腺	PAS, INAH 1カ月	1カ月	5カ月	8カ月		8カ月	VIIIB
肺病巣続発	3	♀	16	(⊕)	97	右気管支肺腺＋側気管腺	PAS 1150g INAH 10g	1年4カ月	6カ月	9カ月	2年4カ月	2年4カ月	IVBb1 XB
	4	♀	25	?	9	両気管支肺腺＋側気管腺	SM 50g PAS 1800g	2年8カ月	2年4カ月			2年9ヵ月	IVBb1

注 1) 症例1，2は陽転，3は陽転か否か不明，4は強度不明
2) 赤沈値は1時間値，転帰は岡氏病型（XB—石灰化リンパ腺，VIIIB—肋膜ゆ着，IVBb1—浸潤型，撒布巣あり，巣門結合なし）による
3) 肺病巣出現の位置は症例3は右肺尖，症例4は右鎖骨下

なお乾酪化したリンパ腺が急激に気管，気管支腔に破

壊したと思われる例には遭遇しなかつた。

考　　案

第1報において，著者は特別な治療を施さない 112例の肺門リンパ腺結核症の経過および予後を観察し，35例の増悪例を認め，観察期間を長くすればするほど増悪率が高くなること，思春期以後においては小児期に比べて著しく予後が悪いことを述べた。本報告における化学療法を施した症例の経過は，その観察期間をどのようにとつても非治療群より良好であり，特に増悪率については統計学的有意差をもつてより低い数字を示す。また増悪の質においても，化学療法群に出現した肺病巣は軽微であり，肋膜炎併発例も間もなく治癒しているが，非治療群では肺病巣もより重篤であり，肋膜炎併発例の半数は肺結核に進展している。したがつて本症に対する化学療法が，以後の進展を防ぎ予後に好影響を与えることにはほとんど疑がない。

肺門リンパ腺結核症に対して化学療法を行つた報告には，福島[1]，木野[3]，浅野[4]，高津[5]らの報告があるが，いずれも例数は少なく，木野は集団発生の9例にSM，PASを使用し，2例に肺病巣出現を見たが数カ月で消失したことを報告し，福島は小児結核保養所の16例にSMを投与し，1例も増悪を見なかつたが非投与群も同様であつたと述べている。これらの報告は本症に対する化学療法を高く評価する資料にはならないが，すくなくとも悪影響は認めていない。

次にリンパ腺自体への化学療法の影響については，いずれの報告も腫脹の消褪が促進される傾向を認めていない。著者の観察も同様であつて，むしろ腫脹がよりながく存続するのではないかと疑わせる数字がえられた。このことを確めるためにはもちろんより詳細な比較検討が必要であるが，すくなくとも化学療法がリンパ腺腫脹の消褪を早めえないことは確実である。

本症に対する化学療法が，腺自体の消褪に好影響を与えないにもかかわらず，慢性肺結核症への進展を防ぐ事実から，この場合における化学療法の作用機転は，腺自体への直接の作用ではなく，すでに肺内に撒布された，あるいは腫脹の原因となつた初感原発巣で，X線所見上潜在する病巣に対して作用するのではないかと想像される。しかし化学療法が肺門腺からの経リンパ系進展を何らかの機転で阻止することを否定する確証もなく，要するに作用機転については本研究では明らかにしえないが興味深い問題である。

次に見逃しえない問題は，岩崎[6]，村瀬[7]，足立[8]らにより，SMの早期使用が乾酪巣の被包化を阻止し，その気管，気管支への破壊を促す危険性を病理学の立場から指摘されていることである。乾酪化した肺門腺の破壊がまれでない事実が以前から病理学者に知られていたことについて，北[9]は詳細に紹介しているが，SMの使用がそれを促進するならば甚だ危険としなければならない。著者の成績では，非治療群 112例中2例のそれを疑わしめる症例があつたが，化学療法を行つた40例（SM使用14例）にはその症候を認めず，また木野，福島も同様に遭遇していない。しかし感染直後であることが確実な場合は特別の場合をのぞいてINAHをSMに代えるべきかも知れない。なお40例中7例に行つた気管支鏡検査の結果，異常なし3，咳嗽はげしく不明1，粘膜の発赤腫脹，壊瘍，瘢痕，狭窄等のあるもの3を認め，所見は比較的多かつたが，いずれも増悪は見られなかつた。

以上の考察から，肺門リンパ腺結核症すなわち初期変化群の初感原発巣がX線所見上証明されず，リンパ腺腫脹のみ明らかな場合においても化学療法の効果は高く評価されるべきであつて，すくなくとも進展の危険が大きいと認められる場合は積極的に施さなければならない。その危険性の判断は，年令，腫脹リンパ腺の種類と範囲，赤沈値等によるべきことは著者の成績で明らかであるがその他全身状態，自覚症状，種々の素因等を考慮すべきことは論をまたない。

本症に対する化学療法以外の治療法として，著者および鶴田[10]はさきに人工気胸療法の成績を報告した。対象30例中増悪例としては肋膜炎併発1，腸結核症状増悪1，肺病巣出現1で，15才以上17例を含む対象の成績としては良好であることは第1報における非治療群と比較して明らかであるが，その実施には化学療法に比較して種々の困難を伴うから，現在では問題にならないであろう。

結　　論

昭和26年以後第一健康相談所において化学療法を施した40例の肺門リンパ腺結核症について，その経過および予後を観察し，あわせて第1報における非治療群 112例の成績と比較検討した。

(1) 全例の経過は治癒35%，軽快37.5%，不変17.5%，増悪10%であり，1年以上観察例では治癒，軽快ともにそれぞれ44.5%，増悪11%であつた。この成績は非治療群と比較して明らかに良好であり，思春期以後においてその差は特に著しい。

(2) 化学療法の方法は種々であるが，SM-PAS併用と INAH-PAS併用がそれぞれ13例で，ともに1例が増悪した。

(3) 腫脹の大きさは経過に無関係であつたが，側気管腺腫脹4例のうち2例に肺病巣出現を見た。

(4) 腫脹の消褪は促進されず，むしろおくれる傾向を示した。

(5) 増悪例は少なく，肋膜炎併発2例はともに間もなく治癒し，肺病巣出現2例はともに軽微な小浸潤で，1例は1年後には消失した。

(6) 本症に対する化学療法は，腺腫脹の消長には好影響を与えないが，その後の進展を明らかに阻止し予後を良好にするから，進展の危険の多い症例においては，その効果は高く評価されなければならない。

終りに本論文に対して御校閲を賜つた九大沢田藤一郎教授，御指導をいただいた結核予防会隈部英雄先生，御園生圭輔先生，渡辺博先生，ならびに種々の御援助をお願いした第一健康相談所同僚諸氏に心から感謝の意を表します。

参考文献

1) 福島　清：日本医事新報，1506：926，昭28.
2) 山県武人・窪田義弘：診療の実際，5：666，昭28.
3) 木野智慧光：結核研究の進歩，14：105，1956.
4) 浅野秀二・岡本喜久雄：日本医事新報，1355：927，1950.
5) 高津忠夫・小野寛：児科診療，15：592，昭27.
6) 岩崎龍郎：日本臨床結核，11：795，昭27.
7) 村瀬貞雄・山県武人：結核予防会研究業績，1：158，昭26.
8) 足立　達：日本臨床結核，11：579，昭27.
9) 北　錬平：肺結核の臨床病理，文光堂，昭28.
10) 松谷哲男・鶴田兼春：結核予防会研究業績，1：177，昭26.

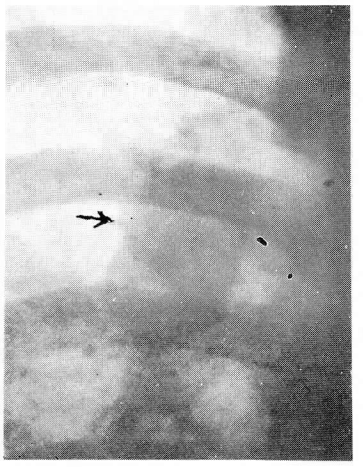

図 1　症例 1．♀ 12才，昭27.4
右気管支肺腺腫脹 4 × 3cm

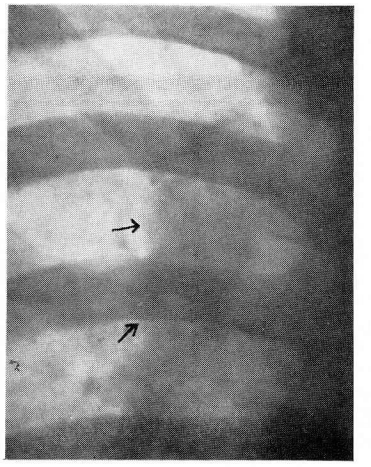

図 2　昭28.3　腫脹縮小，安静のみ

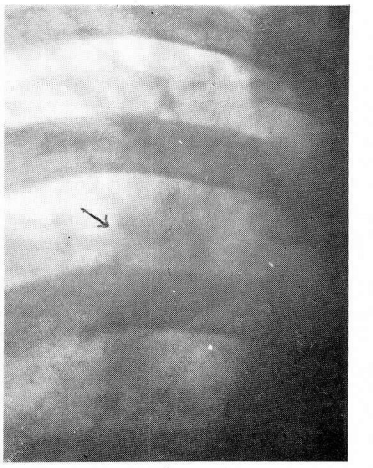

図 3　昭30.4　腫脹なお消失しない

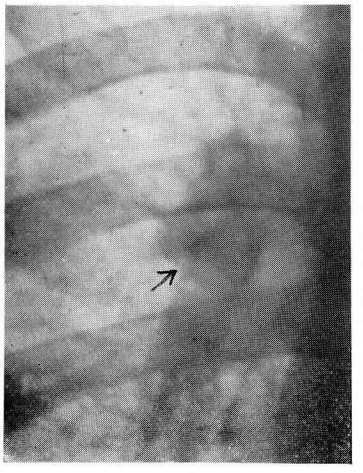

図 4　症例 2．♀ 15才，昭25.5
右気管支肺腺腫脹 25×20mm

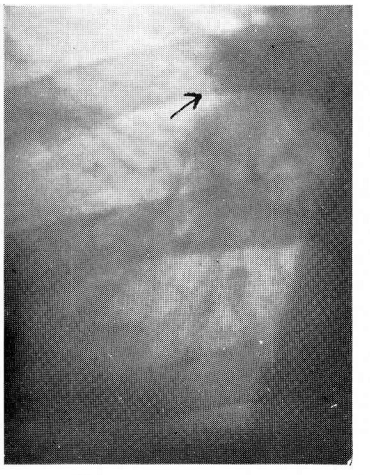

図 5　昭25.8　肋膜炎併発
腫脹不変，化学療法せず

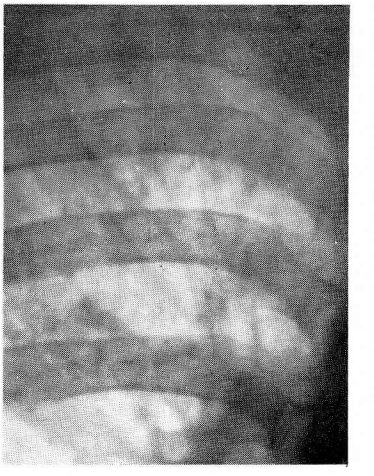

図 6　昭27.4　右肺尖部病巣出現
（3年後には両肺尖混合型）

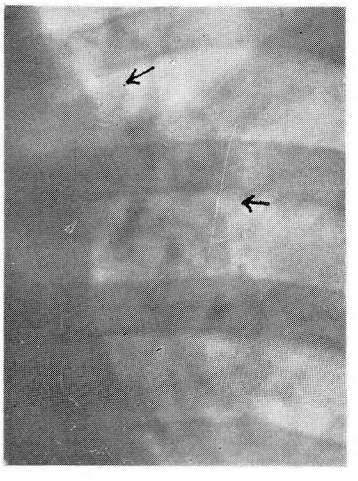

図 7　症例 3．♀ 20才，昭26.4
左ボタロ管腺，気管支肺腺 40×30mm

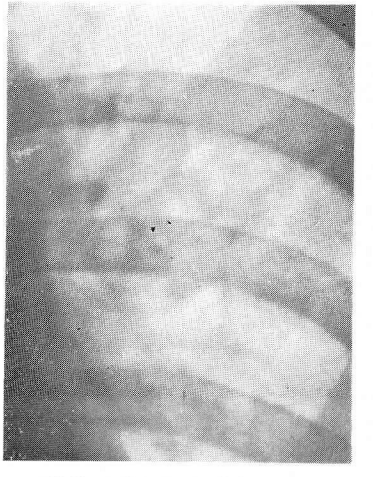

図 8　昭26.7　肺病巣出現

図 9　昭26.12 腫脹増大，肺上野
気管支肺炎型，左肺全野撒布病巣

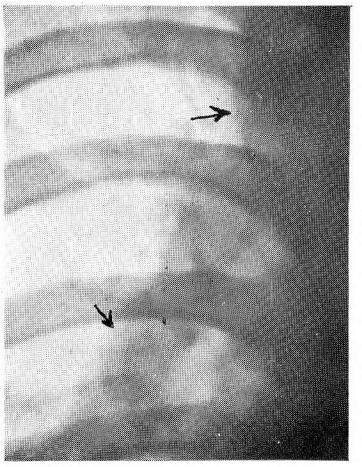

図10 症例4．♀ 20才，昭29.5
右側気管腺，気管支肺腺腫脹

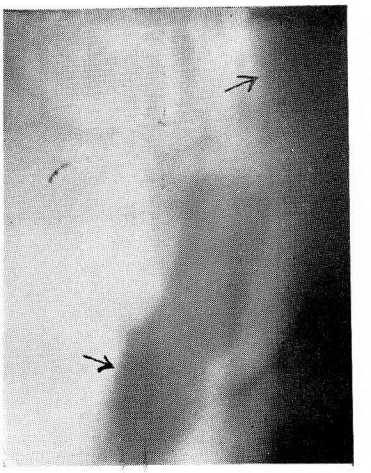

図11 昭29.5 断層撮影
SM，PAS併用

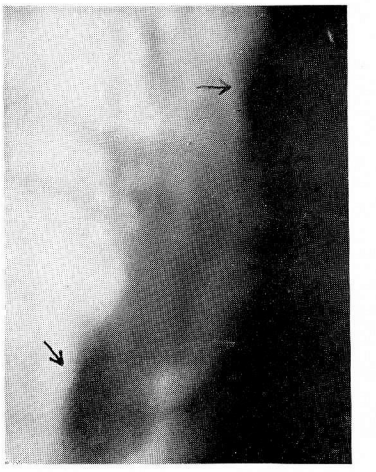

図12 昭30.12 断層撮影
腫脹なお消失しない

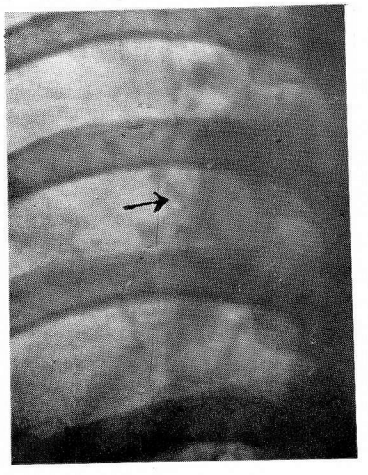

図13 症例5．♀ 20才，昭28.7
右気管支肺腺腫脹30×30*mm*

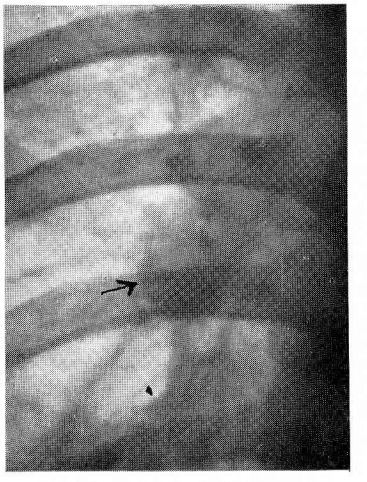

図14 昭29.7 腫脹増大
これよりINAH単独2カ月

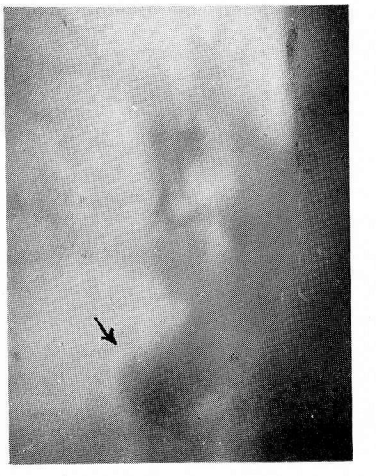

図15 昭30.3 断層撮影で
わずかに腫脹をみとめる

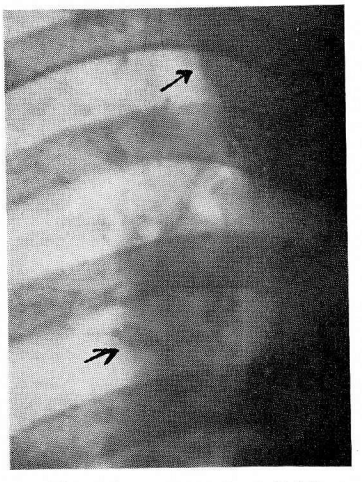

図16 症例6．♀ 25才，昭26.1
気管側腺右気管支肺腺腫脹

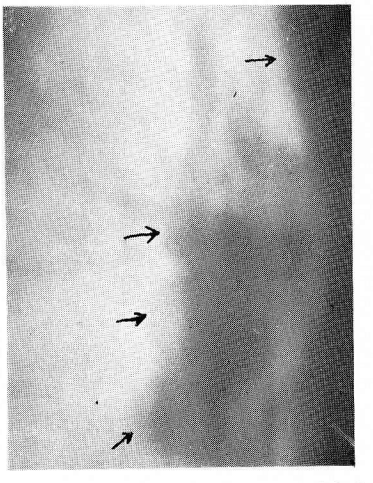

図17 昭27.6 断層撮影でなお腫脹
明らか（SM，PAS6カ月使用済）



図18 昭28.9 右肺尖部
病巣出現，2年後異常なし