住吉氏結核新免疫法ニ依ル治療

（昭和17年5月18日受付）

大阪市住吉内科病院

醫學博士　住　吉　彌　太　郎

緒　言

余ハ夙ニ「エゾフィラキシー」ニ基キ經皮免疫ヲ主張シ、結核經皮免疫元「デルモツベリン」ヲ創製シテ、動物實驗竝ニ臨牀實驗ニヨリ著明ナル效果ヲ認メ、其ノ成績ヲ學界ニ發表シタル事屢ミナリ。又球菌類ノ純粹培養ニヨリ球菌「ワクチン」軟膏ヲ製シ、之ヲ化膿性疾患ニ對シテ經皮應用シ著明ナル效果ヲ得タリ。仍テ其ノ成績ヲ「チフス菌及ビ化膿菌ニ對スル經皮免疫ニ就テ」ト題シ、大阪醫事新誌第10卷第8號(昭和14年)ニ發表セリ。其後球菌「ワクチン」軟膏ノ臨牀實驗ヲ重ネタルニ「フルンケル」、「カルブンケル」、丹毒、肛門周圍炎等ニ對シテ奏效顯著ニシテ、又筋炎、關節炎、淋巴腺炎等ニ局所ノ上皮ニ濕布、塗布或ハ塗擦シテ用ヒ、經過ヲ短縮シ著效ヲ認メタル例ハ枚擧ニ遑アラズ。又中耳炎ノ際乳嘴突起附近ニ本軟膏ヲ塗擦シテ中耳炎ノ好轉ヲ見、或ハ子宮內膜炎ニ本軟膏ヲ「タンポン」トシテ腟內ニ插入シ奏效シタル等ノ例多數アリ。余ハ本軟膏ハ皮膚、皮下、皮脂腺、毛囊等ノ炎症ヲ治癒セシムルノミナラズ、內科的化膿性疾患ニ對シ之ヲ經皮應用シテ能ク治癒セシメ得ベキヲ信ジ實驗ノ機會ヲ待チ居リタリ。偶々肺膿瘍ノ患者ガ余ノ外來ヲ訪レテ、直チニ入院セリ。惡寒高熱ヲ發シ、多量ノ膿性喀痰ヲ伴フ者ニシテ、カナリ衰弱セリ。本患者ハ咳嗽ト共ニ膿汁ヲ喀出シ、然ル後解熱ニ向フヲ常トス。而シテ1週間ノ間隔ヲ置キテ之ヲ繰返セリ。其ノ喀痰ヲ鏡檢スルニ、多數ノ多核白血球ヲ認メ又連鎖狀球菌ヲ多ク認メタリ。球菌「ワクチン」軟膏ノ經皮應用ニヨル效果ヲ知レル余ハ、玆ニ於テ球菌「ワクチン」軟膏ヲ本患者ノ病側ニ塗擦ヲ試ミタリ。第1回ノ塗擦後約30分ヲ經テ患者ハ熱感ヲ覺エ、全身ニ著明ナル發汗ヲ認メ、持續スル事2時間ニ及ベリ。然ル後氣分爽快ヲ訴フ。隔日ニ塗擦ヲ繰返シテ1ケ月ニ及ベルニ、喀痰ニ連鎖狀球菌ヲ最早ヤ發見シ得ズ肺炎雙球菌ヲ僅ニ認メルノミナリ。引續キ球菌軟膏ヲ隔日ニ塗擦セリ。其後2週間ニシテ全ク解熱シ、1ケ月ニシテ臨牀上ノ局所ノ變化モ全ク消失シテ全快シタリ。即チ全經過2ケ月ニシテ全快セリ。結核患者ガ高熱ヲ發シ、或ハ進行性ナルモノハ結核菌ノミノ作用ニヨルニ非ズシテ、隨伴菌ガ大ナル役割ヲ演ジツヽアルハウオルフ・アイスナーノ先見ニヨリ唱ヘラレタル處ナリ。氏ハ結核ノ隨伴菌ヲ純粹培養シテ「ワクチン」ヲ製シ、之ヲ當該結核患者ノ皮下ニ注射シテ「自家ワクチン療法」ト唱ヘタリ。其ノ着眼點ハ眞ニ敬服ニ價ス。之ヲ追試セシ醫家モ少カラズ、或醫家ハ結核病竈ニ刺穿針ヲ插入シテ體液ヲ吸引シ、之ヨリ隨伴菌ヲ培養シテ「ワクチン」ヲ製シテ皮下注射ヲナセリ。余モ往年盛ニコノ方法ヲ行ヒタルモ、皮下注射ニ依ル時ハ其ノ效果著シカラズ。其ノ後余ハ結核ノ經皮療法ヲ研究シテ「デルモツベリン」ヲ製シ、又球菌「ワクチン」軟膏ノ經皮應用ニ依ル著明ナル效果ヲ認メタレバ、ウオルフ・アイスナーノ着眼セル方法ヲ經皮應用ニ移ス事ヲ企テタルハ蓋シ當然ナリシト言フベシ。更ニ「デルモツベリン」ニ隨伴菌タル球菌ノ「ワクチン」ヲ混合シテ經皮應用スル事ノ合理的ニシテ著效アルベキニ想到シ、之ヲ實驗シテ豫

想以上ノ好成績ヲ得タリ。本法ヲ住吉氏結核新免疫法ト稱スル事トセリ。

住吉氏結核新免疫法ノ定義

住吉氏「デルモツベリン」ニ連鎖狀球菌、葡萄狀球菌、肺炎雙球菌ノ肉汁培養濃縮液ヲ加ヘテ混合シ、「ラノリン」等ノ油脂ニ包含セシメ軟膏トス。本軟膏ヲ假ニ「デルモツベリン3號」ト稱ス。本軟膏ヲ「エゾフィラキシー」ノ原理ニ基キ結核患者ノ局所ノ皮膚ニ濕布、貼用或ハ塗擦スル經皮免疫法ヲ住吉氏結核新免疫法ト稱ス。

尙人型結核菌ハ1種類ニ非ズ形態毒力等ノ異リタルモノ多數アリ、曩ニ余ノ發見セルモノノミニテモ30株ニ達ス。余ハ之ヲ分類シテ「結核第3卷第1號」ニ發表セリ。又其後更ニ新シキ菌株ヲ發見シ「日本臨牀結核第2卷第4號」ニ發表シタリ。「デルモツベリン」ハ之等31株ノ結核菌ヲ別々ニ「ブイヨン」ニ培養シ、年2回海濞通過ヲ計リ毒力ノ減退ヲ防ギタル菌ヨリ製セル「ワクチン」ニシテ、之ニ前記球菌類ノ「ワクチン」ヲ加ヘタルモノ卽チ「デルモツベリン3號」(假稱)ナリ。

住吉氏新自家免疫法

住吉氏結核新免疫法ヲ行ヒテ尙好轉セザル患者ニシテ余ハ住吉氏新自家免疫法ヲ行フ。卽チ當該患者ノ喀痰ヨリ結核菌及隨伴菌ヲ各分離培養シ、各培養基ノ ママ 蒸殺シ濃縮シタル「ヴクチン」ヲ製シ、之ヲ混合シテ「ラノリン」等ノ油脂ニ包含セシメ軟膏ト爲シ、當該患者ノ局所ノ皮膚ニ濕布、貼用或ハ塗擦ス。

本法ノ特徵

住吉氏結核新免疫法ニヨリ「デルモツベリン3號」ヲ患者ノ皮膚ニ塗擦スル時ハ多クハ塗擦後30分ニシテ著明ナル發汗ヲ認メ、又多クハ塗擦部ノ皮膚ニ發疹ヲ生ズ。住吉氏新自家免疫法ニ於テハ前者ヨリ反應稍〻强シ。塗擦ノ回ヲ重ネルニ從ヒ發疹ハ漸次增加シ、發疹ニ要スル時間ハ迅速トナリ、發疹ノ消退ニ要スル時間モ亦速トナル。其ノ狀ハ「デルモツベリン」療法ヲ行フ場合ト同樣ナリ。卽チ「プレエルギー」ヨリ「ヒペルエルギー」ヲ起シ「ポシチーベ・ヒポエルギー」ニ移行シ、遂ニ「ポシチーベ・アネルギー」ニ到達スルナリ。而シテ發疹或ハ發汗セル患者ハ多クハ好轉ス。其ノ好轉ト言フハ單ニ體重增加、解熱等ヲ指スノミナラズ、過去1ケ年ノ臨牀的觀察ニ於テ「レントゲン」寫眞ニ現レタル浸潤ガ消退シタル多數ノ例ヲ認メタリ。其ノ詳細ハ臨牀例ニ示ス。

臨　牀　例

第1例　[redacted]某(男)25.

咳嗽、喀痰多ク日甫熱アリトノ主訴ニテ、他覺的ニハ右上葉部打音短、右背上部ニ「ラツセル」多數聽取ス。「レントゲン」像ハ下ニ掲ゲル如シ。入院ノ上「デルモツベリン3號」ヲ局所ニ塗擦ス。右背上部ニ於テ發疹著明ナリ。隔日ニ塗擦ヲ續ケタルニ聽診上次第ニ「ラツセル」減少シ、約50日ニシテ「ラ音」殆ド消失シ、「レントゲン」像亦甚ダ好轉セリ。

第2例　[redacted]某(女)17.

咳嗽、喀痰、輕熱ノ主訴ニテ入院ス。貧血シテ稍〻削瘦ス。前胸部右上ノ打音著シク短ニシテ「ギイメン」及少數ノ「ラツセル」ヲ聽取ス。「レントゲン」像ハ第二肋間ニ肋膜癒著ラシキ陰影ヲ認メ、ソレヨリ上方ニ延ビタル滲出型ノ陰影ヲ著明ニ認ム。

「デルモツベリン3號」ヲ隔日ニ局所ニ塗擦シ、發疹著明ナリ。50數日後局所ノ「ギイメン」及「ラツセル」消退ス。「レントゲン」像ニ於テハ肋膜癒著ハ尙認ムルモ、上方ニ延ビタル陰影著シク消退シタルヲ見ル。

第3例 ■■某(男)24。

咳嗽、喀痰甚シク、8度前後ノ弛張熱ヲ伴ヒ、少量ノ喀血ヲ爲シ入院ス。「レントゲン」像(下掲甲)ハ矢ノ方向ニ2錢銅貨大ノ空洞ヲ認メ反對側卽チ左側ニ空洞ラシキモノヲ認ム。「デルモツベリン3號」ヲ濕布トシテ局所ニ應用シ、其ノ上ヨリ氷囊ヲ貼用ス。一般止血劑ヲ使用セシハ勿論ナリ。約9ケ月經過後ノ「レントゲン」像ヲ見ルニ右側ノ空洞ハ著シク縮少シ、經過良好ナリ。

第4例 ■■某(男)25。

咳嗽、喀痰、輕熱、盜汗、食慾不振、衰弱等ヲ主訴トシテ入院ス。他覺的ニハ左ノ乳房附近ニ少量ノ「ラ音」ヲ聽取シ、又右ノ乳房附近ニ於テモ同樣ノ變化ヲ認ム。「レントゲン」像ニ於テハ右ノ肺門部淋巴腺周圍ノ腫脹及ソレヨリ下ニ延ビタル陰影、左ニ於テモ肺門部ヨリ心臟周圍ニ延ビタル陰影ヲ認ム。

「デルモツベリン3號」ヲ隔日ニ塗擦シ60日後ニ於テ「ラ音」消失、解熱シ、一般狀態良好トナリテ退院セリ。其後外來ニ於テ約80日塗擦續行シ、全經過140日ニシテ「レントゲン」撮影ヲ行ヒタルニ心臟兩側ノ陰影消退セルヲ認ム。

第5例 ■■某(女)38。

2ケ月連續喀血シ、主治醫ヨリ其處置ニ困却セル爲入院セシメタリ。胸診スルニ右上葉ヨリ乳房下迄「ラツセル」ヲ聽取シ、シカモ「クリンゲン」セリ。

初メハ止血療法ニ專念シ、1ケ月ニシテ止血シタルヲ以テ右胸全部ニ「デルモツベリン3號」ヲ濕布シ氷囊ヲ貼用セリ。其後40日ニシテ非常ニ好轉シタレバ「レントゲン」對照撮影ヲ爲セリ。右全葉著シク硬化ニ傾ケルヲ見ル。

第6例 ■■某(男)28。

咳嗽、喀痰多ク高熱ヲ伴ヒ、時々少量喀血スルトノ主訴ノ下ニ入院ス。胸診スルニ右上葉打音短ニシテ、著明ナル「ラツセル」ヲ聽取シ乳房下ニ及ブ。左上葉モ打音短ニシテ「ラツセル」多數聽取ス。「レントゲン」像ニヨレバ右上葉ニ廣汎ナル滲出型浸潤ヲ認ム。左上葉ニ稍ゝ混合型ナレドモ寧ロ滲出型ノ陰影ヲ認ム。兩肺下部迄多少ノ陰影存ス。

「デルモツベリン3號」ヲ隔日ニ濕布シテ其ノ上ニ氷囊ヲ貼用ス。2ケ月ヲ經過シテ聽打診共ニ著シク好轉ス。其後110餘日、全經過170餘日ニシテ右上葉ニ少數ノ「ラツセル」及「ギイメン」ヲ聽取スルノミトナリタレバ對照ノ爲レ「ントゲン」寫眞ヲ撮影セリ。右上葉著シク硬化セル陰影ヲ認メ、左上葉モ硬化セル像ヲ認ム。

以上ノ臨牀例及「レントゲン」寫眞ハ代表的ナルモノノミヲ揭載セリ。余ハ本療法(住吉氏結核新免疫法)ヲ昭和14年ニ開始シタルモ、當初ハ人工氣胸療法及橫隔膜神經捻除術等ヲ併用シタルヲ以テ本療法ニヨル免疫學的效果ノ程度ヲ計リ得ザリシナリ。昭和16年ニ入リテヨリ本療法施行ノ患者ニ對シテ前記ノ如キ療法ヲ併用セズ、本免疫法ノ他ニハ胃腸藥ノ內服及「ヴイタミン」劑ノ注射ヲ併用セルノミヲ以テ臨牀的觀察ヲ遂ゲタレバ、16年度ニ於ケル之等臨牀例ニ現レタル效果ハ眞ニ本免疫法ニヨル效果ノ現レナリト言フヲ得ベシ。

昭和16年ニ於ケル住吉內科病院入院患者總數ハ98名ニシテ、1ケ月以內ノ早期退院者16名及爾後ノ不良ナルヲ知リツヽ醫家ノ紹介ニヨリ入院シ、1ケ月以內ニ死亡シタル者10名ヲ除キ、1ケ月以上ノ經過ヲ觀察セシ患者ハ72名ナリ。內全治13名、良好49名、不變8名、死亡2名ニシテ、72名ニ對シ全治18.05%、良好68.05%、不變11.11%、死亡2.78%ニ當ル。全治ト良好ノ計ハ62名ニシテ86.11%ニ當ル。全治ト言フ語ハ肺結核ニ對シテハ學會ニ於テ余ノ未ダ用ヒザリシ語ナルモ、「レントゲン」像ノ陰影消失シ一般狀態良好トナリシモノヲ指シテ稱スルニ全治ナル語ヲ以テスルノ他ニ言葉ナシ。

數年前「デルモツベリン」ノ治療成績ヲ傳染病研究所ノ某部長ニ呈示シタル事アリ。其ノ節某部長ハ「アマリ成績ガ良過ギテ有リ得ベカラザル事ナリ」ト言ハレタリ。余ハ一開業醫ノ事ナレバ然ク言ハルレバ余ノ成績ハ偶然ノ結果ナルカト思ヒタル事モアリタリ。然レ共實驗ヲ重ネルニ常ニ其部長ノ所謂「有リ得ベカラザル好成績」ヲ現セリ。「デルモツベリン3號」ニ至リテハ從來ノ「デルモツベリン」ニ比シ數段著明ナル效果

「デルモツベリン3號」　**治療成績**　住吉内科病院　昭和16年

NO.	姓名	性別	年齢	病名	臨牀所見	レントゲン像	赤沈	經過日數	退院時赤沈	退院時所見摘要	轉歸
1	[redacted]	男	25	心臓周圍ノ著明ナル浸潤及肺門淋巴腺腫脹	左乳房附近及左肩胛下角附近ニラ音聽取ス	心臓周圍ノ陰影右肺門部ヨリ下ニ延ビタル陰影	28	140	5	ラ音及レントゲン陰影共ニ消失ス	全治
2	[redacted]	男	13	右上葉浸潤滲出型	右上部ラ音、打音短	右上葉ニ著明ナル滲出型ノ陰影アリ	65	60	2	ラ音陰影共ニ消失セリ	全治
3	[redacted]	男	25	右上葉滲出型浸潤	右背上部ラ音多數	右上葉滲出型陰影アリ	45	50	10	ラ音陰影共ニ消失	全治
4	[redacted]	男	12	右上葉混合型浸潤腹膜炎	右上部ラ音腹水著明	右上葉輕度陰影アリ	40	80	10	ラ音陰影共ニ消失	全治
5	[redacted]	女	27	右上葉、左上葉輕度浸潤	右上部ニ僅ニラ音	右上葉、左上葉輕度陰影	25	105	15	ラ音陰影共ニ消失	全治
6	[redacted]	男	23	心臓周圍炎症	ラ音ナシ	心臓ノ左右兩部ニ相當度ノ陰影アリ	25	80	2	陰影消失	全治
7	[redacted]	女	13	右上葉輕度浸潤	右上部ニ僅ニラ音	右上葉輕度陰影	15	60	5	陰影消失	全治
8	[redacted]	女	22	左上葉滲出型、右上葉混合型浸潤	左上部ニラ音多數	左上葉滲出型陰影、右上葉硬化セル陰影	70	90	10	ラ音陰影共ニ消失	全治
9	[redacted]	男	37	左上葉混合型浸潤	左上部ニ僅ニラ音	左上葉混合型陰影	35	90	10	ラ音陰影共ニ消失	全治
10	[redacted]	男	13	右上葉混合型浸潤	右上部ニ僅ニラ音	右上葉混合型輕度陰影	17	60	5	ラ音陰影共ニ消失	全治
11	[redacted]	女	4	左肺門周圍浸潤腹膜炎	左背肩胛間部ラ音、腹部膨滿	左肺門周圍滲出型陰影	検定不能	90		ラ音陰影共ニ消失	全治
12	[redacted]	男	15	右上葉滲出型浸潤	右鎖骨下ラ音	右上葉輕度陰影	87	63	4	ラ音陰影共ニ消失	全治
13	[redacted]	女	17	右上葉滲出型浸潤、肋膜癒著	右上部打音短、ギイメン及ラ音聽取	第二肋間肋膜癒著、ソレヨリ上方ニ滲出型陰影	75	60	15	ラ音陰影共ニ消失	全治
14	[redacted]	男	24	右上葉浸潤及空洞、左上葉浸潤	右上部ラ音多數左上部モラ音聽取	右上葉ニ二錢銅貨大ノ空洞アリ陰影著明	95	270	8	ラ音消失、空洞此指頭大ニ縮少ス	良
15	[redacted]	女	38	右上中葉滲出型左上葉混合型浸潤	右上部ヨリ乳房下マデラ音多數	右上葉滲出型左上葉混合型陰影	65	105	25	陰影硬化セリ	良
16	[redacted]	男	28	右上中葉、左上葉滲出型浸潤	左右兩胸部共ラ音多數	右上中葉、左上葉滲出型陰影	65	175	50	陰影硬化シ三分ノ一消失ス	良
17	[redacted]	女	17	右上葉滲出型浸潤	右前上部ニラ音	右上葉滲出型陰影	38	60	34	陰影半バ消失	良
18	[redacted]	女	63	右全葉、左上葉混合型浸潤	右胸部ギイメン及ラ音	右全葉、左上葉混合型陰影	75	60	35	ラ音減少、陰影硬化	良
19	[redacted]	女	25	左上葉混合型浸潤	左上部ラ音少數	左上葉中等度陰影	70	85	20	陰影硬化	良
20	[redacted]	男	54	左上葉浸潤及空洞	左鎖骨下乳房マデラ音	左上葉著明ナル陰影及空洞	80	112	35	陰影硬化	良
21	[redacted]	男	56	左全葉浸潤及下部肋膜炎	左胸全部打音濁僅ニラ音	左胸全部著明ナル陰影ニテ肋骨モ認メ得ズ	81	90	55	陰影下部ヨリ消退ス	良

22	[redacted]	男	27	右上葉混合型浸潤	右鎖骨下ニ僅ニラ音	右上葉輕度陰影	25	95	10	陰影殆ド消退	良
23	[redacted]	男	31	左上下葉混合型浸潤及空洞	左鎖骨下ラ音	左上下葉混合型陰影及空洞認ム	31	120	25	陰影硬化	良
24	[redacted]	男	25	左全葉混合型右上中葉滲出型浸潤	左鎖骨ヨリ心臟部迄ラ音	左全葉混合型右上中葉滲出型陰影	78	85	45	陰影硬化、左乳房部ニ僅ニラ音殘存ス	良
25	[redacted]	男	51	右上葉混合型浸潤	右上部ニ僅ニラ音	右上葉輕度陰影	35	65	20	陰影硬化	良
26	[redacted]	女	28	右上葉、左上葉滲出型浸潤	右上部ラ音、左上部ラ音	右上葉滲出型陰影、左上葉滲出型陰影及空洞	55	50	25	陰影硬化、止血體重增加	良
27	[redacted]	男	35	左上葉混合型浸潤、右自然氣胸	左上部僅ニラ音右呼吸音ナシ	左上葉輕度陰影右肺臟萎縮	55	65	35	陰影硬化	良
28	[redacted]	男	53	左全葉混合型浸潤	左上部ラ音	左上葉混合型相當度陰影	55	85	20	陰影硬化	良
29	[redacted]	女	28	右上葉混合型浸潤	右上部ラ音	右上葉僅ニ陰影	35	105	30	陰影硬化	良
30	[redacted]	女	35	右上葉混合型浸潤	右上部僅ニラ音	右上葉混合型陰影	55	90	25	陰影硬化	良
31	[redacted]	男	27	右上葉混合型浸潤	右上部僅ニラ音	右上葉混合型陰影	18	95	19	陰影硬化	良
32	[redacted]	女	20	右上葉輕度浸潤	右上部僅ニラ音	右上葉輕度陰影	15	79	3	陰影硬化	良
33	[redacted]	男	25	右上葉混合型浸潤	右上部僅ニラ音	右上葉輕度陰影	25	85	10	陰影殆ド消失	良
34	[redacted]	男	35	左全葉、右上葉混合型浸潤	左乳房部附近ラ音	左全葉右上葉混合型浸潤及空洞	51	60	20	陰影硬化	良
35	[redacted]	男	42	左全葉、右上葉混合型浸潤	左乳房部附近ラ音	左全葉右上葉著明ナル混合型陰影及空洞	15	108	35	陰影硬化一部消失	良
36	[redacted]	男	28	左全葉、右上葉混合型浸潤	左背肩胛間部ラ音	左全葉、右上葉混合型陰影	65	85	30	陰影硬化	良
37	[redacted]	男	52	右上中葉、左全葉混合型浸潤	右乳房附近及乳房下ラ音	右上中葉左全葉ニ混合型陰影及空洞	95	100	55	陰影硬化ラ音減少	良
38	[redacted]	男	45	左上葉滲出型浸潤、左下部乾性肋膜炎	左上部ラ音、左下部摩擦音	左上葉滲出型陰影、左下部一般暗シ	49	85	25	陰影硬化	良
39	[redacted]	男	27	左上葉滲出型浸潤	左上部ラ音多數	左上葉滲出型陰影	51	70	45	陰影硬化	良
40	[redacted]	男	28	右上中葉混合型浸潤	右上中部ラ音多數	右上中葉混合型陰影	19	100	5	陰影硬化	良
41	[redacted]	男	30	右上葉滲出型浸潤、肋膜炎	右上部ラ音多數右下部打音濁	右上葉滲出型陰影	85	147	10	ラ音減少陰影稍ゝ硬化	良
42	[redacted]	男	56	左上葉、右上中葉滲出型浸潤	左上部右上部共ニラ音多數	左上葉、右上中葉滲出型陰影	82	250	75	右ラ音消失左陰影稍ゝ硬化	良
43	[redacted]	男	28	左上葉滲出型浸潤、右上葉輕度浸潤	左上部ラ音	左上葉滲出型、右上葉混合型、陰影及空洞	40	75	20	陰影硬化	良
44	[redacted]	男	35	左右上葉混合型浸潤、腹膜炎	左右上部ラ音	左上葉、右上葉混合型陰影	65	80	35	陰影硬化	良
45	[redacted]	男	32	左全葉、右上葉混合型浸潤	左胸ラ音多數	左全葉、右上葉著明ナル陰影	94	82	77	陰影硬化	良

46	[redacted]	男	41	左全葉、右上葉混合型浸潤	左肺尖ヨリ乳房部迄ラ音多數	左全葉混合型陰影、右硬化セル陰影	82	558	45	一般狀態良好ナレドモ左レントゲン像增惡ニ見ユ	良
47	[redacted]	男	35	右上中葉滲出型浸潤	右上部ラ音少數	右上中葉滲出型陰影	41	56	33	陰影硬化ニ向フ	良
48	[redacted]	男	31	右上中葉滲出型浸潤及空洞	右上部ヨリ乳房部迄ラ音少數	右上中葉著明ナル滲出型陰影、空洞認ム	60	241	43	陰影稍〻硬化ニ向フ	良
49	[redacted]	男	32	左全葉混合型浸潤	左鎖骨下ラ音多數	左全葉混合型陰影	10	61	5	ラ音減少、陰影硬化	良
50	[redacted]	女	28	左上葉滲出型浸潤及空洞	左上部ラ音多數	左上葉ヨリ下部ニ向ヒ滲出型陰影及空洞	75	100	35	ラ音消失陰影硬化	良
51	[redacted]	女	41	右上葉混合型浸潤、右下部肋膜癒著	右上部僅ニラ音	右上葉混合型陰影下部肋膜癒著ヲ認ム	17	87	22	陰影硬化	良
52	[redacted]	男	60	右全葉滲出型浸潤及空洞	右胸部全部打音濁、ラ音多數	右全葉全ク暗黑ニシテ肋骨ヲ認メ得ズ	85	67	42	レントゲン像ハ右下葉部ニ稍〻明瞭ナル肺臟ヲ認ム	良
53	[redacted]	男	28	右上葉滲出型浸潤及空洞	右上部ラ音多數	右上葉滲出型陰影及空洞認ム	85	66	40	陰影硬化	良
54	[redacted]	男	35	左全葉右上葉滲出型浸潤及空洞	左全部ラ音	左全葉右上葉滲出型陰影及空洞	78	89	44	陰影稍〻硬化	良
55	[redacted]	男	32	右全葉、左上葉滲出型浸潤	右肺尖ヨリ乳房マデラ音	右全葉、左上葉滲出型陰影	94	82	77	陰影稍〻硬化	良
56	[redacted]	男	23	右上葉輕度浸潤	右肺尖僅ニラ音	右上葉輕度陰影	15	41	3	陰影著明ニ硬化	良
57	[redacted]	男	25	右上中葉混合型浸潤	右上部ニ僅ニラ音	右上中葉輕度陰影	15	59	2	陰影著明ニ硬化	良
58	[redacted]	男	28	右上葉滲出型浸潤肋膜癒著	右上部ラ音	右上葉滲出型陰影、肋膜肥硬	60	45	55	陰影稍〻硬化	良
59	[redacted]	男	28	右全葉、左上葉滲出型浸潤	右肺尖ヨリ乳房迄ラ音	右全葉、左上葉滲出型陰影	52	168	32	陰影稍〻硬化	良
60	[redacted]	男	42	左全葉右上葉滲出型浸潤及空洞	左胸全部ニラ音	左全葉右上葉滲出型陰影及空洞	81	283	5	一般狀態甚ダ良好	良
61	[redacted]	男	35	左全葉滲出型浸潤	左胸全部ニラ音	左全葉滲出型陰影	76	119	50	陰影稍〻硬化	良
62	[redacted]	女	26	右上葉滲出型浸潤	右上部ラ音	右上葉輕度滲出型陰影	82	64	12	一般狀態甚ダ良好	良
63	[redacted]	男	23	左全葉滲出型浸潤	左胸部全部ニラ音	左ニ滲出型大ナル陰影	75	190	65	入院中十數回ノマントー反應悉ク陰性ナリ	不變
64	[redacted]	男	31	右上葉滲出型浸潤	右上部ニラ音多數	右上葉滲出型陰影著明	35	85	50	一時良好ニ向ヒシモ喀血退院セリ	不變
65	[redacted]	男	38	右上葉滲出型浸潤	右前上部ラ音著明	右上葉滲出型陰影空洞存ス肋膜癒著	55	105	35	反復喀血シテ退院セリ	不變
66	[redacted]	男	32	右上葉左下葉滲出型浸潤及喉頭結核	右上部ラ音多數左乳房部ラ音	右上葉左下葉滲出型陰影	65	190	50	レントゲン像硬化ヲ認メタルモ中途退院セリ	不變

67	[redacted]	男	28	左全葉混合型浸潤及喉頭結核	左胸全部ニ亘リ僅ニラ音	左全葉混合型陰影	73	220	50	陰影硬化セルモ中途退院セリ	不變
68	[redacted]	男	32	右上中葉滲出型浸潤	右上部ラ音多數	右上葉滲出型陰影肋膜癒著アリ	65	185	72	反復喀血退院ス	不變
69	[redacted]	男	45	右上葉滲出型左混合型浸潤	右上部ラ音多數	右上葉滲出型左混合型陰影空洞アリ	56	235	32	反復喀血退院ス	不變
70	[redacted]	男	28	左右上葉滲出型浸潤空洞	左上部右上中部ラ音	左右上葉滲出型陰影空洞認ム	85	250	50	一時惡化セシモ再ビ良好ニ向フ	不變
71	[redacted]	男	68	左滲出型、右混合型浸潤	左胸全部右上部ニラ音	左滲出型、右混合型陰影	68	150		一時輕快セシモ死亡セリ	死
72	[redacted]	女	62	左全葉滲出型浸潤	左胸全部ニラ音	左全葉滲出型陰影	75	60		入院中數回ノマントー反應悉ク陰性ナリ	死
計72名、全治13名18.05%、良好49名68.05%、不變8名11.11%、死亡2名2.78%。											

ヲ得タリ。余ハ改メテ某部長ノ批判ヲ乞ハント思ヒ居ルナリ。

茲ニ72名ニ對スル治療成績表ヲ掲ゲ、

本法ニ對スル討論點

住吉氏結核新免疫法及新自家免疫法ニ對スル一般醫家ノ討論點ハ左ノ3點ナルベシ。

(1)吸收量ノ不明

(2)喀血ノ際ハ如何ニスベキヤ、又喀血ヲ誘發セル時ハ如何ニスベキヤ、

(3)塗擦部ノ肋膜ニ炎症ヲ起ス事ナキヤ、其場合如何ニスベキヤ、

第1ノ點ニ就テハ次ノ如ク答フ。本法ハ皮膚ノ營ム對內的防禦作用ヲ應用シタル方法ナレバ其ノ吸收量ヲ論ズル必要ナシ。種痘ノ際痘苗ノ吸收量ニ就テ論議スル人ハナカルベシ。痘苗ハ生菌ナリ。本法ノ經皮免疫元ハ死菌及毒素ヨリナル。生菌スラ吸收量ヲ論ゼザルニ、死菌ノ吸收量ヲ論ズル必要アランヤ。本法ニ依リ軟膏ヲ皮膚ニ貼用スル時ハ概ネ其ノ部ニ發疹ヲ爲シ、或ハ發汗ヲ認ム。卽チ死菌及毒素ノ刺戟ニヨリ皮膚ニ病變ヲ起セルモノニシテ、種痘ニヨリ皮膚ニ病變ヲ起ス事ト其ノ理異ル處ナシ。而シテ刺戟ヲ與ヘラレタル皮膚ハ病變ヲ起シテ茲ニ免疫現象ヲ惹起シテ內臟ヲ防禦ス。之「エゾフイラキシー」ノ原理ナリ。尙皮膚ヲ皮膚ニ來レル毒物ヲ無害トシテ吸收スル現象ヲ吾人ハ既ニ知レリ。依テ吸收量ニ就テ何等危懼スルノ要ナシ。

第2ノ點ニ就テハ次ノ如ク答フ。喀血ノ際ハ成ルベク塗擦ヲ避ケ濕布トシテ貼用シ、其ノ上ニ氷囊ヲ置ケバ可ナリ。喀血ヲ誘發セル場合ノ處置モ同樣ナリ。喀血時モ中止スル要ナシ。喀血ヲ考慮スル事ナク貼用シテ空洞ノ著明ナル縮少ヲ見タル例ナリ(臨牀例第3例)。

第3點ニ對スル答案次ノ如シ。過去ニ肋膜ニ炎症アリシ場合ニハ塗擦ニ依リ舊病竈ニ輕度ノ炎症ヲ起ス事アリ、爲ニ肋膜痛ヲ訴フ。コノ時ハ「ゲアヤコール」肝油濕布ヲ施セバ可ナリ。3, 4回ノ肝油濕布ニテリ炎症消退スルヲ常トス。

考　察

ローベルト・コツホハ「ツベルクリン」ヲ創製シ、其ノ副作用激烈ナル爲更ニ「新ツベルクリン」ヲ創製セリ。然レ共尙毒力强ク免疫元トシテノ應用適切ナラザル爲、學界ノ輿論ハ2途ニ別レタリト思惟ス。卽チ1ハ弱毒結核菌ノ研究ニ熱中セル一派ニシテ、之ヲ生菌ノ儘ニテ應用シ免疫

ヲ得ント企圖セルハカルメツト、ゲラン兩氏ノ「BCG」ナリ。本邦ニ於テハ有馬、青山、大繩氏ノ「AO」アリ。目下甲論乙駁ニシテ未ダ其ノ效果ノ確實ナル事ヲ立證シ得ズ。他ノ一派ハ經皮的ニ應用セルモノニシテボンドルフ氏法アリ。余ハボンドルフ氏法ニヒントヲ得テブロツホ、ホフマンノ「エゾフイラキシー」學說ニ根據ヲ置キテ、皮膚ニ亂切ヲ行ハズ、塗擦スル事ノミニヨツテボンドルフ氏法ニ勝ル效果ヲ擧ゲ得ル事ニ成功シタリ。卽チ「デルモツベリン」ナリ。經皮的ニ應用セルモノニ鳥潟氏「結核菌「コクチゲン軟膏」佐多氏「ウイタフチジス軟膏」アリ。今村教授モ近時「BCG」ヲ皮內接種卽チ經皮的ニ應用シテ在來ノ副作用ヲ少クシ得タリト言ハレタリ。斯ク大阪ニ居所ヲ有スル佐多、鳥潟、今村諸氏及余ガ、其ノ方法ハ異ルモ、共ニ經皮免疫ニ入リタルハ興味深キ事ナリ。

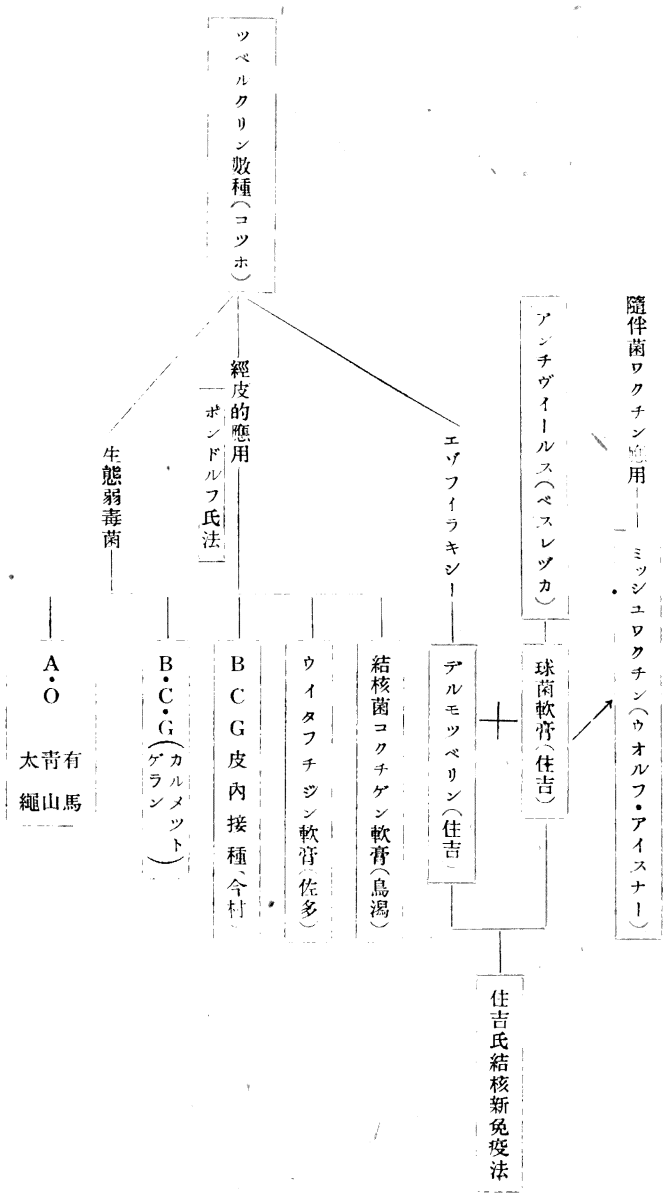

一方余ハベスレヅカノ「アンチヴイールス」療法ニ興味ヲ持チ「球菌軟膏」ヲ製シテ之ヲ皮膚、皮下、筋肉等ノ炎症ニ用ヒテ驚クベキ效果ヲ得、續イテ肺膿瘍ノ患者ニ應用シテ著效ヲ得タルハ冒頭ニ述ベタル如クナリ。余ハ豫テ結核患者ノ喀痰ヲ鏡檢スル場合其ノ視野ニ雙球菌、葡萄狀球菌、連鎖狀球菌ノ混合セルヲ認メル事多ク、結核菌ノミノ場合ハ其ノ病勢激シカラズシテ、混合傳菌多キ場合其ノ病狀ハ或ハ進行性トナリ、或ハ重篤トナルヲ知レリ。之隨伴菌ナカリセバ肺結核今少シ治癒シ易カルベシト考ヘ居リタリ。然ル處ニ前述ノ肺膿瘍ノ患者ニ「球菌軟膏」ノ奏效ヲ見タレバ、余ハ更ニ研究ヲ進メ「デルモツベリン」ト「球菌軟膏」ヲ混合シタル「ザルベ」ヲ製シ之ヲ肺結核患者ノ局所ノ皮膚ニ塗擦或ハ塗布スル方法ニ想到シタルナリ。玆ニ於テ余ハ結核ノ混合傳染ニ對シテ「ミツシユワクチン」ヲ製シテ其

ノ免疫ヲ企圖シタル先人ウオルフ・アイスナー氏ノ業蹟ヲ想起シタリ。氏ノ隨伴菌ニ對スル先見ハ敬服スベキナリ。然レ共氏ハ注射ニヨリテ之ヲ用ヒタルカ故ニ其ノ效見ルベキモノ無カリシナリ。皮膚ノ玄妙ナル作用ヲ應用スル事ニ氣付カザリシナリ。

連鎖狀球菌、葡萄狀球菌ノ「ワクチン」ヲ皮膚ニ塗擦或ハ塗布スル時「オプソニン・インデキス」ノ上昇スル事ハ動物實驗ニ於テ認メタリ。結核菌「ワクチン」ノ皮膚塗擦ニ於テモ2.5程度ノ「オプソニン・インデキス」ヲ認メタル事屢〻ナリ。又結核菌凝集反應モ高マル事ヲ動物實驗ニ於テ立證シタリ。之等ノ諸點ヨリ考察スルモ結核菌、連鎖狀球菌、葡萄狀球菌肺炎雙球菌ノ混合「ワクチン」ヲ皮膚ニ塗擦シテ效果アルハ當然ナリトス。又渡邊氏「ワクナール」ハ注射局所ニ硬結ヲ生ジタル患者ハ豫後良好ニシテ、硬結ノ化膿セル者ハ一層效果著明ナリトノ發表アリタリ。今村教授モ「BCG」ヲ皮內注射シテ硬結ヲ生ジタル者ハ陽轉スト發表セラレタリ。余ノ「デルモツベリン」ガ塗擦局所ニ發疹ヲ爲シ、又發疹ノ化膿スルモノアル事ハ周知ノ事實ナリ。卽チ「ヒペルエルギー」ヲ呈スル者ノ豫後良好ナル事ハ屢〻發表シタル處ナリ。「デルモツベリン」ニ球菌類ノ「ワクチン」ヲ混ジタル「デルモツベリン3號」ノ塗擦ニヨリ發赤、發疹、化膿ヲ生ズルハ前揭寫眞ノ如クナリ。卽チ皮膚ハ病變ヲ起シテ玆ニ免疫現象ヲ惹起スルナリ。而シテ本劑ノ應用ニヨリ「レントゲン」像ニ現レタル肺浸潤ノ消退スル事實ハ前述ノ如クナリ。余ハ其ノ理由ニ就テ、皮膚變化ガ治癒ニ赴ク際「オプソニン・インデキス」ノ好調ヲ來シ、肺ニ浸潤セル結核菌ヲモ喰菌シ持チ去ルニヨリ、爲ニ浸潤ガ消退スルニ非ザルヤト思考ス。

結　論

(1)住吉氏「デルモツベリン」ニ連鎖狀球菌、葡萄狀球菌、肺炎雙球菌ノ肉汁培養濃縮液ヲ加ヘ軟膏トシタルモノヲ假ニ「デルモツベリン3號」ト稱ス。本軟膏ヲ結核患者ノ局所ノ皮膚ニ應用スル經皮免疫法ヲ住吉氏結核新免疫法ト稱ス。

(2)結核患者ノ喀痰ヨリ結核菌及隨伴菌ヲ各分離培養シ各蒸殺シ濃縮シテ「ワクチン」ヲ製シ、之ヲ混合シテ軟膏トナシタルモノヲ當該患者ノ局所ノ皮膚ニ應用スル方法ヲ住吉氏新自家免疫法ト稱ス。

(3)本法(住吉氏結核新免疫法及住吉氏新自家免疫法)ヲ施行スル時ハ施行後30分ニシテ著明ナル發汗ヲ認メ、又濕布、貼用或ハ塗擦セル皮膚面ニ發疹ヲ生ズル者多シ。

(4)極メテ重篤ナル患者ヲ除キテハ一般ニ速ニ好轉ス。殊ニ其ノ「レントゲン」像ノ好轉ハ驚クベキ程度ナリ。

(5)喀血ノ際及喀血ヲ誘發セル場合ハ塗擦ヲ避ケ濕布トシテ貼用シ其ノ上ニ氷囊ヲ置ケバ可ナリ。

(6)過去ニ肋膜ニ炎症アリシ場合ハ塗擦ニヨリ舊病竈ニ輕度ノ炎症ヲ起ス事アルモ「グアヤコール肝油」濕布ヲ施セバ3, 4回ニシテ消退ス。

余ハ本法(住吉氏結核新免疫法及住吉氏新自家免疫法)ヲ以テ結核免疫ノ極致ナリト信ズ。1ケ月乃至3ケ月ニシテ結核性浸潤ノ著明ナル消退ヲ認メタリト言フ事ハ稀ニ其ノ例症アルモ、本法ノ如ク殆ド每例浸潤ノ消退シツヽアルヲ認ムルト言フガ如キハ古往今來未ダ吾人ノ知ラザル法ナリ。(元ヨリ重篤ナル兩側ノ高度ノ肺結核ノ如キハ問題外ナリ)結核醫家諸賢ノ本法ヲ追試セラレン事ヲ切望ス。

「デルモツベンリ3號」ハ多種ノ菌株ヲ培養シテ製セルモノニシテ、本法ノ追試ヲ志サルル士アルモ其ノ培養等容易ナラザルベシ。仍テ追試御志望者ニハ余ノ製品ヲ進呈致シ度キニヨリ左記ニ御申越賜リ度シ。

大阪市天王寺區堂ケ芝町一二〇　住吉彌太郎

デルモツベリン三號ノ塗擦或ハ塗布ニヨル發疹及發疹消退ノ寫眞

（1）[redacted](男)左胸下部發疹

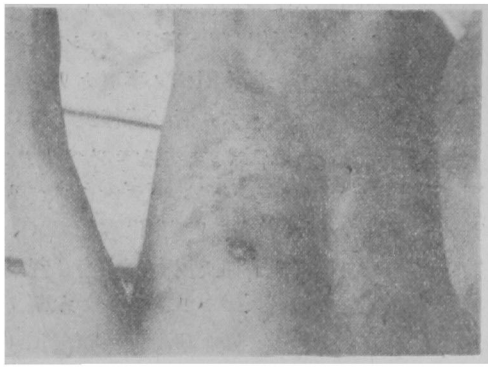

（2）[redacted](男)咽喉部發疹

（喉　頭　結　核）

（3）[redacted](男)右胸部發疹

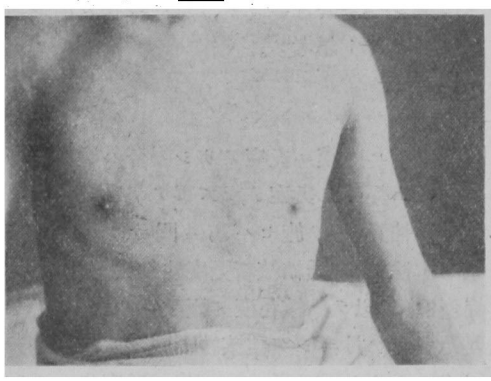

（4）[redacted](男)左右胸中下部發疹

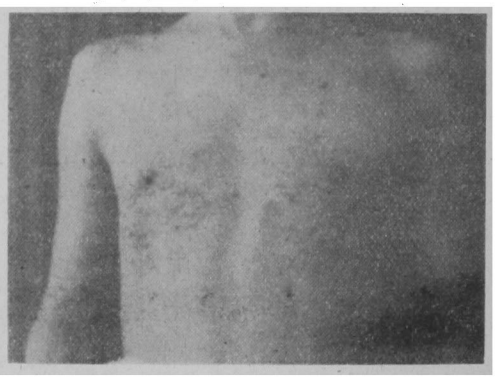

（5）[redacted](女)左右背部發疹



（6）[redacted](女)右及左背部發疹

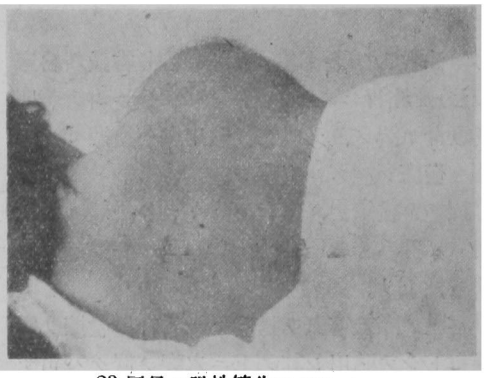

23回目ニ陽性轉化セルモノ

（7） [redacted]（女）左右胸部發疹

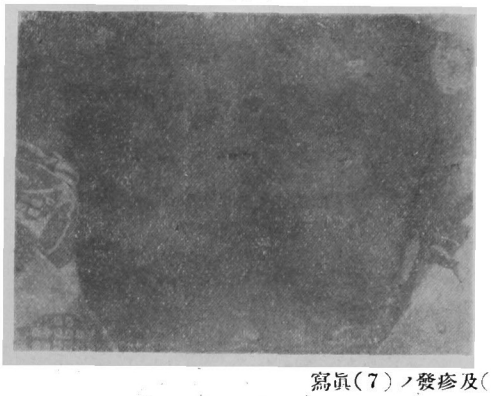

（8） [redacted]（女）發疹消退

寫眞（7）ノ發疹及（8）ノ消退ハ同一人ナリ

（9） [redacted] 昭和16年10月17日

甲

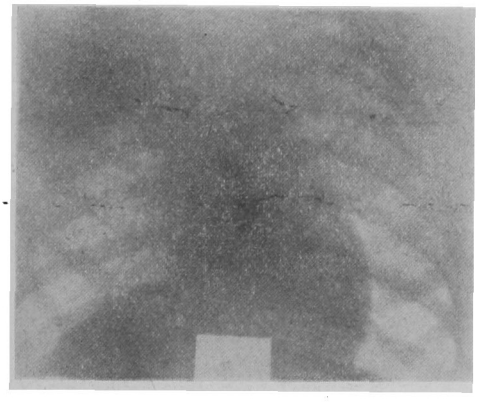

（10） 昭和16年12月10日

乙

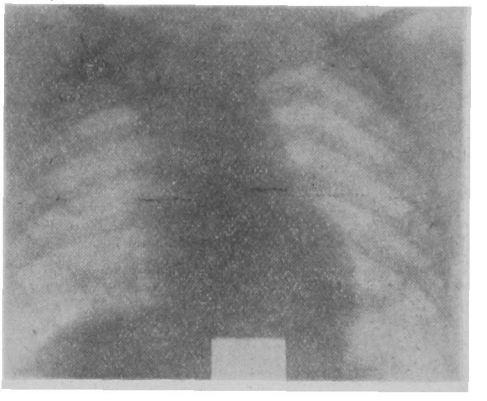

（11） [redacted] 昭和16年7月24日

甲

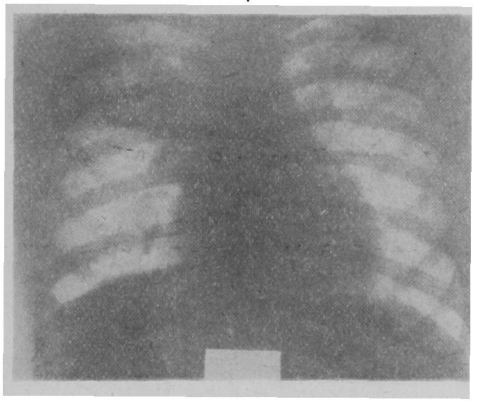

（12） 昭和16年9月19日

乙

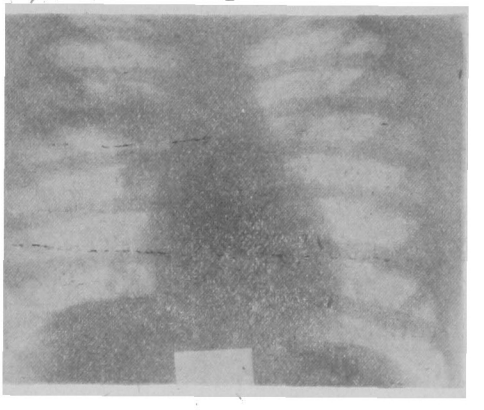

(13) [redacted] 昭和15年9月4日

甲

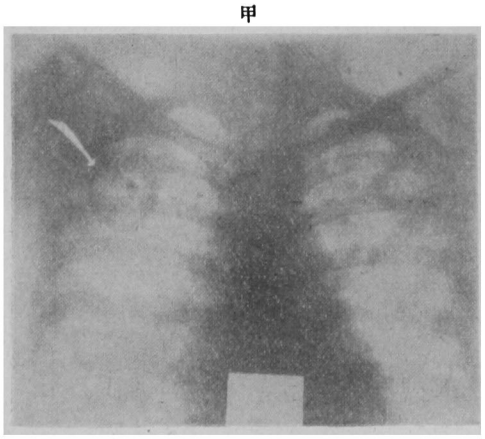

(14) 昭和16年6月2日

乙

(15) [redacted] 昭和15年12月19日

甲

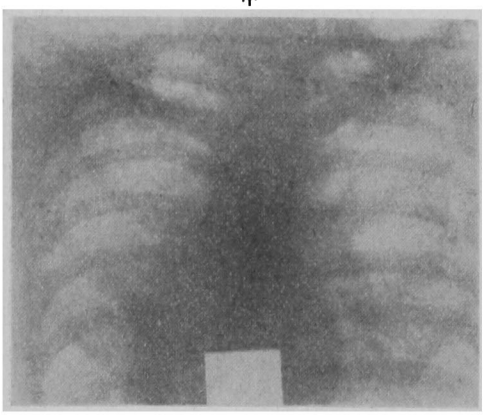

(16) 昭和16年5月9日

乙

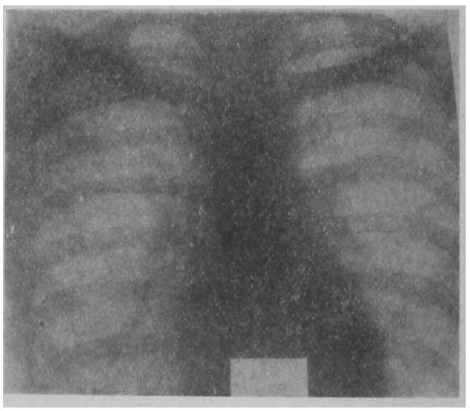

(17) [redacted] 昭和16年3月22日

甲

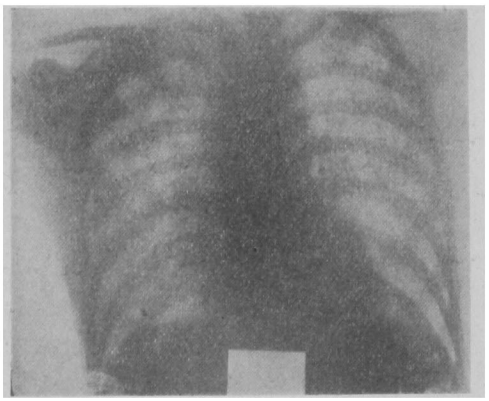

(18) 昭和16年6月1日

乙

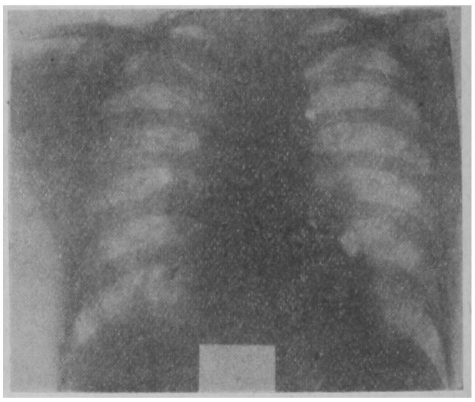

(19) [redacted] 昭和16年5月5日

甲

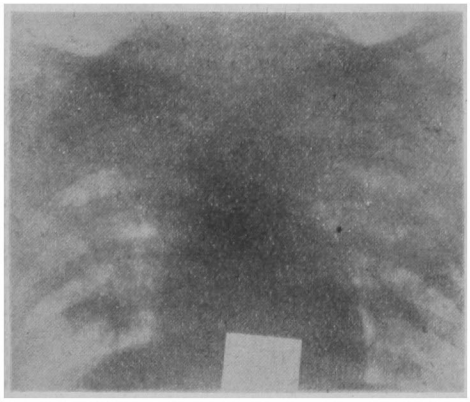

(20) 昭和16年10月20日

乙

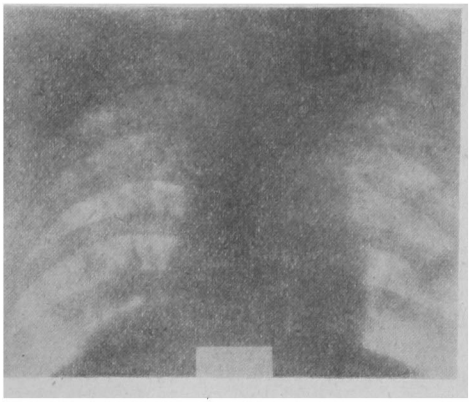

(21) 第7例 [redacted] 昭和16年11月26日

甲

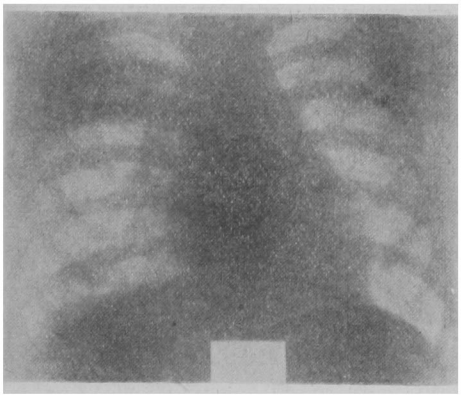

(22) 昭和17年1月28日

乙

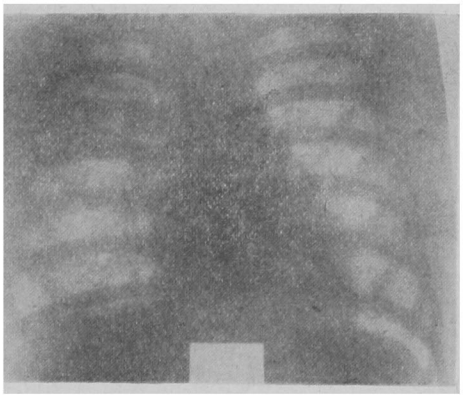

(23) 第8例 [redacted] 昭和16年4月25日

甲

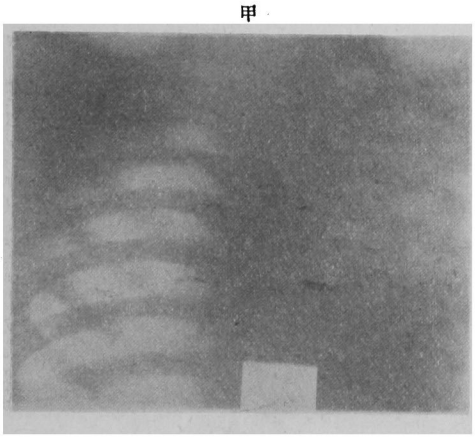

(24) 昭和16年5月15日

乙

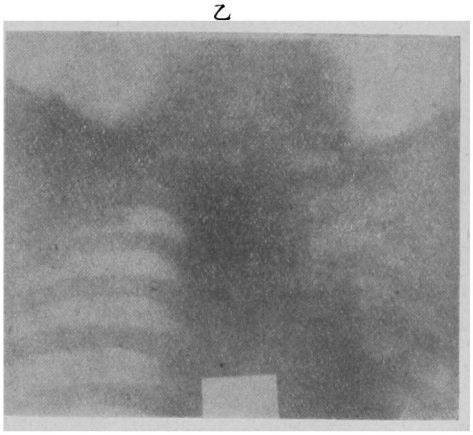

25 ㊐第9例 [redacted] 昭和16年11月4日

甲

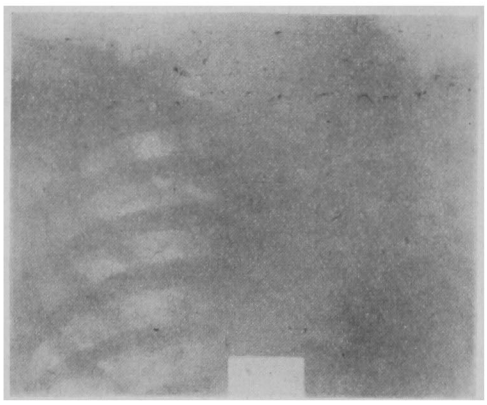

(26) 昭和17年1月26日

乙

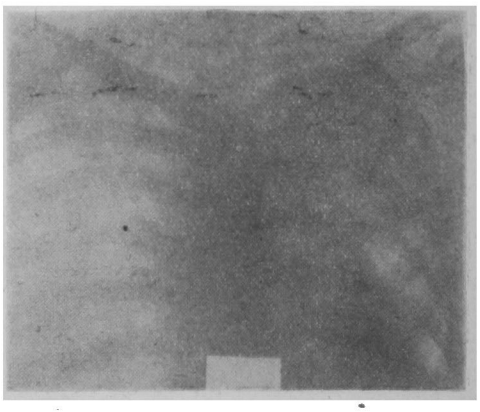

27) 第10例 [redacted] 昭和16年4月26日

甲

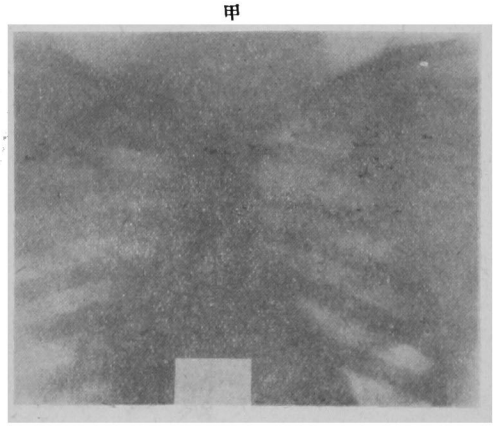

(28) 昭和16年7月18日

乙

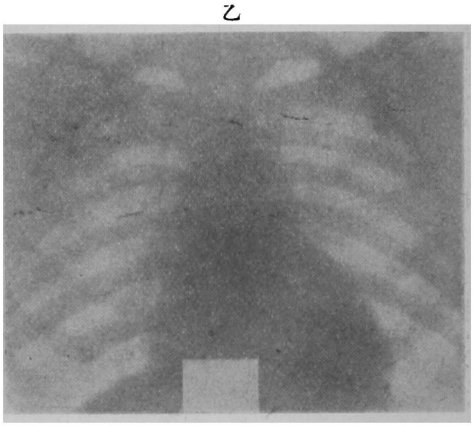

29 第11例 [redacted] 昭和16年11月24日

甲

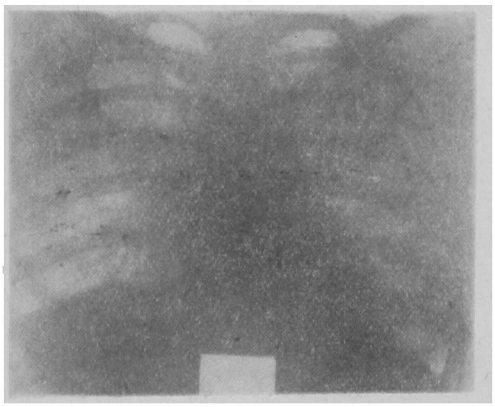

(30) 昭和17年1月29日

乙

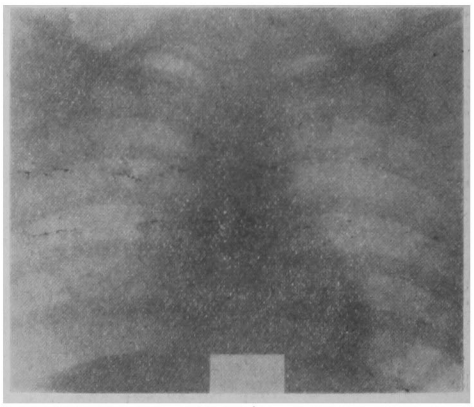

(31) 第12例 [redacted] 昭和16年7月10日

甲

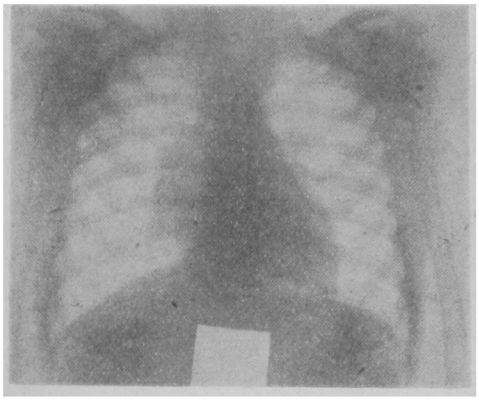

(32) 昭和16年12月20日

(33) 第13例 [redacted] 昭和16年2月16日

甲



(34) 昭和16年7月29日

乙

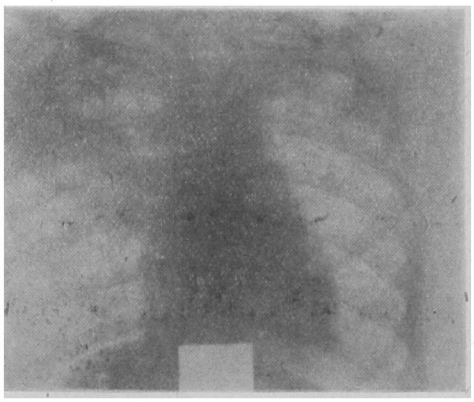

(35) 第14例 [redacted] 昭和16年5月14日

甲

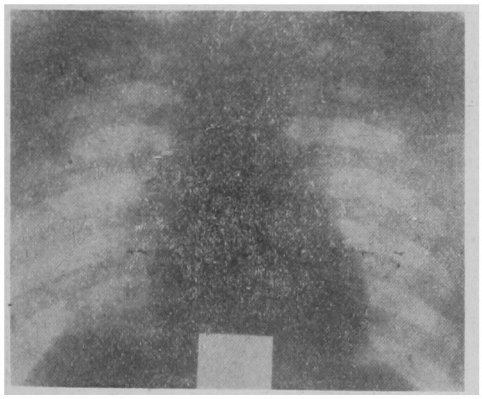

(36) 昭和16年7月1日

乙

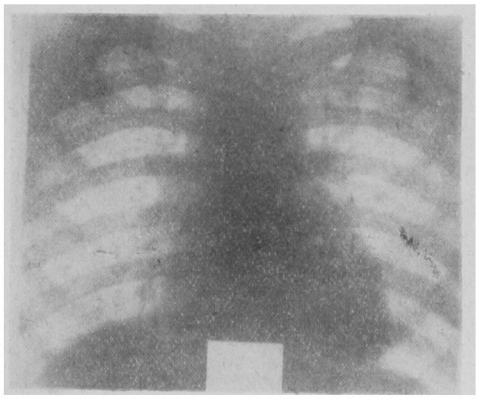

(37) 第15例 [redacted] 昭和15年7月24日

甲



(38) 昭和16年4月29日

乙

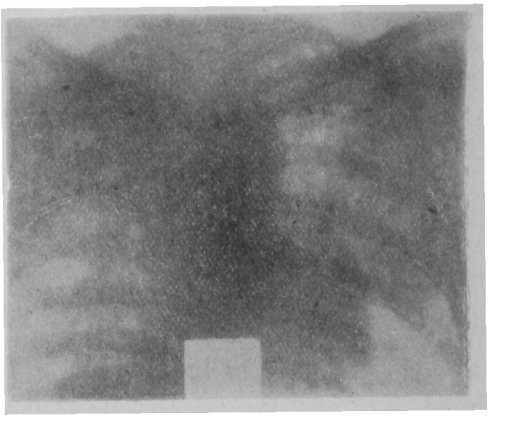

(39) 第16例 [redacted] 昭和16年6月14日

甲

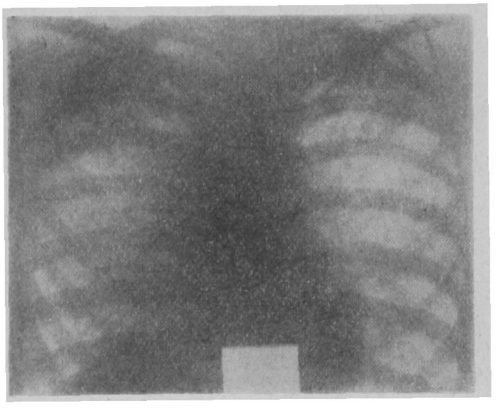

(40) 昭和16年12月27日

乙

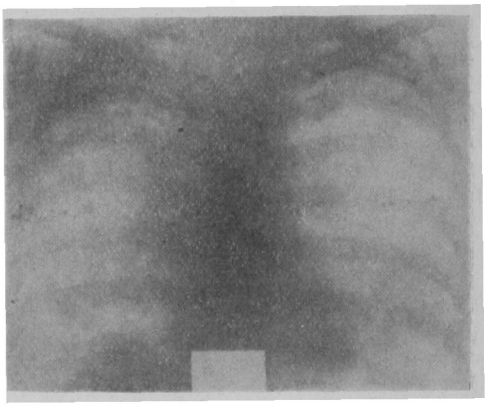

(41) 第17例 [redacted] 昭和16年3月1日

甲

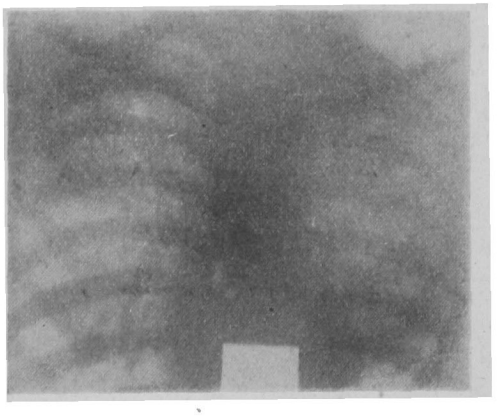

(42) 昭和16年7月17日

乙

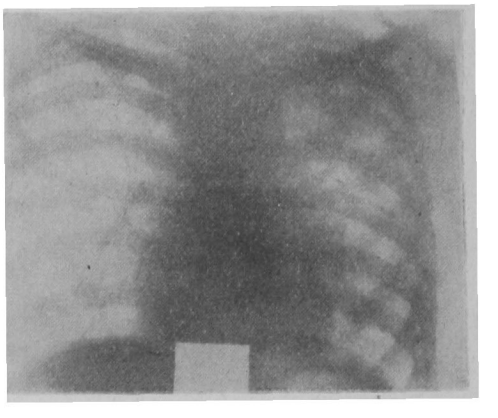

(43) 第18例 [redacted] 昭和16年6月10日

甲

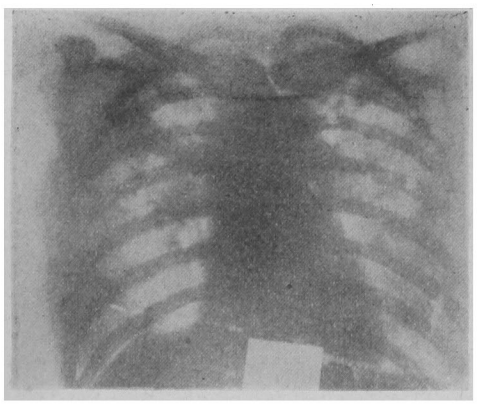

(44) 昭和16年7月11日
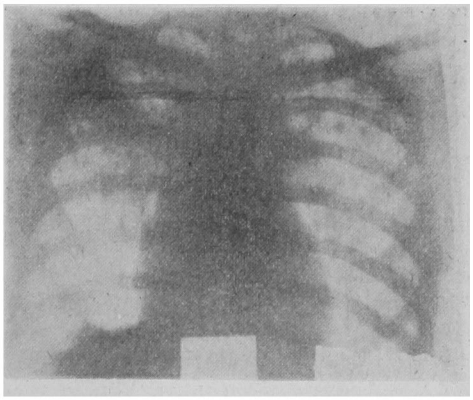
乙